

**Zaangażowanie Autorów**

- A – Przygotowanie projektu badawczego  
B – Zbieranie danych  
C – Analiza statystyczna  
D – Interpretacja danych  
E – Przygotowanie manuskryptu  
F – Opracowanie piśmiennictwa  
G – Pozyskanie funduszy

**Author's Contribution**

- A – Study Design  
B – Data Collection  
C – Statistical Analysis  
D – Data Interpretation  
E – Manuscript Preparation  
F – Literature Search  
G – Funds Collection

**Jerzy Jabłecki<sup>1,2</sup> (A,B,D), Marcin Syrko<sup>1</sup> (B,E,F)**<sup>1</sup> Pododdział Replantacji Kończyn Szpitala im. Św. Jadwigi, Trzebnica<sup>2</sup> Państwowa Medyczna Wyższa Szkoła Zawodowa, Opole<sup>1</sup> Limb Replantation Division, St. Hedwig (Św. Jadwiga) Hospital, Trzebnica, Poland<sup>2</sup> State Medical College, Opole, Poland

## Uszkodzenie ścięgien prostowników palców ręki w I strefie – współczesne metody leczenia, przegląd piśmiennictwa

### *Zone 1 extensor tendon lesions: current treatment methods and a review of the literature*

**Słowa kluczowe:** palec młoteczkowaty, uszkodzenie ścięgna prostownika, szynowanie  
**Key words:** mallet finger, extensor tendon lesions, splinting

**STRESZCZENIE**

Wybór metody leczenia w przypadkach zarówno ostrego, jak i przewlekłego uszkodzenia końcowego odcinka aparatu wyprostnego palców ręki, z wykluczeniem towarzyszących złamań awulsyjnych, pozostaje nadal przedmiotem kontrowersji. Postępowaniem z wyboru jest w tych przypadkach leczenie zachowawcze. Oznacza to nieprzerwane 6-8 tygodniowe unieruchomienie stawu DIP za pomocą ortez. Leczenie tym sposobem cechuje wysoka skuteczność i niska możliwość powikłań. Powinno być ono stosowane w przypadkach otwartych uszkodzeń. Interwencja chirurgiczna w tych przypadkach związana jest z wysokim odsetkiem powikłań. Zalecone leczenie chirurgiczne (dotyczące wybranej grupy przypadków) to ustalenie stawu DIP w wyproście cienkim drutem Kirschnera i/lub zblżenie szwami rozciągniętych fragmentów ścięgna. Niektórzy chorzy nie akceptują konieczności długotrwałe utrzymywanej ortozy, skłaniając się ku leczeniu chirurgicznemu. Podsumowując, uszkodzenia końcowego odcinka aparatu wyprostnego palców rąk powinny być leczone w sposób zachowawczy. Leczenie takie, podjęte nawet wiele tygodni po urazie, jest również skuteczne, jakkolwiek limit czasowy szynowania przypadków chronicznych nie został ściśle określony. Leczenie chirurgiczne natomiast powinno być zarezerwowane dla przypadków złamań awulsyjnych z oderwaniem dużego fragmentu kostnego. Zalecaną metodą operacji jest usuwalny szew Bunnela. Nieodłączną częścią terapii jest postępowanie usprawniające.

**SUMMARY**

The treatment options for the soft-tissue mallet finger, both acute and chronic, continue to generate a certain degree of controversy. Priority should always be given to conservative management of these injuries. This translates into a 6-to-8-week period of uninterrupted immobilization of the DIP joint with an external splint. Splinting has been shown to be highly effective and safe for both acute and chronic lesions. Even in the presence of an open injury, the value of splinting should be appreciated by the practitioner. The conversion of an acute closed, soft-tissue injury to an open one is to be discouraged, due to unacceptable complication rates. When surgery is contemplated, in a selected group of patients, the first option advocated by most authors is the placement of a transarticular Kirschner wire at the DIP joint and/or conjoint tendon advancement. If external splinting fails in an acute injury, an argument can certainly be made for a second trial of conservative management. It has been found that some patients will not tolerate a second period of immobilization, and in most such cases surgery is offered. In summary, mallet injuries are best treated using closed, nonoperative techniques. The period of time after injury for which this conservative treatment can be prolonged and still be effective is being extended, and the absolute outside time limit remains unknown. Surgical treatment should be reserved for mallet fractures, and in such cases Bunnel's pull-out suture is recommended. Finger rehabilitation is an indispensable part of any method of treatment.

Liczba słów/Word count: 6994

Tabele/Tables: 1

Ryciny/Figures: 3

Piśmiennictwo/References: 41

Adres do korespondencji / Address for correspondence

dr Jerzy Jabłecki

51-122 Wrocław, ul. Kocha 8/1,

tel./fax: (0-71) 312-12-36, e-mail: farell@poczta.onet.pl

Otrzymano / Received

05.05.2006 r.

Zaakceptowano / Accepted

13.11.2006 r.

## WSTĘP

Spośród uszkodzeń ścięgien prostowników palców ręki do najczęstszych należą, występujące w zakresie paliczka dystalnego (I strefa Kleinerta-Verdana). W materiale 809 zamkniętych uszkodzeń ścięgien prostowników palców, poddanych analizie przez Pechlandera, liczba uszkodzeń dotycząca strefy dalszego stawu międzypaliczkowego DIP wynosiła 751, stawu międzypaliczkowego kciuka IP – 31, stawu międzypaliczkowego bliższego PIP- 27 [1]. Okolice stawu DIP, zwłaszcza obszar 11-16 mm w kierunku bliższym od przyczepu końcowego odcinka rozciągnięta grzbietowego palca jest, jak wykazał Warren i wsp., wyjątkowo słabo ukrwiona, co sprawia, że do uszkodzenia ścięgna (pasma środkowego) dochodzi nawet w wyniku błahych urazów [2]. Niewielki zakres ekskursji tego odcinka ścięgna sprawia, że rozciągnięcie wielkości 1 mm powoduje ubytek wyprostu rzędu 10, co oznacza, że dystensja rzędu 2 mm stwarza około 40 ubytek wyprostu [3,4,5].

Mechanizm urazu polega najczęściej na ruchu gwałtownego zgięcia lub wyprostu palca, podczas gdy wektor siły oporu skierowany jest wzdłuż długiej osi palca [6,7]. Kliniczny obraz tego obrażenia przedstawia się jako opadający paliczek dystalny, natomiast zakres ubytku wyprostu zależny jest od rodzaju uszkodzenia aparatu wyprostnego palca. Wtórne zniekształcenie, w postaci przeprostu w stawie PIP, spowodowane wypadnięciem czynności pasm bocznych i skośnych więzadeł troczkowych Landsmeera przy zachowanej sile pasma środkowego nosi nazwę „palca młoteczkowego” (PM) (digitus malleolatus) [6]. Należy zaznaczyć, że w literaturze anglojęzycznej odpowiadający polskiemu termin „mallet finger” stosuje się do wszystkich obrażeń końcowego odcinka aparatu wyprostnego palca, niezależnie od stopnia jego ewolucji, a tendencja ta występuje również w rodzimej terminologii [8,9,10]. Konsekwencją nieleczzonego uszkodzenia jest trwałe zniekształcenie, ból natomiast ustępuje w przeciągu 3 miesięcy i rzadko towarzyszy przewlekłej postaci choroby [4,11,12]. Stopień uszkodzenia funkcji ręki jest niewielki (instrukcja ZUS określa go na 1-3%), jednakże znaczny defekt kosmetyczny ręki oraz tendencja do zaczepiania przedmiotów użytkowych skłania chorych do podjęcia leczenia [3,4,13]. To ostatnie nie zawsze prowadzone jest prawidłowo, tym bardziej, że narosło wokół powyższego zagadnienia wiele nieporozumień. Brak aktualnych doniesień na ten temat w krajowym piśmiennictwie (autorom udało się odnaleźć tylko 1 takie opracowanie w oparciu o spis piśmiennictwa medycznego MEDLINE obejmujący okres ostatnich 15 lat) zdaje się przemawiać za bagatelizowaniem przez traumatologów i fizjoterapeutów problemu leczenia PM [10].

Celem niniejszego opracowania jest przedstawienie w oparciu o piśmiennictwo medyczne współczesnych poglądów na zagadnienie leczenia PM.

Łatwo zauważalna deformacja palca w postaci opadającego paliczka dalszego jest następstwem różnych uszkodzeń, których cechą wspólną jest przerwanie, bądź znaczne upośledzenie łączności aparatu wyprostnego palca ze wspomnianym paliczkiem. Spośród licznych podziałów

## BACKGROUND

Distal phalanx injuries (Kleinert-Verdan's zone I) are among the most common extensor tendon lesions of the hand. Pelchander analyzed 809 closed extensor tendon injuries, 751 of which were distal interphalangeal joint (DIP) injuries, 31 were injuries to the interphalangeal (IP) joint of the thumb, and 27 were proximal interphalangeal (PIP) joint injuries [1]. Warren et al. demonstrated that, due to exceptionally poor blood supply to the DIP joint area, and particularly the 11-16 mm proximal to the insertion of the dorsal aponeurosis of the finger, tendon lesions (central slip) may result even from minor injuries [2]. As a result of a small range of excursion of this section of the tendon, a 0.5 mm distension leads to a 10° extension deficit, and, correspondingly, a 2 mm distension causes a 40° extension deficit [3,4,5].

The most common mechanism underlying extensor tendon injury is a sudden flexion or extension, with the resistance force directed along the long axis of the finger [6,7]. The clinical picture is one of a distal phalanx drop, with the degree of the extension loss depending on the type of extensor mechanism injury. A secondary deformity in the form of PIP hyperextension resulting from functional loss of the lateral bands and Landsmeer's oblique retinacular ligaments, with preserved function of the middle slip, is known as a "mallet finger" (MF) (digitus malleolatus) [6]. Interestingly, the English term "mallet finger", the equivalent of the Polish term "palec młoteczkowaty", refers to any injury of the terminal extensor mechanism irrespective of how advanced it is, and this tendency can also be seen in Polish literature [8-10]. Untreated injury leads to a permanent deformity, with the pain disappearing within 3 months and rarely accompanying the chronic form of the lesion [4,11,12]. Although the hand deficit is minor (1-3% according to the Social Insurance Institution manual) [13], the cosmetic defect, as well as the inconvenience of the finger getting caught on everyday objects are the reasons why treatment is sought [3,4]. However, patients are not always appropriately managed, the more so as considerable controversy has arisen around the problem recently. The dearth of relevant current studies in Polish journals (we found only one such paper in the MEDLINE reference list including studies from the last 15 years) indicates that traumatologists and physiologists ignore the problem of managing MF [10]. The aim of this paper is to present the current views on the management of MF on the basis of the relevant medical literature.

A marked deformity of a distal phalanx known as a drop phalanx may result from a number of injuries, with a partial or total loss of extensor tendon continuity at the distal phalangeal joint (DIP) being their common characteristic. Several classifications have been published, the clearest of which, in our opinion, is that presented by Damron et al. (Tab. 1) [4]. The author distinguishes three types of continuity loss of the aponeurosis. The function of the flexion mechanism is the common feature in type I and II injuries, which do not include laceration. Type III injuries include trans-articular fractures involving a significant

Tab. 1. Klasyfikacja uszkodzeń aparatu wyprostnego palca typu młoteczkowanego [4]

Tab. 1. Classification of mallet finger lesions [4]

Typ I	Zerwanie pasma środkowego ścięgna prostownika / Extensor tendon disruption: A) Rozciągnięcie ścięgna lub zerwanie / Attenuation or rupture B) Przecięcie / laceration
Typ II	Oderwanie przyczepu dalszego pasma środkowego / Terminal tendon avulsion Wielkość oderwanego fragmentu kostnego nie przekracza 20% powierzchni stawowej / Fracture fragment is < 20% of articular surface
Typ III	Złamania przestawowe typu palca młoteczkowanego / Mallet fractures: A) Złamanie w zakresie chrząstki wzrostowej paliczka dalszego / Transepiphyseal plate fractures B) Odłamanie fragmentu kostnego wielkości 20-30% powierzchni stawowej bez podwichnięcia – złamanie z mechanizmu zgięciowego / Hyperflexion bony mallet fracture is 20 -30% articular surface without subluxation C) Odłamanie fragmentu kości o wielkości przekraczającej 30% powierzchni stawowej z towarzyszącym podwichnięciem – złamanie z mechanizmu wyprostnego / Hyperextension bony mallet > 30% articular surface with associated subluxation

tych uszkodzeń, najbardziej czytelny wydaje nam się ten zaproponowany przez Damrona i wsp. (Tab. 1). Wyróżnia on 3 zasadnicze typy przerwania ciągłości rozciągna. Wspólną cechą obrażeń typu I i II, z wyłączeniem przecięcia, jest działanie mechanizmu zgięciowego. Typ III obejmuje przypadki złamań przestawowych, w których oderwany fragment stanowi znaczną część powierzchni stawowej, a opadnięcie paliczka ma niejako charakter wtórny. Typ III A jest typowym złamaniem wieku dziecięcego (niezrośnięta nasada), a mechanizm urazu wynika z różnej lokalizacji miejsca przyczepu przeciwstawnych ścięgien do paliczka dalszego: zginacz długi – przynasada, pasmo środkowe – nasada [14]. Wyróżnienie w przypadku typów III B i III C dwóch mechanizmów urazu ma charakter sztuczny, gdyż nie udało się przekonywująco udowodnić ich działania, niemniej istotnym dla postępowania elementem jest stwierdzenie, bądź wykluczenie, występowania podwichnięcia [4,9,15]. Drugim ważnym czynnikiem określającym postępowanie lecznicze jest ustalenie czy uraz palca miał miejsce przed (uszkodzenie ostre), czy też po upływie dwóch tygodni (uszkodzenie przewlekłe) [3,6,10,12,16].

## LECZENIE WCZESNYCH (OSTRYCH) USZKODZEŃ TYPU I, II

Zalecanym przez większość autorów sposobem postępowania w przypadkach ostrych, tj. do 2 tygodni od urazu, jest leczenie zachowawcze przy pomocy różnego rodzaju ortez [8,9,16,17,18,19,20,21]. Koniecznym warunkiem dla powodzenia tego typu leczenia jest możliwość wykonania częściowego wyprostowania paliczka [12]. Niezależnie od rodzaju zastosowanej ortozy palec powinien pozostawać unieruchomiony w lekkim przeproście, stale przez okres 8 tygodni, a usunięcie unieruchomienia powinno odbywać się stopniowo (począwszy od szóstego tygodnia) i być uzupełnione dalszym, przynajmniej dwutygodniowym szynowaniem na noc oraz czterotygodniowym szynowaniem zabezpieczającym palec na czas zajęć wysiłkowych (np.

percentage of articular surface, where finger drop is actually a secondary deformity. Type III A fracture typically occurs in children (no epiphyseal fusion) and the mechanism of injury is related to the different attachment sites of the opposing tendons to the distal phalanx: metaphyseal attachment of the long flexor, and epiphyseal attachment of the central slip [14]. The distinction between type III B and III C injuries, based on different traumatic mechanisms, seems to be artificial, as the postulated mechanisms have not been convincingly proved. However, the demonstration or exclusion of a subluxation is essential to patient management [4,9,15]. Before commencing treatment, it is also important to determine whether the history of the mallet finger is less than two weeks (acute mallet finger) or more (chronic mallet finger) [3,6,10,12,16].

## TREATMENT OF TYPE I AND II ACUTE MALLET FINGER

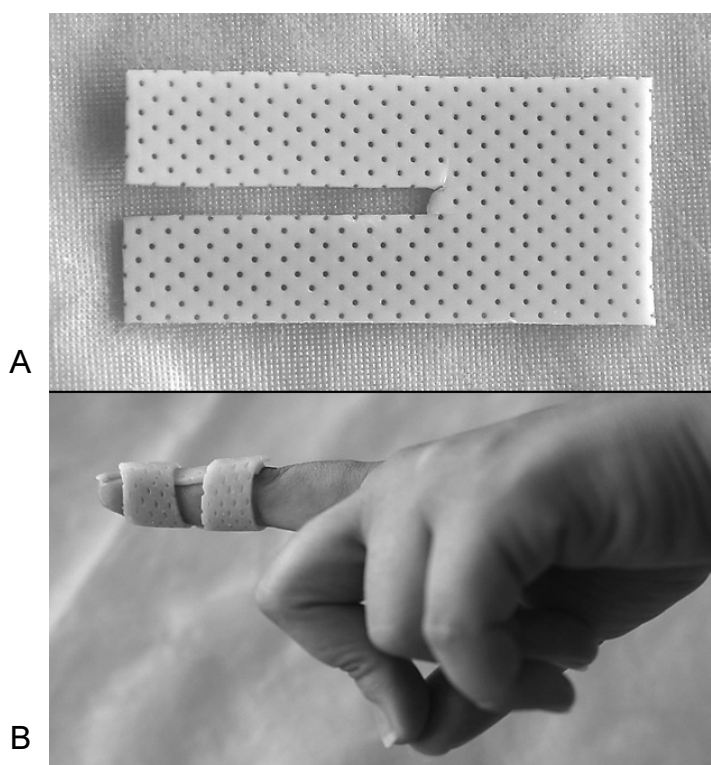
Conservative treatment with various types of orthoses has been recommended by most authors for the management of acute mallet fingers, i.e. within two weeks since injury [8,9,16,17,18,19,20,21]. For this treatment to be successful, the patient must be able to partly extend the phalanx! [12]. Irrespective of the type of orthosis used, the phalanx should remain immobilized in a slightly hyperextended position for 8 weeks. The splinting should be removed gradually (starting from the sixth week), and followed by at least two weeks of night splinting and four weeks of splinting during exercise (e.g. sport) [1,3,5,9,12,20,21]. Currently, the most popular splint, available also in Poland, is the one recommended by Stack in 1969 [8].

sportowych) [1,3,5,9,12,20,21]. Najpopularniejszą, obecnie dostępną także w Polsce, szyną jest ta zaproponowana w 1969 roku przez Stacka [8]. Na oddziale posługujemy się częściej ortezą przygotowywaną z termoplastycznego materiału „na wymiar” pacjenta (Ryc. 1A, B). W początkowym okresie leczenia (obrzęk) zaleca się stosowanie szyn aluminiowych, a także substytutów szyny Stacka w postaci wyciętej rynnowo strzykawki, utrzymywanej na palcu przy pomocy przylepca [4,7,18,19]. Jak wykazali w oparciu o badania eksperymentalne Dagum i Mahoney, ruchy stawu PIP oraz MCP nie posiadają wpływu na oddzielenie się dystalnej części pasma środkowego, natomiast ruchy w nadgarstku powodują rozejścia się pasma o około 0,9 mm [22]. Brak unieruchomienia nadgarstka tłumaczyć może przynajmniej część niepowodzeń leczenia zachowawczego [5,18,22]. Te ostatnie są wg większości doniesień dobre (co oznacza w tym przypadku ubytek wyprostu mniejszy niż 10°) [1,3,4,23,9,15,17,20,21]. Autorom niniejszego opracowania nie udało się odnaleźć w piśmiennictwie doniesień porównujących wpływ rodzaju ortozy i/lub czasu unieruchomienia na skuteczność leczenia PM.

Leczenie zachowawcze nie jest jednak wolne od powikłań. Stern i Kastrup odnotowali w grupie 85 chorych leczonych za pomocą różnego typu unieruchomień aż 45% powikłań, na które składały się: owrzodzenia okolicy grzbietowej powierzchni paliczka, ciężka alergizacja, deformacje paznokcia [9]. Ryzyko ich wystąpienia ulega

However, we tend to use a thermoplastic custom-molded splint more often in our ward (Fig. 1 A, B). Initially (swelling) it is advisable to use aluminum splints or Stack splint substitutes, i.e. syringes with a part of the cylinder cut out to form a splint affixed to the finger with a sticking plaster [4,7,18,19]. Dagum and Mahoney reported, on the basis of experimental results, that, unlike motion in the PIP and MCP joints, wrist movements may result in the detachment of the distal central slip by about 0.9 mm [22]. Lack of wrist immobilization may explain the failure of conservative treatment, at least in some cases [5,18,22]. The outcomes of this treatment technique are mostly good, with an extension deficit below 10° [1,3,4,23,9,15,17,20,21]. We have not come across any studies comparing the effect of orthosis type and/or immobilization period on the efficacy of mallet finger injury treatment.

Conservative treatment, however, is not free from complications. Stern and Kastrup reported complications in as much as 45% of 85 patients treated with different immobilization methods, who developed dorsal ulceration of the phalanx, severe allergies or fingernail deformities [9]. The risk of complications may be significantly reduced on condition that the finger is not extended so much that there is blanching of the skin around the DIP joint and that the patient removes the splint temporarily for cleaning. It is also advisable to use a different immobilization device every week [12].



Ryc. 1. Stosowana przez nas orteza wytwarzana „własnym sposobem”; jest ona wodoodporna, umożliwia utrzymywanie stawu DIP w dowolnym ustawieniu. A) Odpowiednio wycięty fragment masy termoplastycznej jest podgrzany w wodzie następnie domodelowany na palcu. B) Po ostygnięciu orteza jest trwała, nie rzucająca się w oczy, dobrze tolerowana przez chorego

*Fig. 1. Custom-molded orthosis for treatment of mallet finger. This device is waterproof and can hold the DIP joint in any angle. A) after microwave heating in water the device is modeled on patient's finger. B) once cooled the orthosis is form-fitting, low profile; well-tolerated by the patient*

zdecydowanemu zmniejszeniu, jeśli wyprost palca nie przekracza granicy wyznaczonej zblednięciem skóry okolicy szpary stawu DIP oraz jeśli chory utrzymując palec w wyproście usuwa okresowo ortezę w celach pielęgnacyjnych. Zaleca się także cotygodniową zmianę rodzaju unieruchomienia [12].

Metodą pośrednią pomiędzy leczeniem zachowawczym i operacyjnym jest szynowanie wewnętrzne (internal splinting, ang.), czyli transfixacja stawu DIP przy pomocy cienkiego drutu – K. W wersji zaproponowanej przez jest przez Pratta i wsp. unieruchomieniu podlegają oba sąsiednie stawy, tj. PIP w zgięciu 60 i DIP w lekkim wyproście. Kilka lat później Kaplan zakwestionował konieczność unieruchamiania stawu PIP [24]. Kolejna modyfikacja polega na pozostawieniu lekko zgiętego drutu-K pod skórą opuszki, co tylko nieznacznie ogranicza funkcję palca [4,12,19]. Szynowanie wewnętrzne wydaje się być idealnym sposobem leczenia uszkodzeń I i II typu u tych chorych, którzy podobnie jak lekarze specjalności zabiegowych, dentyści, czy też fizjoterapeuci nie mogą ze względów zawodowych pozwolić sobie na długotrwałe utrzymywanie zewnętrznego unieruchomienia. Nasze doświadczenie nie potwierdza krytycznej opinii o tej metodzie, wyrażanej m.in. przez takich autorów, jak Stern i Kastrup [9]. Inni autorzy potwierdzają również, że uzyskiwane tym sposobem wyniki nie odbiegają od tych będących efektem unieruchomienia ortezami [12,25,41].

## **USZKODZENIA TYPU I, II W ZAKRESIE KCIUKA**

Uszkodzenia dalszego fragmentu pasma środkowego kciuka należą do rzadkości, a sama różnica w budowie ścięgna EPL, które jest dużo grubsze i silniejsze tłumaczy tę dysproporcję tylko częściowo [4]. W piśmiennictwie medycznym w oparciu o MEDLINE udało nam się odnaleźć zaledwie kilka opracowań prezentujących po kilkunastu takich chorych [1,20,25]. Istotnym wnioskiem wynikającym z powyższych jest przyjęcie w leczeniu tych chorych zasad analogicznych do tych przyjętych w leczeniu uszkodzeń palców długich [4,9].

## **LECZENIE OPERACYJNE USZKODZEŃ TYPU I, II**

Wskazania do leczenia operacyjnego należy rozważyć w przypadku tej nielicznej grupy chorych, którzy po sześciu miesiącach od urazu i stosowanego leczenia zachowawczego nie są zadowoleni z uzyskanego wyniku [5,25,26]. Foulkes uściśla wskazania do leczenia operacyjnego. Są one następujące: ubytek wyprostów przekraczający 30, palec daje się biernie całkowicie wyprostować, chory jest świadomy konieczności kontynuacji leczenia unieruchomieniem [11]. Opisano wiele metod rekonstrukcji pasma środkowego. Należą do nich: skrócenie pasma (poprzez dachówkowate nałożenie, wycięcie blizny i ponowne zespolenie) [5,6,12], dociągnięcie części bliższej do nasady

Internal splinting using a thin K-wire is an intermediate treatment option between the conservative and operative treatment. Pratt et al. (1950) suggested concurrent immobilization of neighboring joints, i.e. with the PIP joint flexed 60° and the DIP joint slightly hyper-extended. A few years later Kaplan questioned the necessity of PIP joint immobilization [24]. Another treatment modification consists in placing a slightly flexed K-wire under the bulb of the finger, with only minor functional limitation [4,12,19]. Internal splinting seems to be a perfect modality of choice for patients with type I and II injuries, who cannot afford long-term immobilization due to their occupational needs, like surgeons, dentists or physiotherapists. Our experience does not support the criticism of this method expressed by such authors as Stern and Kastrup [9]. Other papers confirm that the outcomes of this treatment do not differ from those following orthosis immobilization [12,25,41].

## **TYPE I AND II THUMB INJURIES**

Distal central slip injuries of the thumb are rare, this being not only due to the wider and stronger extensor pollicis longus (EPL) [4]. Only a few papers from the Medline database describe such injuries, in series of fewer than 20 patients each [1,20,25]. Given that, the treatment of thumb injuries should be performed according to the principles concerning long finger injuries [4,9].

## **OPERATIVE TREATMENT OF TYPE I AND II INJURIES**

Operative treatment should be considered in those few patients who are still unsatisfied with the outcome of conservative treatment six months after the injury [5,25,26]. Foulkes specifies the indications for operative treatment as follows: an extension deficit greater than 30° with full passive extension and patient's awareness of the need to continue immobilization [11]. Many methods of central slip reconstruction have been described so far, including: shortening of the central slip (by means of 'tiling'?? [dachówkowate nałożenie] the tendon, excision of the scar and re-attachment) [5,6,12], stretching the proximal portion towards the epiphysis of the distal phalanx for suture attach-

paliczka dalszego i ustalenie szwem [19,25], tenodermodeza [27], tenotomia i plastyka pasma [26], stabilizacja zewnętrzna za pomocą mini fiksatora [28,29]. W przypadku współistnienia deformacji typu „łabędzia szyja” wybór jednej z metod rekonstrukcji skośnych więzadeł troczkowych wydaje się być najkorzystniejszym rozwiązaniem, albowiem jednocześnie obejmuje oba dotknięte zniekształceniem stawy. (Zagadnienie to zostanie szerzej omówione w kolejnym podrozdziale). Porównanie skuteczności poszczególnych metod operacyjnych jest niemożliwe, gdyż brak jest obejmujących szerszy materiał studiów kontrolnych [4,11,19]. Stern i Kastrup porównali natomiast wyniki leczenia operacyjnego i zachowawczego 130 palców. Jakkolwiek u 45% spośród 84 palców leczonych ortezami wystąpiły powikłania miejscowe to miały one charakter przemijający, natomiast powikłania zaistniały w 53% spośród 45 palców leczonych operacyjnie i w 75% przypadków utrzymywały się one przez okres ponad 3 lat po operacji. Co więcej, zakres ruchu zgięcia uzyskany przez chorych leczonych zachowawczo był średnio o 15° większy [9].

## TECHNIKA OPERACYJNA

Zabieg przeprowadzany jest w znieczuleniu met. Obersta. Optymalne warunki operacji zapewnia użycie powiększenia optycznego [19,11]. Stosowane najczęściej cięcie skórne, zlokalizowane ponad stawem PIP, ma postać wydłużonej, odwróconej litery „L”, lub wydłużonej litery „S” [4,5,11,25]. Jeżeli pasmo wygoiło się z wyraźnym rozciągnięciem (blizna ma charakterystyczny, przeświecający wygląd, wynikający z braku włókien kolagenowych), to resekcja winna obejmować nie więcej niż 2 mm blizny. Dziak zaleca przeprowadzenie resekcji w linii odwróconej litery „V” [6]. Koniec bliższy pasma zostaje następnie nałożony na odpreparowany fragment dystalny i ustalony za pomocą szwu „ósemkowego” [5] lub szwów pojedynczych 4,5-0 [11,16,19]. Postępowanie z torebką stawową jest kontrowersyjne. Niektórzy autorzy zalecają poprzeczne jej przecięcie i wykorzystanie do wzmocnienia pasma [4,5,12], inni nakazują jej zachowanie w stanie nienaruszonym [6]. Większość opisów anatomicznych przedstawia końcowy odcinek rozciągniętego jako wąską, podłużną strukturę to jednak podczas inspekcji operacyjnej odnajdujemy także jej wachlarzowato rozszerzające się włókna, przyczepiające się na bocznej i przyśrodkowej powierzchni paliczka dalszego. Ta część ścięgna nadaje się również do wzmocnienia wykonywanego zespolenia [11]. Jeżeli rozewaniu pasma towarzyszy oderwanie drobnego fragmentu kostnego (typ II), o wielkości mniejszej niż 25% powierzchni stawowej to zaleca się jego usunięcie i przeprowadzenie operacji w sposób opisany powyżej [4,11].

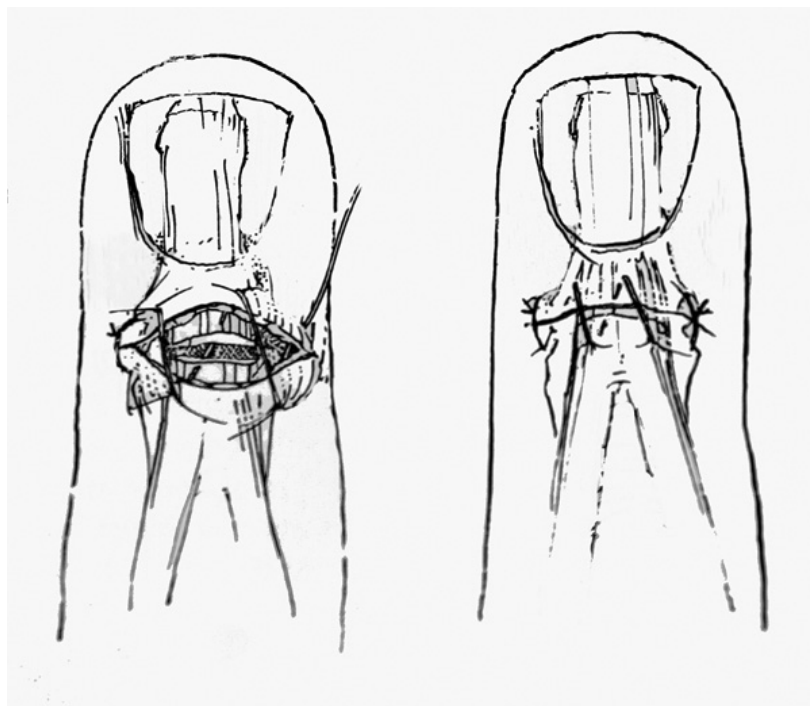
Oddzielną kategorię tworzą chorzy, którzy doznali uszkodzenia otwartego. Inspekcję rany winno poprzedzać jej dokładne oczyszczenie i przepłukanie. Uszkodzone pasmo może być wypreparowane i zespolone jako oddzielna struktura, albo też (w sposób preferowany przez nas) skóra i pasmo mogą być zszyte razem w jednej warstwie (Ryc. 2.) [5]. W przypadkach ubytku pasma i/lub tkanek miękkich czy też znacznego zanieczyszczenia rekonstruk-

ment [19,25], tenodermodesis [27], tenotomy and tenoplasty [26], and external immobilization with a mini-fixator [28,29]. In case of a concomitant swan-neck deformity, one of the existing methods of oblique retinacular ligament reconstruction seems to be the best choice, as it involves both affected joints (this question is elaborated upon in the next section). It is impossible to compare the efficacy of particular operative methods, as there are no data from large-scale controlled studies [4,11,19]. Stern and Kastrup compared the results of operative and conservative treatment in 130 mallet fingers. They reported a 45% incidence of transient complications from splintage among 84 injuries, compared to a 53% complication rate from operative treatment of 45 fingers, out of which 75% persisted for more than 3 years following the operation. Moreover, the comparative range of flexion in patients treated conservatively was higher by an average of 15° [9].

## OPERATIVE TECHNIQUE

The operation is carried out using Oberst's anaesthesia. Optical magnification during the surgery provides optimal conditions [19,11]. The usual skin incision made above the PIP joint has a shape of an inverted "L" or a lazy "S" [4,5,11,25]. If the slip has already healed and is markedly stretched (the scar is characteristically transparent due to the lack of collagen fibers), the extent of the resection should not exceed 2 mm. Dziak recommends an inverted V-shaped resection [6]. Next, the proximal slip is placed on its detached distal portion and attached with a figure-8 suture [5], or 4.5-0 simple interrupted sutures [11,16,19]. Management of the joint capsule is a controversial issue. Some authors suggest an oblique incision with a view to using the capsule to strengthen the slip [4,5,12], while others insist on leaving it intact [6]. Despite most anatomical descriptions presenting the terminal aponeurosis as a thin and oblong structure, an intra-operative investigation will reveal the presence of fan-like fibers attached to the lateral and medial surface of the distal phalanx. This portion of the tendon may also be used to strengthen the suture [11]. If tendon laceration occurs with an associated bone fracture (type II) involving less than 25% of the articular surface, it is advisable to remove the bony fragment and perform the operation as described above [4,11].

Open tendon injuries represent a distinct type of lesions. Such injuries require thorough wound cleansing and irrigation prior to the examination. The lacerated tendon may be detached and reattached as a separate structure or (as we prefer) the tendon may be sutured incorporating the skin (Fig. 2) [5]. If there is a tendon and/or soft-tissue defect or major wound contamination, reconstruction should be delayed [6,7]. Many authors find it advisable to consider immobilization of the DIP joint in such cases (particularly in the index finger). This is also the treatment of choice for injuries with associated articular surface damage [6,7,17,18]. Another, rare type of injuries involves



Ryc. 2. Równoczesne zszywanie uszkodzonego ścięgna prostownika wraz z sąsiadującą skórą – rycina własna  
Fig. 2. Simultaneous suture of lacerated extensor tendon incorporating the dorsal skin – author's figure

cja powinna zostać wykonana w trybie odroczonej [6,7]. Liczni autorzy zalecają rozważenie w takich sytuacjach usztywnienia stawu DIP (zwłaszcza wskaziciela), a rozwiązanie to jest postępowaniem z wyboru w przypadkach z towarzyszącym uszkodzeniem powierzchni stawowej [6,7,17,18]. Oddzielną, rzadką grupę urazów tworzą te otwarte uszkodzenia, połączone z ubytkiem ścięgna, które ze względu na stan miejscowy kwalifikują się do pierwotnej rekonstrukcji. Powszechnie przyjętym w tych przypadkach sposobem uzupełnienia ubytku jest metoda Nicholasa [30]. Polega ona na przeplecieniu cienkiego pasemka ścięgna, pobranego ze ścięgna napinacza powięzi dłoniowej, poprzez kikut pasma środkowego oraz pasma boczne. W razie niewystarczającej długości ww. kikut zakotwienie przeszczepu dokonuje się w otworze nawierconym w paliczku kostnym. Uzupełnieniem zabiegu jest transfikacja stawu DIP cienkim drutem Kirschnera na okres 5 tyg.

## USZKODZENIA PRZEWLEKŁE TYPU I, II

Dość liczna grupa chorych, początkowo bagatelizując uraz, zgłasza się do leczenia po upływie okresu dwóch tygodni. Również w tych przypadkach zaleca się leczenie zachowawcze, którego skuteczność wykazało wielu autorów [1,3,4,10,16,26]. Należy do nich Garberman, który uzyskał satysfakcjonujące wyniki po wdrożeniu szynowania nawet 17 tygodni po urazie [16]. Nie do przecenienia pozostaje spostrzeżenie, że u sporej grupy tych chorych (43%), którzy przegrali aparatowanie dojść może do spontanicznej poprawy [4]. Leczenie zachowawcze za-

open tendon lesions with a tendon defect which require primary reconstruction on account of local pathology. Nichols' method of reconstructing the defect is commonly employed in such cases [30]. It consists in suturing a thin tendon slip harvested from the tendon of the tensor fascia of the hand to the ruptured stump of the central slip as well as the lateral bands. If the stump is not long enough, the graft is attached to a hole drilled in the phalangeal bone. The procedure is completed with fixation of the DIP joint with a thin K-wire for a period of 5 weeks.

## CHRONIC (LATE) TYPE I AND II INJURIES

Many patients initially ignore the injury and wait for more than two weeks before contacting their doctor. These patients should also be preferably treated conservatively as the efficacy of this approach has been demonstrated by many authors [1,3,4,10,16,26], including Gaberman, who obtained satisfactory results in patients treated with splinting even at 17 weeks following the injury [16]. It needs to be highlighted that a number of patients who discontinue the immobilisation treatment (43%) may spontaneously improve [4]. Conservative treatment of closed terminal

mnijętych uszkodzeń końcowego odcinka ścięgna prostownika palców wydaje się być najbardziej fizjologicznym postępowaniem. Jak wspomniano, odcinek dystalny pasma środkowego jest obszarem o słabym ukrwieniu. Może więc ono ulec dodatkowemu upośledzeniu w wyniku interwencji chirurgicznej, co przemawia na korzyść leczenia zachowawczego. Drugą specyficzną cechą anatomiczną tej struktury jest jej delikatność (średnia grubość w strefie szpary stawu PIP to 0,65 mm), a więc wygojenie poprzez rewaskularyzację wymaga długiego okresu czasu [1]. To samo dotyczy obkurczania się powstałej po przerwaniu pasma blizny.

W obserwacji wielu autorów chroniczne przypadki PM prezentowane są przez dwie zasadnicze grupy pacjentów. Pierwszą stanowią młodzi ludzie z uszkodzeniem pourazowym, którzy zaniedbali leczenie i którzy z powodzeniem poddają się kontynuacji aparatowania; drugą – pacjenci w wieku podeszłym, często z przerwaniem ścięgna w przebiegu choroby reumatoidalnej, którzy pomimo dysfunkcji palca, nie odczuwają potrzeby jego leczenia [12,20,21]

## **USZKODZENIA PASMA ŚRODKOWEGO Z TOWARZYSZĄCYM ODŁAMANIEM FRAGMENTU KOSTNEGO (TYP III A, B, C)**

Typ III A: złuszczenie nasady paliczka – chrząstki wzrostowej, występujące u dzieci, daje się łatwo zreponować, a także utrzymać w osi, pod warunkiem nieusuwania paznokcia [14]. Ten ostatni, ulegający zwykle w tego typu urazach częściowemu oddzieleniu, należy odprowadzić pod obrąbek paznokciowy. W szczególnych przypadkach, w ustaleniu złuszczenia pomocna być może fiksacja cienką igłą iniekcyjną.

Sposób leczenia pozostałych typów uszkodzeń pasma środkowego z towarzyszącym oderwaniem fragmentu kostnego jest przedmiotem kontrowersji. Klasyczne podejście do tego problemu zakłada leczenie operacyjne w przypadkach odłamania fragmentu większego niż 1/3 powierzchni stawowej [6,7]. Nowsze opracowania postulują wkroczenie operacyjne tylko w tych przypadkach, w których zaburzona została zwartość stawu, lub dochodzi do jego podwichnięcia przy próbie przeprostu [5,12,25].

## **NIEOPERACYJNE LECZENIE USZKODZEŃ TYPU III B I III C**

Prace Wehebe i Shneidera dowodzą możliwości zadawalających wyników także bezoperacyjnego leczenia ww. typów uszkodzeń [15]. Autorzy ci twierdzą, że w wyniku leczenia ortezami dochodzi do przebudowy stawu, czego końcowym efektem jest dobra funkcja ruchowa, nawet pomimo niezadawalającego obrazu radiologicznego. Uważ-

extensor tendon injuries seems to be the most physiological method. As mentioned above, the distal tendon area is poorly supplied with blood, and surgery may give rise to even greater ischaemia, which is an argument in favour of conservative treatment. This anatomical structure is also delicate (mean width at PIP articular space is 0.65 mm), so it requires a long time to revascularize [1]. The scar from the laceration also takes some time to contract.

Many authors describe two basic groups of patients presenting with chronic mallet fingers. One of them includes younger patients with post-traumatic injuries who neglected early treatment and will still benefit from continued splinting. The other group involves elderly patients, often with tendon laceration due to rheumatoid arthritis who do not feel the need to undergo treatment [12,20,21].

## **MIDDLE SLIP INJURY WITH BONE FRACTURE (TYPE III A, III B AND III C)**

Type III A injury: desquamation of the distal phalanx-growth cartilage, which occurs in children, may be easily corrected, and kept in a medial position, provided that the finger nail is not removed [14]. The nail is usually partially avulsed and should be placed under the nail fold again. Fixation with an injection needle may prove useful in some cases.

Treatment of the remaining types of central slip lesions with associated bone fracture is still a controversial issue. Operative treatment is traditionally indicated if the fracture involves more than 1/3 of the articular surface [6,7]. More recent papers suggest limiting operative interventions to patients in whom joint integrity has been disrupted or the joint is subluxed on attempted hyperextension [5,12,25].

## **NON-OPERATIVE TREATMENT OF TYPE III B AND III C INJURIES**

Studies by Wehebe and Shneider have demonstrated satisfactory results with non-operative treatment of the above types of injury [15]. According to these authors, splinting effects joint remodelling, allowing for significant improvement in motion range despite unsatisfactory radiological findings. A closer look at their report will, however,



na analiza ich doniesienia, potwierdzająca istnienie większego niż 10% ubytku wyprost, utrzymującego się zgrubienia na grzbiecie palca oraz narastających z upływem czasu zmian zwyrodnieniowych, przeczą słuszności stawianych wniosków. W opinii większości autorów, w tym również naszej, nieodprowadzone podwichnięcie dłoniowe daje zły wynik funkcjonalny [19,17,9,23].

## LECZENIE OPERACYJNE USZKODZEŃ TYPU III B I III C

Znane są liczne metody krwawego nastawienia i zespolenia odłamanej fragmentu nasady paliczka. Wszystkie one zakładają ustabilizowanie oderwanego fragmentu kostnego za pomocą szwu [31], pętli drucianej [32], cienkich grotów [31,34], bądź przestawowe ustalenie za pomocą drutów Kirschnera [30]. Naturalnie żadna z metod nie jest wolna od typowych dla tego typu leczenia powikłań [25,17,23].

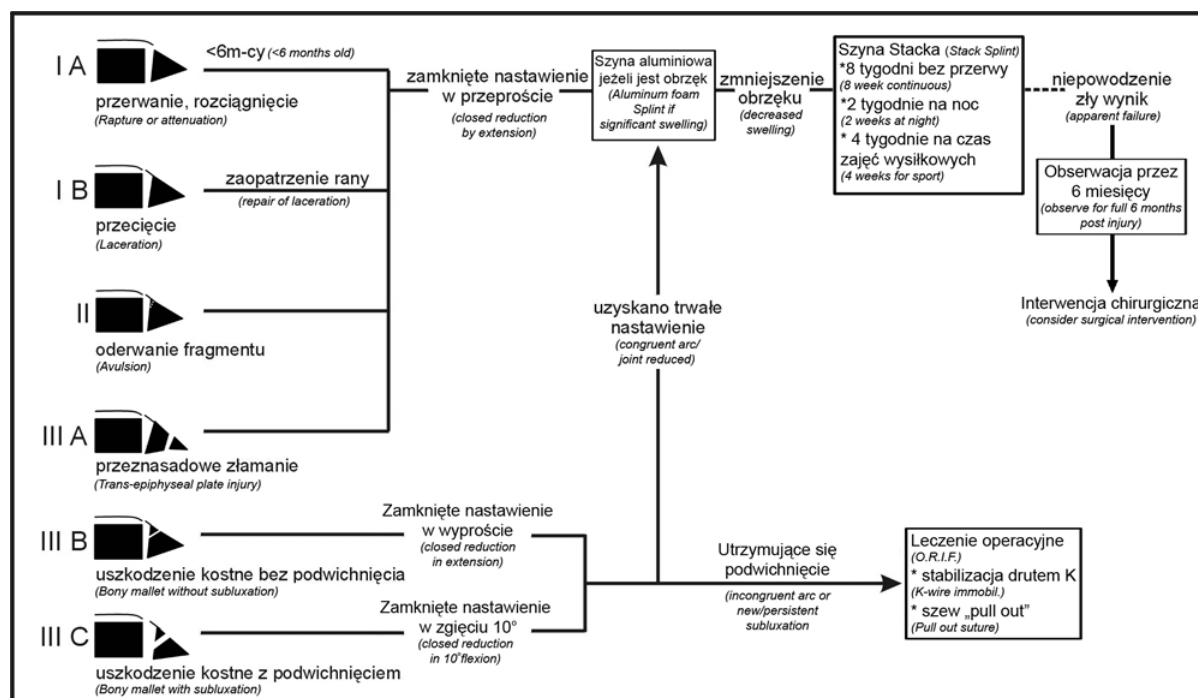
W cytowanej często pracy autorów Stern i Kastrup, wykazali, że największa ich liczba (66%) dotyczy przestawowej fiksacji odłamanej fragmentu. Technika z użyciem usuwalnego szwu Bunnela (pull-out) owocuje wg poprzednio wymienionych autorów najmniejszą liczbą powikłań [9]. Nieodłącznym elementem leczenia operacyjnego jest ośmiotygodniowe unieruchomienie [4,6,5,12, 25,29-34]. Metalowy łącznik usuwany jest zazwyczaj po upływie 6 tyg., szew Bunnela nieco wcześniej, tj. po 4 tygodniach. Podsumowaniem powyższej analizy jest algorytm postępowania, który przyjęliśmy za Damronem i wsp. i od ponad 10 lat staramy się wykorzystywać w praktyce klinicznej (Ryc. 3.) [4].

reveal an extension deficit of over 10°, a persistent thickening of the dorsal phalanx, as well as the development of progressive degenerative changes over time, thus contradicting the conclusions they have drawn. Much like most other authors, we believe that failure to reduce the subluxation results in bad functional outcomes [19,17, 9,23].

## OPERATIVE TREATMENT OF TYPE III B AND III C INJURIES

There are numerous methods of bloody reduction and fixation of the fractured fragment of the distal phalanx. All those techniques rely on stabilization with sutures [31], wire loops [32], thin pins [31,34] or trans-articular K-wire fixation [30]. None of these methods is, of course, free from typical complications [25,17,23].

The frequently quoted study by Stern and Kastrup showed that complications occur mainly in trans-articular fixation (66%). In the opinion of those authors, The use of Bunnel's pull-out suture reduces the risk of complications most effectively. Immobilization for 8 weeks is an essential part of the therapy [4,6,5,12,25,29-34]. Metal fixators are removed after 6 weeks, whereas Bunnel's sutures can be disposed of earlier, after 4 weeks. To sum up the analysis, we present an algorithm for the management of mallet finger injuries according to Damron et al., which we have followed in our clinical practice for more than 10 years (Fig. 3) [4].



Ryc. 3. Algorytm postępowania w zależności od typu uszkodzeń pasma środkowego w I strefie (wg Damrona) [4]

Fig. 3. Algorithm for management of mallet finger injuries by type (acc. to Damron) [4]

## USZKODZENIE TYPU „ŁABĘDZIEJ SZYI”

Charakteryzujące się występowaniem przeprostu stawu PIP oraz niemożnością biernego wyprostowania DIP stanowi poważne upośledzenie ruchowe. Wynika ono z zaburzenia równowagi biomechanicznej aparatu wyprostnego, u podłoża którego leżą rozliczne przyczyny, jak: a) uszkodzenie końcowego odcinka pasma środkowego, b) dysfunkcja (wrodzona lub nabyta) płytki dłoniowej, c) przykurcz mięśni międzykostnych, najczęściej niedokrwienny, d) kombinacja powyższych czynników spowodowana RZS [24]. Znanych jest szereg metod operacyjnych, z których każda ukierunkowana jest na korekcję innej składowej zniekształcenia [24]. Portis stosuje w tym celu reinsertację płytki dłoniowej na podstawę paliczka środkowego [35], Adams opisał sposób zablokowania przeprostu stawu PIP za pomocą skrzyżowanych pasm ścięgniastych, ustalonych po stronie dłoniowej wspomnianego stawu [36], natomiast Swanson, Bate oraz Kleinert wykonywali plastykę więzadeł pobocznych stawu PIP [37,38,39]. Najpowszechniej stosowanym, zarazem najbardziej uniwersalnym sposobem rekonstrukcji wydaje się ten, przedkładający nad inne przyczyny, zaburzenie funkcji skośnego więzadła troczkowego (SORL, spiral oblique retinacular ligament). Autorem tej techniki jest Littler [40]. Jej idea, niezależnie od szeregu istniejących modyfikacji, polega na zakotwiczeniu przeszczepu ścięgna na paliczku dystalnym (szew pull-out Bunnela), następnie pasmo przeszczepu jest przeciągnięte na wysokości stawu PIP pod pochewką ścięgna FDP. Końcowym etapem zabiegu jest ustalenie ścięgna pod odpowiednim napięciem w trzonie paliczka bliższego. Usprawnianie palca poprzedza około 10 dniowy okres unieruchomienia.

## PODSUMOWANIE

Leczenie uszkodzeń pasma środkowego typu PM jest domeną postępowania zachowawczego. Wskazane jest ono w zarówno ostrych, jak i przewlekłych, zamkniętych uszkodzeniach typu I, II, III A (wg Damrona), tj. tych bez uszkodzenia struktury kostnej paliczka. Stosowanie ortez jest celowe także w przypadkach zadawnionych, tj. takich, w których uraz nastąpił 17 tyg., a wg niektórych autorów, nawet 24 tyg wcześniej. Postępowanie takie wydaje się najbardziej fizjologiczne, gdyż końcowa strefa pasma środkowego jest bardzo słabo ukrwiona, ono samo stanowi niezwykle delikatną strukturę, a obkurczanie blizny postępuje bardzo powoli. Leczenie operacyjne zarezerwowane jest dla przypadków z wyraźnym uszkodzeniem struktury kostnej (typ III B, III C) oraz tych, w których nie uzyskano zadowalającego wyniku po wielomiesięcznym leczeniu zachowawczym. W tej grupie sytuują się również wszelkie powikłania procesu leczenia, np. ewoluujące w kierunku „łabędziej szyi”.

## SWAN-NECK DEFORMITY

Swan-neck deformity is characterised by PIP joint hyperextension as well as a passive DIP extension defect, which represents a serious reduction of the range of motion. The underlying pathology is disturbed biomechanical balance of the extensor mechanism, which may be caused by: a) a terminal central slip lesion, b) dysfunction (congenital or acquired) of the palmar plate, c) contracture (usually ischaemic) of the interosseous muscles, d) combinations of the above factors due to rheumatoid arthritis [24]. There are a number of operative techniques that are designed to correct different components of the deformity [24]. Portis used reinsertion of the palmar plate at the base of the middle phalanx [35], Adams described a method of blocking PIP joint hyperextension with crossed tendon slips sutured palmarly to the joint [36], whereas Swanson, Bate and Kleinert performed a lateral syndesmoplasty of the PIP joint [37,38,39]. The most popular reconstruction technique seems to be that designed primarily to correct the functional defect of the spiral oblique retinacular ligament (SORL), devised by Littler [40]. Irrespective of the several modifications currently in use, it basically consists in the insertion of a tendon graft at the distal phalanx (Bunnel's pull-out suture). Then the graft is passed under the FDP tendon sheath at the level of the PIP joint. Finally, the tendon is appropriately stretched along the proximal phalanx shaft. The finger requires about 10 days of immobilization before exercises can begin.

## SUMMARY

Extensor tendon lesions of the mallet finger type are usually treated conservatively. Non-operative management is indicated not only in acute lesions but also chronic and closed type I, II, III A injuries (acc. to Damron classification), that is those without bone fracture. Splinting is advisable even if a longer period of time has elapsed since the injury, e.g. 17 or, as some authors claim, even 24 weeks following the injury. This method seems to be the most physiologically appropriate due to the poor blood supply to the distal tendon area, as well as its flimsy anatomy and slow contracture of the scar. Operative treatment is recommended for injuries with considerable associated bone damage (type III B and III C), and those not presenting any satisfactory results after months of conservative treatment, including all complications, e.g. the gradual formation of a swan-neck deformity.

## PIŚMIENICTWO / REFERENCES

1. Pachlander S. Gedeckte Strecksehnenverletzungen der Hand. Acta Traumatol. 1990; 20; 310-313.
2. Warren PA, Kay NRM, Norris SH, The micro-vascular anatomy of the distal digital extensor tendon. J. Hand Surg 1988; 13B, 161-163.
3. Winkel R, Delayed splinting of extensor tendon disruptions over DIP-joint. 2nd Polish German Hand Symposium, Szczecin 2005, Abstracts, 16.
4. Damron TA, Lange RH, Eneber WD. Mallet fingers: a review and treatment algorithm. Int J Orthop Trauma 1991,1(2), 105-110.
5. Chang P. Extensor tendon repairs in zones 1-2. In: Blair WF editor. Techniques in Hand Surgery. Baltimore: Wiliams & Wilkins; 1996 p. 91-96.
6. Dziak A, Węgrzyn J. Uszkodzenia ścięgien prostowników; Traumatologia Narządu ruchu, Tylman D, Dziak A. editors, PZWL, W-wa 1996.
7. Nagay B, Chirurgia ręki; Biblioteka chirurga i anestezjologa, PZWL, W-wa 1996.
8. Stack HG. Mallet finger. Hand 1969; 1:83-89.
9. Stern PI, Kastrup JJ. Complications and prognosis of treatment of mallet finger. J. Hand Surg 1988,13A: 330-334.
10. Sadurski W, Kaczan Z. Zastarzały palec młoteczkowaty - metoda, wyniki leczenia. Kwartalnik Ortop. 1994, 1:70-71.
11. Foulkes GD. Conjoint tendon advancement for mallet deformity In Blair WF editor.: Techniques in Hand Surgery. Baltimore: Wiliams & Wilkins, 1996.
12. Patel MR, Sheekar SD, Bassini - Lipsow L. Conservative management of chronic mallet finger. J. Hand Surg 1986, 11A.
13. Załącznik do rozporządzenia Ministra Pracy i Polityki Społecznej z dnia 18. grudnia 2002r. (poz.2-1974). Ocena procentowa stałego, lub długotrwałego uszczerbku na zdrowiu.
14. Ożga A, Baczkowski B. Złamania paliczków rąk u dzieci. Pol Hand Surg 1983; XIX (1): 89-93.
15. Wehebe MA, Schneider LH. Mallet fractures. J Bone Joint Surg 1984; 66:558-669.
16. Garberman SF, Diao E, Peimer CA. Mallet finger: results of early versus delayed closed treatment. J Hand Surg [Am]. 1994; 19(5):850-2.
17. Niechajev IA. Conservative and operative treatment of mallet finger. Plast Reconstr Surg 1985;76(4):580-5.
18. Lester B, Jeong GK, Perry D, Spero L. A simple effective splinting technique for the mallet finger. Am J Orthop 2000; 29 (3).
19. Nakamura K, Nanjyo B. Reassessment of surgery for mallet finger. Plast Reconstr Surg. 1994 Jan; 93(1):141-9.
20. Foucher G, Binhamer P, Cange S, Lenoble E. Long-term results of splintage for mallet finger. Int Orthop. 1996;20(3):129-31.
21. Maitra A, Dorani B. The conservative treatment of mallet finger with a simple splint: a case report. Arch Emerg Med. 1993; 10(3):244-8.
22. Dagum AB, Mahoney JL. Effect of wrist position on extensor mechanism after disruption separation. J Hand Surg [Am]. 1994; 19(4):584-9.
23. Newport ML, Blair WF, Steyers CM Jr. Long-term results of extensor tendon repair. J Hand Surg [Am]. 1990; 15(6):961-6.
24. Kaplan EB. Anatomy, injuries and treatment of the extensor apparatus of the hand and digits. Clin. Orthop 1959, 13:24-40.
25. Handoll HH, Vaghela MV. Interventions for treating mallet finger injuries. Cochrane Database Syst Rev. 2004; (3) Review.
26. Chao JD, Sarwahi V, Da Silva YS, Rosenwasser MP, Strauch RJ. Central slip tenotomy for the treatment of chronic mallet finger: an anatomic study. J Hand Surg [Am]. 2004; 29(2):216-9.
27. Sorene ED, Goodwin DR. Tenodesis for established mallet finger deformity. Scand J Plast Reconstr Surg Hand Surg 2004; 38(1):43-5.
28. Kaleli T, Ozturk C, Ersozlu S. External fixation for surgical treatment of a mallet finger. J Hand Surg [Br]. 2003 Jun; 28(3):228-30.
29. Shankar NS, Goring CC. Mallet finger: long-term review of 100 cases. J R Coll Surg Edinb 1992 Jun; 37(3):196-8.
30. Nichols H.M. Repair of extensor tendon insertions in the fingers J. Bone Joint Surg 1951; 33A :836-841.
31. Bauze A, Bain GI. Internal suture for mallet finger fracture. J Hand Surg [Br]. 1999; 24(6):688-92.
32. Damron TA, Engber WD. Surgical treatment of mallet finger fractures by tension band technique. Clin Orthop Relat Res 1994; (300):133-40.
33. Żyłuk A, Puchalski P. Metody usprawniania po rekonstrukcji ścięgien prostowników - przegląd piśmiennictwa. Pol Prze Chir 2005; 77(5): 508-519.
34. Takami H, Takahashi S, Ando M. Operative treatment of mallet finger due to intra-articular fracture of the distal phalanx. Arch Orthop Trauma Surg 2000; 120(1-2):9-13.
35. Portis RB. Hyperextensibility of the proximal interphalangeal joint of the finger following trauma. J Bone Joint Surg 1954; 36A : 1141-1146.
36. Adams JP. Correction of chronic dorsal subluxation of the PIP joint by means of criss-cross volar graft . J Bone Joint Surg 1959; 41A : 111-115 .
37. Swanson AB. Surgery of the hand in cerebral palsy and the swan-neck deformity. J Bone Joint Surg 1960: 42A : 951-954 .
38. Bate JT. An operation for correction of PIP joint of fingers in hyperextension. J Bone Joint Surg 1945 : 27 : 142 -144.
39. Kleinert HE, Kasdan ML. Reconstruction of chronically subluxed PIP joint . J Bone Joint Surg 1965 ; 47A :958 -964 .
40. Littler JW. Restoration of the oblique retinacular ligament for correcting hyperextension deformity of the PIP joint GEM No1 , L'Expansion Editeur 1966; 39-42.
41. Pieniążek M, Pelczar-Pieniążek M, Tabasz M. Metoda i wyniki rehabilitacji w przypadkach urazów prostowników palców w strefie I i II. Pol Hand Surg 1995; 1-2:43-49.