

Radiologiczna ocena zborności stawów biodrowych u dzieci z mózgowym porażeniem dziecięcym

Radiological Evaluation of Hip Joint Congruency in Children with Cerebral Palsy

Andrzej Borowski^(A,B,C,D,E,F), Adam Kwapisz^(C,E,F), Andrzej Grzegorzewski^(D),
Marek Synder^(A,D)

Klinika Ortopedii i Ortopedii Dziecięcej Uniwersytetu Medycznego w Łodzi, Polska
Department of Orthopaedics and Paediatric Orthopaedics, Medical University of Łódź, Poland

STRESZCZENIE

Wstęp. Zaburzenie bilansu mięśniowego w obrębie stawu biodrowego u dzieci z mózgowym porażeniem dziecięcym (MPD) powoduje przesunięcie punktu obrotu stawu ze środka głowy kości udowej na krętarz mniejszy. Siły wywierane przez mięśnie wyważające głowę kości udowej skutkują stopniową zmianą kształtu panewki, z deficytem pokrycia głowy kości udowej. Celem pracy była radiologiczna ocena zborności stawów biodrowych u dzieci z MPD leczonych operacyjnie.

Material i metody. Do badań zostali zakwalifikowani pacjenci leczeni operacyjnie w latach 1988-2001 z powodu zaburzeń funkcji kończyn dolnych w przebiegu MPD na drodze wielopoziomowego uwolnienia w obrębie tkanek miękkich. Do badań kontrolnych zgłosiło się 52 dzieci. W analizowanej grupie znalazło się 18 chorych z hemiparezą (32%), 19 z diparezą (36%) i 15 z tetraparezą (29%). Leczenie operacyjne przeprowadzono pomiędzy 2 a 19 rokiem życia (średnio w 7,33 roku życia). Analizie poddano obraz radiologiczny stawów biodrowych, oceniając zmiany wartości współczynnika migracji (WM) i pozornego kąta szyjkowo-trzonowego.

Wyniki. W grupie dzieci z diparezą i tetraparezą średnia wartość WM wynosiła średnio 30,4% przed zabiegiem. W trakcie badania kontrolnego stwierdzono wielkość WM odpowiednio 32,5% dla strony prawej oraz 25,6% dla strony lewej ($p>0,05$). U dzieci operowanych przed 8 rokiem życia nastąpiło istotne statystycznie ($p=0,007$) zmniejszenie WM. W grupie dzieci operowanych po ukończeniu 8 roku życia zmiana wartości WM nie przekroczyła 0,5% ($p>0,05$).

Wnioski. 1. Średnia wartość wskaźnika migracji nie uległa istotnej zmianie w grupie dzieci operowanych. 2. Zabieg operacyjny nie wpłynął na zmianę kąta szyjkowo-trzonowego. 3. Zabieg operacyjny zapobiegł progresji wskaźnika migracji.

Słowa kluczowe: mózgowie porażenie dziecięce, staw biodrowy, leczenie operacyjne

SUMMARY

Background. Disturbed muscle balance in the hip joints of children with cerebral palsy (CP) shifts the pivoting point from the middle of the femoral head to the lesser trochanter. Forces that dislocate the femoral head progressively change acetabular shape, producing inadequate femoral head covering. The aim of the study was to carry out a radiological evaluation of hip congruency in children with CP after surgical treatment.

Material and methods. The study group consisted of CP patients operated on due to lower limb dysfunction between 1988 and 2001. All patients had undergone multilevel soft tissue release. A total of 52 children reported for follow-up examinations. There were 18 patients with hemiparesis (32%), 19 with diparesis (36%), and 15 with tetraparesis (29%). The age at surgery was between 2 and 19 y. o. (average age 7.33 y. o.). Radiological evaluation of the hip joints focused on changes in the migration index and the shaft-neck angle.

Results. The mean migration index before surgery was 30.4% in the group of diparetic and tetraparetic children. At the last follow-up examination, the average migration index was 32.5% on the right side and 25.6% on the left side ($p>0.05$). There was a statistically significant decrease in the value of the migration index in children operated on before the age of 8 years ($p=0.007$). In children operated on after the age of 8, the change in the migration index value did not exceed 0.5% ($p>0.05$).

Conclusions. 1. The mean migration index did not change significantly in the study group of surgically treated CP children. 2. Surgery had no influence on the shaft-neck angle. 3. Surgery prevented progression of the migration index.

Key words: cerebral palsy, hip joint, surgical treatment

WSTĘP

Mózgowe porażenie dziecięce (mpd) jest definiowane jako niepostępujące uszkodzenie centralnego układu nerwowego, prowadzące do zmieniających się wraz z wiekiem zaburzeń czynności ruchowych i postawy ciała oraz innych następstw wad mózgu, znajdującego się we wczesnym stadium rozwoju [1,2].

Dominującym objawem stają się zaburzenia funkcji kończyn oraz postawy ciała. Postępujące dysfunkcje kończyn, będące wynikiem ograniczenia ruchomości w poszczególnych stawach, spowodowane względnym skróceniem mięśni, stanowią ortopedyczną składową porażenia spastycznego. Postępujące ograniczenie ruchomości, zaburzenia napięcia mięśniowego, zmiana fizjologicznych punktów obrotu osi stawów, podwichnięcia oraz zwichnięcia wywierają niekorzystny wpływ na rozwój narządu ruchu oraz sposób poruszania.

W obrębie stawu biodrowego istniejąca przewaga mięśni zginaczy i przywodzicieli powoduje przesunięcie punktu obrotu stawu ze środka głowy kości udowej na krętarz mniejszy. Siły wywierane przez mięśnie wyważające głowę kości udowej skutkują stopniową zmianą kształtu panewki, z deficytem pokrycia głowy kości udowej. Ograniczenie zakresu ruchomości, postępujące podwichnięcie w stawie powoduje powstawanie wczesnych bolesnych zmian zwyrodnieniowych.

Celem pracy była radiologiczna ocena zborności stawów biodrowych u dzieci z mózgowym porażeniem dziecięcym leczonych w Klinice Ortopedii i Ortopedii Dziecięcej Uniwersytetu Medycznego w Łodzi.

MATERIAŁ I METODY

Do badań zakwalifikowano 102 pacjentów leczonych w latach 1988-2001 w Klinice Ortopedii i Ortopedii Dziecięcej Uniwersytetu Medycznego w Łodzi z powodu zaburzeń funkcji kończyn dolnych w wyniku niedowładów spastycznych w przebiegu dziecięcego porażenia mózgowego.

Wszyscy pacjenci byli leczeni operacyjnie na drodze wielopoziomowego uwolnienia w obrębie tkanek miękkich, takich jak: wydłużenie mięśni przywodzicieli, wydłużenie mięśni kulszowo – goleniowych oraz wydłużenie ścięgna Achillesa, które to zabiegi operacyjne były pierwszymi wykonywanymi w życiu, poprzedzonymi jedynie kilkuletnim leczeniem zachowawczym.

Do badań kontrolnych zgłosiło się 54 dzieci. Dwóch pacjentów zostało zdyskwalifikowanych z dalszych badań z powodu zmiany rozpoznania choroby (postępujące uszkodzenie OUN).

BACKGROUND

Infantile cerebral palsy (CP) is defined as non-progressive damage to the central nervous system, leading to motor dysfunction and postural disturbances that vary with age, and to other sequelae of defects at early stages of brain development [1,2].

Limb dysfunctions and postural disturbances become the dominant signs. Progressive limb dysfunction resulting from restricted joint movement secondary to relative muscle shortening constitutes the orthopedic component of spastic palsy. Progressive movement restriction, muscle tone disturbances, change of the physiological pivot points of the joints, subluxations and dislocations impair the development of the musculoskeletal system and the manner of walking.

In the hip joint, the dominance of flexor and adductor muscles shifts the pivoting point from the middle of the femoral head to the lesser trochanter. Forces exerted by muscles that dislocate the femoral head progressively change acetabular shape, producing inadequate femoral head covering. Limitation of the range of motion and progressive subluxation of the joint lead to early painful degenerative changes.

The aim of the study was to carry out a radiological evaluation of hip congruency in children with cerebral palsy treated at the Orthopaedics and Paediatric Orthopaedics Department of the Medical University of Łódź.

MATERIAL AND METHODS

The study group consisted of 102 patients treated at the Orthopaedics and Paediatric Orthopaedics Department of the Medical University of Łódź between 1988 and 2001 due to lower limb dysfunction resulting from spastic paresis in the setting of cerebral palsy.

All patients had undergone multilevel soft tissue release surgery, such as: adductor muscles lengthening, ischiocrural muscles lengthening and Achilles tendon lengthening, which had been the first surgical procedures for the patients who had previously only received several years of conservative treatment.

Fifty-four children reported for follow-up examinations. Two were disqualified from further study due to a change in the diagnosis (progressive CNS damage).

Thus, the study ultimately involved 52 children (27 boys and 25 girls).

Ostatecznie materiał badań stanowiło 52 dzieci (27 chłopców i 25 dziewcząt).

W analizowanej grupie znalazło się 18 chorych z hemiparezą (32%), 19 z diparezą (36%) i 15 z tetraparezą (29%).

Leczenie operacyjne przeprowadzono pomiędzy 2 a 19 rokiem życia (średnio w 7,33 roku życia) (Tab. 1). W grupie dzieci z hemiparezą średnio w 6,5 roku życia, pomiędzy 2 a 19 rokiem życia. W grupie dzieci z lokalizacją porażenia o typie diparezy i tetraparezy średnio w 7,7 roku życia, pomiędzy 2 a 17 rokiem życia.

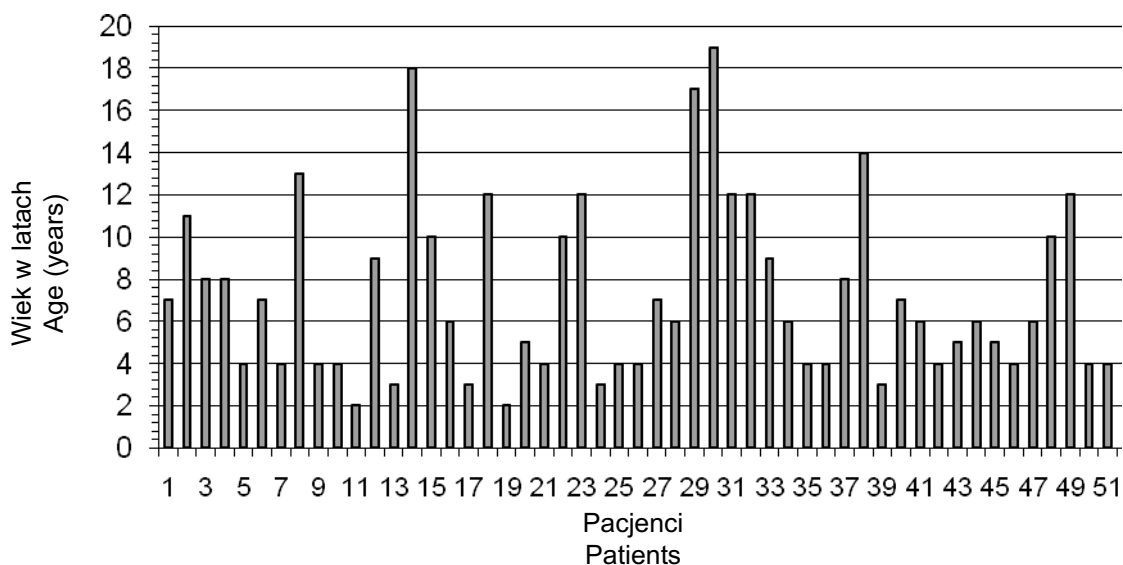
The group consisted of 18 patients with hemiparesis (32%), 19 with diparesis (36%), and 15 with tetraparesis (29%).

The age at surgery was between 2 and 19 y.o. (average age 7.33 y.o.). (Table 1). The average age of children with hemiparesis was 6.5 y.o., range: 2-19 y.o. The average age of children with diparesis and tetraparesis was 7.7 y.o., range: 2-17 y.o.

Follow-up examinations were carried out at 2 to 20 years following the surgical treatment. The average duration of follow-up was 5.6 years (Table 2), amounting to 6.1 years (range: 3-20 years) in the he-

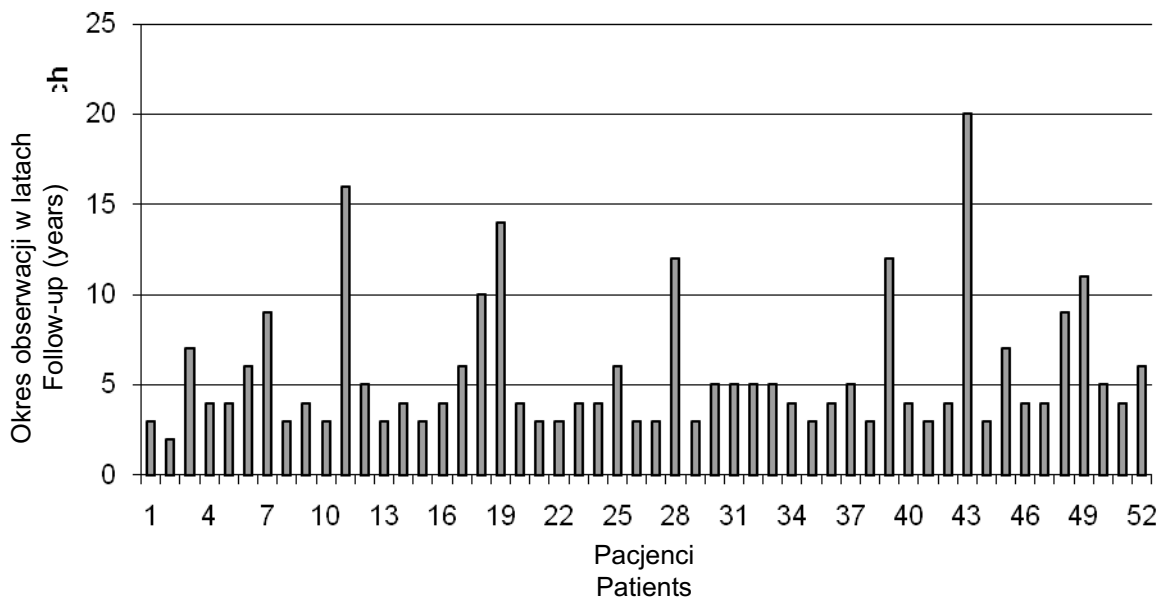
Tab. 1. Wiek w chwili operacji

Tab. 1. Age at surgery



Tab. 2. Okres obserwacji

Tab. 2. Duration of post-operative follow-up



Badanie kontrolne przeprowadzono w okresie od 2 do 20 lat po zabiegu operacyjnym. Średni okres obserwacji wyniósł 5,6 lat (Tab. 2). W grupie hemiparezy wyniósł 6,1 lat (3-20 lat), natomiast w grupie diparezy i tetraparezy średnio w wieku 5,3 lat po zabiegu operacyjnym (2-14 lat po zabiegu). Wiek w czasie operacji oraz okres obserwacji nie różnicował obu powstałych grup ($p>0,05$).

Do oceny radiologicznej zborności stawów biodrowych wykorzystano współczynnik migracji głowy kości udowej (WM) wg Reimers'a [3,4,5].

Oznaczany wskaźnik (wyrażany w procentach) określa relację głowy kości udowej względem panewki, bez względu na ustawienie miednicy względem podłoża [6]. Jest to iloraz wielkości głowy nie pokrytej przez strop kostny panewki (AC) i całego wymiaru poprzecznego głowy kości udowej (AB). Określana wartość ewoluuje wraz z wiekiem dziecka, nie przekraczając po ostatecznym ukształtowaniu stawu biodrowego 20% [4,7].

Do celów badawczych oznaczone wartości WM tak przed zabiegiem operacyjnym, jak i podczas badania kontrolnego podzielono w oparciu o propozycję Józwiaka na: 1. do 25% – wyniki dobre, 2. 26-39% – wyniki średnie oraz 3. 40 i więcej – wyniki złe [8].

Otrzymane wyniki WM przed zabiegiem operacyjnym oraz podczas badania kontrolnego poddano analizie statystycznej oceniając wpływ wykonanego zabiegu operacyjnego na losy stawu biodrowego. Ponadto poddano analizie statystycznej wartości WM u dzieci nieleczonej w obrębie stawów biodrowych do otrzymanych wyników w trakcie badania kontrolnego.

Dodatkowo oceniono wielkość pozornego kąta szyjkowo-trzonowego. Mając na uwadze brak kontroli nad ustawieniem rotacyjnym w stawie biodrowym podczas wykonywanych zdjęć miednicy przyjęto za Miller'em i wsp. 10° przedział błędny pomiaru [9,10].

WYNIKI

Uzyskane wyniki badań obrazowych zostały poddane analizie statystycznej. Podczas statystycznego opracowywania zebranych danych stosowano:

- test chi-kwadrat niezależności albo dokładny test Fishera dla porównywania częstości i rozkładów częstości [11],
- jedno-, dwu- i trzyczynnikową analizę wariancji dla zmiennych zależnych dla oceny efektów operacji [12].

Dla wszystkich zastosowanych testów statystycznych przyjęto poziom istotności $p=0.05$.

W grupie pacjentów z hemiparezą średnia wartość wskaźnika migracji WM po stronie chorej wynosi-

miparesis group and 5.3 years (range: 2-14 years) in the diparesis and tetraparesis group. The age at surgery and the duration of follow-up were not different between the groups ($p>0.05$).

Radiological evaluation of hip congruency was based on Reimers' migration index of the femoral head [3,4,5].

Reimers' percentage index specifies the relation of the femoral head against the acetabulum, regardless of the pelvic position relative to the ground [6]. It is the quotient of the area of the femoral head not covered by acetabular bone roof (AC) and the entire transverse femoral head diameter (AB). The value of the index changes as the child grows older, but does not exceed 20% in a fully developed hip joint [4, 7].

The migration indices obtained at baseline (before surgery) and during the follow-up examination were divided for the purposes of the study according to Józwiak's suggestions into: 1. good (up to 25%), 2. average (26-39%), and 3. poor (40% and more) [8].

The migration index values obtained before surgery and at the follow-up examination were statistically analysed in order to evaluate the impact of the surgical procedure on the hip joint. The migration index values of children whose hip joints had not been treated were also statistically compared to the results obtained at the follow-up examination.

The shaft-neck angle was also assessed. Considering the lack of control over rotational alignment in the hip joint during x-ray studies of the pelvis, a 10° error was assumed, according to Miller et al. [9,10].

RESULTS

The results of imaging studies were analysed statistically using the following tests:

- chi-square test of independence or Fisher's exact test to compare frequency and frequency distribution [11],
- one-, two- and three-way ANOVA for dependent variables to evaluate the impact of the surgery [12].

A significance level of $p=0.05$ was assumed for all statistical tests.

The mean migration index on the affected side was 18% in the group of hemiparetic patients at baseline, decreasing to 16.9% in the follow-up examination. The difference was not statistically significant

ła 18%. W badaniu kontrolnym uległa zmniejszeniu do wartości 16,9%. Obserwowana różnica wartości nie była statystycznie istotna ($p>0,05$). Średnia wartość pozornego kąta szyjkowo – trzonowego w badaniu początkowym wynosiła 141,8°. W badaniu kontrolnym zmiana wartości nie przekroczyła 2°.

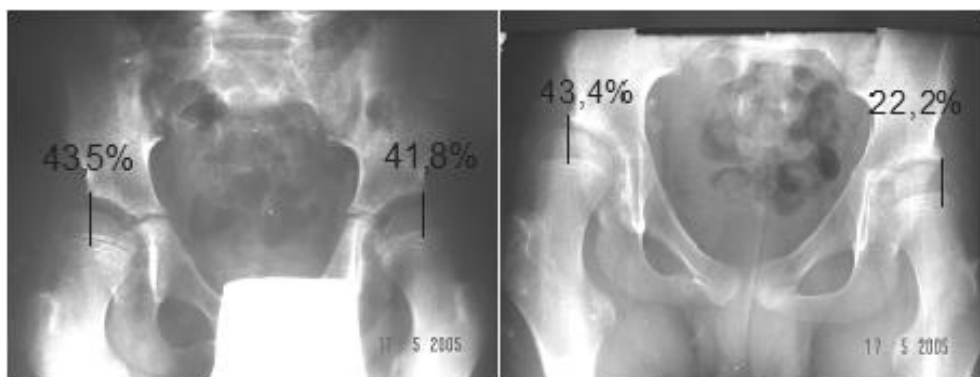
Po zdrowej stronie, w badaniu początkowym, wartość WM wynosiła 10,8% oraz w badaniu kontrolnym 13,1% ($p>0,05$). Średnia wartość kąta szyjkowo-trzonowego w badaniu początkowym wynosiła 139,7°. W badaniu kontrolnym zmiana wartości również nie przekroczyła 2°.

W grupie dzieci z lokalizacją mpd o typie diparezy i tetraparezy średnia wartość WM u pacjentów operowanych w obrębie stawu biodrowego wynosiła średnio 30,4% przed zabiegiem. W trakcie badania kontrolnego stwierdzono wielkość WM odpowiednio 32,5% dla strony prawej oraz 25,6% dla strony lewej. Stwierdzone różnice nie były istotne statystycznie ($p>0,05$). Analizując wpływ wieku na wartość współczynnika migracji stwierdzono w grupie dzieci operowanych do 8 roku życia wzrost WM średnio o 10% po stronie prawej ($p=0,159$) oraz zmniejsze-

($p>0,05$). The average shaft-neck angle at baseline was 141.8°. The change at the follow-up examination did not exceed 2°.

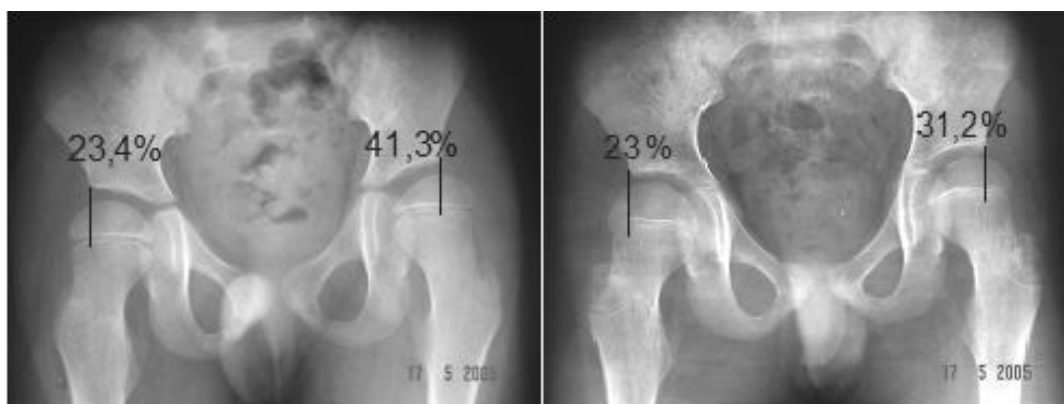
The mean migration index on the healthy side was 10.8% at baseline vs. 13.1% ($p>0,05$) at the follow-up examination. The average baseline shaft-neck angle was 139.7°. The change at the follow-up examination also did not exceed 2°.

Before the surgery, the mean migration index in the group of diparetic and tetraparetic children who had undergone hip joint surgery was 30.4%. At the follow-up examination, the migration index was 32.5% on the right side and 25.6% on the left side. These differences were not statistically significant ($p>0,05$). The analysis of the correlation between age and the migration index showed an average 10% increase in the mean migration index on the right side ($p=0,159$) and a 16.7% decrease on the left side ($p=0,007$) in the group of children operated before the age of 8. In children operated after the age of 8, the change in the migration index did not exceed 0.5% and was not statistically significant ($p>0,05$) (Fig. 1,2,3).



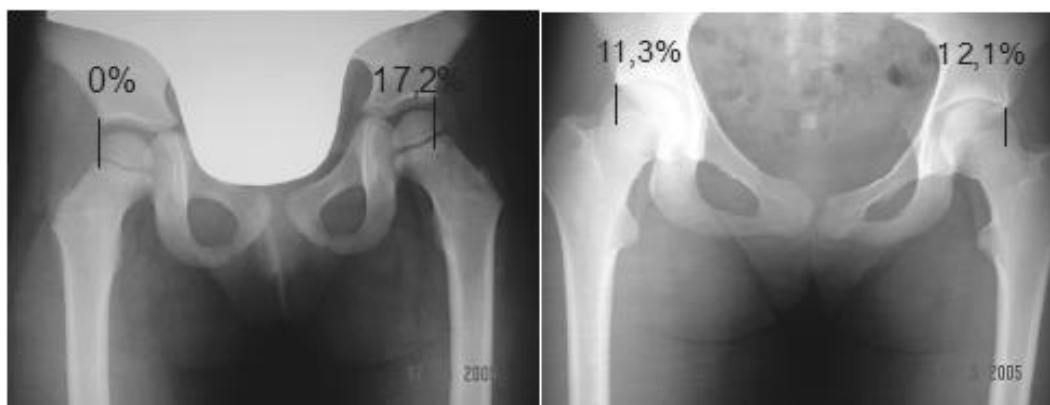Ryc. 1. Rtg. AP miednicy przed zabiegiem operacyjnym miotomii mięśni przywodzicieli uda oraz w badaniu kontrolnym po 3 latach

Fig. 1. Anteroposterior pelvic radiograph before femoral adductor myotomy and 3 years after surgery



Ryc. 2. Rtg. AP miednicy przed zabiegiem operacyjnym obustronnej miotomii mięśni przywodzicieli uda oraz w badaniu kontrolnym po 4 latach

Fig. 2. Anteroposterior pelvic radiograph before bilateral femoral adductor myotomy and 4 years after surgery



Ryc. 3. Rtg. AP miednicy przed zabiegiem operacyjnym transpozycji mięśni przywodzicieli uda na guz kulszowy oraz w badaniu kontrolnym po 10 latach po stronie lewej

Fig. 3. Anteroposterior pelvic radiograph before femoral adductor transposition to the ischiadic tuber and 10 years after surgery (left hip)

nie WM średnio o 16,7% po stronie lewej ($p=0,007$). W grupie dzieci operowanych po 8 roku życia zmiana wartości WM nie przekroczyła 0,5%, była statystycznie nieistotna ($p>0,05$) (Ryc. 1,2,3).

W grupie dzieci nieoperowanych w obrębie stawu biodrowego średnia wartość WM w badaniu początkowym wynosiła 18,9% po stronie prawej oraz 15,2 po stronie lewej. W czasie badania kontrolnego zmiana WM przekroczyła 23%.

Średnia wartość pozornego kąta szyjkowo-trzonowego w grupie dzieci nieoperowanych wynosiła w badaniu początkowym $156,3^\circ$, w badaniu kontrolnym zmiana jej wartości nie przekroczyła 3° . W grupie dzieci operowanych przed zabiegiem wynosiła 150° . W badaniu kontrolnym nie uległa zmianie. Analizując wpływ wieku na wartość kąta szyjkowo-trzonowego, zarówno w grupie dzieci operowanych oraz nieoperowanych, różnice nie przekroczyły 8° , były statystycznie nieistotne.

DYSKUSJA

Mózgowe porażenie dziecięce, tuż za urazami narządu ruchu, w ostatnich latach stało się główną przyczyną hospitalizacji na oddziałach ortopedii dziecięcej [13]. Spośród obszernej różnorodności objawów dysfunkcji neurologicznych spastyczność mięśni stanowi około 85% ogółu pacjentów, powodując narastające w czasie zaburzenia funkcji kończyn oraz postawy ciała [14]. Podstawowym celem w leczeniu dysfunkcji kończyn dolnych w przebiegu spastyczności powinna stać się profilaktyka narastania przykurczy. W przypadkach istniejących utrwalonych przykurczy w stawach, możliwości leczenia operacyjnego, a także zachowawczego staje się ograniczona, zwiększa się ryzyko wszelkich powikłań oraz znacznie zmniejsza

W grupie dzieci, którzy nie przeszli operacji stawu biodrowego, średni wskaźnik migracji w badaniu początkowym wynosił 18,9% po stronie prawej i 15,2% po stronie lewej. Zmiana wskaźnika migracji w badaniu kontrolnym przekroczyła 23%.

Średni kąt szyjkowo-trzonowy u dzieci, którzy nie przeszli operacji, wynosił $156,3^\circ$ w badaniu początkowym i zmienił się o nie więcej niż 3° w badaniu kontrolnym. W grupie dzieci operowanych, kąt szyjkowo-trzonowy wynosił 150° przed operacją i nie zmienił się w badaniu kontrolnym. Analiza korelacji między wiekiem a kątem szyjkowo-trzonowym wykazała, że różnice w obu grupach nie przekroczyły 8° i nie były statystycznie istotne.

DISCUSSION

In recent years, infantile cerebral palsy has become the second leading cause of hospitalisation at paediatric orthopaedics departments after musculoskeletal injuries [13]. Among the wide variety of signs and symptoms of neurological dysfunctions, muscle spasticity concerns 85% of patients. It leads to progressive limb dysfunctions and postural disturbances [14]. Preventing the progression of contractures should become the main aim in treating limb dysfunctions in spastic patients. In the presence of permanent joint contractures, there is limited possibility of both surgical and conservative treatment, the risk of complications increases and treatment effectiveness declines considerably [13]. Thus, we sought to

się efektywność leczenia [13]. W związku z powyższym podjęto się oceny wyników leczenia operacyjnego dzieci z mpd oraz oceny celowości wczesnego leczenia operacyjnego, na drodze jednoczasowego wielopoziomowego uwolnienia tkanek miękkich.

Ocena radiologiczna stawów biodrowych z powodu braku możliwości standaryzacji postawy w czasie wykonywania badania ograniczyła się do oceny w badanym materiale współczynnika migracji oraz pozornego kąta szyjkowo-trzonowego. Celem leczenia, aby zapobiec zwichnięciu stawu biodrowego, jest zwiększenie pokrycia głowy kości udowej przez panewkę (kąt CE>10°), oraz zmniejszenie WM Reimersa <20% [15]. W ocenianym materiale nie stwierdzono istotnej statystycznie zmiany wartości WM oraz pozornego kąta szyjkowo-trzonowego u pacjentów z hemiparezą.

W grupie diparezy oraz tetraparezy obserwowano różnokierunkowe zmiany obu ocenianych parametrów. Jednakże zmiany wartości ocenianych parametrów w stosunku do całej badanej populacji były nieistotne statystycznie. Średnia wartość pozornego kąta szyjkowo-trzonowego przez zabiegiem operacyjnym oraz w badaniu kontrolnym nie uległa zmianie i wynosiła 150°. Zgodnie z opinią Laplaza'y i wsp. wydaje się, iż wartość pozornego kąta szyjkowo-trzonowego nie wpływa znacząco na zborność stawu biodrowego. Laplaza i wsp. wykazał, że antetorsja kości udowej była znacząco niższa u pacjentów ze stabilnym stawem biodrowym, z mózgowym porażeniem. Kąt nachylenia panewki nie korelował ze stabilnością stawu, antetorsja ze współczynnikiem migracji i kątem Wiberg'a. Uważają, że kąt antetorsji jest istotniejszy w stabilności stawu biodrowego niż kąt szyjkowo-trzonowy, w szczególności u pacjentów niechodzących [16].

Średnia wartość WM przed zabiegiem operacyjnym wynosiła 30,4%, podczas badania kontrolnego, zwiększenie wskaźnika nie przekroczyło średnio 6,9%, natomiast zmniejszenie wskaźnika wyniosło średnio 15,8%. Podobne wyniki otrzymał Terjesen i wsp. analizując odległe wyniki po tenotomii mięśni przywodzicieli, stwierdził, iż otrzymany wynik WM zostaje oznaczony jako dobry, jeśli w badaniu kontrolnym pozostanie zmniejszony, bądź nie wzrośnie o więcej niż 10%. Operacja w obrębie tkanek miękkich powinna być wykonana przed zwiększeniem się WM do 50% [10,17,18]. Podobne wyniki otrzymali Presedo i wsp. podkreślając, iż ocena radiologiczna w rok po zabiegu operacyjnym dobrze koreluje z wynikiem końcowym [19]. Analizując wpływ wieku na wartość WM stwierdzono, u dzieci operowanych do 8 roku życia istotnie statystycznie ($p=0,007$) zmniejszenie WM średnio o 16,7% po stronie lewej, oraz

evaluate the results of surgical treatment of children with CP and to find out if early surgical treatment by one-time multilevel soft tissue release is warranted.

As regards radiological evaluation of hip joints, since postural standardisation during the examination was impossible, only the migration index and the shaft-neck angle were assessed. In order to prevent hip joint dislocation, the aim of the treatment is to increase acetabular femoral head covering (CE angle>10°) and to decrease Reimers' migration index to <20% [15].

In the diparetic and tetraparetic group, multidirectional changes were observed with regard to both these indices. However, the changes in the parameters in relation to the entire study population were statistically non-significant. The average shaft-neck angle amounted to 150° and did not change between surgery and the follow-up examination. According to Laplaza et al.'s opinion, it appears that the value of the shaft-neck angle does not substantially influence hip congruency. Laplaza et al. demonstrated that femoral antetorsion was much lower in cerebral palsy patients with a stable hip joint. The acetabular inclination angle did not correlate with joint stability, and antetorsion did not correlate with the migration index and Wiberg's angle. Laplaza et al. believe that the antetorsion angle is more important for hip joint stability than the shaft-neck angle, especially in patients who are not able to walk [16].

The mean migration index before surgery was 30.4%. At the follow-up examination, the average increase did not exceed 6.9%, while the average decrease amounted to 15.8%. Terjsen et al. reported similar findings in an analysis of long-term outcomes of adductor tenotomy. He stated that the mean migration index is good if it has remained decreased or has increased by no more than 10% at a follow-up examination. Soft tissue surgery should be performed before the migration index reaches 50% [10,17,18]. Presedo et al. obtained similar results, emphasizing that radiological evaluation at one year after the surgery correlated well with the final outcome [19]. Analysis of the correlation between age and the migration index showed a statistically significant ($p=0.007$) decrease of 16.7% in the mean migration index on the left side and a statistically non-significant 10% increase on the right side in children operated on before the age of 8. The differences between the operated sides may suggest an impact of the child's dominant side (majority of the studied patients preferred to use their left hands) on the surgical outcome.

In the group of children operated on after the age of 8, the change in the mean migration index did not exceed 0.5% ($p>0.05$). The results suggest that surgi-

wzrost o 10% nieistotny statystycznie po stronie prawej. Otrzymane różnice pomiędzy operowanymi stronami mogą sugerować wpływ strony dominującej dziecka (większość badanych chętniej posługiwała się lewą ręką) na wynik leczenia operacyjnego.

W grupie dzieci operowanych po ukończeniu 8 roku życia zmiana wartości WM nie przekroczyła 0,5% ($p > 0,05$). Otrzymane wyniki sugerują celowość leczenia operacyjnego w młodszym wieku, dając szansę na normalizację WM. Podobne wyniki otrzymał Kalen i Bleck, zalecając wykonywanie zabiegu w obrębie tkanek miękkich przed ukończeniem 5 roku życia. Również Sharard i wsp., Onimus i wsp. oraz Pap i wsp. skłaniają się za operowaniem w wieku młodszym, nawet u dzieci 2-3 letnich [20, 21, 22, 23]. Z drugiej strony Terjesen i wsp. oraz Turker i Lee nie zanotowali podobnych wyników [18, 24]. Pomimo występujących różnic wszyscy autorzy zgodnie przyjmują, iż wartość $MI > 50\%$ rokuje niekorzystnie, w leczeniu operacyjnym należy myśleć o bardziej inwazyjnych technikach – osteotomiach kości [25].

W grupie pacjentów nieoperowanych w obrębie stawu biodrowego średnia wartość WM przed zabiegiem operacyjnym nie przekraczała 20%, w badaniu kontrolnym nastąpiła zmiana wartości o średnio 23,7%. Podobny wynik otrzymał w swoich odległych wynikach Bagg i wsp., obserwując brak różnic pomiędzy biodrami leczonymi (tkanki miękkie) i nieleczonymi [26]. W obu badanych grupach nastąpił średni wzrost WM o 23%, lecz największa częstotliwość powstawania ciężkich zmian zwyrodnieniowych była w grupie dzieci nieoperowanych. Szczególnie istotna wydaje się kontrola radiologiczna po 6-12 miesiącach po zabiegu oraz ocena mięśni przywodziciela długiego, smukłego i przywodziciela krótkiego [10, 27].

WNIOSKI

1. W grupie dzieci z hemiparezą średnia wartość wskaźnika migracji (WM) nie ulega istotnej statystycznie zmianie w czasie.
2. Zabieg operacyjny zapobiega istotnej statystycznie progresji wskaźnika migracji WM.
3. Zabieg operacyjny nie wpływa na istotną statystycznie zmianę pozornego kąta szyjkowo-trzonowego.

PIŚMIENNICTWO / REFERENCES

1. Bax MC. Terminology and classification of cerebral palsy. *Dev Med Child Neurol* 1964; 6: 295-298.
2. Czochańska J. Wczesne rozpoznanie mózgowego porażenia dziecięcego. Możliwości i ograniczenia. *Neur Dziec* 1993; 23: 21-27.
3. Czochańska J. Badanie i ocena neurologiczna niemowląt i noworodków. *Folium*. Lublin 1995.
4. Reimers J, Bialik V. Influence of femoral rotation on the radiological coverage of the femoral head in children. *Pediatr Radiol* 1981; 10: 215-218.

cal treatment at a younger age is warranted, as it affords a possibility of normalization of the migration index. Kalen and Bleck obtained similar results and recommended performing soft tissue procedures before the age of 5. Also Sharard et al., Onimus et al. and Pap et al. are in favor of performing the surgery at a younger age, even in two- or three-year-old children [20, 21, 22, 23]. On the other hand, Terjesen et al. and Turker and Lee did not obtain similar results [18, 24]. Despite the differences, all these authors agree that prognosis is unfavourable if $MI > 50\%$ and that more invasive surgical techniques, i.e. bone osteotomies, need to be considered in such patients [25].

In the group of patients who had not undergone hip joint surgery, the mean migration index before surgical treatment did not exceed 20%. The average change in the index at the follow-up examination was 23.7%. Bagg et al. reported similar long-term results [26]. He observed no differences between the treated (soft tissues) and untreated hips, finding an average increase in the migration index of 23% in both groups, but the highest incidence of severe degenerative changes was in the group of children who had not undergone surgery. Radiological evaluation at 6-12 months following the surgery and assessment of the long adductor, gracilis and adductor brevis muscles appear especially significant [10, 27].

CONCLUSIONS

1. There was no statistically significant change over time in the mean migration index in the group of children with hemiparesis.
2. Surgery prevented statistically significant progression of the migration index.
3. Surgery did not significantly influence the shaft-neck angle.

5. Snela S. Wartość oceny radiologicznej bioder w badaniu ortopedycznym dziecka z mózgowym porażeniem. *Ortopedia Traumatologia Rehabilitacja* 2001; 3 (4): 496-498.
6. Reimers J. Contracture of the hamstrings in spastic cerebral palsy, A study of three methods of operative correction. *J Bone Joint Surg* 1974; 56-B: 102-109.
7. Reimers J. Incidence of full containment of the femoral head after Legg-Calve-Perthes disease and in the "normal" hip. *J Pediatr Orthop* 1985; 5: 199-201.
8. Józwiak M. Kompleksowe wielopoziomowe uwolnienie tkanek miękkich w leczeniu dynamicznych i statycznych zniekształceń kończyn dolnych u dzieci z postacią spastyczną porażenia mózgowego. Rozprawa habilitacyjna, Akademia Medyczna w Poznaniu 1999.
9. Miler F, Merlo M, Liang Y, Kupcha P, Jamison J, Harcke HT. Femoral anteversion and neck shaft angle. *J Pediatr Orthop* 1993; 13: 382-388.
10. Miller F, Dias RC, Dabney KW, Lipton GE, Triana M. Soft-tissue release for spastic hip subluxation in cerebral palsy. *J Pediatr Orthop* 1997; 17: 571-584.
11. Fisher LD, van Belle G. Biostatistic. A methodology for the health sciences. John Wiley and Sons, Inc. New York 1993.
12. Jobson JD. Applied multivariate data analysis. Volume I: Regression and experimental design. Volume II: Categorical and multivariate methods. 1992, Springer-Verlag. Berlin.
13. Kerr HG, Selber P. Musculoskeletal aspects of cerebral palsy, review article. *J Bone Joint Surg* 2003; 85-B (2):157-166.
14. Józwiak S.: Neurologiczne podstawy deficytów ruchowych w mózgowym porażeniu dziecięcym. *Ortopedia Traumatologia Rehabilitacja* 2001; 3 (4): 472-475.
15. Synder M, Grzegorzewski A, Sibiński M. Losy stawu biodrowego u dziecka z postacią spastyczną mózgowego porażenia. *Ortopedia Traumatologia Rehabilitacja* 2002; 1 (4): 3-7.
16. Laplaza FJ, Root L. Femoral anteversion and neck-shaft angles in hip instability in cerebral palsy. *J Pediatr Orthop* 1994; 14: 719-723.
17. Reimers J, Poulsen S. Adductor transfer versus tenotomy for stability of the hip in spastic cerebral palsy. *J Pediatr Orthop* 1984; 4: 52-54.
18. Terjesen T, D Lie G, A Hyldmo A, Knaus A. Adductor tenotomy in spastic cerebral palsy. A long-term follow up study of 78 patients. *Acta Orthopaedica* 2005; 76(1): 128-137.
19. Presedo A, Oh CW, Dabney KW, Miller F. Soft-tissue releases to treat spastic hip subluxation in children with cerebral palsy. *J Bone Joint Surg* 2005; 87-A: 832-843.
20. Kalen V, Bleck EE. Prevention of spastic paralytic dislocation of the hip. *Dev Med Child Neurol* 1985; 27: 17-24.
21. Onimus M, Alamel G, Manzone P, Laurain JM. Prevention of hip dislocation in cerebral palsy by early psoas and adductors tenotomies. *J Pediatr Orthop* 1991; 11: 432-435.
22. Pap K, Kiss S, Vizkelety T, Szoke G. Open adductor tenotomy in the prevention of hip subluxation in cerebral palsy. *Int Orthop* 2005; 29: 18-20.
23. Sharrard WJW, Allen JMH, Heaney SH, Prendiville GRG. Surgical prophylaxis of subluxation and dislocation of the hip in cerebral palsy. *J Bone Joint Surg* 1975; 57-B: 160-166.
24. Turker RJ, Lee R. Adductor tenotomies in children with quadriplegic cerebral palsy.: Longer follow-up. *J Pediatr Orthop* 2000; 20: 370-374.
25. Borowski A, Pruszczyński B, Grzegorzewski A, Synder M. Osteotomia transiliakalna miednicy według Degi w leczeniu dziecięcego biodra spastycznego. *Chir Narządów Ruchu Ortop Pol.* 2009 Jan-Feb;74(1):13-7.
26. Bagg MR, Farber J, Miller F. Long follow-up of hip subluxation in cerebral palsy patients. *J Pediatr Orthop* 1993; 13: 32-36.
27. Niedzielski K, Synder M, Grzegorzewski A. Przeniesienie przywodzicieli uda na guz kulszowy w leczeniu biodra spastycznego. *Biblioteka Ortopedii Dziecięcej* 2001; 7: 68-72.

Liczba słów/Word count: 4804

Tabele/Tables: 2

Ryciny/Figures: 3

Piśmiennictwo/References: 27

Adres do korespondencji / Address for correspondence

lek. med. Andrzej Borowski

Klinika Ortopedii i Ortopedii Dziecięcej UM w Łodzi

91-002 Łódź, ul Drebnowska 75, Tel. 0-500-263-972, e-mail: aborowski@xl.wp.pl

Otrzymano / Received

23.04.2010 r.

Zaakceptowano / Accepted

17.06.2010 r.