

Technika operacyjna i wyniki leczenia martwicy głowy kości udowej przez nawiercenie i wypełnienie przeszczepami

Operative Technique and Results of Core Decompression and Filling with Bone Drafts in the Treatment of Osteonecrosis of Femoral Head

Andrzej Bednarek^{1(A,B,D)}, Andrzej Atlas^{1(A,B,C,E)}, Jacek Gągała^{2(A,C,F)}, Łukasz Kozak^{2(A,E,F)}

¹ Oddział Ortopedyczno-Urazowy Wojewódzkiego Szpitala Specjalistycznego im. Stefana Wyszyńskiego, Lublin

² Katedra i Klinika Ortopedii i Traumatologii Uniwersytetu Medycznego, Lublin

¹ Trauma and Orthopaedic Department, Cardinal Stefan Wyszyński Regional Specialised Hospital, Lublin

² Department of Orthopaedics and Traumatology, Medical University of Lublin

STRESZCZENIE

Wstęp. Celem pracy jest przedstawienie techniki operacyjnej i wyników odkrętarzowego nawiercenia i oczyszczenia strefy martwicy w głowie kości udowej, a następnie wypełnienie jej ubytków przeszczepami kości autologicznej lub substytutem kości. Takie postępowanie stwarza warunki dla mechanicznego zabezpieczenia przed dalszym zapadnięciem głowy i utratą jej sferycznego kształtu. Daje to także duże szanse na biologiczną przebudowę użytych przeszczepów lub materiałów kośćcozastępczych.

Materiał i metoda. Od 1996 do 2009 roku leczono 63 pacjentów (72 biodra) z powodu jałowej martwicy kości udowej. Leczono 42 mężczyzn i 21 kobiety w wieku 19 – 60 lat (średnio 35). Zaawansowanie zmian martwiczych w obrazie RTG oceniano na podstawie klasyfikacji ARCO (Association Research Circulation Osseous). Wszystkich chorych leczono nawiercaniem szyjki i głowy kości udowej z wypełnieniem ubytków substancji kostnej przeszczepami kości gąbczastej autologicznej lub preparatem kośćcozastępczym Wright ProDense.

Wyniki. Średni czas obserwacji wynosił 5 lat. Po rocznej obserwacji 45 bioder (63%) uzyskało ustąpienie dolegliwości z zachowaniem sferycznego kształtu głowy. 16 bioder (22%) miało istotne ograniczenie zakresu ruchów, ale nigdy nie większe niż przed zabiegiem, chód bez dolegliwości, a w obrazie rentgenowskim – utratę sferyczności głowy.

Wnioski. Wypełnienie ubytku rozdrobnionymi przeszczepami lub preparatami kośćcozastępczymi, a następnie ich mocne ubicie stwarza mechaniczne i biologiczne warunki do przebudowy. Jeżeli nie dojdzie do zapadnięcia powierzchni stawowej w ciągu pierwszych 6 miesięcy od zabiegu, można oczekiwać dobrego, trwałego wyniku.

Słowa kluczowe: martwica głowy kości udowej, nawiercenie, przeszczepy kostne, technika operacyjna

SUMMARY

Background. The aim of this paper is to present the operative technique and results of core decompression and clearing of a necrotic zone in the femoral head followed by filling the defect with impacted autologous or synthetic bone grafts. This procedure allows for mechanical prevention of further collapse of the femoral head and loss of its spherical shape. It also creates conditions for the incorporation of the biological graft or synthetic bone.

Materials and methods. A series of 63 patients (72 hips) were treated for aseptic osteonecrosis of the femoral head between 1996 and 2009. This group comprised 42 men and 21 women aged 19 to 60 years (average age: 35 years). Radiographic staging of necrosis was based on the ARCO (Association Research Circulation Osseous) classification. All patients were treated with core decompression followed by filling the bone defect with autologous or synthetic (Wright ProDense) bone grafts.

Results: Average follow-up was 5 years (from 1 to 12 years). After one year of follow-up, pain relief with preservation of a spherical femoral head was obtained in 45 hips (63%). Sixteen hips (22%) had significant limitation of the range of motion that, however, did not exceed preoperative values, with no significant pain during walking, and loss of the spherical shape of the femoral head on radiographs.

Conclusions: Filling the defect with morsellized or synthetic bone grafts followed by graft impaction creates mechanical and biological conditions for graft incorporation. Where collapse has not occurred during the first six post-operative months, a good and lasting result can be expected.

Key words: osteonecrosis of femoral head, core decompression, bone grafting, operative technique

WSTĘP

Martwica głowy kości udowej została określona „chorobą wieńcową biodra” przez Chandlera w 1949 roku [1]. Obecnie wiadomo, że istnieją różne czynniki predysponujące oraz stany chorobowe związane z występowaniem jałowej martwicy głowy kości udowej. Powszechnie znanymi są: leczenie hormonami kory nadnercza, chemioterapia, hemofilia, hemoglobinopatie, choroba Gauchera, choroby autoimmunologiczne, hiperbaria (choroba kesonowa), ciąża, nadużywanie alkoholu oraz urazy stawu biodrowego [2-4].

W naturalnym przebiegu choroby zaburzenia ukrwienia w warstwie podchrzęstnej powodują zmniejszenie wytrzymałości mechanicznej kości, zapadnięcie (collapse) i utratę sferycznego kształtu głowy kości udowej, to zaś prowadzi bezpośrednio do rozwoju artrozy stawu [2,5]. W olbrzymiej większości choroby dotyczy osób młodych i aktywnych. Odczuwają oni szczególnie utratę możliwości sprawnego i bezbolesnego chodzenia. Dokładne badanie obu stawów biodrowych ujawnia zwykle asymetrię zakresu ruchów [6].

Własne, naturalne procesy naprawy (rewaskularyzacja) są możliwe, lecz ich zasięg i tempo jest zwykle niewystarczające [7]. Stadium choroby i moment podjęcia leczenia są głównymi uwarunkowaniami decydującymi o sukcesie lub niepowodzeniu zabiegów zachowujących prawidłowy kształt głowy kości udowej [8]. Inne czynniki mające znaczenie prognostyczne to wielkość ogniska niedokrwienia (martwicy) i etiologia choroby [3,9].

Znane i stosowane sposoby leczenia takie jak – nawiercenia, przeszczepy unaczynionej kości strzałkowej i nieunaczynionej kości lub preparaty kości zastępcze są częściowo skuteczne i tylko w fazie przed istotnym zapadnięciem powierzchni stawowej [10-12]. Protezoplastyka jest wprawdzie zabiegiem ostatecznie rozwiązującym problem, jednak jej odległe wyniki są niepewne szczególnie u młodych aktywnych osób [13-15]. Trzeba także pamiętać, że zła kwalifikacja i błędy techniczne są często przyczyną problemów z prawidłową funkcją biodra i szybkim rozwojem zmian zwyrodnieniowych, co doprowadza do pogorszenia wydolności chodu. Nawiercanie zmiany martwiczej w głowie kości udowej wymaga od ortopedy dobrej znajomości anatomii stawu biodrowego, biegłości jako operatora, dużego doświadczenia w operacjach stawu biodrowego, a w szczególności znajomości techniki operacyjnej. Jednym z najczęstszych powikłań występujących w tej metodzie leczenia jest uszkodzenie chrząstki stawowej lub niepełne usunięcie tkanki martwiczej. Prace z za-

INTRODUCTION

Osteonecrosis of the femoral head was termed “coronary disease of the hip” by Chandler in 1949. [1] Currently, it is known that there are various predisposing factors, as well as medical conditions associated with avascular necrosis of the femoral head. Commonly known ones include corticosteroid therapy, chemotherapy, haemophilia, haemoglobinopathies, Gaucher disease, autoimmune disease, hyperbarism (decompression sickness), pregnancy, alcohol abuse, and hip joint injuries [2-4].

In naturally progressing disease, blood flow disturbances in the subchondral bone decrease bone mechanical strength and cause a collapse and loss of the spherical shape of the femoral head, leading directly to the development of arthrosis. [2,5]. The vast majority of the patients are young and active people, who are particularly affected by the loss of the ability to walk efficiently and without pain. A careful examination of both hip joints usually reveals an asymmetry of the range of motion [6].

The body’s natural repair processes (revascularization) are possible but their scope and pace are usually insufficient [7]. The stage of the disease and the timing of treatment are the key factors determining the success or failure of procedures undertaken to preserve the normal shape of the femoral head [8]. Other prognostically significant factors include the size of the ischaemic (necrotic) lesion and the aetiology of the disease [3,9].

The known and popularly employed methods of treatment such as core decompression, vascularized fibular and non-vascularized bone grafting or synthetic bone grafting are partially effective and this only before significant collapse occurs [10-12]. Total hip replacement does represent the final solution, but its long-term effects are uncertain, especially in young and active individuals [13-15]. In addition to this, wrong classification and technical errors often lead to problems with good hip function and rapid development of degenerative changes, which impairs gait efficiency. Core decompression of a necrotic lesion in the femoral head requires from the orthopaedic surgeon a good knowledge of hip joint anatomy, good surgical skills, extensive experience in hip joint surgery and, in particular, familiarity with the operative technique. One of the most common complications with this method of treatment is damage to articular cartilage or only a partial removal of the necrotic tissue. CT-based research has revealed that such complications are far more frequent than commonly thought, their incidence amounting to 15% [16]. The aim of this paper is to present the operative

stosowaniem tomografii komputerowej wykazały, że powikłania te zdarzają się częściej niż się powszechnie uważa, bo aż w 15% [16]. Celem pracy jest przedstawienie techniki operacyjnej i wyników odkrętarzowego nawiercenia i oczyszczenia strefy martwicy w głowie kości udowej, a następnie wypełnienie jej ubitymi przeszczepami kości własnej lub substytutem przeszczepów kostnych ProDenso. Takie postępowanie stwarza warunki dla mechanicznego zabezpieczenia przed dalszym zapadnięciem głowy i utratą jej sferycznego kształtu. Daje to także szanse na biologiczną przebudowę użytych przeszczepów. Wymienioną technikę operacyjną zaproponowali Steinberg i Gardniers [17,18].

MATERIAŁ I METODY

Od roku 1996 do 2002 w Katedrze i Klinice Ortopedii Uniwersytetu Medycznego w Lublinie i od 2002-2009 roku w Oddziale Ortopedyczno-Urazowym Wojewódzkiego Szpitala Specjalistycznego im. Stefana Kardynała Wyszyńskiego leczono 63 pacjentów (72 biodra) z powodu jałowej martwicy głowy kości udowej. Leczono 42 mężczyzn i 21 kobiet w wieku 19-60 lat (średnio 35). Zaawansowanie zmian martwiczych w obrazie RTG oceniano na podstawie Klasyfikacji ARCO (Association Research Circulation Osseous). Schemat klasyfikacji przedstawia Tabela 1 [17,19]. 12 bioder posiadało II stopień zaawansowania zmian martwiczych w klasyfikacji ARCO, 32 biodra III i 28 IV. Idiopatyczną etiologię martwicy głów kości udowych rozpoznano u 37 pacjentów (43 bioder), po leczeniu hormonami nadnerczy

technique and results of core decompression and clearing of necrotic zone in the femoral head followed by filling the defect with impacted autologous or synthetic (ProDenso) bone grafts. This procedure allows for mechanical prevention of further collapse of the femoral head and loss of its spherical shape. It also creates conditions for biological graft incorporation. The technique was introduced by Steinberg and Gardniers [17,18].

MATERIALS AND METHODS

A series of 63 patients (72 hips) were treated for avascular osteonecrosis of the femoral head in the Department of Orthopaedics of the Medical University of Lublin between 1996 and 2002 and in the Trauma and Orthopaedics Department of Cardinal Stefan Wyszyński Regional Specialised Hospital in Lublin between 2002 and 2009. This group comprised 42 men and 21 women aged 19 to 60 years (average age: 35 years). Radiographic staging of necrosis was based on the ARCO (Association Research Circulation Osseous) classification. The ARCO approach is shown in Table 1 [17,19].

According to the ARCO classification, 12 hips were graded as stage II necrosis, 32 hips as stage III and 28 as stage IV. In 37 patients (43 hips) the osteonecrosis of the femoral head was idiopathic, in

Tab. 1. ARCO klasyfikacja martwicy głowy kości udowej

Tab. 1. ARCO classification of osteonecrosis of femoral head

Stopień/ Stage	0	I	II	III	IV
Kryteria oceny/ Evaluation criteria	Wyniki wszystkich badań obrazowych ujemne. Rozpoznanie jedynie w oparciu o wynik badania hist.-pat./ Negative results of all imaging procedures. Diagnosis only histopathological	Badania RTG i KT bez zmian. Dodatni wynik co najmniej jednego z poniższych badań./ Normal X-ray and CT. At least one of the below mentioned studies is positive.	RTG : zmiany torbielowate, skleroza, poroza głowy./ X-ray: cysts, sclerosis, porosis of the head.	Objaw oddzielenia chrząstki. / Crescent sign	RTG : spłaszczenie powierzchni stawowej/ X-ray: flattening of articular surface.
			Bez spłaszczenia powierzchni stawowej głowy kości udowej./ No flattening of articular surface of femoral head.		
Badania obrazowe/ Imaging procedures	Dostępne techniki obrazowania : RTG, KT, scyntygrafia, MRI./ Available imaging techniques: X-ray, CT, MRI	Scyntygrafia, MRI. Ocena rozległości zmian tylko w MRI./ Scintigraphy, MRI. Evaluation of extent of changes by MRI only	RTG, KT, scyntygrafia, MRI. Ocena rozległości zmian tylko w MRI i RTG./ X-ray, CT, scintigraphy, MRI. Evaluation of extent of changes by MRI and X-ray only	Tylko RTG i KT. Ocena rozległości zmian tylko w MRI./ Only X-ray and CT. Evaluation of extent of changes by MRI only.	Tylko RTG i KT. Ocena rozległości zmian tylko w RTG./ Only X-ray and CT. Evaluation of extent of changes by X-ray only

u 11 (14 bioder), nadużywanie alkoholu u 6, a zmiany pourazowe u 9. Wszystkich chorych leczono nawierceniem szyjki i głowy kości udowej z wypełnieniem ubytków substancji kostnej przeszczepami kostnymi autologicznymi (61 pacjentów) lub substytutem przeszczepów kostnych ProDenso Wright (2 pacjentów).

TECHNIKA OPERACYJNA

Zabieg był przeprowadzany w znieczuleniu lędźwiowym lub ogólnym. Pacjentów układano na boku. Krętarz większy był uwidaczniany po nacięciu skóry długości 4-5 cm i wzdłużnym przecięciu powięzi. U podstawy krętarza dłutem wycinano okienko w warstwie korowej kości o wymiarach 1x1,5 cm. Pod kontrolą monitora RTG (w dwu płaszczyznach) przeprowadzano drut Kirschnera precyzyjnie lokalizując strefę martwicy. Wytwarzając kanał w krętarzu większym (w kierunku określonym przez drut Kirschnera) zachowywano zdrową kość jako późniejszy przeszczep. Po dotarciu do sklerotycznej granicy ogniska martwicy, pokonywano ją ostrym trepanem i pobieramy materiał do badania histopatologicznego. Następnie dokładnie oczyszczano strefę martwicy kolejno posługując się wiertłami giętkimi, szybkoobrotowym frezem kulkowym i ostrą łyżeczką. Jako alternatywę dla wiertel giętkich w 2 przypadkach zastosowano wiertło Xream, które dzięki rozkładającym się ostrzom tnącym umożliwia bardziej dokładne oczyszczenie strefy martwicy, przy zachowaniu niewielkiego kanału w krętarzu większym i szyjce kości udowej. Na tym etapie bardzo przydatna jest kontrola endoskopowa (zmodyfikowany zestaw do artroskopii) lub kontrola za pomocą monitora RTG, które pozwalały ocenić dokładność oczyszczenia strefy martwicy. Po wielokrotnym płukaniu kanału i oczyszczonego ogniska w głowie, wypełniano tę przestrzeń przeszczepami kostnymi autologicznymi (z masywu krętarza i talerza kości biodrowej) lub preparatem kościozastępczym ProDenso. Przeszczepy dokładnie ubijano, aby stanowiły podparcie dla warstwy podchrzęstnej, a przy niewielkim zapadnięciu podniosły powierzchnię chrzęstną głowy. Ponowne wpasowanie wcześniej wyciętego okienka warstwy korowej i zamknięcie rany kończy zabieg (Ryc. 1).

POSTĘPOWANIE POOPERACYJNE

Pacjenci rozpoczynali chodzenie zwykle w 3-4 dniu po zabiegu odciążając operowane biodro 2 kulami łokciowymi. Używanie kul i odciążanie zalecano na okres co najmniej 6 miesięcy. Badania kontrolne i ocenę RTG planowano po 3, 6, 9 i 12 miesiącach, a następnie 1 raz w roku. W okresie pierw-

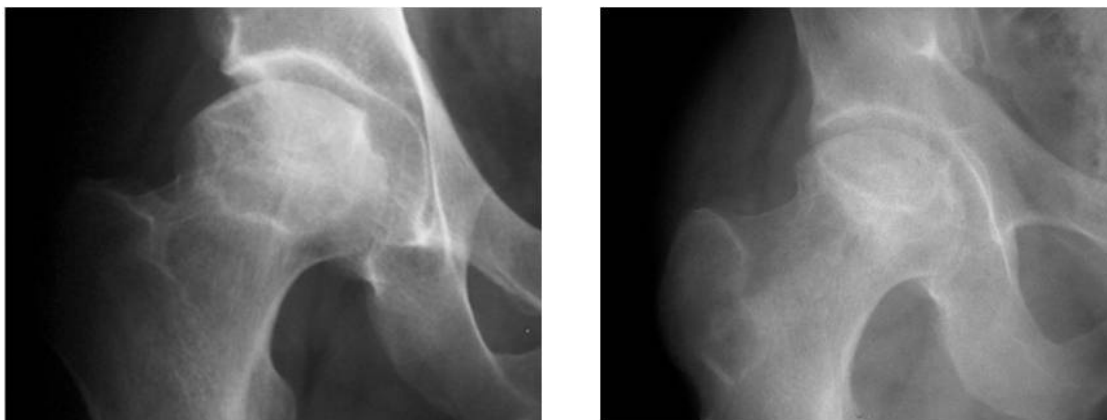
11 (14 hips) it was due to corticosteroid therapy, in six to alcohol abuse and in nine to post-traumatic changes. All patients were treated with core decompression followed by filling the bone defect with autologous (61 patients) or synthetic (Wright ProDenso) bone grafts (two patients).

OPERATIVE TECHNIQUE

The procedure was carried out under lumbar or general anaesthesia with the patient in the lateral position. The greater trochanter was exposed after a 4-5 cm long skin incision and a longitudinal fasciotomy. A chisel was used to excise a 1x1.5 cm window in the cortical bone at the base of the trochanter. A Kirschner wire was inserted under radiographic guidance (in two planes) in order to precisely locate the necrotic zone. Healthy bone was preserved by forming a canal in the greater trochanter (in the direction determined by the Kirschner wire) to serve as a bone graft at a later stage. When the sclerotic border of the necrosis was reached, it was penetrated with a sharp trepan and samples were taken for histopathological examination. Afterwards, the necrotic zone was thoroughly cleared, using, successively, flexible reamers, a high-speed ball reamer and a sharp curette. A X-REAM reamer was used in two cases as an alternative to flexible reamers. Thanks to expandable blades, the X-REAM clears the necrotic zone more thoroughly, while preserving a small-sized canal in the greater trochanter and femoral neck. Endoscopic (using a modified arthroscopy set) or radiographic guidance was very useful at this stage, helping to estimate how thoroughly the necrotic zone had been cleared. The canal and the cleared necrotic zone in the head were then rinsed repeatedly, following which the space was filled with autologous (harvested from the trochanter and the iliac ala) or synthetic (Wright ProDenso) bone grafts. The grafts were carefully impacted so that they could provide support for the subchondral layer and elevate the cartilage surface of the head in the case of a minor collapse. The procedure was completed by re-fitting the previously excised window in the cortical layer and closing the wound (Fig. 1).

POST-OPERATIVE MANAGEMENT

Usually, the patients started walking on the third or fourth post-operative day, using two elbow crutches to eliminate weight-bearing on the operated hip. Using crutches and no weight-bearing was advised for at least six months. Follow-up examinations and radiographic evaluation were scheduled at three, six,



Ryc. 1. Martwica głowy kości udowej przed i po wypełnieniu przeszczepami kości własnej
Fig. 1. Femoral head osteonecrosis before and after autologous bone grafting

szych 3 miesięcy po zabiegu operacyjnym kierowano chorych na leczenie usprawniające w warunkach sanatoryjnych.

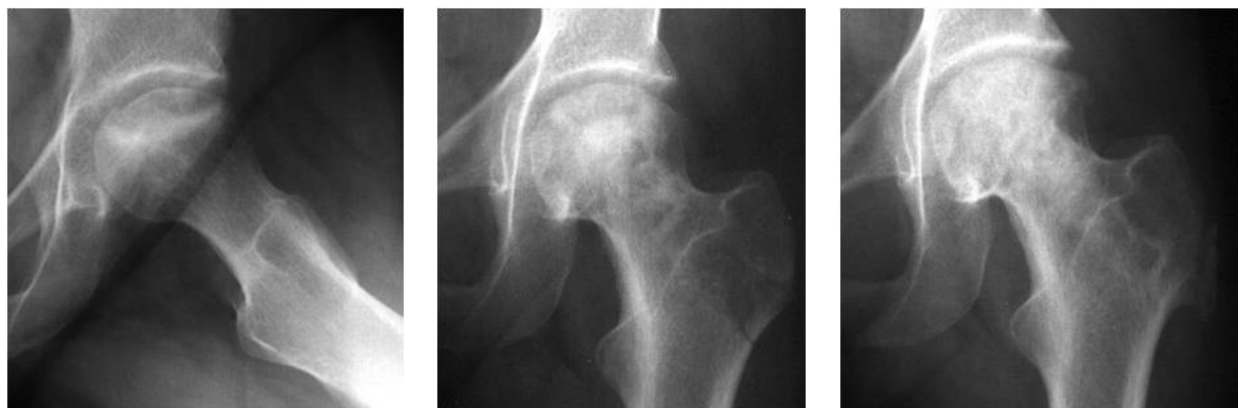WYNIKI

Średni czas obserwacji wynosił 5 lat (od 1 do 12 lat). Kontrolne badanie wszystkich pacjentów przeprowadzono po 1 roku od operacji. W obserwacji 45 bioder (63%) uzyskało ustąpienie dolegliwości z zachowaniem sferycznego kształtu głowy (Ryc. 2). Opisany wynik uzyskało 7 bioder zaliczonych przed operacją do II stopnia wg ARCO, 29 bioder zaliczonych do III stopnia oraz 9 bioder zaliczonych do IV stopnia. 16 bioder (22%) miało istotne ograniczenie zakresu ruchów, ale nigdy nie większe niż przed zabiegiem, chód bez dolegliwości, a w obrazie rentgenowskim – utratę sferyczności głowy. Niemal wszystkie biodra z tym wynikiem zakwalifikowano przed leczeniem jako IV stopień wg ARCO, a tylko jedno jako III stopień. Pozostałe 11 bioder (15%) wszystkie z kwalifikacją przedoperacyjną IV stopień wg ARCO wymagało wykonania protezoplastyki do 1,5 ro-

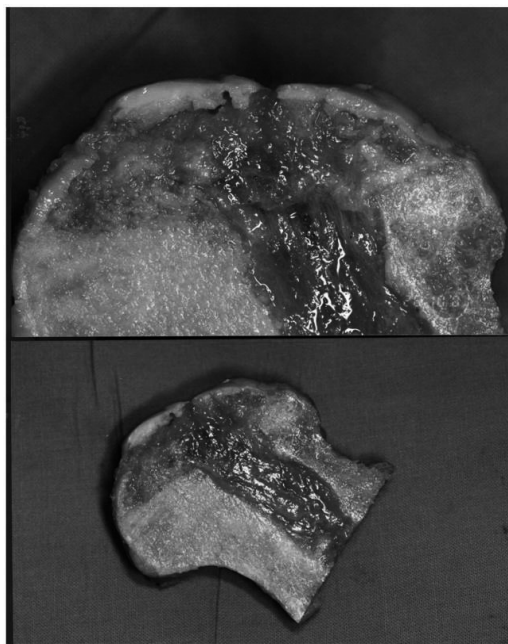
nine and twelve months and then at yearly intervals. The patients were referred to a rehabilitation clinic during the first three months after the operation.

RESULTS

Average follow-up was five years (from one to 12 years). A follow-up examination of all patients was performed one year post surgery. During the follow-up period, pain relief with preservation of a spherical femoral head was obtained in 45 hips (63%) (Fig. 1). This outcome was achieved in seven hips classified preoperatively as ARCO stage II, 29 hips classified as stage III and nine graded as stage IV. Sixteen hips (22%) had a significant limitation of the range of motion that, however, never exceeded preoperative values, without significant pain during walking, and with radiographic loss of the spherical shape of the femoral head. Almost all hips in this group were preoperatively classified as ARCO stage IV, with only one classified as stage III. The remaining 11 hips (15%), all ARCO stage IV preoperatively, required an arthroplasty during the first 18 months after core decom-



Ryc. 2. Martwica głowy kości udowej przed, bezpośrednio po i 7 lat po operacji
Fig. 2. Femoral head osteonecrosis before, immediately after and 7 years after surgery



Ryc. 3. Brak przebudowy przeszczepów kości autogennej w szyjce i głowie kości udowej po 1,5 roku
Fig. 3. Absence of autologous bone graft incorporation in femoral neck and head at 1.5 years post-surgery

ku od nawiercenia (Ryc. 3). We wszystkich bowiem doszło do zapadnięcia strefy ubitych przeszczepów w okresie pierwszych 6 miesięcy po zabiegu. Pacjentów tych wyłączono z dalszej obserwacji i zaliczono do wyników złych. Odległa ocena powyżej 1 roku dotyczyła tylko pacjentów z wynikami dobrymi i bardzo dobrymi, który uzyskali w pierwszym badaniu kontrolnym. Wśród tych pacjentów nie obserwowaliśmy dalszej progresji zmian, które kwalifikowałyby tych chorych do protezoplastyki stawu biodrowego.

DYSKUSJA

Phemister w 1949 roku jako pierwszy opisał użycie przeszczepu z kości piszczelowej (korowo-gąbczastej) w leczeniu pourazowej martwicy głowy kości udowej [20]. Boettcher zastosował tę technikę w leczeniu martwicy idiopatycznej uzyskując 79% dobrych wyników [21]. Zastosowanie luźno położonych przeszczepów gąbczastych opisał Steinberg (1984) przedstawiając 50% skuteczności [17]. Dotychczasowe doniesienia warunkują skuteczność życia przeszczepów przede wszystkim zaawansowaniem procesu martwicy. W stadiach nawet z niewielkim zapadnięciem powierzchni głowy okazują się one bowiem mało skuteczne. Przeszczepy unaczynionej strzałki szeroko propagowane przez Urbaniaka i współpracowników wykazują dużo większą skuteczność i trwałość (nawet 67,3% po 12 latach), a także mogą być zastosowane w bardziej zaawansowanych stadiach [22,23]. Zachęcające wyniki wypełnia-

pression (Fig. 3). This was due to a collapse in the zone of the impacted bone grafts in all of the hips during the first six months following the procedure. Those patients were excluded from further follow-up and were regarded as poor outcomes. Long-term assessment after more than one year of follow-up involved only patients with good and excellent results on the first follow-up examination. In those patients, no further progression of changes was observed that would qualify them for hip joint replacement.

DISCUSSION

Phemister (1949) was the first to describe the use of a tibial bone graft (cortical-trabecular bone) in the treatment of post-traumatic osteonecrosis of the femoral head [20]. This technique was used by Boettcher in the treatment of idiopathic osteonecrosis with 79% good results [21]. The use of loosely packed trabecular bone grafts was described by Steinberg (1984), with a success rate of 50% [17]. Available reports have linked bone graft survival to the stage of development of necrosis, the grafts being hardly effective in the presence of the slightest collapse of the femoral head surface. Vascularised fibular bone grafts, widely promoted by Urbaniak et al., demonstrate much higher effectiveness and durability (up to 67.3% after 12 years) and may also be used in more advanced stages of osteonecrosis [22,23]. Some encouraging results with morsellized and impacted trabecular bone autografts were presented by Mont

nia własnymi rozdrobnionymi i ubitymi przeszczepami gąbczastymi przedstawił Mont [24]. Jednak zaproponowana technika operacyjna jest ryzykowna, wymaga bowiem czasowego zwichnięcia głowy kości udowej, odchylenia zapadniętej chrząstki (trapdoor procedure), oczyszczenia strefy martwicy i wypełnienia przeszczepami. S. B. Keizer w swoich badaniach leczenia martwicy głowy kości udowej za pomocą nawiercania i uzupełniania strefy martwicy początkowo za pomocą kości strzałkowej, a następnie przeszczepami rozdrobnionymi kości autologicznej uzyskał u 44% pacjentów dobre wyniki, przeżycie stawu biodrowego powyżej 4 lat, w tym okresie bez dolegliwości bólowych lub mierne dolegliwości bólowe przy chodzeniu na krótkim dystansie [25].

Przedstawiona przez autorów technika nawiercania i oczyszczenia strefy martwicy pozwala na dokładne usunięcie nekrotycznej kości (wzrokowa ocena endoskopowa). [26] Wcześniejsza precyzyjna lokalizacja zmiany w głowie jest możliwa dzięki współczesnym technikom obrazowania (MR, KT-3D) [19]. Przy podejrzeniu wczesnej, radiologicznie negatywnej postaci zaburzenia ukrwienia głowy kości udowej, badanie scyntygraficzne ma rozstrzygające znaczenie [6].

Użycie odpowiedniego instrumentarium (wierćła giętkie, frezy szybkoobrotowy lub wykorzystując zestaw Xream) pozwala zachować stosunkowo wąski kanał w krętarzu większym i szyjce. Ciasne i szczelne ubicie przeszczepów zapewnia wartościowe mechanicznie podparcie warstwy podchrzęstnej. Widoczne w obrazie rentgenowskim spłaszczenie i zagniecenie kształtu głowy (collapse) może być od wewnątrz uniesione przez ubite przeszczepy. Wartość biologiczna użytych przeszczepów własnych, zawierających komórki macierzyste szpiku, a także białka morfogenetyczne sprzyja regeneracji i przebudowie tkanki kostnej [2].

WNIOSKI

1. Wypełnienie ubytku rozdrobnionymi przeszczepami, a następnie ich ciasne ubicie stwarza mechaniczne i biologiczne warunki do wygojenia.
2. Jeśli nie dojdzie do zapadnięcia powierzchni stawowej w ciągu pierwszych 6 miesięcy od zabiegu, można oczekiwać dobrego, trwałego wyniku.
3. Skuteczność przedstawionego sposobu leczenia jest ograniczona zaawansowaniem zmian. Niepowodzenie odnotowano tylko w biodrach zakwalifikowanych przed operacją jako IV stopnia wg ARCO.

[24]. The proposed operative technique is, however, risky since it requires a temporary dislocation of the femoral head, lifting the collapsed cartilage (trapdoor procedure), clearing the necrotic zone and filling the defects with bone grafts. In his study on the treatment of osteonecrosis of the femoral head by means of core decompression and filling the necrotic zone, initially with the fibula and then with morsellized autologous bone grafts, S.B Keizer obtained good results in 44% of his patients, with joint survival of over four years and no pain or only slight pain while walking a short distance in this period [25].

The technique of core decompression and clearing of the necrotic zone proposed by the present authors allows for precise removal of the necrotic bone (visual endoscopic evaluation) [26]. An earlier accurate determination of the location of the necrotic focus in the head is possible thanks to contemporary imaging techniques (MRI, 3DCT) [19]. When an early, radiographically negative, stage of impaired blood supply to the femoral head is suspected, scintigraphy is decisive [6].

The use of appropriate surgical instruments (flexible reamer, high-speed reamer or an X-REAM kit) makes it possible to preserve a relatively narrow canal in the greater trochanter and the neck. Tight and deep impaction of bone grafts ensures mechanically feasible support for the subchondral zone. A flattened and collapsed area of the head visible on a radiograph can be lifted from the inside by the impacted grafts. The biological value of autologous grafts which contain bone marrow stem cells and morphogenetic proteins is conducive for regeneration and incorporation of the bony tissue [2].

CONCLUSIONS

1. Filling the defect with morsellized bone grafts followed by tight graft impaction creates mechanical and biological conditions for graft incorporation.
2. Where collapse has not occurred during the first six post-operative months, a good and lasting result can be expected.
3. The efficacy of the technique presented in this paper depends on the stage of development of the changes. Failure was only observed in hips classified preoperatively as ARCO stage IV.

PISMIENICTWO / REFERENCES

1. Chandler FA. Coronary disease of the hip. *J.Int.Coll.Surg.*, 1949; 11: 34-36.
2. Kandzierski G. Uwagi o na temat etiopatogenezy choroby Perthesa; własna hipoteza na podstawie badań doświadczalnych. *Ortopedia Traumatologia Rehabilitacja* 2004; 6(5):553-560.
3. Kandzierski G, Gregosiewicz A, Małek U i wsp. Jałowa martwica głowy kości udowej w przebiegu hemofilii oraz po leczeniu hormonami kory nadnercza - opis 2 przypadków. *Chir. Narz.Ruchu i Ort. Pol.* 2004; 69 (4): 269-271.
4. Cnota H, Kulczycki W. Martwica jałowa głowy kości udowej jako powikłanie stosowania leków glukokortyko-sterydowych. *Chir. Narz. Ruchu Ortop. Pol.* 1998; 68: 241-244.
5. Glimcher AJ. The Biology of Osteonecrosis of the human femoral head and its clinical implications. *Clin. Ortop.* 1979; 140: 273-312.
6. Modrzewski K, Gęgała J. Mylące bóle krzyża i objawy rzekomokorzeniowe w martwicach głów kości udowych. *Ortopedia Traumatologia Rehabilitacja* 2004; 6 (5): 613-617.
7. Urbaniak JR, Harvry EJ. Revascularization of the femoral head in osteonecrosis. *J.Am.Acad.Ortop.Surg.* 1998; 6 (1): 44-54.
8. Castro FP, Barrack RL. Core decompression and treatment of avascular necrosis of the femoral head: a meta-analysis. *Am.J.Ortop.* 2000; 29 (3): 187-195.
9. Steinberg ME. Does lesion size affect outcome in avascular osteonecrosis? *Clin.Ortop.* 1999; 367:262-271.
10. Bozic KJ, Zurakowski D, Thornhill TS. Survivorship analysis of hips treated with core decompression for nontraumatic osteonecrosis of the femoral head. *J.bone.Joint.Surg.* 1999; 81-A(2): 200-209.
11. Urbaniak JR. Aseptic necrosis of the femoral head treated by vascular graft. W: *Microsurgery for major limb reconstructions*. Red. Urbaniak J.R., St. Louis, Mosby, 1987: 178-184.
12. Sugioka Y. Transtrochanteric anterior rotational osteotomy for idiopathic, steroid induced necrosis. *Clin. Ortop.* 1992; 277: 111-120.
13. Hungerford MW. Surface replacement hemiarthroplasty for the treatment of osteonecrosis of the femoral head. *J.Bone Joint Surg.* 2001; 80-A: 1656-1664.
14. Stulberg BN. Uncemented total hip arthroplasty in osteonecrosis. A 2 to 10 years evaluation. *Clin.Ortop.* 1997; 334: 116-123.
15. Amstutz H. 21 years of experience with osteonecrosis of the hips, improving predictability of clinical results. W: *SICORT/SIROT XXII World Congress; 2002.08.23-30; San Diego California, USA. Abstract Book* 232.
16. Mont MA, Marulanda GA, Seyler TM, Plate JF, Delanois RE. Core decompression and nonvascularized bone grafting for the treatment of early stage osteonecrosis of the femoral head. *Instr Course Lect* 2007; 56: 213-220.
17. Steinberg ME, Brighton CT, Corces A, Hayken GD, Strafford B, Tooze SE, Fallon M. Osteonecrosis of femoral head: Results of core decompression and grafting with and without electrical stimulation. *Clin.Ortop.* 1989; 249: 199-208.
18. Gardniers JMW. ARCO Committee on Terminology and Staging. Report on the committee meeting at Santiago de Compostella. *ARCO Newsletter* 1993; 5: 79-82.
19. Kluczevska E, Gaździk TSz, Jaworski JM. i wsp. Diagnostyka techniką rezonansu magnetycznego martwicy jałowej głowy kości udowej u dorosłych, w materiale własnym. *Ortopedia Traumatologia Rehabilitacja* 2001; 3 (3): 327-331.
20. Pheemister DB. Treatment of necrotic head of the femur in adults. *J.Bone Joint Surg.* 1949; 31-A: 55.
21. Boettcher WG, Bonfiglio M, Smith K. Non-traumatic necrosis of the femoral head II. Experiences in treatment. *J.Bone Joint Surg.* 1970; 52-A: 322-329.
22. Urbaniak JR, Coogan PG, Gunneson EE, Nunley JA. Treatment of osteonecrosis of the femoral head with free-vascularized fibular grafting. A long-term follow up study of one hundred and three hips. *J.bone Joint Surg.* 1995; 77-A(5): 681-694.
23. Berend KR, Gunneson EE, Urbaniak JR. Free-Vascularized fibular grafting for the treatment of post-collapse osteonecrosis of the femoral head. W: *70 Annual Meeting of the American Academy of Orthopaedic Surgeons, 2003.02.5-9; New Orleans, Louisiana, USA.*
24. Mont M, Jones LC, Rajadhyaksha A, Etienne G. Outcome of nonvascularized bone grafting for osteonecrosis of the femoral head. W: *SICOT/SIROT XXII World Congress; 2002.08.23-30; San Diego, California, USA, Abstract Book*: 231.
25. Keizer SB, Kock NB, Dijkstra PD. Treatment of avascular necrosis of the hip by a non-vascularised cortical graft. *J Bone Joint Surg [Br]*2006;88-B:460-466.
26. Bednarek A. Bone grafting for the treatment of osteonecrosis of femoral head. W: *SICOT/SIROT XXII World Congress; 2002.08.23-30; San Diego California, USA, Abstract Book*: 230.
27. Gangji V. Treatment of osteonecrosis of the femoral head with implantation of autologous bone-marrow cells. A pilot study. *J.Bone Joint Surg.* 2004; 86-A(6): 1153-1160.

Liczba słów/Word count: 4448

Tabele/Tables: 1

Ryciny/Figures: 3

Piśmiennictwo/References: 27

Adres do korespondencji / Address for correspondence

Dr n. med. Andrzej Bednarek, Wojewódzki Szpital Specjalistyczny im. Stefana kard. Wyszyńskiego w Lublinie, Oddział Ortopedyczno-Urazowy-e-maila: urazowo_ortopedyczny@szpital.lublin.pl
20-718 Lublin, Al. Kraśnicka 100, Tel./fax: (81) 537-46-90

Otrzymano / Received 12.02.2010 r.
Zaakceptowano / Accepted 14.09.2010 r.