

# Wznowa procesu gruźliczego po alloplastyce stawu biodrowego po 58 latach od pierwotnej infekcji

## Recurrence of Tuberculosis after Hip Replacement 58 Years after Primary Infection

Piotr Walczak<sup>1(A,B,D,E,F)</sup>, Kazimierz Rapala<sup>1,2(A,B,D,F)</sup>, Mirosława Nowak-Misiak<sup>1(A,B)</sup>,  
Roman Pykało<sup>3(B,D)</sup>, Aleksandra Truszczyńska<sup>1,2(E,F)</sup>

<sup>1</sup> Samodzielny Publiczny Szpital Kliniczny im. prof. A. Grucy, Otwock

<sup>2</sup> Zamiejscowy Wydział Akademii Wychowania Fizycznego Józefa Piłsudskiego, Biała-Podlaska

<sup>3</sup> Katedra i Zakład Anatomii Patologicznej Warszawskiego Uniwersytetu Medycznego

<sup>1</sup> Prof. A. Gruca Teaching Hospital, Otwock, Poland

<sup>2</sup> Faculty in Biała Podlaska, Józef Piłsudski University of Physical Education Poland

<sup>3</sup> Department and Division of Pathology, Medical University of Warsaw, Poland

### STRESZCZENIE

W pracy przedstawiono przypadek chorego, lat 73, po przebytej gruźlicy stawu biodrowego w dzieciństwie, u którego założono endoprotezę Exeter. Po 58 latach od pierwotnej infekcji, a 9 latach po założeniu endoprotezy, stwierdzono nawrót procesu gruźliczego. Autorzy poddali analizie dostępną literaturę, w której przedstawiono raczej przypadki kazuistyczne, gdyż zakażenie sztucznego stawu *Mycobacterium tuberculosis* są niezmiernie rzadkie. Najczęściej jest ona wynikiem miejscowej reaktywacji patogenu lub rzadziej, przeoczonym rozpoznaniem gruźlicy w momencie implantacji endoprotezy. Prawidłowa diagnostyka zakażenia prątkiem Kocha jest szczególnie trudna, ponieważ badanie mikrobiologiczne płynu stawowego z reguły daje wynik ujemny. Dodatkowo obraz może wkląć współistniejące nadkażenie gronkowcem złocistym. Po implantacji endoprotezy zaleca się pełne leczenie przeciwpłatkowe. Szczególną ostrożność należy zachować u chorych pochodzących z regionów o wysokim wskaźniku zachorowalności lub z wywiadem przebytej gruźlicy płuc oraz operowanego stawu.

**Słowa kluczowe:** gruźlica, endoprotezoplastyka, obluzowanie

### SUMMARY

The paper presents the case of a 73-year-old patient with a history of tuberculosis of the hip in childhood who received an Exeter total hip prosthesis. Tuberculosis recurred 58 years after primary infection and 9 years after THA. The authors analyzed the available literature, which described only a few case reports, because *Mycobacterium tuberculosis* infections of a joint implant after THA are extremely rare. They are frequently the result of local reactivation of the pathogen or, less commonly, an overlooked diagnosis of tuberculosis at the time of endoprosthesis implantation. Proper diagnostic work-up of infection is particularly difficult because synovial fluid cultures are usually negative. In addition, a coexisting *Staphylococcus aureus* infection may obscure the clinical presentation. In post-THA patients, complete anti-TB treatment is recommended. Particular caution should be observed in patients from regions with high TB morbidity or with a history of pulmonary and operated joint tuberculosis.

**Key words:** tuberculosis, joint replacement, loosening

## WSTĘP

Zakażenie okołoprotezowe *Mycobacterium tuberculosis* jest zazwyczaj podstępna, powoli rozwijającą się chorobą. W przypadku klinicznych objawów rozwijającej się infekcji okołoprotezowej z kolejnymi ujemnymi wynikami w standardowej diagnostyce mikrobiologicznej ortopedzi powinni w diagnostyce różnicowej rozważać również zakażenie prątkiem Kocha. Szczególną ostrożność należy zachować u chorych pochodzących z regionów o wysokim wskaźniku zachorowalności lub z wywiadem przebytej gruźlicy płuc oraz operowanego stawu [1].

## OPIS PRZYPADKU

U chorego SM urodzonego w 1937 r., w 15 r.ż., rozpoznano gruźlicę lewego stawu biodrowego, leczoną lekami p/prątkowymi i unieruchomieniem w opatrunku gipsowym biodrowym. Przyjęty do Kliniki w 2001 r. z powodu bólów lewego stawu biodrowego. Przy przyjęciu OB – 12 mm/godz. CRP w tym czasie nie wykonywano. Radiologicznie stwierdzono wygojony proces zapalny odpowiadający przebytem zmianom gruźliczym.

Po miesiącu od przyjęcia wykonano endoprotezoplastykę stawu biodrowego lewego sposobem Exeter z uzupełnieniem dna panewki mrożonymi przeszczepami kostnymi wyjaławianymi radiacyjnie. W przebiegu okołoperacyjnym zastosowano przedłużoną

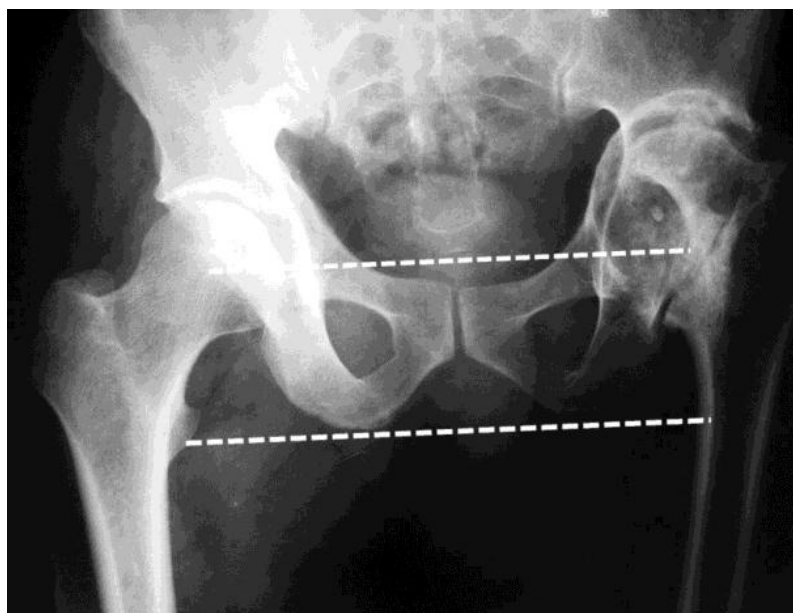
## BACKGROUND

A periprosthetic infection with *Mycobacterium tuberculosis* is usually an insidious illness with a slow onset. When there is clinical evidence of developing periprosthetic infection and repeated standard microbiological work-up is negative, the orthopaedist should also consider a differential diagnosis of tuberculosis. Particular caution should be observed in patients from regions with high TB morbidity or with a history of pulmonary and operated joint tuberculosis.[1].

## CASE REPORT

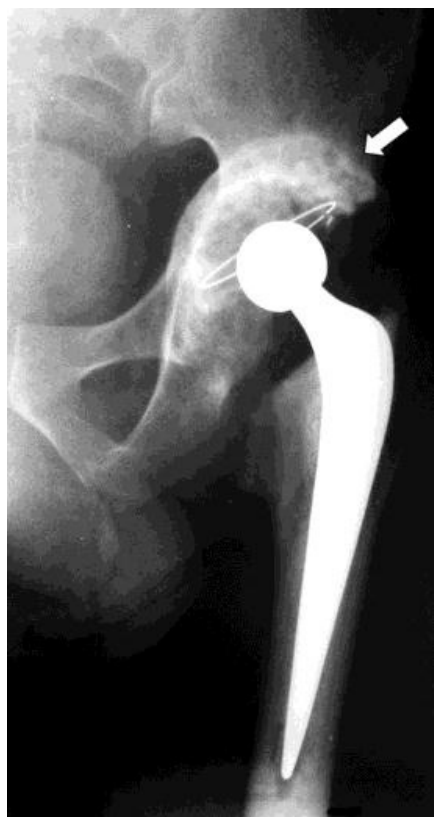Patient SM, a male born in 1937, was diagnosed with left hip tuberculosis at the age of 15 and was treated with anti-TB medications and hip immobilisation in a coxofemoral plaster cast. He was admitted to our department in 2001 on account of pain in the left hip. Erythrocyte sedimentation rate (ESR) on admission was 12 mm/hr. C-reactive protein (CRP) levels were not determined. A radiological examination revealed a healed infection consistent with past TB lesions.

Exeter total hip replacement with filling of the acetabular fundus with radiation-sterilized frozen bony grafts was performed one month after admission. Due to elevated biochemical markers of inflam-



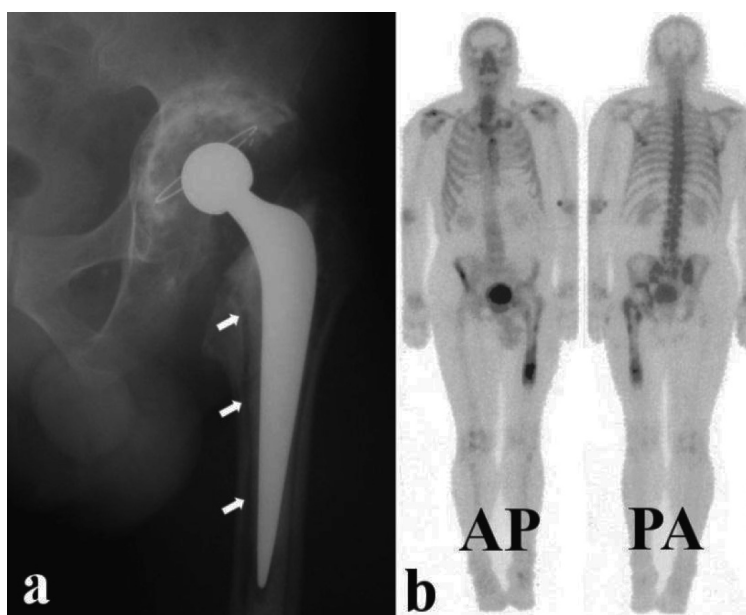
Ryc. 1. Rentgenogram przedstawia zejście gruźlicy lewego stawu biodrowego z charakterystyczną wędrującą ku górze panewką i zdeformowaną głową kości udowej. Stwierdza się kompensację stawu biodrowego wyrażającą się medializacją bliższego odcinka kości udowej z przerostem okolicy podpanewkowej z wytworzeniem mechanizmu stabilizacji biernej

Fig. 1 Fig. X-ray shows the outcome of TB of the left hip with a characteristic upward wandering acetabulum and femoral head deformity. Compensation of the hip has been achieved by medialization of proximal femur with hypertrophy below the acetabulum forming a passive stabilization mechanism



Ryc. 2. Staw biodrowy lewy po wykonanej endoprotezoplastyce sposobem Exeter. Strzałka pokazuje ubite mrożone przeszczepy kostne. Łuk Shentona-Menarda przerwany

Fig. 2. Left hip joint after Exeter total hip replacement. Arrow shows packed frozen bony grafts. Shenton-Menard arc is discontinued



Ryc. 3a. Widoczne linie radioprzejrzyste w obrębie trzpienia endoprotezy na granicy cementu przylegającego do kości (patrz strzałki), b. Na obrazie scyntygraficznym widoczny zwiększony wychwyt znacznika w obrębie panewki i trzpienia endoprotezy, szczególnie widoczny w projekcji PA

Fig. 3a. Radiolucent lines visible around the prosthesis stem on the border adjacent to bone cement (see arrows). b. Bone scan showing increased uptake within the acetabulum and prosthesis stem, especially visible in the PA view

profilaktykę antybiotykową z powodu rosnących po operacji wskaźników stanu zapalnego.

Po 9 latach wystąpiły bóle operowanego biodra. Wykonane badania laboratoryjne wykazały CRP – 13,3 mg/L, OB – 5 mm/godz., Mtx – 17 mm. Radiologicznie rozpoznano objawy obluzowania trzpienia (typ I wg Mallory`ego) i panewki endoprotezy (typ I wg Paprosky`ego) [2,3].

Podczas operacji rewizyjnej stwierdzono ropień w obrębie endoprotezy z dużą ilością mas serowatych. Ropień usunięto wraz z endoprotezą i cementem. W rozmazie bezpośrednim nie stwierdzono prątków Kocha. Badaniu bakteriologicznym wyhodowano gronkowca metycylinowazliwego. Natomiast badanie histopatologiczne ziarniny wykazało włókniejące masy martwicze i ziarninę gruźliczą (Ryc. 4).

W przebiegu pooperacyjnym zastosowano 9-miesięczne leczenie p/prątkowe oraz podawano amoksylicylinę przez 2 tygodnie ze względu na obecność gronkowca złocistego metycylinowazliwego. Rana zagoiła się prawidłowo. Okresowo kontrolowany chodzi za pomocą kuli z wyrównaniem skrócenia kończyny dolnej lewej (Ryc. 5).

## DYSKUSJA

Leczenie za pomocą alloplastyki pozapalnych zmian stawu biodrowego budzi liczne kontrowersje. Dane przedstawione w literaturze rodzimej i anglojęzycznej nie są zbyt liczne. Miroński przedstawił w dwóch pracach korzystne wyniki leczenia endoprotezoplastyką w pogruźliczym biodrze uzyskane u 11

mation the patient received prolonged perioperative antibiotic treatment.

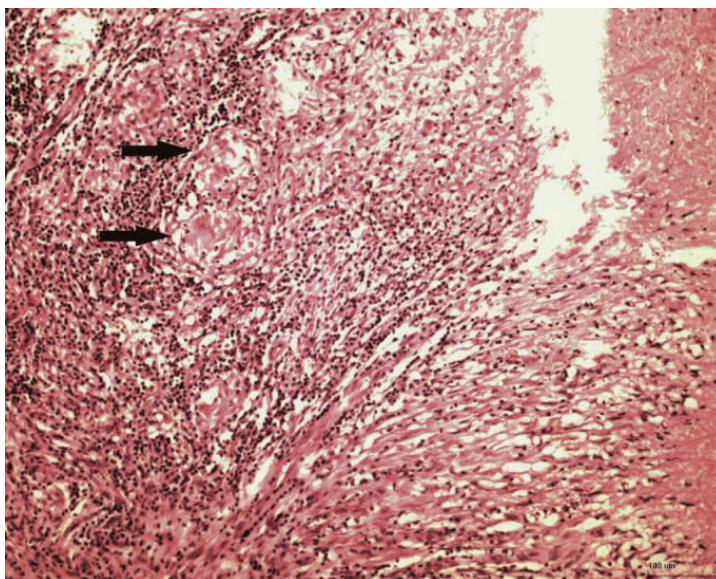
Nine years later, the patient presented with pain in the operated hip. Laboratory findings included a CRP of 13.3 mg/L, an ESR of 5 mm/hr, and a Mtx of 17 mm. A radiological examination showed evidence of prosthesis stem (Mallory type I) and acetabular (Paprosky type I) loosening [2,3].

Revision surgery revealed an abscess within the implant with a significant amount of caseous lesions. The abscess was removed together with the implant and bone cement. Direct smearing for TB was negative. Cultures grew methicillin-sensitive *Staphylococcus*, and a histological examination of the granulation tissue demonstrated fibrous necrotic lesions and tuberculous granulation tissue (Fig. 4).

Postoperatively, the patient received anti-TB therapy for 9 months as well as a 2-week course of amoxicillin on account of the presence of methicillin-sensitive *Staphylococcus aureus*. Wound healing was uneventful. The patient reports for follow-up examinations and walks with a crutch with compensation for the shorter left lower extremity (Fig. 5).

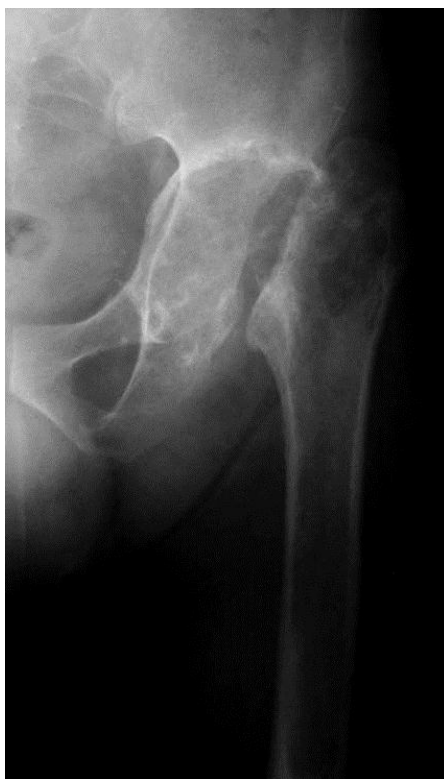## DISCUSSION

Treatment of postinflammatory hip deformities with total hip replacement is very controversial. Data found in the Polish and English literature is scarce. Miroński published two papers describing good outcomes of THA in the post-TB hip in 11 patients aged 14-22 years [4, 5]. Conditions associated with a sig-



Ryc. 4. Obraz mikroskopowy ziarniny gruźliczej z widocznymi gruzelkami z komórkami Langhansa (patrz strzałki) oraz z obwodową martwicą serowatą. Barwienie HE

Fig. 4. Microscopic image of granulation tissue. Tubercles with Langhans cells (see arrows) and peripheral caseous necrosis are visible. HE stain



Ryc. 5. Stan po usunięciu endoprotezy stawu biodrowego lewego  
 Fig. 5. X-Ray after removal of the left hip endoprosthesis

chorych pomiędzy 14 a 22 r.ż. [4,5]. Do chorób, które istotnie zwiększają ryzyko infekcji prątkiem Kocha należą reumatoidalne zapalenie stawów, przewlekłe ogólne i miejscowe stosowanie sterydów oraz choroby płuc [6,7]. Prawidłowa diagnostyka zakażenia *Mycobacterium tuberculosis* jest szczególnie trudna, ponieważ badanie mikrobiologiczne płynu stawowego z reguły daje wynik ujemny [8]. Dodatkowo obraz może wskazać współistniejące nadkażenie gronkowcem złocistym, gdzie nawet długotrwała standardowa antybiotykoterapia nie przynosi efektu terapeutycznego [9, 10].

W 1977 roku McCullough opisał zakażenie endoprotezy stawu biodrowego prątkiem Kocha jako późne powikłanie [11]. Pierwsze dolegliwości pojawiły się 7 lat po wykonanej endoprotezoplastyce z powodu zmian zwyrodnieniowych prawego stawu biodrowego, tak jak to było w opisywanym przez nas przypadku. Śródoperacyjnie stwierdzono niewielkie masy serowate, które poddano jedynie standardowemu badaniu mikrobiologicznemu i histopatologicznemu, ponieważ w ocenie operatora obraz przemawiał za ropniem. Z materiału pobranego śródoperacyjnie wyhodowano *Staphylococcus pyogenes*. Obraz histopatologiczny sugerował przewlekłe niespecyficzne zapalenie. Po 4 tygodniowej kuracji penicyliną nie stwierdzono poprawy. Materiał poddano hodowli w kierunku *Mycobacterium tuberculosis* oraz barwieniu me-

nificant increase in the risk of infection include rheumatoid arthritis, systemic and local chronic steroid therapy, and lung diseases [6, 7]. Proper diagnostic work-up of infection with *Mycobacterium tuberculosis* is particularly difficult because synovial fluid cultures are usually negative [8]. In addition, clinical presentation may be obscured by a coexisting *Staphylococcus aureus* infection, in the case of which even prolonged standard antibiotic therapy has no therapeutic effect [9,10].

McCullough described a tuberculous infection of a hip prosthesis in a female patient as a late complication in 1977 [11]. Early signs appeared 7 years after a THA performed due to degenerative disease of the right hip, as in our patient. Small caseous lesions were revealed intraoperatively and were only sent to a routine microbiological and histological examination because according to the operating surgeon, the overall presentation was suggestive of an abscess. Cultures of *Staphylococcus pyogenes* were grown from the intraoperative samples. The histological features were indicative of a chronic nonspecific inflammation. After a 4-week course of penicillin, there was no evidence of improvement. The samples were cultured for *Mycobacterium tuberculosis* and stained using the Ziehl-Nielsen method. These cultures were positive. The patient received

todą Ziehl-Nielsen – co dało wynik pozytywny. Chorą poddano chemioterapii p/prątkowej z pozostawieniem stabilnej endoprotezy stawu biodrowego.

Hecht opisał przypadek wznowy zapalenia gruźliczego po uprzednio wykonanej endoprotezoplastyce u chorego, który w przeszłości najprawdopodobniej przebył gruźlicę stawu biodrowego [12]. Protezę usunięto, a chorego poddano chemioterapii p/prątkowej.

Johnson opisał dwa przypadki wznowy gruźlicy po wykonanej endoprotezoplastyce stawu biodrowego, którzy w dzieciństwie mieli zdiagnozowaną gruźlicę aktualnie operowanego biodra [13].

Baldini opisał przypadek późnej infekcji prątkiem Kocha endoprotezy stawu biodrowego u chorego bez wywiadu przebytej gruźlicy oraz bez objawów aktywnej uogólnionej infekcji [14]. Chory został zakwalifikowany do endoprotezoplastyki stawu biodrowego. Po roku został przyjęty na oddział z powodu silnych bólów oraz aktywnej od miesiąca przetoki drążącej do endoprotezy. Śródoperacyjnie stwierdzono serowate masy. Endoprotezę usunięto, a badania laboratoryjne jednoznacznie potwierdziły zakażenie prątkiem Kocha. Po zastosowaniu chemioterapii p/prątkowej rana pooperacyjna zagoiła się prawidłowo.

Spinner analizując dane literaturowe obejmujące tematykę zakażeń okołoprotezowych na tle gruźlicy u osób bez wywiadu przebytej infekcji prątkiem podzielił chorych na dwie grupy [15]. Do pierwszej zaliczył chorych z wczesnym rozpoznaniem infekcji prątkiem na podstawie obrazu śródoperacyjnego oraz badań mikrobiologicznego i histopatologicznego pobranych podczas zabiegu. Większość chorych tej grupy w obserwacji pooperacyjnej miała korzystny przebieg, przy pozostawieniu stabilnego implantu oraz standardowej chemioterapii p/prątkowej. Grupę drugą stanowili chorzy ze zdiagnozowaną infekcją biodra prątkiem Kocha po upływie 6 tygodni od operacji. U tych chorych objawy kliniczne charakteryzowały się bardziej nasilonym bólem, obrzękiem i obłuzowaniem implantu. We wszystkich przypadkach konieczne było usunięcie endoprotezy z oczyszczeniem tkanek miękkich oraz długotrwałą chemioterapią p/prątkową.

Besser opisuje 65-letnią chorą z gruźlicą biodra, którą leczono sterydami z powodu choroby reumatoidalnej [7]. Wray opisuje 2 przypadki bez wywiadu w kierunku gruźlicy, gdzie wykonano endoprotezoplastykę stawu kolanowego [16]. W 3 powyższych przypadkach w badaniu histopatologicznym z materiału pobranego śródoperacyjnie rozpoznano aktywne zakażenie gruźlicze. Natychmiast włączono chemioterapię p/prątkową. Po roku stwierdzono kliniczne wygojenie zakażenia. Nie usuwano stabilnych endoprotez.

Endoprotezoplastyka jako metoda leczenia starej wygojonej gruźliczej infekcji jest mocno krytykowa-

anti-TB chemotherapy and the stable hip prosthesis was left in the hip.

Hecht described a case of recurrence of tuberculosis after a prior total hip replacement in a patient who most probably had a past history of hip tuberculosis. The prosthesis was removed and the patient received anti-TB chemotherapy [12].

Johnson described two cases of tuberculosis recurrence after total hip replacement [13] in patients who had been diagnosed with tuberculosis of the currently operated hip in childhood.

Baldini described a case of late tuberculous infection of the hip prosthesis in a patient with no history of TB or any signs and symptoms of an active generalized infection [14]. The patient was qualified for THA. He was admitted to the hospital after a year on account of severe pain and a one-month history of an active fistula reaching the implant. Caseous lesions were revealed intraoperatively. The implant was removed and laboratory work-up unequivocally confirmed an existing tuberculous infection. The post-operative wound healed normally after anti-TB chemotherapy.

In an analysis of the literature concerning TB-caused periprosthetic infections in patients with no history of infection, Spinner divided these patients into two groups [15]. One group consisted of patients with an early diagnosis of TB on account of intraoperative findings as well as cultures and histological examinations of intraoperative specimens. The post-operative course was favorable in a majority of patients from this group, with a stable implant remaining in the hip and standard anti-TB chemotherapy. The second group included patients with tuberculosis of the hip diagnosed 6 weeks after the operation. These patients demonstrated more severe pain, edema and loosening of the implant. In all cases the prosthesis had to be removed with soft tissue cleaning and prolonged anti-TB chemotherapy.

Besser described a 65-year-old female patient with hip tuberculosis who received steroid therapy for rheumatoid arthritis [7]. Wray describes two patients with no history of TB who underwent total knee joint replacement [16]. In these 3 cases, an active tuberculous inflammation was diagnosed histologically from intraoperative specimens. Anti-TB chemotherapy was promptly administered. The infection healed clinically after a year. Stable prostheses were not removed.

Joint replacement as a method of treatment of old healed tuberculous infections is very much criticised due to the risk of recurrence of a quiescent focus. Eskola described 6 patients with a past history of knee TB 35 years earlier [17]. Three patients receiv-

na z powodu ryzyka wznowy uśpionego ogniska. Eskola opisał 6 chorych z przebytą 35 lat wcześniej gruźlicą stawu kolanowego [17]. 3 chorych otrzymało profilaktykę p/gruźliczą 3 tyg. przed i 3 tyg. po operacji. Pozostałych 3 chorych nie otrzymywało profilaktyki. Wszyscy pacjenci otrzymali standardowo penicylinę jako profilaktykę antybiotykową. W swoich wnioskach autor zaleca stosowanie profilaktyki p/prątkowej 3 tyg. przed i 6-9 miesięcy po operacji. Jako jeden z czynników warunkujących powodzenie u wszystkich operowanych chorych był długi okres pomiędzy pierwotnym leczeniem zakażenia a implantacją sztucznego stawu.

Coraz więcej jest doniesień o wszczepianiu sztucznych stawów w pogruźlicze biodro stosując profilaktykę okołoperacyjną lekami p/prątkowymi 2 tygodnie przed i 6-12 miesięcy po operacji [18-23]. Autorzy tych prac nie zaobserwowali nawrotu infekcji gruźliczej przy kilkuletniej obserwacji.

Kim jednak jako przyczynę nawrotu gruźlicy podał niestosowanie się chorych do reżimu przyjmowania leków p/prątkowych [24].

Ostatnio w literaturze polskiej był opisywany przypadek 24-letniego chorego leczonego za pomocą endoprotezoplastyki oraz chemioterapii przeciwprątkowej [25]. W 4-letniej obserwacji nie stwierdzono nawrotu gruźlicy.

Problemy koksartroz protruzyjnych o etiologii niegruźliczej opisali inni autorzy, którzy wykazali, że konieczne jest uzupełnienie dna panewki przeszczepami kostnymi [26-29]. I tak zrobiono w naszym przypadku.

W dostępnej autorom literaturze znaleziono jedynie jeden przypadek bardzo podobny do aktualnie opisywanego. Maricevic opisuje wznowę gruźlicy po 58 latach [30]. Choremu założono w pogruźliczy staw biodrowy endoprotezę bez okołoperacyjnej profilaktyki p/prątkowej. Po 2 latach chory zgłosił się do szpitala z powodu aseptycznego obluźniania endoprotezy. W trakcie rewizji z materiału pobranego śródoperacyjnie wyhodowano *Mycobacterium tuberculosis*. W opisywanym przypadku autorzy byli tak przekonani, że po 56 latach od zakażenia prątkiem Kocha proces gruźliczy jest wyleczony i dlatego nie zastosowano po pierwszej operacji leczenia p/prątkowego.

Autorzy pracy są krytycznie nastawieni do implantacji sztucznych stawów w aktywne lub uśpione ogniska zapalne. Jednakże, w chwili obecnej, chorzy niechętnie akceptują swoje kalectwo i tym samym są skłonni podjąć ryzyko alloplastyki.

## PODSUMOWANIE

W przypadku klinicznych objawów rozwijającej się infekcji okołoprotezowej z kolejnymi ujemnymi wynikami w standardowej diagnostyce mikrobiolo-

ed anti-TB prophylaxis 3 weeks before as well as 3 weeks after the operation. The remaining 3 patients received no prophylaxis. Penicillin was administered to all patients as routine antibiotic prophylaxis. The author recommends administering anti-TB prophylaxis 3 weeks pre- and 6-9 months post-operatively in the conclusions to his paper, pointing to the long period between the primary treatment of the infection and the implantation of a prosthesis as a factor contributing to the successful treatment in all operated patients.

There are increasingly more reports concerning artificial joint implantation into the post-TB hip with perioperative prophylaxis with anti-TB medications administered for 2 weeks before the operation and for 6-12 months afterwards [18-23]. The authors of these papers have not observed any evidence of recurrence of infection during a few years' follow-up.

Kim, however, declared that the cause of TB recurrence was lack of patient compliance with the anti-TB drug administration regime [24].

A case of a 24-year-old patient treated with arthroplasty and anti-TB chemotherapy has recently been described in the Polish literature [25]. There was no evidence of TB recurrence during a 4-year follow-up.

Issues concerning protrusive coxarthroses of non-TB etiology have been described by other authors, who pointed out the importance of filling the bottom of acetabulum with bony grafts [26-29]. We followed this advice in our patient.

Only one case that was very similar to ours was found in the available literature. Maricevic describes a recurrence of tuberculosis after 58 years [30]. The patient received a prosthesis into a post-TB hip without any perioperative anti-TB prophylaxis. He presented with aseptic loosening of the implant 2 years later. Cultures of *Mycobacterium tuberculosis* were obtained from specimens taken during revision surgery. The authors were convinced that the infection was healed after 56 years and they did not administer anti-TB treatment after the first surgery.

The present authors take a critical stance towards the implantation of artificial joints into active or quiescent inflammatory foci. However, at present, patients are reluctant to accept their disability and are, therefore, willing to take the risks of an arthroplasty procedure.

## SUMMARY

When there is clinical evidence of developing periprosthetic infection and repeated standard microbiological work-up is negative, the orthopaedist

gicznej ortopedzi powinni w diagnostyce różnicowej rozważać również zakażenie prątkiem Kocha.

Nie można jednoznacznie określić czasu wygojenia gruźliczego ogniska zapalnego, po którym założenie sztucznego stawu jest pozbawione ryzyka nawrotu.

Zastosowanie okołoooperacyjnej profilaktyki p/prątkowej jest wskazane w każdym przypadku implantacji endoprotezy w pogruźliczych zniekształceniach biodra.

should also consider a differential diagnosis of tuberculosis.

It is impossible to precisely determine the moment when the focus of tuberculous inflammation is effectively healed so that subsequent implantation of an artificial joint carries no risk of recurrence.

Administering periprosthetic anti-TB prophylaxis is recommended in all patients receiving arthroplasty in post-TB hip deformities.

## PIŚMIENICTWO / REFERENCES

- 1 Jagodzinski J, Zielonka TM. Obcokrajowcy leczeni na gruźlicę płuc w Mazowieckim Centrum leczenia chorób Płuc i Gruźlicy w Otwocku. *Pneumonol Alergol Pol* 2010; 78: 399-406
- 2 Mallory TH. Preparation of the proximal femur in cementless total hip revision. *Clin Orthop Relat Res* 1988; 47-60
- 3 Paprosky WG, Magnus RE. Principles of bone-grafting in revision total hip-arthroplasty – acetabular technique. *Clin Orthop Relat Res* 1994; 147-55
- 4 Mironski E. Endoplastyka w gruźliczym biodrze u chorych w okresie wzrostu. *Chir Narząd Ruch Ortop Pol* 1970; 35: 53-9
- 5 Mironski E, Danilczuk I, Patalan B. Późne wyniki kapo- i endoplastyki Austin-Moore'a w pogruźliczym biodrze u osób w okresie wzrostu. *Chir Narząd Ruch Ortop Pol* 1975; 40: 101-5
- 6 Wolfgang GL. Tuberculosis joint infection following total knee arthroplasty. *Clin Orthop Relat Res* 1985; 162-6
- 7 Besser MIB. Total knee replacement in unsuspected tuberculosis of the joint. *BMJ* 1980; 280: 1434
- 8 Krappel FA, Harland U. Failure of osteosynthesis and prosthetic joint infection due to mycobacterium tuberculosis following a subtrochanteric fracture: A case report and review of the literature. *Arch Orthop Traum Surg* 2000; 120: 470-2
- 9 Zayani CBHY, Daoued L, Tekaya R, et al. Tuberculous osteomyelitis masked by staphylococcal infection. *Joint Bone Spine* 2009; 76: 429
- 10 Dhawan SS, Finks AL, Wang BWE. Mycobacterial coxitis masked by concomitant staphylococcal infection after infliximab for crohn's disease. *Joint Bone Spine*. 2009; 76: 107-8
- 11 McCullough CJ. Tuberculosis as a late complication of total hip-replacement. *Acta Orthop Scand* 1977; 48: 508-10
- 12 Hecht RH, Meyers MH, Thornhill-Joynes M, Montgomerie JZ. Reactivation of tuberculous infection following total joint replacement – a case-report. *J Bone Joint Surg* 1983; 65A: 1015-16
- 13 Johnson R, Barnes KL, Owen R. Reactivation of tuberculosis after total hip-replacement. *J Bone Joint Surg* 1979; 61B: 148-50
- 14 Baldini N, Toni A, Gregg T, Giunti A. Deep sepsis from mycobacterium-tuberculosis after total hip-replacement – case-report. *Arch Orthop Traum Surg* 1988; 107: 186-8
- 15 Spinner RJ, Sexton DJ, Goldner RD, Levin LS. Periprosthetic infections due to mycobacterium tuberculosis in patients with no prior history of tuberculosis. *J Arthroplasty* 1996; 11: 217-22
- 16 Wray CC, Roy S. Arthroplasty in tuberculosis of the knee – 2 cases of missed diagnosis. *Acta Orthop Scand* 1987; 58: 296-8
- 17 Eskola A, Santavirta S, Kontinen YT, Tallroth K, Lindholm ST. Arthroplasty for old tuberculosis of the knee. *J Bone Joint Surg* 1988; 70: 767-9
- 18 Neogi DS, Yadav CS, Kumar A, Khan SA, Rastogi S. Total hip arthroplasty in patients with active tuberculosis of the hip with advanced arthritis. *Clin Orthop Relat Res* 2010; 468: 605-12
- 19 Wang Y, Wang J, Xu Z, Li Y, Wang H. Total hip arthroplasty for active tuberculosis of the hip. *Internat Orthop* 2010; 34: 1111-4
- 20 Wang Q, Shen H, Jiang Y, et al. Cementless total hip arthroplasty for the treatment of advanced tuberculosis of the hip. *Orthop* 2011; 34: 90
- 21 Caparros AB, Sousa M, Zabalbeascoa JR, Carrascosa PU, Corral FM. Total hip arthroplasty for tuberculous coxitis. *Internat Orthop* 1999; 23: 348-50
- 22 Yoon TR, Rowe SM, Anwar IB, Chung JY. Active tuberculosis of the hip treated with early total hip replacement – a report of 3 cases. *Acta Orthop Scand* 2001; 72: 419-21
- 23 Gale DW, Harding ML. Total knee arthroplasty in the presence of active tuberculosis. *J Bone Joint Surg* 1991; 73B: 1006-7
- 24 Kim YY, Ahn JY, Sung YB, et al. Long-term results of charnley low-friction arthroplasty in tuberculosis of the hip. *J Arthroplasty* 2001; 16: 106-10
- 25 Pietrzak K, Piślewski Z, Strzyzewski W, Pucher A. Chondromatoza stawu biodrowego współistniejąca z zapaleniem gruźliczym. *Chir Narząd Ruch Ortop Pol* 2011; 76: 201-4
- 26 Dutka J, Sosin P, Skowronek P, Skowronek M. Alloplastyka stawu biodrowego w protruzji panewki z użyciem przeszczepów kostnych. *Ortop Traumatol Rehab* 2011; 13: 469-77
- 27 Płominski J, Kwiatkowski K. Pierwotna protezoplastyka cementowa stawów biodrowych u chorych na reumatoidalne zapalenie stawów z protruzją panewki. *Ortop Traumatol Rehab* 2008; 10: 26-34.
- 28 Serafin J, Górecki A. Sposób postępowania w ubytkach ściany panewki i protruzjach endoprotezy stawu biodrowego. *Chir Narząd Ruch Ortop Pol* 1994; 59: 245-50
- 29 Pozowski A, Urban T, Uszyński K. Totalna artroplastyka w biodrach protruzyjnych. *Chir Narząd Ruch Ortop Pol* 1996; 61 (supl 3): 43-6
- 30 Maricevic A, Dogas Z, Goic-Barisic I, Barisic I. Reactivation of tuberculosis after total hip replacement-58 years after primary infection. *Wiener Klinische Wochenschrift*. 2008; 120: 642-3

Liczba słów/Word count: 3884

Tabele/Tables: 0

Ryciny/Figures: 5

Piśmiennictwo/References: 30

Adres do korespondencji / Address for correspondence

Lek. Piotr Walczak

Samodzielny Publiczny Szpital Kliniczny im. prof. A. Grucy, Otwock  
05-400 Otwock, ul. Konarskiego 13, tel.fax: (22) 779-54-18, e-mail: dr\_walczak@wp.pl

Otrzymano / Received

02.12.2011 r.

Zaakceptowano / Accepted

12.03.2012 r.