

Współwystępowanie dny, łuszczycy, łuszczycowego zapalenia stawów i przykurczu Dupuytrena

Coexisting Psoriasis, Psoriatic Arthritis, Gout and Dupuytren's Contracture

Piotr Morasiewicz^(A,B,D,E,F), Piotr Koprowski^(A,D,E,F), Szymon Dragan^(A,D,E,F)

Katedra i Klinika Ortopedii i Traumatologii Narządu Ruchu, Wrocławski Uniwersytet Medyczny, Wrocław, Polska
Department of Orthopaedic and Trauma Surgery, Wrocław Medical University, Wrocław, Poland

STRESZCZENIE

Autorzy opisali przypadek 60-letniego białego mężczyzny z łuszczycą, u którego rozwinęły się łuszczycowe zapalenie stawów, dna i przykurcz Dupuytrena. Jest to pierwsza publikacja opisująca współwystępowanie łuszczycy, łuszczycowego zapalenia stawów, dny i przykurczu Dupuytrena. Omówiono etiopatologię współwystępowania powyższych chorób.

Słowa kluczowe: przykurcz Dupuytrena, dna, łuszczycyca, łuszczycowe zapalenie stawów

SUMMARY

The authors describe the case of a 60-year-old Caucasian man with psoriasis who subsequently developed psoriatic arthritis, gout and Dupuytren's contracture. This is the first report documenting the simultaneous occurrence of psoriasis, psoriatic arthritis, gout and Dupuytren's contracture in a single patient. The etiopathology underlying the concurrent presence of these diseases is discussed.

Key words: Dupuytren's contracture, gout, psoriasis, psoriatic arthritis

WSTĘP

Współwystępowanie dny moczanowej i łuszczycowego zapalenia stawów, łuszczycy i dny moczanowej lub współistnienie dny moczanowej i przykurczu Dupuytrena jest rzadkie [1-6]. Przedstawiamy, według naszej wiedzy, pierwszy opis przypadku współwystępowania dny moczanowej, łuszczycy, łuszczycowego zapalenia stawów i przykurczu Dupuytrena u tego samego pacjenta.

OPIS PRZYPADKU

Artykuł przedstawia opis przypadku 60-letniego białego mężczyzny, u którego w 16 roku życia rozpoznano łuszczycę na podstawie badania klinicznego i wywiadu. W 54. roku życia postawiono diagnozę łuszczycowego zapalenia stawów na podstawie kryteriów CASPAR. W 55 roku życia rozpoznano u pacjenta dnę moczanową na podstawie obecności kryształów kwasu moczowego w płynie stawowym oraz guzów dnawych. W 56 roku życia postawiono diagnozę przykurczów Dupuytrena palców IV obu rąk na podstawie badania klinicznego. Dnę moczanową leczono farmakologicznie przez 3 lata (Solu-Medrol, Metypred, Milurit, Aglan), nie uzyskano poprawy. Pacjent odmówił kontynuacji farmakologicznego leczenia dny. Obserwowano progresję dny z rozwojem zmian guzowatych zlokalizowanych w obrębie obu rąk i obu stawów skokowych. Łuszczycowe zapalenie stawów i łuszczycę leczono od 4 lat farmakologicznie (NLPZ, metotreksat), bez poprawy stanu klinicznego. Pacjent nie nadużywa alkoholu, wywiad rodzinny negatywny. Był pięciokrotnie hospitalizowany w celu usunięcia guzowatych zmian dnawych z obu dłoni i obu stawów skokowych. W badaniu fizykalnym podczas pierwszej hospitalizacji stwierdzono zniekształcenia oraz ograniczenie ruchomości we wszystkich stawach: DIP, PIP i śródrečno-paliczkowych obu dłoni (Ryc. 1). Stwierdzono zniekształcenia oraz ograniczenie ruchomości we wszystkich stawach: DIP i PIP obu stóp (Ryc. 1). Zaobserwowano liczne bolesne zmiany guzowate zlokalizowane w obrębie obu rąk, obu stawów skokowych i obu stóp, największych rozmiarów w okolicy stawu PIP palca I i III ręki prawej, w okolicy stawu PIP palca II ręki lewej, w okolicy grzbietowej obu stawów skokowych (Ryc. 1). Odnotowano przykurcz Dupuytrena palca IV dłoni prawej i lewej oraz łuszczycowe zmiany skóry kończyn i paznokci (Ryc. 2). W RTG rąk stwierdzono masywną destrukcję kostną – w ręce lewej: w stawach nadgarstka oraz nadgarstkowo-śródręcznych i 5 śródrečno-paliczkowym; w ręce prawej – w stawie międzypaliczkowym bliższym palca 3. Uogólnione, zaawansowane zmiany zwyrodnienio-

BACKGROUND

The co-occurrence of gout and psoriatic arthritis, psoriasis and gout, or the coexistence of gout and Dupuytren's contracture is rare [1-6]. In this paper, we present the first case, to our knowledge, of coexistence of gout, psoriasis, psoriatic arthritis and Dupuytren's contracture in the same patient.

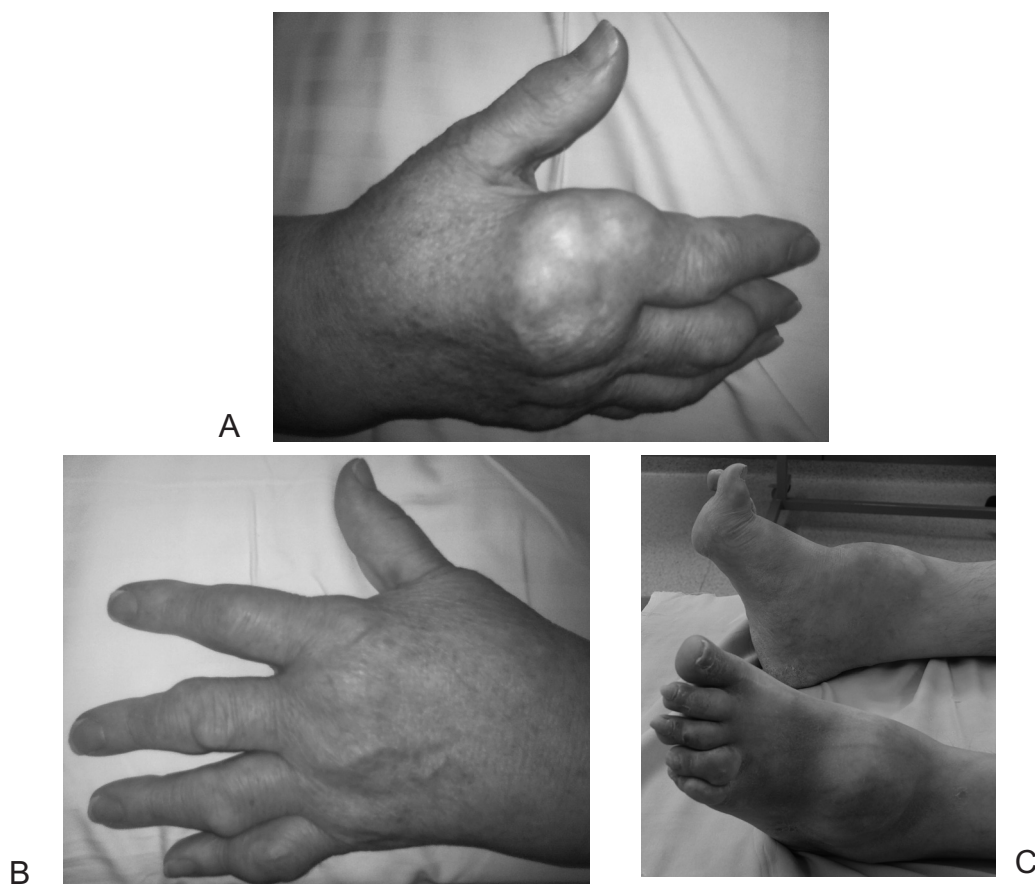
CASE REPORT

This paper illustrates the case of a 60-year-old white male diagnosed with psoriasis at the age of 16 years on the basis of a clinical examination and history. In the 54th year of life, the patient was diagnosed with psoriatic arthritis based on the CASPAR criteria. Gout was diagnosed when the patient was 55-years-old based on the finding of uric acid crystals in the joint fluid as well as the presence of tophi. At 56 years of age, the patient was diagnosed with Dupuytren's contracture of the fourth fingers of both hands on the basis of a clinical examination. Gout was treated pharmacologically continuously for 3 years (Solu-Medrol, Metypred, Milurit, Aglan) without improvement. Patient refused to continue the pharmacological treatment. Progression of gout was observed with development of tophaceous lesions in both hands and both ankles. Psoriatic arthritis and psoriasis were treated pharmacologically for 4 years (NSAIDs, methotrexate) without clinical improvement. The patient does not abuse alcohol and has a negative family history. The patient has been hospitalized five times to remove tophaceous lesions from both hands and both ankles. During the first admission, a physical examination revealed deformities and limited mobility of all DIP, PIP and metacarpophalangeal joints in both hands (Fig. 1) and deformities and limited mobility of all DIP and PIP joints in both feet (Fig. 1). We observed numerous painful lesions within both hands, both ankles and both feet, the largest in size in the region of the PIP joint of the first and third finger of the right hand, in the region of the PIP joint of the second finger of the left hand, and on the dorsal surface of both ankles (Fig.1). The presence of Dupuytren's contracture was noted on the fourth finger of the left and right hands; additionally, psoriatic skin lesions of the limbs and nails were noted (Fig. 2). Hand radiographs visualized massive bone destruction of the wrist joint, carpometacarpal joint and 5th metacarpophalangeal joint in the left hand, and the proximal interphalangeal joint of the third finger of the right hand, with generalized advanced degenerative changes in the small joints of the fingers and

we w drobnych stawach palców i kościach nadgarstka prawego. Mnogie guzowate zgrubienia tkanek miękkich okołostawowych, największe w okolicy stawów międzypaliczkowych 3 palca ręki prawej (Ryc. 3). W RTG stóp stwierdzono masywne pogrubienia widoczne w tkankach miękkich dolnej okolicy przedgoleniowej oraz grzbietu stóp, zaawansowane zmiany zwyrodnieniowe w stawach śródstopnych obu stóp, destrukcja w stawie stępowo-śródstopnym I stopy prawej (Ryc. 3). W badaniach laboratoryjnych stwierdzono podwyższony odczyn Biernackiego (86 mm [1-10 mm]), podwyższony poziom kwasu moczowego (8,4-11,4 mg/dl [3,5-7,2]), podwyższony poziom mocznika (64-86 mg/dl [17-43 mg/dl]), podwyższony poziom kreatyniny (1,67-2,07mg/dl [0,8-1,3 mg/dl]), podwyższony poziom białka C-reaktywnego 138,16 mg/l [0-15 mg/l], ujemne miano przeciwciał p/jądrowych ANA, ujemne miano przeciwciał anti-CCP < 1.0U/ml i prawidłowy poziom czynnika reumatoidalnego, przeciwciała IgG, IgA, IgM.

bones of the right wrist. We also observed multiple nodular thickenings of periarticular soft tissues, the largest in the region of the interphalangeal joints of the 3rd finger of the right hand (Fig. 3). X-rays of the feet showed massive thickening of the soft tissues of the lower pretibial area and the dorsum of the feet. Advanced degenerative changes were also found in the metatarsal joints of both feet with destruction of the tarsometatarsal joint of the first finger of the right foot (Fig. 3). Laboratory tests found elevated erythrocyte sedimentation rate at 86 mm [reference range 1-10 mm], elevated levels of uric acid at 8.4-11.4 mg/dl [3.5-7.2], elevated levels of urea at 64-86 mg/dl [17-43 mg/dl], elevated levels of creatinine at 1.67-2.07mg/dl [0.8-1.3 mg/dl], elevated levels of C-reactive protein at 138.16 mg/l [0-15 mg/l], negative ANA antibody titer, negative anti-CCP titer (<1.0U/ml), and normal levels of the rheumatoid factor, IgG, IgA and IgM.

The patient was operated on four times. During the first hospitalization, a cystic nodular tophaceous



Ryc. 1. Fotografie przedstawiające: zniekształcenia i zmiany guzowate: ręki prawej (a), ręki lewej (b) oraz obu stóp i stawów skokowych (c)

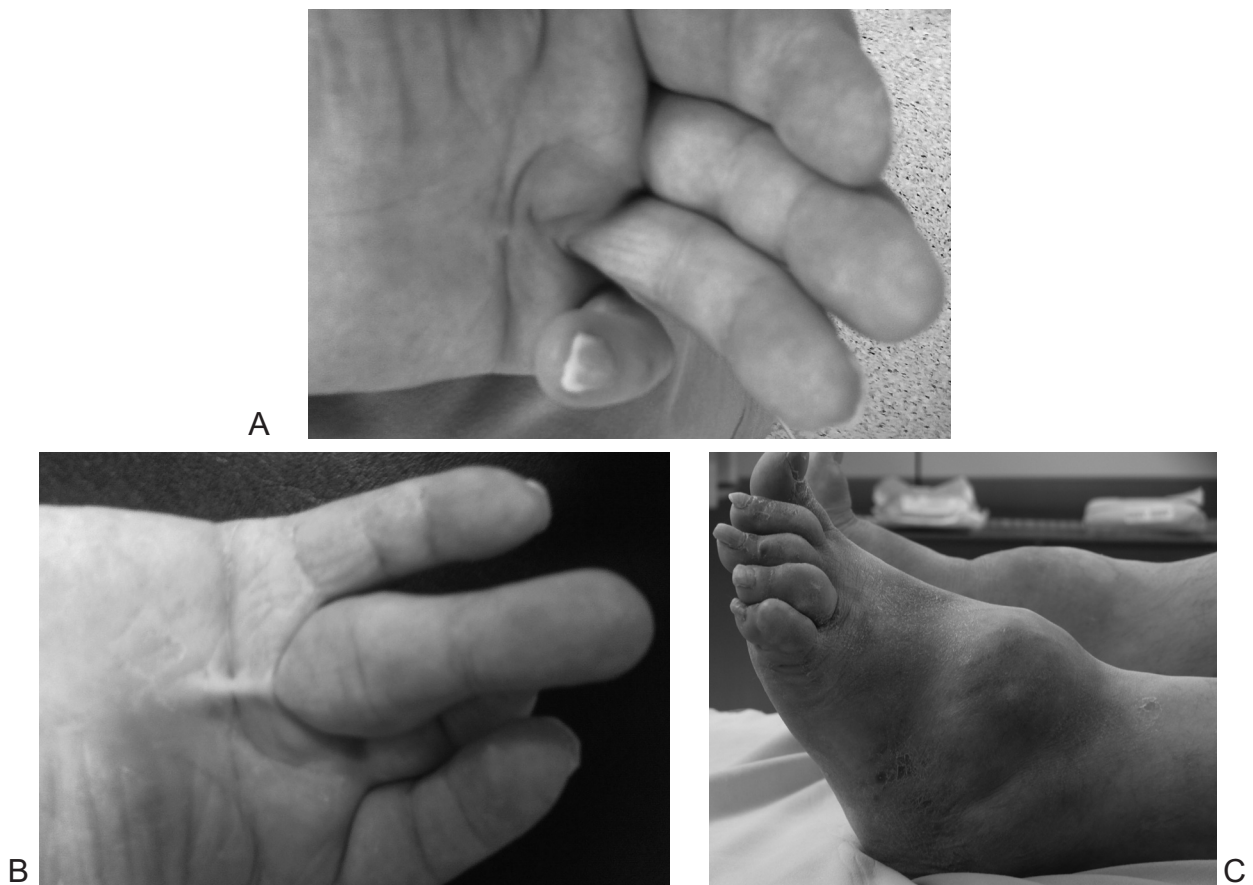
Fig. 1. Photographs of the deformities and nodular lesions of the right hand (a), left hand (b), and both feet and ankles (c)

Pacjenta operowano czterokrotnie. Podczas pierwszej hospitalizacji usunięto torbielowatą zmianę guzopodobną dnawą z palca I ręki prawej. W trakcie kolejnych czterech pobytów usuwano kolejno zmianę guzopodobną dnawą z okolicy palca II i III ręki prawej, okolicy stawu PIP palca II ręki lewej, okolicy grzbietowej stawu skokowego prawego oraz okolicy grzbietowej stawu skokowego lewego. W badaniu histopatologicznym wszystkich zmian guzopodobnych stwierdzono: tophi, bez cech nowotworowych. Okres wszystkich hospitalizacji przebiegał bez powikłań.

W kontroli ambulatoryjnej stwierdzono prawidłowe gojenie się ran pooperacyjnych, brak cech nawrotu zmian guzowatych w miejscach operacji. Zaobserwowano zwiększenie zakresu ruchomości i zmniejszenie bolesności w stawach PIP, DIP i śródrečno-paliczkowych palca I, II i III ręki prawej, palca II ręki lewej oraz w obu stawach skokowych. Pacjent obecnie oczekuje na operacyjne leczenie przykurczów Dupuytrena palca IV obu rąk.

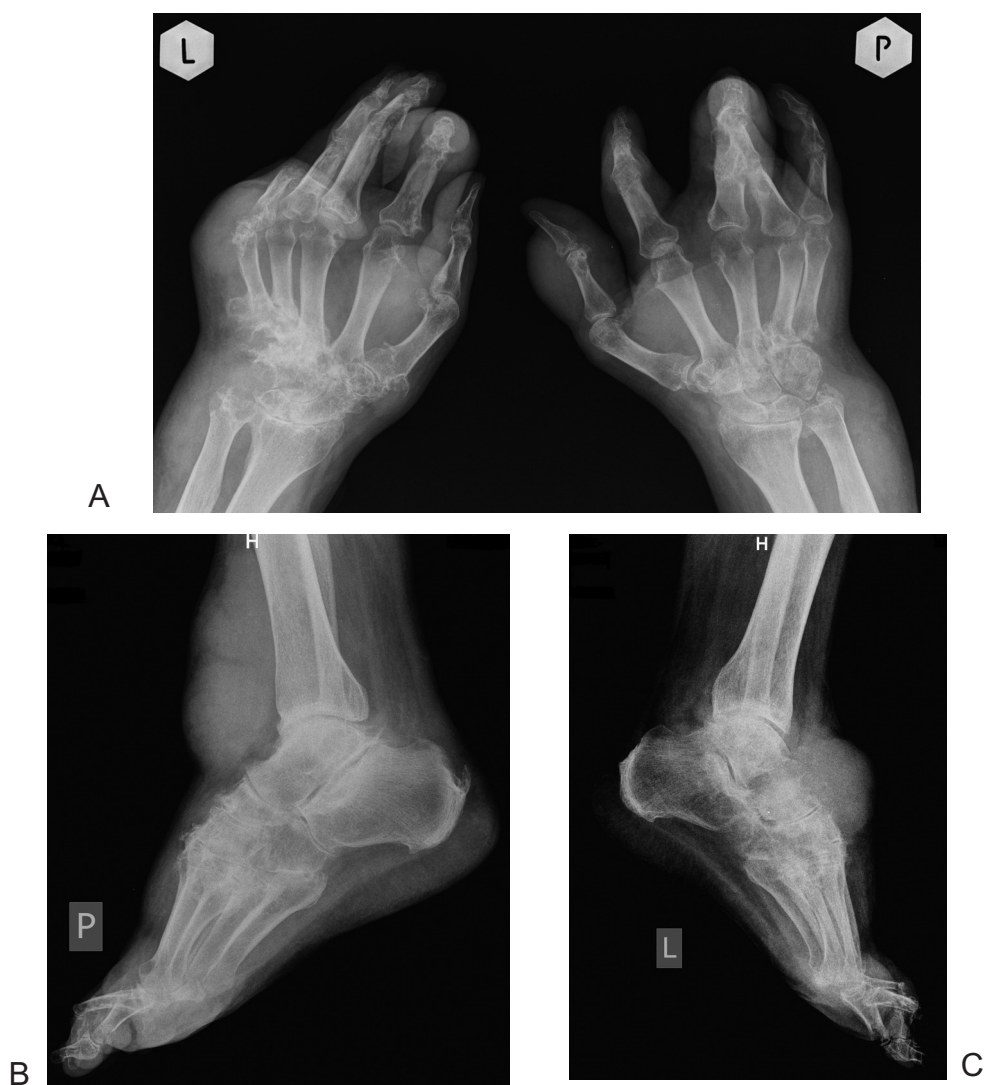lesion of the first finger of the right hand was removed. During the subsequent four admissions, excision procedures were performed to remove nodular tophaceous lesions of the region of the second and third finger of the right hand, PIP joint region of the second finger of the left hand, dorsal surface of the right ankle, and dorsal surface of the left ankle. Histopathological examinations of all nodular lesions revealed tophi without any signs of malignancy. The course of all hospitalizations was uneventful.

Follow-up showed normal wound healing and no signs of recurrence of nodular lesions at the surgical sites. There were increased ranges of motion and reduced pain in the PIP, DIP and MCP joints of the 1st, 2nd and 3rd finger of the right hand, 2nd finger of the left hand and in both ankle joints. The patient is currently awaiting surgical treatment of Dupuytren's contracture of the fourth finger of both hands.



Ryc. 2. Fotografie przedstawiające: przykurcz Dupuytrena palca IV dłoni lewej (a), przykurcz Dupuytrena palca IV dłoni prawej (b) oraz łuszczycowe zmiany skóry kończyn dolnych i paznokci (c)

Fig. 2. Photographs of Dupuytren's contracture of the fourth finger of the left hand (a), Dupuytren's contracture of the 4th finger of the right hand (b), and psoriatic skin lesions of the lower limbs and nails (c)



Ryc. 3. Zdjęcia rtg przedstawiające zniekształcenia i zmiany guzowate: obu rąk (a), stopy i stawu skokowego prawego (b) oraz stopy i stawu skokowego lewego (c)

Fig. 3. Radiographs showing deformities and nodular changes in both hands (a), right foot and ankle (b), and left foot and ankle (c)

DISCUSSION

Na dnę moczanową choruje około 0,3% do 2,5% populacji zachodnioeuropejskiej [5,7,8]. U pacjentów nieleczonych oraz u około 5% pacjentów leczonych farmakologicznie, choroba postępuje przechodząc w postać przewlekłą, charakteryzującą się powstaniem tophi oraz uszkodzeniami zajętych stawów [8,9].

Klasyczna tophectomy pozwala na dokładne usunięcie depozytów kwasu moczowego oraz na oszczędzenie naczyń, nerwów i ścięgien, jest tania i stosunkowo mało czasochłonna [10]. Klasyczna technika usunięcia guzów dnawych wydaje się skuteczną metodą leczenia tophi w opisywanym przypadku.

DISCUSSION

Gout affects approximately 0.3% to 2.5% of West European population [5,7,8]. In untreated patients and in approximately 5% of patients receiving medical therapy, the disease progresses into the chronic form, characterized by the creation of tophi and destruction of the afflicted joints [8,9].

Classic tophectomy allows for precise removal of uric acid deposits, saving vessels, nerves and tendons, is cheap and relatively little time-consuming [10]. The classic technique used to remove gout lesions seems to be an effective method of treatment of tophi in our patient.

Opisaliśmy, według wiedzy autorów, pierwszy przypadek współwystępowania dny moczanowej, łuszczycy, łuszczycowego zapalenia stawów i przykurczu Dupuytrena u tego samego pacjenta. W piśmiennictwie opisywano, jako rzadkie, przypadki współwystępowania łuszczycy i dny, łuszczycowego zapalenia stawów i dny oraz przykurczu Dupuytrena z dną moczanową, jednak niejasna jest patofizjologia współistnienia chorób [1-6]. W literaturze stwierdzono, iż łuszczycyca i łuszczycowe zapalenie stawów mogą nasilać i przyspieszać rozwój dny [1-4,7]. Przedstawiono różne hipotetyczne mechanizmy współwystępowania łuszczycy, łuszczycowego zapalenia stawów lub przykurczu Dupuytrena z dną. Stwierdzono hiperurycemię u pacjentów z łuszczycą oraz odkładanie się kryształów kwasu moczowego w skórze u pacjentów z łuszczycą [1-4]. Uszkodzenie stawów w łuszczycowym zapaleniu stawów sprzyja odkładaniu się kryształów kwasu moczowego [3,4]. Zwiększony poziom kwasu moczowego może wynikać ze zwiększonego metabolizmu puryn, spowodowanego przyspieszoną proliferacją komórek epidermalnych występującą w łuszczycy oraz czynników genetycznych [1,3,4]. Kryształy kwasu moczowego w płynie stawowym mogą indukować łuszczycowe zapalenie stawów [2]. Niektóre leki skuteczne w leczeniu chorób autoimmunologicznych, w tym łuszczycowego zapalenia stawów, mogą nasilać inne choroby autoimmunologiczne, również łuszczycę [6]. U alkoholików częściej pojawia się dna moczanowa i przykurcz Dupuytrena, jednak pacjent zaprzecza nadużywaniu alkoholu [5]. Dna moczanowa i przykurcz Dupuytrena mogą mieć podłoże genetyczne, powodujące zaburzenia biochemiczne [5]. Hipotetycznie, czynniki powodujące zaburzenia genetyczne powodujące rozwój dny, mogły indukować zaburzenia genetyczne powodujące wystąpienie przykurczu Dupuytrena.

Współistnienie dny moczanowej, łuszczycy, łuszczycowego zapalenia stawów i przykurczu Dupuytrena mogło przyspieszyć rozwój przewlekłej dny moczanowej z wytworzeniem licznych Tophi o dużych rozmiarach. Nakładanie się kilku chorób w opisywanym przypadku może skutkować bardziej agresywnym rozwojem dny z licznymi dużymi tophi i znaczną destrukcją stawów rąk i stóp.

W przyszłości należy zwrócić uwagę na możliwość współwystępowania dny moczanowej oraz łuszczycy, łuszczycowego zapalenia stawów i przykurczu Dupuytrena u jednego pacjenta w celu włączenia kompleksowego leczenia wszystkich chorób.

To the best of our knowledge, we have described the first case of co-occurrence of gout, psoriasis, psoriatic arthritis and Dupuytren's contracture in the same patient. Cases of co-occurrence of psoriasis and gout, psoriatic arthritis and gout, and Dupuytren's contracture and gout have been reported in the literature as rare, but the pathophysiology of the coexistence of these diseases remains unclear [1-6]. The literature shows that psoriasis and psoriatic arthritis may intensify and accelerate the development of gout [1-4,7]. Different hypothetical mechanisms of coexistence of psoriasis, psoriatic arthritis or Dupuytren's contracture and gout have been presented. Hyperuricemia has been found in patients with psoriasis and deposition of uric acid crystals has been identified in the skin of patients with psoriasis [1-4]. Joint damage in psoriatic arthritis promotes the accumulation of uric acid crystals [3,4]. Increased uric acid levels may result from increased metabolism of purines due to the accelerated proliferation of epidermal cells present in psoriasis and genetic factors [1,3,4]. Uric acid crystals present in the joint fluid may induce psoriatic arthritis [2]. Some drugs that are effective in the treatment of autoimmune diseases, including psoriatic arthritis, may potentiate other autoimmune diseases, including psoriasis [6]. Gout and Dupuytren's contracture are more common in alcoholics, but our patient denied alcohol abuse [5]. Gout and Dupuytren's contracture may be secondary to genetic factors causing biochemical abnormalities [5]. Hypothetically, factors leading to the development of genetic disorders which cause gout may have induced genetic disorders that underlie Dupuytren's contracture.

The coexistence of gout, psoriasis, psoriatic arthritis and Dupuytren's contracture could have accelerated the development of chronic gout with the formation of numerous large tophi. The overlapping of several diseases in our patient may result in a more aggressive progression of gout tophi with numerous large lesions and significant destruction of joints of the hands and feet.

In the future, the possibility of co-occurrence of gout and psoriasis, psoriatic arthritis and Dupuytren's contracture in one patient should be taken into account in order to institute comprehensive treatment of all these conditions.

PIŚMIENICTWO / REFERENCES

1. Kaplan H, Klatskin G. Sarcoidosis, Psoriasis and Gout: Syndrome or Coincidence? Yale J Biol Med. 1960; 32: 335-352.
2. Fordham JN, Storey GO. Psoriasis and Gout. Postgrad Med J. 1982; 58: 477-480.
3. Bari C, Lapadula G, Cantatore FP. Coexisting Psoriatic Arthritis, Gout, and Chondrocalcinosis. Scand J Rheumatol. 1998; 27: 306-309.
4. Liu M, Li JH, Li B et al. Coexisting gout, erythrodermic psoriasis and psoriatic arthritis. Eur J Dermatol. 2009; 19: 184-185.
5. LeFlore I, Antoine G. Dupuytren's Contracture and gout tophi in a black patient. J Natl Med Assoc. 1991; 83: 78-80.
6. Henriques CC, Lourenço F, López B. Multiple arthritis: three in one. BMJ Case Rep. 2012 Mar 8;2012. doi:pii: bcr1120115151. 10.1136/bcr.11.2011.5151.
7. Tausche AK, Jansen TL, Schroder HE et al. Gout-Current Diagnosis and Treatment. Dtsch Arztebl Int. 2009; 106: 549-555.
8. Lee SS, Sun IF, Lu YM et al. Surgical treatment of the chronic tophaceous deformity in upper extremities – the shaving technique. J Plast Reconstr Aesthet Surg. 2009; 62: 669-674.
9. Schumacher HR, Chen LX. The practical management of gout. Cleve Clin J Med. 2008; 75: 22-25.
10. Ou K, Tzeng Y, Yu C. Resurfacing tophaceous gout in the foot with anterolateral thigh flap. Microsurgery. 2010; 30 :79-82.

Liczba słów/Word count: 2591

Tabele/Tables: 0

Ryciny/Figures: 3

Piśmiennictwo/References: 10

Adres do korespondencji / Address for correspondence

Piotr Morasiewicz

Katedra i Klinika Ortopedii i Traumatologii Narządu Ruchu, Wrocławski Uniwersytet Medyczny
ul. Borowska 213, 50-556 Wrocław, Polska. Tel/Fax.: +48-71-734-32-00, e-mail: morasp@wp.pl

Otrzymano / Received

26.03.2014 r.

Zaakceptowano / Accepted

05.05.2014 r.