

# Leczenie przemieszczonych, śródstawowych złamań kości piętowej przy użyciu gwoźdźcia śródszpikowego. Doniesienie wstępne

## Treatment of Displaced Intra-articular Calcaneal Fractures by Intramedullary Nail. Preliminary Report

Mirosław Falis<sup>(A,B,C,D,E,F)</sup>, Krystian Pyszal<sup>(B,C,D,E,F)</sup>

Oddział Ortopedii i Traumatologii Narządu Ruchu ZZOZ Ostrów Wielkopolski, Polska  
Department of Traumatology and Orthopedic Surgery ZZOZ Ostrów Wielkopolski, Poland

### STRESZCZENIE

**Wstęp.** Uznany sposobem leczenia przemieszczonych, śródstawowych złamań kości piętowej jest otwarta repozycja i stabilizacja przy użyciu płyt. Używany dostęp operacyjny do kości piętowej obarczony jest wysokim ryzykiem powikłań. Celem pracy jest przedstawienie własnych doświadczeń z nową metodą operacyjną i analiza wczesnych wyników leczenia złamań kości piętowej przy użyciu gwoźdźcia śródszpikowego Calcanail.

**Materiał i metody.** Badaniem objęliśmy 17 chorych (5 kobiet i 12 mężczyzn), w tym 18 złamanych kości piętowych (5 prawych, 13 lewych). Średnia wieku badanych wynosiła 47 lat (od 22 do 68 lat). Średni czas od urazu do operacji wynosił 6 dni (3-14 dni). Średni czas obserwacji wynosił 12 miesięcy (6-18 miesięcy). Złamania sklasyfikowano wg Guy Uthéza.

**Wyniki.** U wszystkich chorych uzyskano zrost kostny do 12 tygodnia od zabiegu. Nie obserwowano powikłań infekcyjnych. W skali AOFAS średnia ilość punktów wyniosła 82/100. Średnia wartości kąta Böhlera: przedoperacyjnie -3 stopnie, pooperacyjnie +29 stopnie.

**Wnioski.** 1. Zastosowanie gwoźdźcia śródszpikowego Calcanail w leczeniu przemieszczonych złamań śródstawowych jest procedurą małoinwazyjną i obciążoną niskim ryzykiem powikłań. 2. Nowatorski dostęp tylny umożliwia wykonanie śródogniskowej repozycji złamania powierzchni stawowej poprzez wytworzony kanał śródszpikowy.

**Słowa kluczowe:** kość piętowa, złamanie przemieszczone, metoda małoinwazyjna

### SUMMARY

**Background.** Open reduction and plate stabilisation is a recognised method of treatment of intra-articular displaced calcaneal fractures. The surgical approach to the calcaneal bone used in these procedures is associated with a high risk of complications. The aim of this paper is to present the author's experience with a new surgical method and analyse early outcomes of the treatment of calcaneal fractures by Calcanail intramedullary nailing.

**Material and methods.** The study encompassed 17 patients (5 women and 12 men) with 18 calcaneal fractures (5 in the right foot and 13 in the left foot). The mean age of the patients was 47 years (range: 22-68 years). The mean time between the injury and surgery was 6 days (range: 3-14 days). The mean duration of follow-up was 12 months (range: 6-18 months). The fractures were classified according to the system presented by Guy Uthéza.

**Results.** Bone union was achieved in all patients within 12 weeks of surgery. No infectious complications were observed. The mean AOFAS score was 82/100. Mean Böhler's angle was -3 degrees pre-operatively and +29 degrees post-operatively.

**Conclusions.** 1. The use of Calcanail intramedullary nailing in the treatment of displaced intra-articular fractures is a minimally invasive procedure associated with a low risk of complications. 2. The innovative posterior approach allows for the intrafocal reduction of an articular surface fracture through the prepared intramedullary canal.

**Key words:** calcaneus, displaced fracture, minimally invasive technique

## WSTĘP

Leczenie przemieszczonych, śródstawowych złamań kości piętowej pozostaje wciąż dużym wyzwaniem dla chirurga ortopedy. Uznany standardem postępowania jest otwarta repozycja i zespolenie przy użyciu płyty LCP [1].

Stale jednak poszukuje się i rozwija małoinwazyjne procedury chirurgiczne, które nie wymagają tak szerokiej ekspozycji miejsca złamania [1,2]. Nową metodę opisał dr M. Goldzak z Clinique de l'Union w Toulousie we Francji [3-5]. Oryginalny gwóźdź śródszpikowy Calcanail został zastosowany przez niego po raz pierwszy w październiku 2011 roku i do chwili obecnej brak w piśmiennictwie innych doniesień na ten temat [6].

Celem naszej pracy jest przedstawienie metody operacyjnej oraz ocena wczesnych wyników leczenia przemieszczonych, śródstawowych złamań kości piętowej przy użyciu gwóźdźnia śródszpikowego Calcanail.

## MATERIAŁ I METODY

W okresie od marca 2013 roku do marca 2014 roku w Oddziale Ortopedii i Traumatologii Narządu Ruchu ZZOZ w Ostrowie Wielkopolskim leczono operacyjnie 17 chorych (18 stóp) z powodu śródstawowego złamania kości piętowej, przy użyciu gwóźdźnia śródszpikowego Calcanail. Średnia wieku badanych wynosiła 47 lat (od 22 do 68 lat). Średni czas od urazu do operacji wynosił 6 dni (3-14 dni). Średni czas obserwacji wynosił 12 miesięcy (6-18 miesięcy). Oceny wyników na zakończenie procesu leczenia dokonano przy użyciu skali funkcjonalnej AOFAS [7] oraz skali natężenia bólu VAS.

Podziału złamań dokonano wg klasyfikacji Uthéza [8,9,10], w oparciu o radiogramy boczne i osiowe kości piętowych oraz o tomografię komputerową. 38% stanowiły złamania pionowe, 12% poziome z jedną linią i 6% poziome z dwoma liniami, 6% mieszane z jedną linią i 38% mieszane z dwoma liniami

Ocenię radiologiczną poddano: radiogramy przed i pooperacyjne oraz kończące leczenie wykonane w projekcji AP, bocznej i osiowej oraz TK przedoperacyjne. Protokół badania radiologicznego obejmował: przedoperacyjną klasyfikację typu złamania wg Guy Uthéza, wykreślenie kąta Böhlera przed i po operacji, ocenę kongruencji stawu podskokowego wg kryteriów Sandersa [12] oraz ocenę powikłań związanych z implantem [11,12].

## BACKGROUND

The treatment of displaced intra-articular calcaneal fractures continues to pose a significant challenge in orthopaedic surgery. Open reduction and fixation with an LCP plate is an accepted standard of management [1].

However, minimally invasive surgical procedures which do not require the fracture site to be so widely exposed are constantly sought and developed [1,2]. A new method was described by Dr. M. Goldzak from Clinique de l'Union in Toulouse in France [3-5]. He first used an original Calcanail intramedullary nail in October 2011 and since then, there have been no other reports concerning this approach in the literature [6].

This paper is aimed at presenting the surgical technique and assessing early outcomes of the treatment of displaced intra-articular calcaneal fractures by Calcanail intramedullary nailing.

## MATERIAL AND METHODS

A total of 17 patients (18 feet) were surgically treated by Calcanail intramedullary nailing due to intra-articular calcaneal fractures at the Department of Traumatology and Orthopedic Surgery at the ZZOZ (Health Care Facility Complex) in Ostrów Wielkopolski between March 2013 and March 2014. The mean age of the patients was 47 years (range: 22-68 years). The mean time between the injury and surgery was 6 days (range: 3-14 days). The mean duration of follow-up was 12 months (range: 6-18 months). Final treatment outcomes were assessed with the functional AOFAS score [7] and a VAS for pain intensity.

The fractures were classified according to Uthéza [8,9,10] based on lateral and axial radiographs of the calcaneal bones as well as CT findings. 38% of the fractures were vertical fractures, 12% were horizontal with one fracture line, 6% were horizontal with two fracture lines, 6% were mixed with one fracture line and 38% were mixed fractures with two fracture lines.

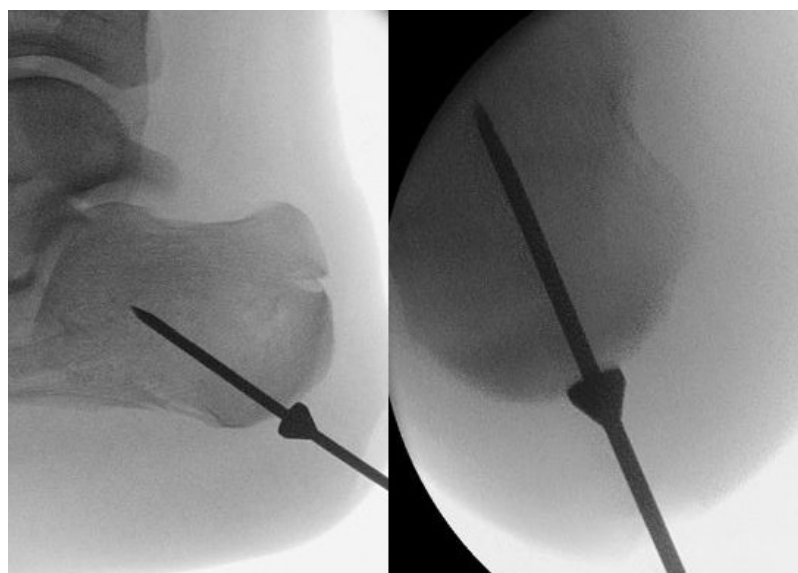
Pre- and post-operative and treatment-final radiographs in the AP, lateral and axial views and pre-operative CT images were assessed. The radiographic examination protocol comprised pre-operative determination of fracture type according to Guy Uthéza, determination of Böhler's angle before and after surgery, assessment of subtalar joint congruency according to Sanders and assessment of complications associated with the implant [11,12].

### Metoda operacyjna

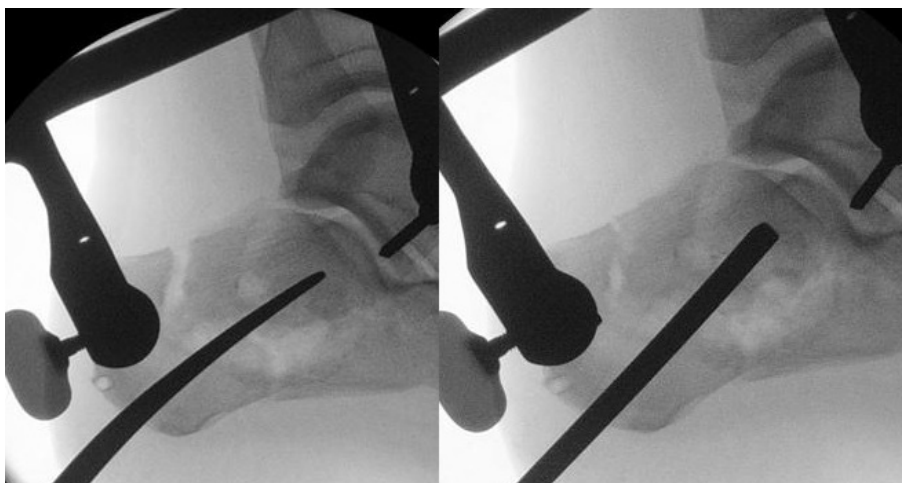
W czasie zabiegu operacyjnego pacjent jest ułożony w pozycji bocznej ze stopą operowaną poza obrębem stołu operacyjnego, w celu łatwiejszego uzyskania projekcji bocznej i osiowej kości piętowej. Pierwszym etapem zabiegu jest wykonanie dostępu operacyjnego tylnego do guza piętowego i wprowadzenie drutu kierunkowego. W projekcji bocznej drut przebiega w kierunku powierzchni stawowej skokowej tylnej kości piętowej, a w projekcji osiowej musi znajdować się centralnie w guzie kości piętowej (Ryc. 1). Następnie montuje się dystraktor Caspara na dwóch pinach 3,2 mm, wprowadzonych do guza kości piętowej i w wyrostek boczny kości skokowej. Potem następuje otwarcie kanału szpikowego kości piętowej przy użyciu rozwiertaka tunelowego po drucie kierunkowym. Powstały w ten sposób tunel roboczy służy do wykonania śródogniskowej repozycji przemieszczonych odłamów przy użyciu odpowiednich narzędzi: zagiętego raspatora i prostego lub zagiętego pobijaka (Ryc. 2). Stosownie do stwierdzanych przemieszczeń fragmenty kostne są stopniowo reponowane pod kontrolą monitora rentgenowskiego. Dodatkowo poprzez tunel roboczy możemy w łatwy sposób uzupełnić ubytek tkanki kostnej przeszczepem pobranym z guza piętowego. Końcowym etapem jest wprowadzenie gwoźdźcia śródszpikowego i jego ryglowanie oraz zamknięcie kapą. Implant powinien podpierać zreponowaną powierzchnię stawową, a śruba ryglująca proksymalna powinna kompresyjnie zespałać zreponowane odłamy powierzchni stawowej kości piętowej (Ryc. 3). Pionizacja za pomo-

### Surgical technique

The surgery is performed with the patient in the lateral decubitus position with the operated foot extending beyond the operating table to facilitate obtaining lateral and axial radiographs of the calcaneus. The first stage of the surgery consists in performing a posterior surgical approach to the calcaneal tuber and introducing a directional wire. In the lateral view, the wire is placed in the direction of the posterior talar articular surface of the calcaneus and in the axial view it should be positioned in the middle of the calcaneal tuber (Fig. 1). Next, a Caspar distractor is inserted on two 3.2 mm pins introduced into the calcaneal tuber and lateral talar process. The medullary canal of the calcaneus is then opened with a tunnel reamer along the directional wire. This creates a working tunnel used to perform intrafocal reduction of the displaced fracture fragments with the use of appropriate tools: a folded raspator and a straight or folded mallet (Fig. 2). The bony fragments are gradually reduced under X-ray guidance depending on the displacement present. Moreover, the working tunnel allows for easy management of bone tissue defects with a graft from the calcaneal tuber. Finally, an intramedullary nail is introduced, locked and closed with a cap. The implant should support the reduced articular surface and the proximal locking screw should ensure compressive fixation of the reduced calcaneal, articular fragments (Fig. 3). The patient starts to ambulate with elbow crutches on the first post-operative day. The patient walks with partial load on the operated limb for 6 weeks. Follow-

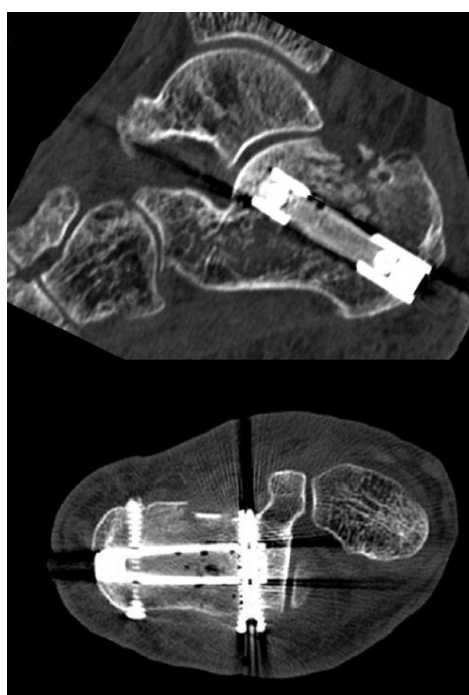


Ryc. 1. Prawidłowe osadzenie drutu kierunkowego w projekcji bocznej i osiowej pod kontrolą monitora rtg  
Fig.1. The correct position of the wire directional lateral projection and axial under the control of the X-ray monitor



Ryc. 2. Repozycja przemieszczeń przy użyciu zagiętego raspatora i prostego pobijaka

Fig. 2. Repositioning movements with folded raspator and straight mallet



Ryc. 3. Złamanie kości piętowej – obraz pooperacyjny złamania w TK

Fig.3. Calcaneal fracture – fracture image postoperative CT

cę kul łokciowych następuje w pierwszej dobie po operacji. Chory chodzi z częściowym obciążaniem operowanej kończyny przez okres 6 tygodni, kontrolne zdjęcia rtg wykonuje się po 6 i 12 tygodniach od operacji. Nie stosuje się żadnego unieruchomienia.

### WYNIKI

W skali AOFAS średnia ilość punktów uzyskana przez chorych wyniosła 82/100 (od 55 do 100 pkt.), co odpowiada ocenie dobrej. W skali AOFAS 10 cho-

up radiographs are obtained at 6 and 12 weeks after surgery. No immobilisation is used.

### RESULTS

The mean AOFAS score was 82/100 (range: 55-100 points), reflecting good results. A very good AOFAS score was found in 10 patients (55.56%),

rych uzyskało wynik bardzo dobry (55,56%), 2 dobry (5,56%), 4 słaby (27,7%) i 2 zły (11,12%). W poszczególnych elementach składowych skali choroby uzyskali: ból 30/40 pkt (20-40 pkt), ocena czynności 44/50 pkt (31-50 pkt), obciążanie stopy 8/10 pkt (5-10 pkt).

Średni wynik w skali VAS wyniósł 2,5 pkt. Rozkład wyników przedstawiał się następująco: 6 chorych nie odczuwało żadnego bólu, 4 chorych określało ból jako łagodny, 6 chorych odczuwało ból umiarkowany, a 2 skarżyło się na ból ciągły.

U wszystkich chorych stwierdzono zrost kostny. Na pooperacyjnych radiogramach kąt Böhlera wynosił od +13 do +38 stopni (średnia +29 stopni), w porównaniu z wartościami przedoperacyjnymi od -50 do +20 (średnia -3 stopnie). Pooperacyjną ocenę kongruencji stawu podskokowego oceniono wg kryteriów Sandersa. W 10 przypadkach stwierdzono anatomiczne odtworzenie stawu skokowo- piętowego, w 6 bliskie anatomii, w 1 niezadowolające i w 1 złe zreponowanie stawu skokowo- piętowego.

U 2 chorych odnotowano problemy związane z implantem. W jednym przypadku po 8 miesiącach usunięto implant w całości. W żadnym przypadku nie odnotowano powikłań infekcyjnych.

## DYSKUSJA

Celem leczenia operacyjnego przemieszczonych, śródstawowych złamań kości piętowej jest przywrócenie kongruencji stawu skokowo- piętowego i odtworzenie anatomii samej kości piętowej [1]. Stosowane w tym celu metody leczenia operacyjnego można podzielić na otwarte i zamknięte (małoinwazyjne). Metoda otwartej repozycji i zespolenia płytą LCP umożliwia anatomiczną repozycję, stabilną osteosyntezę i pozwala uzyskać bardzo dobre i dobre wyniki nawet w 80% przypadków [13,14]. Stosunkowo często jednak obserwuje się problem z gojeniem rany, martwicą skóry lub infekcją [15,16]. Częstość występowania tych problemów ocenia się na 33% w badaniach retrospektywnych oraz 16% w randomizowanym badaniu prospektywnym [17,18]. Istnieje też wiele przeciwwskazań do jej zastosowania [1]. Stąd uważa się, że należy rozwijać metody małoinwazyjne [2,19,20].

Podstawowym problemem w zastosowaniu metod małoinwazyjnych jest wykonanie anatomicznej repozycji i stabilne zespolenie [1,5,21]. Opisanych zostało kilka technik małoinwazyjnej repozycji, m.in. Westhues, Essex-Lopresti, z użyciem pręta Steinmana lub z użyciem dystraktora [1,22].

Metoda Goldzaka różni się od powyższych technik w sposób zasadniczy [5]. Nowatorski jest zarów-

good results were achieved in 2 patients (5.56%), the scores of 4 patients were fair (27.7%) and 2 outcomes were poor (11.12%). The scores for the individual components were as follows: 30/40 points in the pain component (20-40 points), 44/50 points in functional assessment (31-50 points) and 8/10 points in the foot loading component (5-10 points).

The mean VAS score was 2.5 points. The distribution of the results was as follows: 6 patients did not experience any pain, 4 patients described the pain they experienced as mild, 6 patients reported moderate pain and 2 patients complained of continuous pain.

Bone union was achieved in all patients. Post-operative radiographs show Böhler's angles between +13 and +38 degrees (+29 degrees on average) while pre-operative values were between -50 and +20 degrees (-3 degrees on average). Post-operative subtalar joint congruency was assessed according to Sander's criteria. Anatomical restoration of the talocalcaneal joint was achieved in 10 cases, 6 joints showed near-anatomical restoration, in 1 case the restoration was unsatisfactory and 1 talocalcaneal joint was not reduced correctly.

Implant-associated problems were found in 2 patients. In one case the implant was completely removed after 8 months. No infectious complications were observed.

## DISCUSSION

Surgical treatment of displaced intra-articular calcaneal fractures is aimed at restoring talocalcaneal joint congruency and calcaneal bone anatomy [1]. The surgical methods used to achieve that may be divided into open and closed (minimally invasive). Open reduction with LCP plate fixation allows for anatomical reduction, stable osteosynthesis and excellent or good outcomes even in 80% of the cases [13,14]. However, the procedure is relatively often associated with wound healing complications, skin necrosis or infections [15,16]. The incidence of these problems has been estimated at 33% in retrospective studies and 16% in a randomised prospective study [17,18]. The procedure also has numerous contraindications [1]. Consequently, it is believed that minimally invasive methods should be developed [2, 19,20].

The basic problem in the case of minimally invasive methods consists in ensuring anatomical reduction and stable fixation [1,5,21]. Several minimally invasive reduction techniques have been described, including the Westhues and Essex-Lopresti reduction, Steinman pin reduction or reduction with the use of a distractor [1,22].

no dostęp operacyjny tylny do guza piętowego, jak i sposób repozycji poprzez bezpośrednie przyłożenie siły reponującej do przemieszczonych fragmentów kostnych. Podobnie niespotykanym w literaturze rozwiązaniem jest konstrukcja implantu, który podpira zreponowaną powierzchnię stawową i przy użyciu rygli umożliwia kątowno stabilne zespolenie odłamów zawierających tę powierzchnię [23]. Porównując metodę Goldzaka z metodą zespolenia gwoździem śródszpikowym C-Nail różnią się one między sobą znacząco. W metodzie opisanej przez Zwippa i współautorów repozycję wykonuje się z kilku odrębnych doświadczeń operacyjnych, zespolenie odłamów zawierających powierzchnie stawowe odbywa się za pomocą dodatkowych śrub kaniulowanych, a sam gwoździec jest umiejscowiony poziomo w kierunku stawu piętowo-sześciennego i spełnia inną rolę mechaniczną [24].

Bez względu jednak na zastosowaną technikę repozycji zawsze wymagana jest szczegółowa przedoperacyjna analiza typu złamania. W tym celu posłużyliśmy się, podobnie jak Goldzak, podziałem złamań kości piętowej wg Guy Uthéza [8-10]. Klasyfikacja ta została wprowadzona we Francji w latach 80. XX wieku i precyzyjnie opisuje istniejące przemieszczenia fragmentów powierzchni stawowej skokowej tylnej kości piętowej w oparciu o radiogramy boczne i osiowe kości piętowej. Według powyższej klasyfikacji wyróżniono trzy podstawowe rodzaje złamań: poziome, pionowe i mieszane. Ponadto, klasyfikacja wg Guy Uthéza proponuje prosty klucz analizy przemieszczeń w oparciu o w/w radiogramy, umożliwia również łatwe i powtarzalne rozpoznawanie typu złamania i definiuje powtarzalne czynniki prognostyczne. Zastosowanie TK sprecyzowało opisy już istniejących form i nie zmieniło jej w sposób zasadniczy [8]. Jesteśmy przekonani o dużej praktycznej przydatności w/w klasyfikacji.

W oparciu o tak przeprowadzone planowanie przedoperacyjne i postępowanie, zgodne z metodą opisaną przez Goldzaka, w grupie leczonych przez nas chorych uzyskaliśmy 62 % wyników bardzo dobrych i dobrych oraz w 89% anatomiczne lub bliskie anatomii odtworzenie stawu podskokowego wg kryteriów Sandersa, unikając groźnych powikłań opisywanych w innych metodach. Jedynie u dwóch chorych stwierdzono komplikacje związane z implantem, które polegały na miejscowym bólu odczuwanym w okolicy rygli dystalnych. Spowodowane to mogło być konfliktem z tkankami miękkimi na skutek niewłaściwie dobranej długości śrub. Żaden z operowanych przez nas chorych nie podawał bólu w miejscu dostępu operacyjnego i nie odnotowano żadnych problemów z gojeniem ran ani powikłań infekcyjnych.

The method presented by Goldzak differs fundamentally from these techniques [5]. Its innovative character consists both in using a posterior approach to the calcaneal tuber and in reducing the fracture by applying a direct reducing force to the displaced bony fragments. The implant design is also unique as it supports the reduced articular surface and, thanks to locking screws, allows for angular stability of the fixation of the fragments forming this surface [23]. The Goldzak method is also considerably different from C-Nail intramedullary nailing. In the method described by Zwipp et al., fracture reduction is performed from several individual surgical approaches, fixation of the fragments forming the articular surfaces is relies on additional cannulated screws and the nail itself is placed horizontally in the direction of the calcaneocuboid joint and serves a different mechanical purpose [24].

Irrespective of the reduction method used, all fractures should be pre-operatively analysed with respect to their type. Like Goldzak, we used the classification of calcaneal fractures according to Guy Uthéza [8-10]. This classification was introduced in France in the 1980s and describes in detail the displacement of fragments of the posterior talar articular surface of the calcaneus based on lateral and axial calcaneal radiographs. According to this system, calcaneal fractures are divided into three basic types: horizontal, vertical and mixed. Moreover, the classification according to Guy Uthéza suggests a simple key to the analysis of the displacement based on lateral and axial radiographic images, allows for easy and reproducible identification of the fracture type and defines reproducible prognostic factors. The introduction of CT enabled more detailed descriptions of the existing forms and did not change the classification in a significant manner [8]. We strongly believe that this classification is highly useful in practice.

Based on such preoperative planning and management and following the method described by Goldzak, we were able to avoid serious complications described in other methods and achieve a 62% rate of excellent and good results while the restoration of the subtalar joint anatomy was anatomical or near-anatomical (according to Sanders) in 89% of the cases. Implant-associated complications in the form of local pain in the area of the distal locking screws were found only in 2 patients. This might have resulted from a soft-tissue conflict due to inappropriate screw length. None of the operated patients reported pain at the surgical approach site and no wound healing problems or infectious complications were observed.

**WNIOSKI**

1. Funkcja operowanych stóp po leczeniu złamań śródstawowych kości piętowych przy użyciu gwoźdźcia śródszpikowego Calcanail odpowiada ocenie dobrej w skali AOFAS.
2. Prezentowana metoda jest nowatorska ze względu na zastosowany dostęp operacyjny tylny i możliwość wykonania śródogniskowej, anatomicznej repozycji złamania.

**CONCLUSIONS**

1. The functional status of the operated feet after intra-articular calcaneal fracture treatment by Calcanail intramedullary nailing corresponds to good AOFAS scores.
2. The method described in this paper is innovative due to the use of a posterior surgical approach and the possibility of performing intrafocal anatomical fracture reduction.

**PIŚMIENNICTWO / REFERENCES**

1. Abdelgaid SM. Closed reduction and percutaneous cannulated screws fixation of displaced intra-articular calcaneus fractures. *Foot Ankle Surg* 2012; 18: 164-79.
2. Pelliccioni AAA, Bittar CK. Surgical treatment of intraarticular calcaneous fractures of Sanders' types II and III. Systematic review *Acta Ortop Bras.* 2012; 20(1): 39-42.
3. Goldzak M, Gradl G, Simon P, Mittlmeier T. A17 A new approach for calcaneal fractures: a preliminary step for calcaneal nailing. *Injury - Int J care injured* 2011; 42: 55.
4. Goldzak M. A18 A new approach to calcaneal architectural fracture classification (CAFC). *Injury – Int J care injured* 2011; 42: 55.
5. Goldzak M, Mittlmeier T, Simon P. Locked nailing for the treatment of displaced articular fractures of the calcaneus: description of a new procedure with calcanail (R). *Eur J Orthop Surg Traumatol* 2012; 22: 345-9.
6. Goldzak M, Gradl G, Simon P, Mittlmeier T. A19 Calcanail a new internal device for calcaneal fractures. *Injury – Int J care injured* 2011; 42: 55.
7. American Orthopedic Foot and Ankle Society. <http://www.aofas.org>.
8. Uthéza G, Flurin PH, Colombier JA. Les fractures thalamiques du calcaneum: description et anatomopathologie. Apport de la tomodynamométrie. *Rev Chir Orthop* 1993; 79: 47-57.
9. Utheza G1, Goldzak M, Chaminade B, Zographos S, Chiron P. 3-dimensional imaging of thalamic fractures of the calcaneum. Validation of classifying fractures into 3 forms. *Rev Chir Orthop Reparatrice Appar Mot* 1998; 84(5): 440-50.
10. Chaminade B, Chiron P. La classification d'Utheza des fractures thalamiques du calcaneus. *Maîtrise Orthopédique* 2004; 10: 137.
11. Böhler L. Diagnosis, pathology and treatment of fractures of the calcis. *J. Bone Joint Surg.* 1931; 13: 75-89.
12. Sanders R, Vaupel ZM, Erdogan M, Downes K. Operative treatment of displaced intraarticular calcaneal fractures: long-term (10-20 Years) results in 108 fractures using a prognostic CT classification. *J Orthop Trauma* 2014; 28(10): 551-63.
13. Zeman P, Zeman J, Matejka J, Koudela K. Long-term results of calcaneal fracture treatment by open reduction and internal fixation using a calcaneal locking compression plate from an extended lateral approach. *Acta Chir Orthop Traumatol Cech* 2008; 75(6): 457-64.
14. Asik M., Sen C, Bilen FE. Surgical management of intraarticular calcaneus fractures. *Acta Orthop Traumatol Turc* 2002; 36: 35-41.
15. Charles M, Court-Brown A, Schmidt M, Schutte BC. Factors affecting infection after calcaneal fracture fixation. *Injury, Int. J. Care Injured* 2009; 40: 1313-5.
16. Epstein N, Chandran S, Chou L. Current concepts review: Intraarticular fractures of the calcaneus. *Foot Ankle Int* 2012; 33: 79-86.
17. Abidi NA, Dhawan S, Gruen GS, Vogt MT, Conti SF. Wound-healing risk factors after open reduction and internal fixation of calcaneal fractures. *Foot Ankle Int* 1998; 19: 856-61.
18. Howard JL, Buckley R, McCormack R, et al. Complications following management of displaced intra-articular calcaneal fractures: a prospective randomized trial comparing open reduction internal fixation with nonoperative management. *J Orthop Trauma* 2003; 17: 241-9.
19. Guerado E, Bertrand ML, Cano JR. Management of calcaneal fractures. What have we learnt over the years? *Injury, Int. J. Care Injured* 2012; 43: 1640-50.
20. Goldzak M. Intra-bone reduction of articular calcaneal fractures. *Injury, Int. J. Care Injured* 2011; 42: 3, 1-24.
21. Schepers T, Vogels LM, Schipper IB, Patka P. Percutaneous reduction and fixation of intraarticular calcaneal fractures. *Oper Orthop Traumatol* 2008; 20(2): 168-75.

Liczba słów/Word count: 3790

Tabele/Tables: 0

Ryciny/Figures: 3

Piśmiennictwo/References: 21

*Adres do korespondencji / Address for correspondence**Dr n. med. Mirosław Falis**Oddział Ortopedii i Traumatologii Narządu Ruchu, ZZOZ Ostrów Wielkopolski  
tel : 603746043, e-mail: falis@osw.pl**Otrzymano / Received**16.11.2015 r.**Zaakceptowano / Accepted**21.03.2016 r.*