

Leczenie skolioz idiopatycznych o kącie skrzywienia przekraczającym 100° – porównanie technik operacyjnych

Treatment of Idiopathic Scoliosis Exceeding 100° – Comparison of Different Surgical Techniques

Tomasz Potaczek^(A,B,C,D,E,F), Barbara Jasiewicz^(A,B), Maciej Tęšiorowski^(A,B),
Daniel Zarzycki^(A,B), Andrzej Szczęśniak^(E,F)

Klinika Ortopedii i Rehabilitacji, Wydział Lekarski, Collegium Medicum, Uniwersytet Jagielloński
Department of Orthopaedics and Rehabilitation, Faculty of Medicine, School of Medicine, Jagiellonian University

STRESZCZENIE

Wstęp. Leczenie skolioz o kącie przekraczającym 100° pozostaje wyzwaniem. Spondylodeza przednia grozi małą korekcją i nieadekwatnym osadzeniem implantów, izolowana spondylodeza tylna może powodować objaw skręcenia u niedojrzałych kostnie pacjentów. Postulowane jest leczenie dwuetapowe: uwolnienie przednie i spondylodeza tylna.

Materiał i metody. Celem pracy jest porównanie wyników leczenia chorych ze skrzywieniem >100° leczonych w latach 1984-2004 jedną z technik: wyciąg czaszkowo-udowy i spondylodeza tylna (grupa I; n=124), uwolnienie przednie, wyciąg czaszkowo-udowy i spondylodeza tylna (grupa II; n=32), jednoczasowe uwolnienie przednie i spondylodeza tylna (grupa III; n=20) i izolowana spondylodeza tylna (grupa IV; n=19). Oceniano radiologicznie uzyskaną korekcję, utratę korekcji, komplikacje, dodatkowe procedury. Porównano poszczególne techniki spondylodeza. Okres obserwacji po zabiegu operacyjnym wyniósł średnio 3,9 lat, od 2 do 15,3 lat.

Wyniki. Największą korekcję osiągnięto w grupie II i grupie III (52,7% i 51,7%), a w grupie I i grupie III odpowiednio 45,8% i 38,7%. Utrata korekcji była najmniejsza w grupie II i grupie III (2% i 3,3%), największa w grupie I i grupie IV (6,4% i 15,6%, p<0,05). We wszystkich grupach zastosowanie instrumentarium derotacyjnego zwiększało korekcję (59,7% C-D; 37% Wisconsin; 24,5% Harrington-Luque) i zmniejszało utratę korekcji (4% C-D; 5% Harrington-Luque; 28% Wisconsin). Częstość powikłań neurologicznych była podobna we wszystkich grupach, nie zanotowano trwałych deficytów.

Wnioski. 1. Uwolnienie przednie z wyciągiem czaszkowo-udowym i spondylodeza tylna są optymalne w leczeniu ciężkich skolioz. 2. Gdy przeciwwskazane jest zastosowanie wyciągu, zalecane jest jednoczasowe wykonanie uwolnienia przedniego i spondylodeza tylnej. 3. Współczesne instrumentarium pozwala na lepszą korekcję i jej trwałość.

Słowa kluczowe: skolioza idiopatyczna, uwolnienie przednie, wyciąg czaszkowo-udowy, spondylodeza tylna

SUMMARY

Background. The treatment of scoliosis exceeding 100° remains a challenge. Anterior fusion only may lead to low correction and screw plowing, posterior fusion only may cause the cranckshaft phenomenon in skeletally immature patients. Two-stage surgery is advocated, comprising anterior release and posterior fusion.

Material and methods. The aim of the paper is to compare treatment outcomes in patients with a >100° primary curve treated between 1984-2004 with one of the following techniques: halo-femoral traction with posterior fusion (Group I; n=124 patients), anterior release with halo-femoral traction and posterior fusion (Group II; n=32), single stage anterior release and posterior fusion (Group III; n=20), and posterior fusion only (Group IV; n=19). Correction and loss of correction were assessed radiologically. Additional surgical procedures and the presence of complications were also recorded. The fusion techniques were compared. Mean post-operative follow-up duration was 3.9 years, ranging from 2 to 15.3 years.

Results. Correction was highest in Group II and Group III (52.7% and 51.7%, respectively); vs. Group I and Group IV (45.8% and 38.7%, respectively). The loss of correction at final follow-up was lowest in Group II and Group III (2% and 3.3%), and highest in Group I and Group IV (6.4% and 15.6%, p<0.05). In all groups, the use of derotational instrumentation increased correction (59.7% C-D vs. 37% Wisconsin vs. 24.5% Harrington-Luque) and decreased loss of correction (4% C-D vs. 5% Harrington-Luque vs. 28% Wisconsin). Rates of neurological complications were similar in all groups; no persistent deficits were noted.

Conclusions. 1. Anterior release with halo traction and posterior fusion is the optimal treatment of severe scoliosis. 2. If halo traction is contraindicated, single stage anterior release and posterior fusion should be performed. 3. Contemporary instrumentation techniques result in higher correction rates and better curve stability.

Key words: Idiopathic scoliosis, anterior release, cranio-femoral traction, posterior fusion

WSTĘP

Wskazaniem do leczenia operacyjnego skolioz jest skrzywienie o wielkości powyżej 45° wg Cobb'a. Przy niewielkich deformacjach, stosując odpowiednią technikę, uwarunkowaną rodzajem i wielkością skrzywienia, osiągnąć wyniki leczenia są zazwyczaj dobre. Problemem pozostają ciężkie deformacje, czyli takie, w których kąt skrzywienia pierwotnego przekracza 90°-100°. W literaturze brak jest konsensusu dotyczącego postępowania w takich deformacjach. Niektórzy autorzy postulują wykonanie izolowanej spondylodezy tylnej przy zastosowaniu współczesnych technik instrumentowania, inni jednoczesny dostęp przedni i tylny, w końcu pozostali uważają, że najlepsze jest leczenie dwuetapowe z zastosowaniem wyciągu czaszkowego [1,2,3,4,5,6,7,8,9,10]. W związku z tym, celowe jest ustalenie optymalnego algorytmu leczenia chorych ze skrzywieniem pierwotnym ciężkiego stopnia.

Celem pracy jest retrospektywna ocena wyników leczenia chorych z pierwotnym skrzywieniem przekraczającym 100° operowanych w latach 1984-2004 w jednej instytucji jedną z następujących technik: wyciąg czaszkowo-udowy i spondylodeza tylna; uwolnienie przednie, wyciąg czaszkowo-udowy i spondylodeza tylna; jednoczesne uwolnienie przednie ze spondylodezą tylną i izolowana spondylodeza tylna. Ostatecznie, celem pracy jest ustalenie optymalnego algorytmu leczenia chorych z ciężką skoliozą.

MATERIAŁ

Kryteria włączenia do badania były następujące: rozpoznanie skoliozy idiopatycznej, kąt pierwotnego skrzywienia w odcinku piersiowym przekraczający 100° wg Cobb'a, leczenie operacyjne jedną z poniższych technik, pełna dokumentacja radiologiczna pooperacyjna, okres obserwacji po leczeniu operacyjnym minimum 2 lata. Spośród wszystkich chorych z rozpoznaniem skoliozy 195 spełniło powyższe kryteria. Było to 141 dziewcząt i 54 chłopców. Badana grupa została podzielona na 4 podgrupy ze względu na technikę leczenia operacyjnego. Grupa I, licząca 124 chorych, u których zastosowano wyciąg czaszkowo-udowy, a następnie wykonano spondylodezę tylną. Grupa II, licząca 32 chorych, w której wykonano uwolnienie przednie, wyciąg czaszkowo-udowy i spondylodezę tylną. Grupa III, licząca 20 chorych, u których wykonano jednoczesne uwolnienie przednie ze spondylodezą tylną i grupa IV, 19 chorych, u których wykonano izolowaną spondylodezę tylną. Ogólne dane dla poszczególnych grup przedstawia Tab. 1. Okres obserwacji wyniósł średnio 3,9 roku (2 – 15,3 lat).

BACKGROUND

A primary curve Cobb angle of 45° is an indication for surgical treatment of scoliosis. In patients with minor deformities, good results are usually achieved with the use of appropriate surgical techniques matching curve type and severity. Severe deformities where the primary curve exceeds 90°-100° are still a problem. There is no consensus concerning the management of such cases in the literature. Some authors advise only posterior fusion with present-day instrumentation techniques, others advocate single-stage anterior and posterior approach, while the rest recommend two-stage treatment with halo-femoral traction [1,2,3,4,5,6,7,8,9,10]. Thus, it is advisable to develop an optimal treatment algorithm for patients with a severe primary curve.

The aim of the study is a retrospective evaluation of treatment outcomes in patients with primary curves exceeding 100° who were operated on between 1984-2004 at the same centre using one of the following techniques: halo-femoral traction and posterior fusion; anterior release with halo-femoral traction and posterior fusion; single stage anterior release with posterior fusion; and posterior fusion only. Eventually, the aim of the study is to develop an optimal treatment algorithm for patients with a severe primary curve.

MATERIAL

The inclusion criteria for this study comprised: diagnosed idiopathic scoliosis, thoracic primary curve Cobb angle exceeding 100°, surgical treatment with one of the techniques listed above, complete postoperative radiological record, minimal post-operative follow-up of 2 years. Among all the patients with a diagnosis of scoliosis, 195 (141 girls and 54 boys) met these criteria. This group was divided into 4 subgroups according to the surgical technique. Group I consisted of 124 patients in whom halo-femoral traction was applied prior to posterior fusion. Group II consisted of 32 patients who underwent anterior release, halo-femoral traction and posterior fusion. Group III of 20 patients had one stage anterior release and posterior fusion, and Group IV of 19 patients underwent posterior fusion only. General data for the individual groups are presented in Tab. 1. Mean follow-up duration was 3.9 years (2–15.3 years).

Tab. 1. Dane ogólne dla ocenianej grupy i poszczególnych podgrup

Tab. 1. General data of the study group and designated subgroups

	Wszyscy chorzy All patients	Grupa I Group I	Grupa II Group II	Grupa III Group III	Grupa IV Group IV
Liczebność Number of patients	195	124	32	20	19
Wiek w chwili operacji Age at surgery	15.1 (9.5-19.5)	15.3 (10-19.5)	15.5 (11.5-18.7)	13.7 (10-19.1)	14.2 (11.1-17.5)
Okres obserwacji (lata) Follow-up period (years)	3.9 (2-15.3)	5.2 (2-15)	5 (2.7-8.5)	2.73 (2-3.7)	4.6 (2.1-10.2)

Technika operacyjna

Wyciąg czaszkowo-udowy u chorych w Grupie I zakładano w analgosedacji. Po wykonaniu otworów w czaszce w linii śródusznej zakładano kłamię z dwoma punktami zaczepienia. Następnie wprowadzano grotę Steinmana w nasadę dalszą kości udowej i do grotów montowano kłamię. U chorych w Grupie II wyciąg zakładano bezpośrednio po zakończeniu zabiegu uwalniania przedniego przed wyprowadzeniem chorego ze znieczulenia. Stosowane obciążenie i czas utrzymywania wyciągu zależne były od wagi chorego, stanu neurologicznego i jego tolerancji dla tej techniki. Średni czas stosowania wyciągu dla Grupy I wyniósł 15,3 dnia (11 – 21 dni), zaś dla Grupy II – 12,4 dnia (5 – 18 dni). Początkowe obciążenie wynosiło 1/7 masy ciała, zwiększano je stopniowo o 0,5 kg do maksymalnego, wynoszącego 1/2 masy ciała chorego.

Uwolnienie przednie wykonywano jednym z dwóch sposobów – przez wykonanie torakotomii lub metodą minimalnie inwazyjną, endoskopową. Po dotarciu do przedniej powierzchni kręgosłupa identyfikowano kręgi i w dostępnym zakresie usuwano tarcze międzykręgowce, powstałą przestrzeń wypełniano kością autologiczną. Liczba usuwanych dysków w grupie 2 i 3 wahała się od 3 do 7, wynosiła średnio 4,7. Następnie w sposób typowy zakładano drenaż do klatki piersiowej i zamykano ranę.

Spondylodeza tylna wykonywana była z zastosowaniem jednej z następujących technik: Wisconsin, Harrington-Luque lub instrumentarium derotacyjne z użyciem haków, śrub transpedikularnych i haków lub tylko śrub pedikularnych (C-D, DERO lub Evos). Technika Wisconsin i Harrington-Luque stosowana była w latach 1984-1998, następnie stosowano już wyłącznie instrumentarium derotacyjne. Zabiegi spondylodezy tylnej przeprowadzono monitorując funkcje neurologiczne: po wykonaniu korekcji wykonywano „wake-up test” (test wybudzeniowy), a ponadto, od roku 1992 stosowano śródoperacyjny zapis wywołanych potencjałów somatosensorycznych [11].

Surgical technique

Halo-femoral traction was applied in analgosedation. After two cranial openings were made in the line between the ears, a screw with two fixation points was installed. Next, Steinman pins were inserted into the distal femoral epiphysis and tongs were attached to them. In Group II patients, traction was applied directly after anterior release and before weaning the patient from analgosedation. The applied weight and duration of traction depended on the patient's weight, neurological status and tolerance for this technique. The mean duration of traction was 15.3 days (11-21 days) in Group I and 12.4 days in Group II (5-18 days). Initial weight was 1/7 of body weight and it was gradually increased by 0.5 kg until it reached a maximum of 1/2 body weight.

Anterior release was performed using one of the following two techniques: thoracotomy or minimally invasive endoscopic surgery. After exposing the anterior surface of the spine, the vertebrae were identified and the available intervertebral disks were removed and replaced with autologous bone. The number of removed disks in Groups II and III was between 3-7, mean 4.7. In the next stage, a thoracic drain was installed in the usual manner and the wound was closed.

Posterior fusion was performed using one of the following techniques: Wisconsin, Harrington-Luque or derotational instrumentation with hooks, transpedicular screws and hooks, or pedicular screws only (C-D, DERO or Evos). The Wisconsin and Harrington-Luque techniques were used in 1984-1998, and only derotational instrumentation was applied in later years. Neurological functions were monitored during posterior fusion procedures and a wake-up test was performed after correction had been performed [11]. Evoked somatosensory potentials were recorded intraoperatively starting from 1992.

METODYKA

Na podstawie radiogramów określono typ skrzywienia wg Kinga oraz jego wielkość. Wyznaczono stopień dojrzałości kostnej na podstawie wskaźnika Rissera. Ponadto określono stopień elastyczności skrzywienia na podstawie radiogramów w elongacji. Następnie oznaczano wielkość skrzywienia na radiogramie wykonanym przy założonym wyciągu czaszkowo-udowym w dobie poprzedzającej wykonanie spondylodezy tylnej. Kolejne oceniane radiogramy to wykonywane bezpośrednio po zabiegu spondylodezy tylnej oraz te wykonane w ostatniej kontroli. Oznaczano odsetkowo uzyskaną korekcję oraz jej ewentualną utratę w badaniu kontrolnym. Porównano ponadto uzyskane dane radiologiczne w poszczególnych grupach uwzględniając zastosowaną metodę operacyjną, a także w zależności od zastosowanej techniki uwolnienia przedniego oraz techniki spondylodezy tylnej. Ponadto przeanalizowano powikłania śród- i pooperacyjnych dla poszczególnych procedur: wyciągu czaszkowo-udowego, uwolnienia przedniego oraz spondylodezy tylnej.

WYNIKI

Większość skrzywień zaliczono do typu III wg Kinga (n=127; 65%), pozostałe do typu IV (n=39; 20,1%), typu II (n=22; 11,5%) oraz typu I (n=7; 3,4%). Wiek w chwili operacji w całej grupie wyniósł średnio 15,1 lat (9,5 – 19,5 lat). W chwili operacji 27% chorych nie osiągnęło jeszcze dojrzałości kostnej (wskaźnik Rissera mniejszy niż 4).

Wyjściowy kąt skrzywienia dla całej grupy wyniósł średnio 115° (100°-167°). Nie różnił on się statystycznie w obrębie poszczególnych grup. Elastyczność kręgosłupa oceniano na podstawie zdjęć w elongacji: najlepszą korekcję uzyskano w Grupie IV – wyniosła ona w tej grupie średnio 26%. Na tej podstawie zakwalifikowano tych chorych do leczenia jednoetapowego. W grupie I i II dodatkowo wykonywano radiogram kręgosłupa po uzyskaniu maksymalnego obciążenia na wyciągu czaszkowo-udowym. W obu grupach te wartości były zbliżone, odpowiednio średnio 79° i 83°. Ostatecznie najlepszą korekcję uzyskano w grupie II i III, odpowiednio 52,7% i 51,7%. Szczegółowe wyniki radiologiczne przedstawia Tab. 2.

Dla chorych w grupie I bez względu na zastosowane instrumentarium stopień uzyskanej korekcji był podobny (45,8% dla techniki Wisconsin, 45,1% dla techniki Harrington-Luque i 45,1% dla techniki derotacyjnej). Jednak utrata korekcji była nieznacznie wyższa w przypadku techniki derotacyjnej – 8,7% w porównaniu do 5,8% dla techniki Wisconsin

METHODS

The degree and type of scoliosis according to King's classification was evaluated on the basis of radiographs. The skeletal maturity level was assessed on the basis of Risser's index. Moreover, the degree of scoliosis flexibility was evaluated on the basis of radiographs taken with the spine in elongation. The degree of scoliosis was determined on a radiograph obtained under halo-femoral traction during the day before posterior fusion. Subsequent evaluated radiographs were obtained directly after posterior fusion and at the final follow-up. Percentage correction or any correction loss were determined at the follow-up examination. The radiological data obtained in individual groups were compared with regard to surgical technique, as well as the techniques of anterior release and posterior fusion. Moreover, intra- and postoperative complications were analyzed for each procedure, namely halo-femoral traction, anterior release and posterior fusion.

RESULTS

The majority of the patients had King type III scoliosis (n=127; 65%), the rest presented with type IV (n=39; 20.1%), type II (n=22; 11.5%) and type I (n=7; 3.4%). The mean age at surgery for the whole group was 15.1 years (9.5-19.5 years) and 27% of patients were still skeletally immature (Risser's sign below 4).

The mean baseline curve angle for the whole group was 115° (100°-167°) and it was not statistically different between the subgroup. Spinal flexibility was evaluated on the basis of radiographs obtained with the spine in elongation – the highest correction of 26% (mean) was achieved in Group IV. On this basis, the patients were qualified for single stage treatment. In Groups I and II an additional spinal radiograph was obtained after applying maximum halo-femoral traction load. In both groups the results were similar at 79° and 83° (mean), respectively. Eventually, the best correction was achieved in Groups II and III – 52.7% and 51.7%, respectively. The detailed radiological results are presented in Tab. 2.

The patients in Group I had similar degrees of correction, irrespective of the instrumentation technique used (45.8% for Wisconsin, 45.1% for Harrington-Luque and 45.1% for the derotational technique). However, slightly increased loss of correction was observed for the derotational technique – 8.7% vs 5.8% Wisconsin and 5.2% Harrington-Luque. The detailed results are presented in Tab. 3.

Tab. 2. Szczegółowe wyniki radiologiczne dla poszczególnych grup

Tab. 2. Detailed radiological outcomes for designated subgroups

	Grupa I Group I	Grupa II Group II	Grupa III Group III	Grupa IV Group IV
Kąt wyjściowy Baseline angle	116° (100-167)	125° (100-163)	108° (100-121)	112° (100-140)
Kąt „elongacja” „Elongation” angle	91° (11-142)	101° (75-143)	85° (65-114)	83° (45-120)
Kąt „wyciąg” „Traction” angle	79° (50-117)	83° (59-120)	-	-
Kąt po operacji Post operative angle	61° (30-105)	62° (35-93)	54° (31-88)	63° (28-125)
Kąt w okresie obserwacji Angle during follow-up	63° (35-108)	61° (35-96)	54° (28-80)	69° (30-120)
Ostateczny % korekcji Final correction %	45.8% (15-70)	52.7% (21-69)	51.7% (33-73)	38.7% (11-70)
% utraty korekcji Loss of correction %	6.4% (-15-73)	2% (-15- 48)	3.3% (-15.8-30)	15.6% (-15-55)

Tab. 3. Szczegółowe wyniki radiologiczne dla Grupy I z podziałem na rodzaj zastosowanej techniki operacyjnej w spondylodezie tylnej

Tab. 3. Detailed radiological outcomes for Group I according to posterior fusion technique

Technika spondylodezy tylnej Posterior fusion technique	Liczba chorych Number of patients	Wyjściowy kąt Cobb'a Baseline Cobb angle	Ostateczny kąt Cobb'a Final Cobb angle	Ostateczna korekcja (%) Final correction (%)	Utrata korekcji (%) Loss of correction (%)	Powikłania ze strony implantu Implant-related complications	Okres obserwacji (lata) Follow-up period (years)
Wisconsin	97	116° (100-167)	63.1° (35-108)	45.8% (15-70)	5.8% (-15-73)	20 (20.6%)	5.6 (2-15.4)
Harrington-Luque	7	123° (100-152)	68° (35-103)	45.1% (29-65)	5.2% (-10-31)	2 (28.6%)	5.2 (2.5-11.1)
Instrumentarium derotacyjne Derotational instrumentation	20	115° (100-150)	61.7° (35-89)	45.1% (17-67)	8.7% (-14-52)	3 (15%)	3.5 (2.2-7.4)

i 5,2% dla techniki Harrington-Luque. Wyniki szczegółowe przedstawiono w Tab. 3.

W grupie II nie zauważono różnic w wynikach ostatecznej korekcji pomiędzy grupą, u której wykonano uwolnienie przednie za pomocą klasycznej torakotomii (korekcja średnio 53,4%), a grupą operowaną techniką endoskopową (korekcja średnio 54,4%). Niemniej, czas operacji w przypadku zabiegu minimalnie endoskopowego (średnio 113 minut) był dłuższy niż techniką „na otwarcie” (średnio 98 minut), a kąt „na wyciągu” był nieznacznie mniejszy w grupie operowanej drogą torakotomii (średnio 82,9°) w stosunku do grupy minimalnie inwazyjnej (średnio 86,4°). Wyniki zaprezentowano w Tab. 4. Podobne zależności zaobserwowano także dla grupy III.

Chorzy w grupie IV operowani z użyciem instrumentarium derotacyjnego i techniką Wisconsin uzyskali znacznie lepszą korekcję niż chorzy operowani techniką Harrington-Luque, odpowiednio 28% i 5%; nie-

No significant differences in correction outcomes were observed in Group II between patients after anterior release following classic thoracotomy (mean correction of 53.4%) vs. endoscopic surgery (mean correction of 54.5%). However, the duration of minimal endoscopic procedures was longer than that of traditional open procedures (mean 113 minutes vs. mean 98 minutes), and the traction angle was slightly smaller in the thoracotomy group (mean 82.9°) compared to the minimally invasive group (mean 86.4%). These results are presented in Tab. 4. Similar correlations were also observed in Group III.

Group IV patients operated on using derotational instrumentation and the Wisconsin technique, achieved better correction than patients operated using the Harrington-Luque technique – 28% and 5% respectively. However, the baseline degree of scoliosis was slightly higher for the first subgroup (mean 121° vs. 109°). The detailed results are presented in Tab. 5.

Tab. 4. Szczegółowe wyniki radiologiczne dla Grupy II z podziałem na rodzaj zastosowanej techniki uwolnienia przedniego
 Tab. 4. Detailed radiological outcomes for Group II according to anterior release technique

Rodzaj techniki uwolnienia Release technique	Liczba pacjentów Number of patients	Wyjściowy kąt Cobb'a Baseline Cobb angle	Czas zabiegu uwolnienia przedniego Duration of anterior release	Kąt Cobb'a „na wyciągu” „Traction” Cobb angle	Ostateczny kąt Cobb'a Final Cobb angle	Uzyskana korekcja (%) Correction (%)	Utrata korekcji (%) Loss of correction (%)	Okres obserwacji (lata) Follow-up period (years)
Torakotomia Thoracotomy	23	126° (100-163)	98 min (70-130)	82.9° (59-118)	64.3° (35-96)	53.4% (29-68)	2% (-15-47)	5 (2.7-8.5)
Endoskopowo Endoscopic surgery	9	122° (103-158)	113 min (90-150)	86.4° (64-120)	56.6° (35-75)	54.4% (31-66)	3.8% (-15-21)	2.3 (2-2.7)

Tab. 5. Szczegółowe wyniki radiologiczne dla Grupy IV z podziałem na rodzaj zastosowanej techniki operacyjnej w spondylodzie tylniej

Tab. 5. Detailed radiological outcomes for Group IV according to posterior fusion technique

Rodzaj techniki spondylodzie tylniej Posterior fusion technique	Liczba chorych Number of patients	Wyjściowy kąt Cobb'a Baseline Cobb angle	Ostateczny kąt Cobb'a Final Cobb angle	Uzyskana korekcja (%) Correction (%)	Utrata korekcji (%) Loss of correction (%)	Okres obserwacji (lata) Follow-up period (years)
Wisconsin	8	109° (100-120)	68.6° (50-90)	37% (25-53)	28% (-11-55)	4.3 (2.4-6.7)
Harrington-Luque	6	121° (110-140)	91.8° (68-120)	24.5% (11-38)	5% (-15-22)	6 (2.5-10.2)
Derotacyjne (C-D + Dero) Derotational (C-D +Dero)	5	106° (100-112)	43° (30-58)	59.7% (49-70)	4% (-15 -21)	3.4 (2.1-4.9)

mniej, wyjściowy kąt skrzywienia był nieco wyższy dla tej podgrupy i wynosił średnio 121°, a w grupie operowanej techniką Harrington-Luque średnio 109°.

Wyniki szczegółowo przedstawia Tab. 5.

Powikłania związane ze stosowaniem wyciągu czaszkowo-udowego związane były z nieprawidłowym położeniem klamry lub grotów. W grupie I zanotowano je u 13 chorych (10,5%), w tym u 2 chorych doszło do wypluzenia klamry czaszkowej z przerwaniem zewnętrznej warstwy korowej kości czaszki. W żadnym przypadku nie zanotowano uszkodzenia opony twardej. W grupie II nie zanotowano żadnych powikłań ze strony klamry czaszkowej, natomiast u 2 chorych nieprawidłowo położone grotty udowe spowodowały przejściowy niedowład nerwu strzałkowego, który ustąpił po usunięciu grotów.

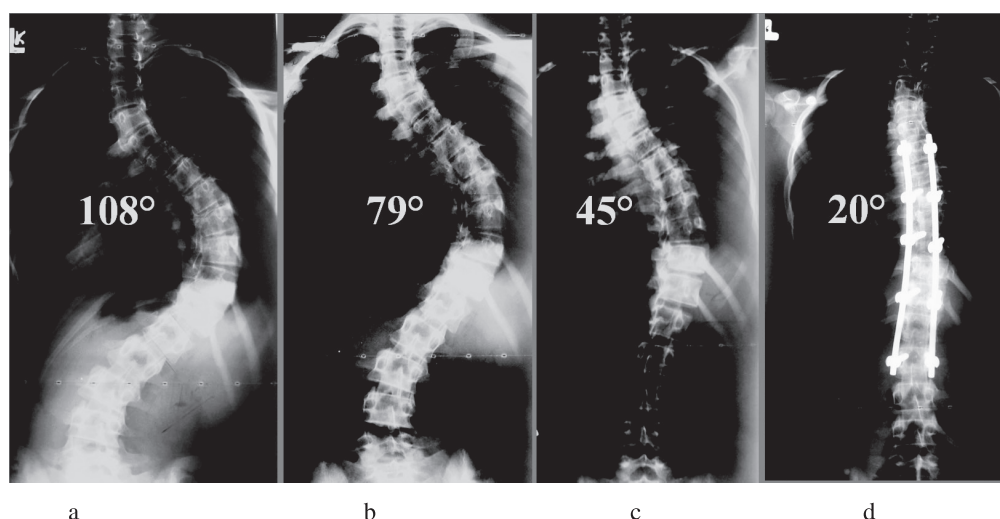
Nie zanotowano poważnych powikłań związanych z procedurą uwolnienia przedniego, w 1 przypadku w związku z utrzymującym się wysokim drenażem dokonano rewizji klatki piersiowej wykonując poprawną hemostazę. U 2 chorych z grupy II

Complications associated with halo-femoral traction usually resulted from inappropriate location of screws or pins. In Group I, these complications were observed in 13 patients (10.5%). There were two cases of plowing out of cranial screws with disruption of the external cortical layer of cranial bones.

No damage to the dura mater was noted. There were no cranial screw-related complications in Group II; however, in 2 patients, improperly inserted femoral pins caused reversible fibular nerve paresis, which resolved after pin removal.

No severe complications were observed following anterior release. Only in one case, due to persistent heavy drainage, a repeat thoracotomy was performed and good haemostasis was achieved. The thoracotomy wound opened and debridement was necessary during halo-femoral traction in two patients.

No persistent neurological deficits were observed after posterior fusion in any of the groups. One patient did not respond to the intraoperative wake-up test. The correction was decreased, but transient pa-



Ryc. 1. Radiogram 13-letniej chorej leczonej techniką uwolnienia przedniego, wyciągiem czaszkowo-udowym i spondylodeza tylną pedikularną. a – radiogram przedoperacyjny, b – w „elongacji”, c – na wyciągu czaszkowo-udowym z maksymalnym obciążeniem, d – pooperacyjny

Fig. 1. Radiograph of a 13-year-old girl treated with staged surgery involving anterior release, cranio-femoral traction and posterior pedicular fusion. Radiographs are shown as follows: a – pre-operative, b – “elongation” film, c – with maximum traction applied, d – postoperative

w trakcie stosowania wyciągu czaszkowo-udowego doszło do rozejścia się rany po wykonanej torakotomii wymagającej chirurgicznego opracowania.

Nie zanotowano trwałych dysfunkcji neurologicznych po wykonanej spondylodezie tylnej w żadnej grupie. W jednym przypadku śródoperacyjnie stwierdzono brak odpowiedzi przy teście wybudzeniowym zmniejszono korekcję, mimo tego doszło do przejściowego niedowładu kończyn dolnych. Ostatecznie uzyskano pełny powrót funkcji ruchowych.

DYSKUSJA

Leczenie operacyjne ciężkich skolioz stanowi duże wyzwanie: składa się na to niska korektywność, zwiększone ryzyko powikłań ze strony neurologicznej oraz duży stopień trudności prawidłowego osadzenia implantów [12,13,14]. Sama terminologia „ciężkiej” skoliozy jest niejednoznaczna, Greiner uważa, że już przekroczenie kąta 60° stanowi wskazanie do kwalifikowania jej, jako ciężkiej, O’Brein uważa, że dopiero kąt 70° jest graniczny, a Tokanuga 80° [15,16,17]. W naszej pracy za kryterium włączenia do badania przyjęliśmy przekroczenie 100°, ta grupa chorych w naszej opinii stanowi największą trudność terapeutyczną. Uważamy podobnie jak Luhmann czy di Silvestre, że mniejsze deformacje mogą być skutecznie leczone z zastosowaniem izolowanej spondylodezy tylnej z użyciem współczesnego instrumentarium [1,2]. W odniesieniu do większych skrzywień brak jednak takiego jednoznacznego stanowiska.

resis of the lower limbs still occurred. Full motor recovery was eventually achieved in this patient.

DISCUSSION

Surgical treatment of severe scoliosis is still a challenge because of low correction rates, increased risk of neurological complications and high level of difficulty in properly installing the implants [12, 13,14]. The definition of severe scoliosis itself is ambiguous. According to Greiner, a scoliosis exceeding 60° is severe, according to O’Brien the angle is 70°, while Tokanuga regards 80° as severe scoliosis [15,16,17]. In our study, scoliosis exceeding 100° was the inclusion criterion, because such cases in our opinion are the most difficult to treat. We agree with Luhmann or di Silvestre that lesser deformities may be effectively treated by posterior fusion only with contemporary instrumentation [1,2]. However, there is no clear agreement regarding the treatment of more severe scoliosis.

The concept of using traction along the spinal axis has been well known for years. Perry and Nickel, followed by Stagnar, and soon afterwards by Clark

Koncepcja stosowania wyciągu w osi kręgosłupa znana jest od wielu lat, Perry i Nickel następnie Stagnara i niedługo po nim Clark zapoczątkowali stosowanie wyciągu typu „halo” miednicznego w leczeniu deformacji kręgosłupa [18,19,20]. Kane z kolei, jako pierwszy wprowadził wyciąg czaszkowo-udowy [21]. W Polsce leczenie z użyciem wyciągu wprowadził Zarzycki, który zgodnie z koncepcją Moe zastosował klamrę o 2 punktach zaczepienia, co zmniejsza inwazyjność metody i poprawia ruchomość głowy pacjenta [9,22]. Aktualnie stosuje się różne odmiany wyciągów: czaszkowo-udowy, czaszkowo-miedniczny czy grawitacyjny. Czas stosowania trakcji jest różny, wiąże się on ściśle z rodzajem stosowanego wyciągu. Nasze stanowisko, oparte na doświadczeniach Moe, Zarzyckiego i Golika, że czas wyciągu czaszkowo-udowego przekraczający 14 dni nie przynosi dalszej korekcji, powoduje natomiast demineralizację, i tak miękkiej kości [9,10,22]. Opisywane powikłania związane ze stosowaniem wyciągu czaszkowego to ropnie mózgu, niestabilność szyjna, powikłania neurologiczne czy zakrzepowe [10,13,18,20,21,23,24]. W naszym materiale obserwowano z kolei powikłanie związane z nieprawidłowym poprowadzeniem grotów Steinmana w kości udowej.

Golik w 1992 r. przedstawił wyniki leczenia 18 chorych z użyciem wyciągu czaszkowo-udowego, bez wykonywania dostępu przedniego [10]. Uzyskana ostatecznie średnia korekcja wyniosła 38%, była mniejsza, niż ta, jaką osiągnięto w przedstawionym materiale w grupie I – 45,8%. W obu grupach wyjściowy kąt Cobb’a był niemal identyczny (117° i 116°), ale stosowane techniki spondylodezy tylnej były różne, co miało wpływ na ostateczny wynik. Mehlman przedstawił wyniki leczenia wyciągiem czaszkowo-udowym u 24 chorych z kątem skrzywienia wynoszącym średnio 95°, ostatecznie uzyskał on korekcję rzędu 71%, z jednym przypadkiem powikłanym przejściowymi zaburzeniami czucia kończyn dolnych w trakcie stosowania wyciągu [6]. Hamzaoglu przedstawił ciekawą koncepcję stosowania wyciągu tylko w okresie operacyjnym, wyciąg o początkowym obciążeniu 12 kg, zakładany jest tuż przed wykonaniem spondylodezy tylnej, obciążenie zwiększone jest w miarę postępu zabiegu aż do ½ masy ciała [3]. Minimalny kąt w badanej grupie był taki jak w naszym materiale – 100°, a średni – 122°. Ostateczna korekcja wyniosła 51%, podobna do uzyskanej w grupach 2 i 3.

Wyniki uzyskane przez Qiu, który badał grupę chorych z ciężką skoliozą idiopatyczną (kąt średnio 91,6°) leczonych techniką uwolnienia przedniego i wyciągu czaszkowo-udowego są także podobne, ostateczna korekcja wyniosła 57,5% [7]. Czas stoso-

were the first to use halo-pelvic traction in the treatment of spinal deformities [18,19,20]. Kane, in turn, introduced halo-femoral traction [21]. In Poland, traction was introduced by Zarzycki, who according to the Moe’s conception used a screw with two fixation points, which minimizes the invasiveness and improves the range of motion of the patient’s head [9,22]. A variety of types of tractions are currently used: halo-femoral, halo-pelvic or gravitational. Traction duration varies and it is strictly connected with the type of traction used. We believe, on the basis of Moe’s, Zarzycki’s and Golik’s experience, that halo-femoral traction applied for more than 14 days does not additionally improve the correction but also causes demineralisation of the already soft bone [9,10,22]. Complications following halo-traction described in the literature comprise cerebral abscesses, cervical instability, neurological or thrombotic complications [10,13,18,20,21,23,24]. In our study, we observed a complication associated with improper insertion of Steinman pins into the femur.

In 1992, Golik presented the results of halo-femoral traction treatment of 18 patients who did not undergo an anterior approach procedure [10]. The final mean correction was 38% and it was smaller than the correction achieved in our study in Group I (45.8%). The baseline Cobb angle was almost the same in both groups (117° and 116°, respectively), but different techniques of posterior fusion were used and that influenced the final outcome. Mehlman presented outcomes after halo-femoral traction treatment of 24 patients with a mean primary curve of 95° [6]. Eventually, he achieved a correction rate of 71% with complications in one patient in the form of transient sensory impairment in the lower limbs during traction application.

Hamzaoglu presented an interesting idea of applying traction only during the surgery [3]. The traction with a baseline load of 12 kg was applied just before posterior fusion and the load was gradually increased as the procedure continued until it reached ½ of body weight. The minimal curve angle was 100°, the same as in our study, and the mean angle was 122°. Final correction was 51%, which was similar to our results for Groups II and III.

The results achieved by Qiu, who examined a group of patients with severe idiopathic scoliosis (mean angle 91.6°) treated with anterior release and halo-femoral traction, were also similar with a final correction of 57.5%. The mean duration of traction was longer than in our study (mean 22 days). Three patients developed shoulder plexus paralysis while in traction [7]. Yamin presented outcomes after anterior

wania wyciągu był dłuższy niż w naszym materiale, wynosił średnio 22 dni. U 3 chorych w trakcie stosowania wyciągu doszło do przejściowego porażenia splotu barkowego. Yamin z kolei przedstawił wyniki leczenia z zastosowaniem uwolnienia przedniego i wyciągu typu halo-miednica [8]. Wyjściowy kąt w badanej grupie wynosił średnio 110,5°; po ostatecznym zabiegu 39,4° (65,2% korekcji). Analizując te dane widać, że im większa wyjściowa deformacja tym więcej autorów postuluje leczenie dwuetapowe. W naszym materiale, w grupie II, wyjściowy średni kąt to aż 125°, a ostatecznie uzyskana korekcja to 52,7%, co nie odbiega od danych literaturowych. W przypadku elastycznych skrzywień o kącie poniżej 100° zastosowanie współczesnego instrumentarium transpedikularnego daje satysfakcjonujące wyniki bez narażania chorych na potencjalne powikłania leczenia wieloetapowego [1,25,26].

WNIOSKI

1. W skoliozach wysokiego stopnia (kąt pierwotnego skrzywienia >100°) najlepsze wyniki daje zastosowanie leczenia dwuetapowego: uwolnienie przednie z założeniem wyciągu czaszkowo-udowego i następnie spondylodeza tylna.
2. Izolowany wyciąg także znacznie poprawia korekcję, ale warunkiem powodzenia jest stosowanie współczesnych technik instrumentacji tylnej. Takie leczenie zarezerwowane może być dla chorych, u których wykonanie dostępu przedniego jest niemożliwe.
3. Jednoczesne uwolnienie przednie i spondylodeza tylna są wskazane dla chorych, u których utrzymanie wyciągu czaszkowo-udowego jest niemożliwe.
4. Izolowana spondylodeza tylna może być skuteczna w leczeniu mniejszych deformacji, ale warunkiem powodzenia jest stosowanie współczesnych technik instrumentacji tylnej.

PIŚMIENNICTWO / REFERENCES

1. Luhmann SJ, Lenke LG, Kim YJ, Bridwell KH, Schootman M. Thoracic adolescent idiopathic scoliosis curves between 70 degrees and 100 degrees: is anterior release necessary? *Spine* 2005;30:2061-7.
2. Di Silvestre M, Bakaloudis G, Lolli F, Vommaro F, Martikos K, Parisini P. Posterior fusion only for thoracic adolescent idiopathic scoliosis of more than 80 degrees: pedicle screws versus hybrid instrumentation. *Eur Spine J* 2008;17:1336-49.
3. Hamzaoglu A, Ozturk C, Aydogan M, Tezer M, Aksu N, Bruno MB. Posterior only pedicle screw instrumentation with intraoperative halo-femoral traction in the surgical treatment of severe scoliosis (>100 degrees). *Spine* 2008;33:979-83.
4. Niemeyer T, Freeman BJ, Grevitt MP, Webb JK. Anterior thoracoscopic surgery followed by posterior instrumentation and fusion in spinal deformity. *Eur Spine J* 2000;9:499-504.
5. Lenke LG. Anterior endoscopic discectomy and fusion for adolescent idiopathic scoliosis. *Spine* 2003;28:S36-43.
6. Mehlman CT, Al-Sayyad MJ, Crawford AH. Effectiveness of spinal release and halo-femoral traction in the management of severe spinal deformity. *J Pediatr Orthop* 2004;24:667-73.
7. Qiu Y, Liu Z, Zhu F, Wang B, Yu Y, Zhu Z, Qian B, Ma W. Comparison of effectiveness of Halo-femoral traction after anterior spinal release in severe idiopathic and congenital scoliosis: a retrospective study. *J Orthop Surg* 2007;2:23.
8. Yamin S, Li L, Xing W, Tianjun G, Yupeng Z. Staged surgical treatment for severe and rigid scoliosis. *J Orthop Surg* 2008; 3:26.

release combined with halo pelvic traction [8]. The mean baseline angle in his study was 110.5°, compared to 39.4° after final surgery (65.2% correction). These data show that the bigger baseline deformities, the more authors advocate two-stage treatment. In our study, the mean baseline primary curve in Group II was as big as 125° and the final correction was 52.7%, which is similar to results presented in the literature. In flexible scoliosis below 100°, contemporary transpedicular instrumentation produces satisfactory results without the risk of complications associated with multi-stage treatment [1,25,26].

CONCLUSIONS

1. In severe scoliosis (primary curve >100°), the best results are achieved in two stage treatment consisting of anterior release with halo-femoral traction followed by posterior fusion.
2. The application of traction alone also improves correction, but success depends on the use of contemporary instrumentation techniques. This treatment is advised for patients in whom the anterior approach is impossible.
3. Single-stage anterior approach and posterior fusion are recommended for patients in whom maintenance of halo femoral traction is not possible.
4. Posterior fusion only may be efficient in the treatment of lesser deformities provided that contemporary posterior instrumentation techniques are used.

9. Zarzycki D, Tęśiorowski M, Bakalarek B, Zarzycka M. Leczenie operacyjne skolioz idiopatycznych o wysokim stopniu ryzyka. *Chir Narz Ruchu i Ortop Pol* 1992;52:92-3.
10. Golik M, Lebiotkowski M, Golik D. Leczenie operacyjne bardzo dużych skolioza idiopatycznych z użyciem wyciągu czaszkowo-udowego. *Chir Narz Ruchu i Ortop Pol* 1992;52:153-5.
11. Dorgan JC, Abbott TR, Bentley G. Intra-operative awakening to monitor spinal cord function during scoliosis surgery. Description of the technique and report of four cases. *J Bone Joint Surg Br* 1984;66:716-9.
12. Sponseller PD, Takenaga RK, Newton P, Boachie O, Flynn J, Letko L, Betz R, Bridwell K, Gupta M, Marks M, Bastrom T. The use of traction in the treatment of severe spinal deformity. *Spine* 2008;33:2305-9.
13. Seller K, Haas S, Raab P, Krauspe R, Wild A. Preoperative halo-traction in severe paralytic scoliosis. *Z Orthop Ihre Grenzgeb* 2005;143:539-43.
14. Toledo LC, Toledo CH, MacEwen GD. Halo traction with the Circolectric bed in the treatment of severe spinal deformities: a preliminary report. *J Pediatr Orthop* 1982;2:554-9.
15. Greiner KA. Adolescent idiopathic scoliosis: radiologic decision-making. *Am Fam Physician* 2002;65:1817-22.
16. O'Brien MF, Lenke LG, Bridwell KH, Blanke K, Baldus C. Preoperative spinal canal investigation in adolescent idiopathic scoliosis curves > or = 70 degrees. *Spine* 1994;19:1606-10.
17. Tokunaga M, Minami S, Kitahara H, Isobe K, Nakata Y, Moriya H. Vertebral decancellation for severe scoliosis. *Spine* 2000;25:469-74.
18. Nickel VL, Perry J, Garrett A, Heppenstall M. The halo. A spinal skeletal traction fixation device. *J Bone Joint Surg Am* 1968;50:1400-9.
19. Stagnara P. Cranial traction using the "Halo" of Rancho Los Amigos. *Rev Chir Orthop Reparatrice Appar Mot* 1971;57:287-300.
20. Clark JA, Kesterton L. Halo pelvic traction appliance for spinal deformities. *J Biomech* 1971;4:589-95.
21. Kane WJ, Moe JH, Lai CC. Halo-femoral pin distraction in the treatment of scoliosis. *J Bone Joint Surg Am* 1967;49:1018-9.
22. Moe JH. Modern concepts of treatment of spinal deformities in children and adults. *Clin Orthop Relat Res* 1980;150:137-53.
23. Celli P, Palatinsky E. Brain abscess as a complication of cranial traction. *Surg Neurol* 1985;23:594-6.
24. MacEwen GD, Bunnell WP, Sriram K. Acute neurological complications in the treatment of scoliosis. A report of the Scoliosis Research Society. *J Bone Joint Surg Am* 1975;57:404-8.
25. Suk SI, Kim JH, Cho KJ, Kim SS, Lee JJ, Han YT. Is anterior release necessary in severe scoliosis treated by posterior segmental pedicle screw fixation? *Eur Spine J* 2007;16:1359-65.
26. Burton DC, Sama AA, Asher MA, Burke SW, Boachie-Adjei O, Huang RC, Green DW, Rawlins BA. The treatment of large (>70 degrees) thoracic idiopathic scoliosis curves with posterior instrumentation and arthrodesis: when is anterior release indicated? *Spine* 2005;30:1979-84.

Liczba słów/Word count: 5342

Tabele/Tables: 5

Ryciny/Figures: 1

Piśmiennictwo/References: 26

Adres do korespondencji / Address for correspondence

dr n. med. Tomasz Potaczek

Wydział Lekarski, Collegium Medicum, Uniwersytet Jagielloński,

Zakopane 34-500, ul. Balzera 15, tel./fax: (0-66) 885-04-19, e-mail: tomaszpoczek@gmail.com

Otrzymano / Received

30.06.2009 r.

Zaakceptowano / Accepted

31.08.2009 r.