

# Analiza ukształtowania tułowia w płaszczyźnie czołowej dziewcząt z zespołem Retta z uwzględnieniem ich stanu funkcjonalnego

## Analysis of the Structure of the Torso in the Frontal Plane in Girls with Rett Syndrome Taking into Account Their Functional Status

Monika Małachowska-Sobieska<sup>1,2(A,B,C,D,E)</sup>, Katarzyna Barczyk-Pawelec<sup>1(B,D)</sup>,  
Zuzanna Marciniszyn<sup>2(A,B,C,D,E,F)</sup>, Ewa Demczuk-Włodarczyk<sup>1(A,B,C,D,E,G)</sup>,  
Beata Skolimowska<sup>1(A,F)</sup>, Anna Maćków<sup>2(E,F)</sup>, Agnieszka Miler<sup>3(A,F)</sup>

<sup>1</sup> Katedra Fizjoterapii i Terapii Zajęciowej, Wydział Fizjoterapii, Akademia Wychowania Fizycznego we Wrocławiu, Polska

<sup>2</sup> Ośrodek Hipoterapii i Terapii NDT-Bobath „Sobieska”, Bukowina, Polska

<sup>3</sup> Ogólnopolskie Stowarzyszenie Pomocy Osobom z Zespołem Retta, Polska

<sup>1</sup> Physiotherapy and Occupational Therapy Department, Faculty of Physiotherapy, Academy of Physical Education in Wrocław, Poland

<sup>2</sup> Hippotherapy and NDT-Bobath Therapy Centre „Sobieska”, Bukowina, Poland

<sup>3</sup> Polish Society Supporting People with Rett Syndrome, Poland

### STRESZCZENIE

**Wstęp.** Zespół Retta jest rzadkim zaburzeniem rozwojowym o podłożu genetycznym, w którym jednym z wielu powikłań jest skolioza. Celem pracy była ocena ukształtowania tułowia w płaszczyźnie czołowej w RTT. Założono, że asymetria ukształtowania tułowia w płaszczyźnie czołowej jest mniejsza u dziewcząt, które są w stanie utrzymać pionową postawę ciała.

**Materiał i metody.** Badaniami objęto 14 dziewcząt ze zdiagnozowanym RTT, w wieku od 3 do 15 roku życia. Zebrany materiał podzielono na dwie grupy. Grupę 1 stanowiło 5 dziewcząt, które nie potrafiły przyjąć pozycji pionowej. Grupę 2, 9 dziewcząt, które potrafiły przyjąć pozycję pionową. Masę i wysokość ciała zmierzono wagą elektroniczną oraz wzrostomierzem. Obliczono wskaźnik BMI (*Body Mass Index*). Oceny ukształtowania tułowia w płaszczyźnie czołowej dokonano metodą fotogrametrii. Uzyskane wyniki badań przeanalizowano statystycznie obliczając średnią arytmetyczną ( $\bar{x}$ ), odchylenie standardowe ( $sd$ ), współczynnik zmienności ( $v\%$ ) oraz istotność różnic ( $p$ ).

**Wyniki.** W obu badanych grupach najczęściej występowały asymetrie lewostronne. Wszystkie wartości kątowe oraz liniowe były wyższe w 1 grupie badanych. U 80% badanych z grupy 1 wykazano znaczną asymetrię kąta nachylenia miednicy (KNM). Brak istotnych statystycznie różnic we wszystkich badanych parametrach grupy 1 i 2.

**Wnioski.** 1. Przeprowadzone badania wykazały częste występowanie asymetrii w obrębie tułowia w płaszczyźnie czołowej w RTT. 2. Asymetria tułowia jest wyraźniej zaznaczona u dziewcząt w gorszym stanie funkcjonalnym. 3. Analiza BMI wskazała, że badane dziewczęta charakteryzowały się nieprawidłowym stanem odżywienia.

**Słowa kluczowe:** zespół Retta, płaszczyzna czołowa, fotogrametria

### SUMMARY

**Background.** Rett syndrome is a rare developmental disorder with a genetic background, and scoliosis is one of its many complications. The aim of the present study was to assess the structure of the torso in the frontal plane in RTT. It was assumed that asymmetry of the structure of the torso in the frontal plane would be smaller in girls who are able to maintain a vertical body position.

**Material and methods.** The study included 14 girls previously diagnosed with RTT aged between 3 and 15 years, who were divided into 2 groups. Group 1 comprised 5 girls who were not able to maintain a vertical position. Group 2 comprised 9 girls who were able to maintain a vertical position. Body mass and weight were measured with an electronic scales and a height measuring device. The Body Mass Index was calculated. Photogrammetry was used to assess the structure of the torso in the frontal plane. The study results were subjected to a statistical analysis involving the calculation of the arithmetic mean ( $\bar{x}$ ), standard deviation ( $sd$ ), coefficient of variation ( $v\%$ ) and significance of differences ( $p$ ).

**Results.** Left-sided asymmetries were most common in both groups. All angles and linear values were higher in Group 1. 80% of the subjects in Group 1 demonstrated significant asymmetry of the pelvic tilt angle (PTA). There were no statistically significant differences between Group 1 and 2 regarding all study indices.

**Conclusions.** 1. The study demonstrated that asymmetry of the torso in the frontal plane was common in the girls with RTT. 2. Torso asymmetry was more pronounced in girls with a poorer functional status. 3. Analysis of BMI values demonstrated a poor nutritional status of the girls.

**Key words:** Rett syndrome, frontal plane, photogrammetry

## WSTĘP

Wiedza na temat zespołu Retta (RTT) jest wciąż niewystarczająca. Obraz kliniczny zespołu został po raz pierwszy opisany przez austriackiego pediatrę Andreas Retta w 1965 roku [1]. Jedną z wielu teorii dotyczących pochodzenia RTT jest mutacja genu kodującego białko MECP2 położonego w żeńskim chromosomie X w regionie Xq28 [2]. RTT pojawia się raz na dziesięć tysięcy urodzonych dzieci [3]. Większość pacjentek z klasyczną formą zespołu ma zrównoważoną formę braku aktywności w tkance mózgowej [4].

RTT jest postępującym 4-fazowym zaburzeniem neurorozwojowym. Fazę 1 stanowi okres między 6-18 miesiącem życia od momentu urodzenia. Dziecko traci stopniowo kontakt wzrokowy oraz przestaje się interesować zabawkami. Faza 2 to okres między 1,5-4 rokiem życia. Początkowo zauważany jest problem z ruchem kończyn górnych i mową. U części dziewcząt występują zaburzenia równowagi oraz problem z podjęciem jakiegokolwiek ruchu. Faza 3 określana „pozorną stagnacją”, może trwać bardzo długo. Obejmuje dziewczęta od 2-10 roku życia. Występują nadal zaburzenia poruszania się. Faza 4 rozpoczyna się po 10 roku życia. Część dziewcząt przestaje chodzić, ale umiejętności zdobyte w trzecim etapie nie ulegają zmianie. Typowymi dla etapu czwartego są sztywność mięśni oraz dystonia [5].

Rozwój psychomotoryczny jest prawidłowy w ciągu pierwszych 6-18 miesięcy życia. Po tym następuje zatrzymanie rozwoju lub jego pogorszenie. Dzieci przestają raczkować, chodzić. Występują kłopoty z oddychaniem, hiperwentylacja lub bezdechy. Zaburzone zostają ruchy kończyn górnych. Dochodzi do utraty zdolności wykonywania wcześniej wyuczonych, precyzyjnych, zamierzonych ruchów. Występuje utrata mowy oraz trudności z kontaktem wzrokowym. Znaczna część chorych dziewcząt wykazuje dużą chęć komunikowania się poprzez mowę ciała, spojrzenia, gesty lecz reakcje te są spowolnione. Dziewczęta z RTT często nazywane są „Milczącymi Aniołami” [6,7]. Przebieg zespołu jest różnie nasilony u poszczególnych pacjentek. Typowym i często występującym problemem zdrowotnym u dziewcząt z RTT są skoliozy [8-12]. Ich powstanie i rozwój może być przyczyną dodatkowych zaburzeń pogarszających ogólny stan dziewcząt. Wczesne wychwycenie nieprawidłowości ukształtowania tułowia w płaszczyźnie czołowej oraz wczesnie rozpoczęta terapia może opóźnić rozwój niepełnosprawności fizycznej wynikającej z choroby [13-15].

Celem pracy była ocena ukształtowania tułowia w płaszczyźnie czołowej dziewcząt z RTT w zależności od sprawności funkcjonalnej.

## BACKGROUND

Rett syndrome (RTT) has not yet been studied extensively. The clinical presentation of the disorder was first described by Andreas Rett, an Austrian paediatrician, in 1965 [1]. One of many theories on the development of RTT suggests that the syndrome results from a mutation of the gene encoding the protein MECP2, found on the X chromosome (Xq28) [2]. RTT occurs in one out of ten thousand children [3]. The majority of the girls with the classic form of RTT are characterised by balanced inactivation in the brain [4].

RTT is a progressive 4-stage neurodevelopmental disorder. Stage 1 encompasses the period between the 6<sup>th</sup> and 18<sup>th</sup> month of life. Affected children gradually lose eye contact and show less interest in toys. Stage 2 occurs at 1.5-4 years old. At first, the child has problems with upper limb movement and speech. Some girls suffer from impaired body balance and have trouble initiating any movements. Stage 3 is described as the “pseudo-stationary period” and may last a very long time. It is found in girls aged 2-10 years. Gait disturbances are still present. Stage 4 starts after the age of 10. Some girls stop walking, but the skills acquired in Stage 3 remain unchanged. Stage 4 is characterised by muscle stiffness and dystonia [5].

The child's psychomotor development is normal during the first 6-18 months of life, but later it stops or there is a regression. The children no longer crawl and walk; they have breathing problems such as hyperventilation or apnoea. Upper limb movements are disturbed. The children lose the ability to perform previously learnt precise purposeful movements, stop speaking and have trouble maintaining eye contact. A large percentage of the patients are very willing to communicate using body language, eyes and gestures, but their reactions are slowed down. Girls with RTT are often called “silent angels” [6,7]. The course of Rett syndrome varies in severity between affected individuals. Girls with RTT usually suffer from scolioses [8-12]. Their development and progression may result in additional health problems that contribute to further deterioration of their overall health. Identifying torso structure abnormalities in the frontal plane at an early stage and introducing early treatment may delay the development of physical disability associated with the disorder [13-15].

The aim of the study was to assess the structure of the torso in the frontal plane in RTT taking into account the girls' functional status.

It was assumed that asymmetry of the structure of the torso in the frontal plane would be smaller in girls who are able to maintain a vertical body position.

Hipotetycznie założono, że asymetria ukształtowania tułowia w płaszczyźnie czołowej jest mniejsza u dziewcząt, które są w stanie utrzymać pionową postawę ciała.

## MATERIAŁ I METODY

Badaniu poddano 14 dziewcząt z RTT wieku od 3 do 15 roku życia. Ze względu na różny poziom rozwoju funkcjonalnego wyodrębniono dwie grupy badanych. Grupę 1 stanowiło 5 dziewcząt, które nie potrafiły przyjąć pozycji pionowej, średnia wieku 7 lat. Grupę 2 stanowiło 9 dziewcząt, które potrafiły przyjąć pozycję pionową, średnia wieku 7,6 lat.

U wszystkich badanych dokonano oceny ukształtowania tułowia w płaszczyźnie czołowej za pomocą metody fotogrametrii komputerowej z wykorzystaniem zjawiska mory projekcyjnej. Badanie postawy ciała odbyło się w specjalnie przygotowanym zaciemnionym pomieszczeniu. Przed przystąpieniem do badania za pomocą wagi elektronicznej zmierzono masę ciała. Wzrostomierzem dokonano pomiaru wysokości ciała, w grupie 1, w pozycji leżącej. Czarnym markerem oznaczano na ciele badanej następujące punkty kostne: wyrostki kolczyste kręgow od C<sub>7</sub> do S<sub>1</sub>, kąty dolne łopatek, wyrostki barkowe, kolce biodrowe tylne górne. Odległość między aparaturą a badanym wynosiła 1,6 m. [16,17]. W zależności od stanu funkcjonalnego, ukształtowanie tułowia w płaszczyźnie czołowej rejestrowane było w różnych pozycjach. Dziewczeta z grupy 1 przyjmowały pozycję siedzącą, tyłem do urządzenia projekcyjno-badawczego, na specjalnie przygotowanym siedzisku. Wysokość siedziska była dostosowywana do każdego dziecka tak, aby kończyny dolne były zgięte w stawach biodrowych, kolanowych i skokowych do kąta 90 stopni. Stopy rozstawione na szerokość bioder całkowicie przylegały do podłoża. Dziewczeta z grupy 2 przyjmowały pozycję stojącą tyłem do urządzenia projekcyjno-badawczego, swobodną, głowa ustawiona w pozycji frankfurckiej. Do analizy wybierano zdjęcie najbardziej poprawne jakościowo [19,20].

Analizie poddano parametry liniowe i kątowe. W ocenie wskaźników asymetrii liniowych uwzględniono: maksymalne odchylenie linii wyrostków kolczystych od linii C<sub>7</sub>-S<sub>1</sub> (UK), różnicę wysokości położenia dolnych kątów łopatek (UL), różnicę wysokości ustawienia trójkątów talii (TT), różnicę oddalenia kątów dolnych łopatek od kręgosłupa (OL). Przyjęto umownie, że: różnica  $>0 \leq 5$  mm świadczy o braku asymetrii, różnica  $>5 < 10$  mm o asymetrii umiarkowanej, różnica  $\geq 10$  mm o asymetrii znacznej. W ocenie wskaźników asymetrii kątowych uwzględniono: nachylenie linii barków w płaszczyźnie czołowej

## MATERIAL AND METHODS

The study included 14 girls with RTT aged between 3 and 15 years. Due to the differences in their functional development, the girls were divided into 2 groups. Group 1 comprised 5 girls who were not able to maintain a vertical position (mean age was 7 years). Group 2 comprised 9 girls who were able to maintain a vertical position (mean age was 7.6 years).

The torso structure was assessed in the frontal plane in all patients using computed photogrammetry with projection moire. The examination took place in a specially prepared dark room. Before the examination, body weight was measured on an electronic scales. A height measuring device was used to measure the patients' height (in Group 1 this was done in a recumbent position). The following bony landmarks were marked on the patients' body with a black marker: C<sub>7</sub>-S<sub>1</sub> spinous processes, lower angles of the scapulae, acromions and posterior superior iliac spines. The distance between the device and the patient was 1.6 m. [16,17]. The structure of the torso in the frontal plane was recorded in various positions depending on the patient's functional status. Girls from Group 1 sat down on a special seat with their backs to the projection-examination device. The height of the seat was adjusted for each child in order to achieve 90 degrees of flexion in the lower limbs at the hip, knee and ankle joints. The feet were hip-width apart and placed firmly on the floor. Girls from Group 2 stood in an unconstrained position with their backs to the device and their heads in the Frankfurt plane. Best-quality images were analysed [19,20].

Linear and angular parameters were investigated. The indices of linear asymmetry comprised maximum deviation of the line of the spinous processes from the C<sub>7</sub>-S<sub>1</sub> line (UK), difference in the height of location of the lower angles of the scapulae (UL), difference in the height of the waist triangles (TT) and difference in the distance between the lower angles of the scapulae and the spine (OL). It was assumed that a difference of  $>0 \leq 5$  mm means no asymmetry, a difference of  $>5 < 10$  mm represents moderate asymmetry and a difference of  $\geq 10$  mm, significant asymmetry. The indices of angular asymmetry comprised shoulder line tilt angle in the frontal plane (STA), pelvic tilt angle in the frontal plane (PTA) and torso tilt angle in the frontal plane (TTA). The degree of asymmetry was determined assuming that an

wej (KLB), nachylenie miednicy w płaszczyźnie czołowej (KNM), nachylenie tułowia w płaszczyźnie czołowej (KNT). Stopień asymetrii określono przyjmując, że: kąt  $>0^{\circ} \leq 1,5^{\circ}$  świadczy o braku asymetrii, kąt  $>1,5^{\circ} < 3^{\circ}$  o asymetrii umiarkowanej, kąt  $\geq 3^{\circ}$  o asymetrii znacznej [21].

Wszystkie uzyskane wyniki badań przedstawiono w postaci wartości absolutnych.

Wyniki badań zostały przetransportowane do arkusza kalkulacyjnego Microsoft Excel 2010. Na podstawie pomiarów wysokości i masy ciała obliczono wskaźnik BMI (*Body Mass Index*). Dokonano oceny normalności rozkładu za pomocą testu Shapiro-Wilka. Ze względu na brak podstaw do odrzucenia hipotezy o rozkładzie normalnym obliczono średnią arytmetyczną ( $\bar{x}$ ), odchylenie standardowe ( $sd$ ) oraz współczynnik zmienności ( $v\%$ ). Stopień asymetrii przedstawiono w postaci częstości ich występowania. Istotność różnic oznaczono: \* dla  $p < 0,05$ ; \*\* dla  $p < 0,01$ ; \*\*\* dla  $p < 0,001$ .

## WYNIKI

Ocena wielkości asymetrii położenia wybranych punktów kostnych wykazała, że dziewczęta o gorszym stanie funkcjonalnym mają większe zmiany. Wskazują na to zarówno parametry kątowe (Tab. 2), jak i liniowe (Tab. 3), którymi opisano ukształtowanie

angle of  $>0^{\circ} \leq 1.5^{\circ}$  corresponds to no asymmetry, an angle of  $>1.5^{\circ} < 3^{\circ}$  represents moderate asymmetry and an angle of  $\geq 3^{\circ}$ , significant asymmetry [21].

All results are given as absolute values.

The results were exported to a Microsoft Excel 2010 spreadsheet. The BMI (*Body Mass Index*) was calculated on the basis of the height and body weight measurements. The normality of distribution was assessed by the Shapiro-Wilk test. Due to the fact that there was no reason to reject the normal distribution hypothesis, the arithmetic mean ( $\bar{x}$ ), standard deviation ( $sd$ ) and coefficient of variation ( $v\%$ ) were calculated. The degree of asymmetry was expressed as the frequency of such abnormalities. The significance of the differences was marked as \* for  $p < 0.05$ ; \*\* for  $p < 0.01$ ; and \*\*\* for  $p < 0.001$ .

## RESULTS

TAn assessment of the degree of asymmetry of the position of selected bony landmarks showed that girls with a worse functional status had more pronounced abnormalities. This is shown by both the angular (Tab. 2) and linear indices (Tab. 3) descri-

Tab. 1. Charakterystyka budowy somatycznej badanych dziewcząt z RTT /X – średnia arytmetyczna; SD – odchylenie standardowe; V% – współczynnik zmienności; p – istotność różnic/BMI

Tab. 1. Characteristics of somatic structure of girls with RTT /X – arithmetic mean; SD – standard deviation; V% – coefficient of variation; p – significance of differences/BMI – Body Mass Index

Cecha Parameter	Grupa 1 Group 1			Grupa 2 Group 2			istotność różnic significance of differences p
	X	SD	V%	X	SD	V%	
Masa Body mass	22.60	18.80	83.17	22.11	13.17	59.55	0.9551
Wysokość Height	110.60	29.05	26.26	112.78	17.27	15.31	0.8614
BMI	16.16	3.34	20.65	16.16	4.42	27.37	1.0000

Tab. 2. Charakterystyka parametrów kątowych ukształtowania tułowia dziewcząt z RTT /X – średnia arytmetyczna; SD – odchylenie standardowe; V% – współczynnik zmienności; p – istotność różnic/. Wskaźniki asymetrii kątowych: KNT – kąt nachylenia tułowia, KLB – kąt linii barków, KNM – kąt nachylenia miednicy

Tab. 2. Characteristics of angular indices of the structure of the torso in girls with RTT /X – arithmetic mean; SD – standard deviation; V% – coefficient of variation; p – significance of differences/. Indices of angular asymmetry: TTA – torso tilt angle in the frontal plane, STA – shoulder line tilt angle in the frontal plane, PTA – pelvic tilt angle in the frontal plane

Cecha Parameter	Grupa 1 Group 1			Grupa 2 Group 2			istotność różnic significance of differences p
	X	SD	V%	X	SD	V%	
KNT TTA	2.28	1.40	61.59	1.67	1.22	73.42	0.4106
KLB STA	3.74	3.07	82.21	3.19	2.94	92.09	0.7468
KNM PTA	6.80	4.78	70.27	5.40	7.81	144.61	0.7242

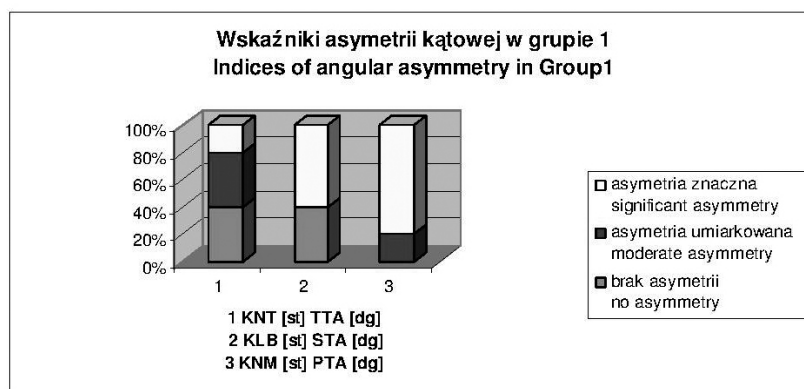
tułowia w płaszczyźnie czołowej. Ta obserwacja potwierdzona została analizą stopnia asymetrii poszczególnych punktów tułowia. Charakterystyka częstości występowania asymetrii znacznej parametrów kąto-

bing the structure of the torso in the frontal plane. This observation was confirmed in an analysis of the degree of asymmetry of individual torso landmarks. The characteristics of the frequency of significant asy-

Tab. 3. Charakterystyka parametrów liniowych ukształtowania tułowia dziewcząt z RTT /X – średnia arytmetyczna; SD – odchylenie standardowe; V% – współczynnik zmienności; p – istotność różnic/. Wskaźniki asymetrii liniowych: UL – różnica wysokości położenia dolnych kątów łopatek, OL – różnica oddalenia kątów dolnych łopatek od kręgosłupa, UK – maksymalne odchylenie linii wyrostków kołczystych od linii C7-S1, TT – różnica wysokości ustawienia trójkątów talii

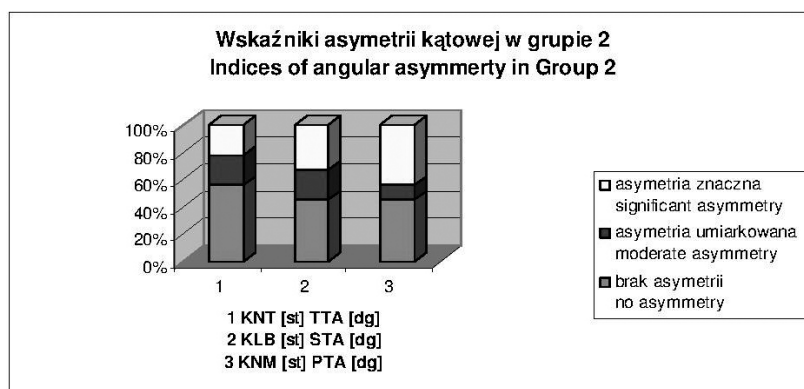
Tab. 3. Characteristics of linear indices of the structure of the torso in girls with RTT /X – arithmetic mean; SD – standard deviation; V% – coefficient of variation; p – significance of differences/Indices of linear asymmetry: UL – difference in the height of location of lower angles of scapulae, OL – difference in the distance between lower angles of scapulae and spine, UK – maximum deviation of the line of spinous processes from the C7-S1 line, TT – difference in the height of waist triangles

Cecha Parameter	Grupa 1 Group 1			Grupa 2 Group 2			istotność różnic significance of differences  p
	X	SD	V%	X	SD	V%	
UL	13.08	12.71	97.21	9.08	10.01	110.30	0.5261
OL	11.70	11.16	95.42	6.07	4.13	68.02	0.1904
UK	14.90	10.37	69.59	13.96	9.06	64.93	0.8624
TT	16.12	9.57	59.37	16.07	13.56	84.43	0.9943



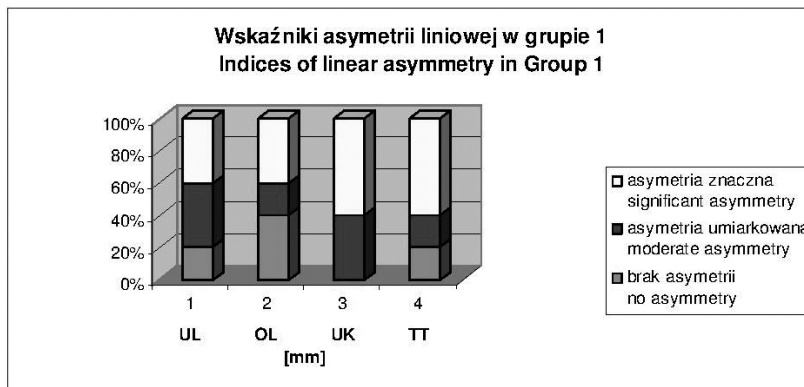
Ryc. 1. Procentowy rozkład stopnia asymetrii kątowych w grupie 1. Wskaźniki asymetrii kątowych: KNT – kąt nachylenia tułowia, KLB - kąt linii barków, KNM – kąt nachylenia miednicy

Fig. 1. Percentage distribution of degrees of angular asymmetry in Group 1. Indices of angular asymmetry: TTA – torso tilt angle in frontal plane, STA – shoulder line tilt angle in frontal plane, PTA – pelvic tilt angle in frontal plane



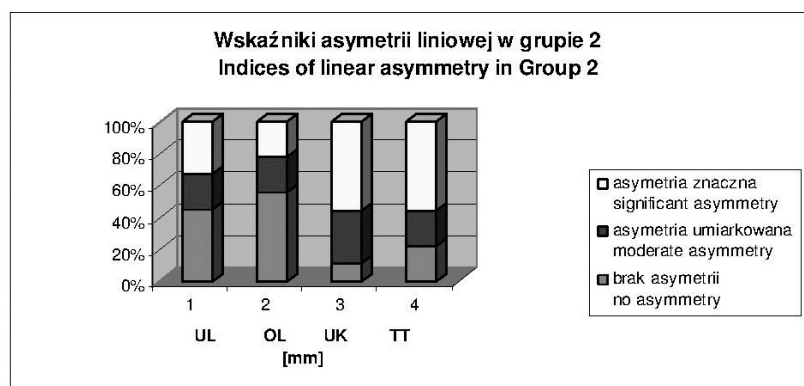
Ryc. 2. Procentowy rozkład stopnia asymetrii kątowych w grupie 2. Wskaźniki asymetrii kątowych: KNT – kąt nachylenia tułowia, KLB – kąt linii barków, KNM – kąt nachylenia miednicy

Fig. 2. Percentage distribution of degrees of angular asymmetry in Group 2. Indices of angular asymmetry: TTA – torso tilt angle in frontal plane, STA – shoulder line tilt angle in frontal plane, PTA – pelvic tilt angle in frontal plane



Ryc. 3. Procentowy rozkład stopnia asymetrii liniowych w grupie 1. Wskaźniki asymetrii liniowych: UL – różnica wysokości położenia dolnych kątów łopatek, OL – różnica oddalenia kątów dolnych łopatek od kręgosłupa, UK – maksymalne odchylenie linii wyrostków kolczystych od linii C7-S1, TT – różnica wysokości ustawienia trójkątów talii

Fig. 3. Percentage distribution of degrees of linear asymmetry in Group 1. Indices of linear asymmetry: UL – difference in the height of location of lower angles of scapulae, OL – difference in the distance between lower angles of scapulae and spine, UK – maximum deviation of the line of spinous processes from the C7-S1 line, TT – difference in the height of waist triangles



Ryc. 4. Procentowy rozkład stopnia asymetrii liniowych w grupie 2. Wskaźniki asymetrii liniowych: UL – różnica wysokości położenia dolnych kątów łopatek, OL – różnica oddalenia kątów dolnych łopatek od kręgosłupa, UK – maksymalne odchylenie linii wyrostków kolczystych od linii C7-S1, TT – różnica wysokości ustawienia trójkątów talii

Fig. 4. Percentage distribution of degrees of linear asymmetry in Group 2. Indices of linear asymmetry: UL – difference in the height of location of lower angles of scapulae, OL – difference in the distance between lower angles of scapulae and spine, UK – maximum deviation of the line of spinous processes from the C7-S1 line, TT – difference in the height of waist triangles

wych (Ryc. 1,2) oraz liniowych (Ryc. 3,4) wykazała, że dotyczy to szczególnie położenia barków, miednicy oraz ustawienia linii wyrostków kolczystych i kątów talii. W grupie 1 u wszystkich badanych odnotowano asymetrię w ustawieniu miednicy i linii wyrostków kolczystych, która u większości okazała się znaczna. U ponad połowy asymetrią znaczną charakteryzowało się położenie barków i ukształtowanie trójkątów talii (Ryc. 1,3). W grupie 2 wszystkie badane parametry wykazywały większą ilość braku asymetrii niż w grupie 1, z czego kąt nachylenia tułowia oraz oddalenie kątów dolnych łopatek od kręgosłupa okazały się parametrami najmniej obciążonymi asymetrią (Ryc. 2,4). Brak jednak istotnych statystycznie różnic we wszystkich badanych parametrach grupy 1 i 2 (Tab. 1,2,3).

metry in the angular (Fig. 1,2) and linear indices (Fig. 3,4) showed that asymmetry is noted, above all, in the position of the shoulders, pelvis and the line of the spinous processes and waist triangles. The position of the pelvis and the line of the spinous processes were asymmetric in all girls from Group 1, with most girls showing significant asymmetry. More than a half of the girls had significant asymmetry of the shoulders and waist triangles (Fig.1,3). All indices in Group 2 showed less asymmetry than in Group 1; the torso tilt angle in the frontal plane and the distance between the lower angles of the scapula and the spine turned out to be the least asymmetric (Fig. 2,4). However, there were no statistically significant differences in all the study indices between Group 1 and 2 (Tab. 1,2,3).

## DYSKUSJA

Rzadkość występowania RTT (1/10000) skutkuje małą liczbą obiektywnych badań oraz małym doświadczeniem odnośnie leczenia i rehabilitacji chorych [3, 22]. Późne rozpoznanie choroby wynikające z fazowego przebiegu zespołu usypia czujność rodziny i przyczynia się do dużych trudności w akceptacji choroby w niespodziewanym momencie jej zdiagnozowania [23]. Biorąc pod uwagę powyższe fakty obserwujemy potrzebę tworzenia nowych badań z udziałem chorych z RTT przybliżających specyfikę zespołu.

Jednym z kryteriów pomocniczych w diagnostyce RTT jest występowanie skoliozy, a więc asymetrii w ukształtowaniu tułowia [24]. Stąd też nasze zainteresowanie ukształtowaniem tułowia u chorych dziewcząt analizowane w płaszczyźnie czołowej.

Poradnik oficjalnie zatwierdzony przez Międzynarodową Fundację Zespołu Retta (IRSF), Rett Search, Stowarzyszenie Zespołu Retta w Wielkiej Brytanii i Stowarzyszenie Zespołu Retta w Australii informuje, że skoliozy są najczęstszym powikłaniem zespołu. Mają związek z nieprawidłowym napięciem mięśniowym, ograniczoną ruchomością i nazwane są skoliozami „nerwowo-mięśniowymi” [25]. Słuszność przeprowadzonych badań własnych potwierdza omawiana w literaturze bardzo szybka i duża ( $16,1^\circ/\text{rok}$ ) progresja bocznych skrzywień kręgosłupa [12]. W Poradniku, rodzicom dzieci z RTT zaleca się regularną kontrolę postawy ciała i zachowywanie prawidłowych pozycji w czasie czynności dnia codziennego. Związane jest to z profilaktyką przed rozpoznaniem skoliozy i kontrolą po jej zdiagnozowaniu [25]. Również ze wzrostem częstości występowania skolioz wraz z wiekiem dziewcząt [13]. Boczne skrzywienie kręgosłupa wpływa na możliwości równoważne, pogarsza jakość życia i obniża sprawność ruchową. Ma także wpływ na funkcjonowanie narządów wewnętrznych ze względu na asymetrię w obrębie tułowia [10,15]. Większe skrzywienie boczne występuje u chorych, które nie potrafią uzyskać pozycji pionowej [14]. Badania własne potwierdzają występowanie asymetrii w płaszczyźnie czołowej u przebadanych dziewcząt, która uzależniona jest od sprawności funkcjonalnej chorych. Pokazują, że większa asymetria występuje u badanych, które nie potrafią samodzielnie utrzymać pozycji pionowej.

Progresja kifozy piersiowej i skoliozy są zbliżone, a skośne ustawienie miednicy u dziewcząt z RTT zachodzi wolniej [12]. Asymetria ustawienia miednicy jest zjawiskiem powszechnie występującym w grupie dziewcząt ze skoliozą – miednica skręcona, skośna oraz postać mieszana [26]. Badania własne potwierdzają nieprawidłowości położenia miednicy u bada-

## DISCUSSION

With the low incidence of RTT (1/10,000), there are few objective studies and little experience concerning the treatment and rehabilitation of RTT patients [3,22]. A late diagnosis, delayed by the phased course of the disorder, causes the children's families to relax their vigilance and contributes to considerable difficulties with accepting the disease when it is suddenly diagnosed [23]. Consequently, there is a need to conduct new studies of RTT patients which would give better insight into this disorder.

The presence of scoliosis, that is asymmetry in the torso structure, is an auxiliary diagnostic criterion in RTT [24]. This is the reason we are interested in the structure of the torso in the frontal plane in girls with RTT.

An official guide approved by the International Rett Syndrome Foundation (IRSF), Rett Search, Rett Syndrome Association UK and Rett Syndrome Association of Australia states that scolioses are the most common complication in RTT patients. They are associated with abnormal muscle tone and limited mobility and are referred to as neuromuscular scolioses [25]. Our study results are confirmed by literature descriptions of very fast and pronounced ( $16.1^\circ/\text{year}$ ) progression of lateral spine deformity [12]. The guide recommends that the parents of children with RTT regularly monitor their children's body posture and make sure that the children maintain normal positions during everyday activities. This is associated with prevention before scoliosis is diagnosed and monitoring after the diagnosis is established [25] as well as with the growing incidence of scoliosis as RTT girls grow older [13]. Lateral deformity of the spine influences body balance and decreases the quality of life and motor performance. It also affects internal organ function due to the torso asymmetry [10,15]. More pronounced lateral deformities are found in patients who are not able to maintain a vertical position [14]. Our study confirmed the presence of asymmetry in the frontal plane in the girls who were enrolled; the asymmetry is related to the patients' functional status. Our results show that greater asymmetry is observed in patients who are not able to maintain a vertical position unassisted.

The progression of thoracic kyphosis and scoliosis is similar and the diagonal position of the pelvis in girls with RTT develops more slowly [12]. An asymmetric position of the pelvis (rotated, diagonal and mixed) is common among girls with scoliosis [26]. Our study confirmed abnormal pelvis positioning in the frontal plane (diagonal tilt). Scoliosis is associated with deformity in three planes [27]. Tak-

nych w płaszczyźnie czołowej, a więc jej skośne ustawienie. Skolioza niesie ze sobą trójpłaszczyznowe zniekształcenia [27]. Biorąc to pod uwagę, badania należałoby poszerzyć uwzględniając pozostałe płaszczyzny, strzałkową i poprzeczną, a diagnozę przed procesem rehabilitacji traktować globalnie i wielopłaszczyznowo. Zgięcie boczne kręgosłupa związane z obniżeniem jednego talerza biodrowego występuje ze zmianą ustawienia kręgów w płaszczyźnie poprzecznej i strzałkowej [28]. Oceniając pacjenta ze skoliozą należy dotrzeć do wszystkich struktur, które mogą mieć wpływ na progresję skrzywienia [29].

Asymetrię w położeniu łopatek w płaszczyźnie czołowej u dziewcząt nieprzyjmujących samodzielnie pozycji pionowej potwierdza również literatura. Położenie łopatek koreluje z kierunkiem skrzywienia bocznego kręgosłupa [30]. Jednak ten sam parametr w grupie dziewcząt z RTT przyjmujących samodzielnie pozycję pionową przedstawia się odwrotnie, co może wskazywać na nasilenie stabilizacji kończyn górnych w pozycji stojącej. Słaby mechanizm antygravitacyjny koreluje z fiksacjami kończyn górnych i bezdechami, które dają możliwość stabilizacji osiowej [31]. Z ruchami kończyn górnych związane jest pogłębianie zaburzeń statyki kręgosłupa w pozycji stojącej [32].

Stereotypowe ruchy dłoni towarzyszące chorym z RTT powodują utratę funkcji rąk. Wpływają one na inne funkcje motoryczne zaburzając je. Uważamy, że należy kontynuować badania chorych z RTT uwzględniając stereotypowe ruchy kończyn górnych, które mogą mieć wpływ na ustawienie tułowia i miednicy chorych. Utrzymywane w zgięciu i przywiedzeniu kończyny górne mogą wpływać na przesunięcie środka ciężkości ciała i zmieniać położenie tułowia w płaszczyźnie strzałkowej [33].

Zastosowana w pracy fotogrametria komputerowa, przeznaczona do badań postawy ciała, pozwala w sposób nieinwazyjny, obiektywny i powtarzalny kontrolować występujące w RTT asymetrie w obrębie tułowia. Badanie pozwala na rozpoznanie asymetrii, która jest jednym z pierwszych objawów skoliozy oraz na wprowadzenie postępowania korekcyjnego zapobiegającego progresji asymetrii, co daje szansę na walkę ze skoliozą i jej niekorzystnymi skutkami [17,19].

## WNIOSKI

1. Przeprowadzone badania wykazały częste występowanie asymetrii w obrębie tułowia w płaszczyźnie czołowej w RTT.
2. Asymetria tułowia jest wyraźniej zaznaczona u dziewcząt w gorszym stanie funkcjonalnym.
3. Analiza BMI wskazała, że badane dziewczęta charakteryzowały się nieprawidłowym stanem odżywienia.

ing this into account, future studies should also include the other planes (sagittal and transverse) and diagnostic work-up preceding rehabilitation should be global and multiplane. Lateral deformity of the spine associated with lowering of one iliac ala is accompanied by altered transverse and sagittal positioning of the vertebrae [28]. An assessment of a patient with scoliosis should encompass all structures which may influence the progression of the deformity [29].

An asymmetrical position of the scapulae in the frontal plane in girls who are not able to maintain a vertical position unassisted is also confirmed in the literature. The position of the scapulae correlates with the direction of the scoliosis arch [30]. However, this index is reversed in girls with RTT who are able to maintain a vertical position unaided, which may suggest stronger upper limb stabilisation in the standing position. Weak antigravity mechanisms correlate with upper limb fixation and dyspnoea allowing for axial stabilisation [31]. Upper limb movements are associated with an increasing impairment of the statics of the spine in the standing position [32].

Stereotypic hand movements found in RTT patients lead to the loss of hand function. They influence other motor functions and disturb them. We believe that further studies of RTT should take into account stereotypic movements of the upper limbs, which may affect the position of the torso and pelvis. When the upper limbs are flexed and adducted, they may cause displacement of the body's centre of gravity and change the position of the torso in the sagittal plane [33].

The computed photogrammetry approach used in the study, dedicated to body posture examination, allows for non-invasive, objective and repeatable monitoring of torso asymmetry in RTT. The examination reveals asymmetry, which is one of the first symptoms of scoliosis, and allows for introducing corrective management to prevent progression of the asymmetry, helping combat scoliosis and its negative consequences [17,19].

## CONCLUSIONS

1. The study demonstrated that asymmetry of the torso in the frontal plane was common in RTT.
2. Torso asymmetry was more pronounced in girls with a poorer functional status.
3. Analysis of BMI values demonstrated a poor nutritional status of the girls.



## PIŚMIENICTWO / REFERENCES

1. Midro AT. Poradnictwo genetyczne w zespole Retta. Część II. Problemy psychologiczne i prognoza rozwoju. Przegląd Pediatryczny 2002; 32(2): 158-62.
2. Amir RE, Van DV, Wan M, Tran CQ, Franke U, Zoghbi HY. Rett syndrome is caused by mutation in X-linked MECP2, encoding methyl-CpG-binding protein 2. Nat Genet 1999; 23: 185-8.
3. Shabazian MD, Zoghbi HY. Molecular genetics of Rett syndrome and clinical spectrum of MECP2 mutations. Current Opinion in Neurology 2001; 14: 171-6.
4. Bodzioch M. Kompendium chorób neurogenetycznych: Zespół Retta. Medycyna Praktyczna – Neurologia 2010; 1: 81-4.
5. Bentkowski Z, Tyłki-Szymańska A, Józwiak S. Rozpoznawanie zespołu Retta w oparciu o własne obserwacje w grupie 100 dziewczynek. Neurologia Dziecięca 2001; 10(19): 9-17.
6. Wytrzątek M. Obraz choroby i sytuacja społeczna dzieci z zespołem Retta i ich rodzin. Pielęgniarstwo Polskie 2004; 1(17)-2(18): 108-12.
7. Ager S, Fyfe S, Christodoulou J, Jacoby P, Schmitt L, Leonard H. Predictors of scoliosis in Rett syndrome. J ChildNeurol 2006; 21(9): 809-13.
8. Daniel L, Master MD, George H, et al. Spinal Cord Monitoring for Scoliosis Surgery in Rett Syndrome. J PediatrOrthop2008; 28(3): 342-6.
9. Kerr AM, Webb P, Prescott RJ, Milne Y. Results of Surgery for Scoliosis in Rett Syndrome. Journal of Child Neurology 2003; 18(10): 703-8.
10. Potaczek T, Jasiewicz B, Tęsiorowski M, Smętkowski A. Skolioza u chorych z zespołem Retta – doświadczenia własne. Chirurgia Narządów Ruchu i Ortopedia Polska 2010; 75(1): 17-23.
11. Downs J, Bergman A, Carter P, et al. Guidelines for management of scoliosis in Rett syndrome patients based on expert consensus and clinical evidence 2009; 34(17): 607-17.
12. Riise R, Brox JI, Sorensen R, Skjeldal OH. Spinal deformity and disability in patients with Rettsyndrome. Dev Med Child Neurol 2001; 53(7): 653-7.
13. Tay G, Graham H, Graham HK, Leonard H, Reddihough D, Baikie G. Hip displacement and scoliosis in Rett syndrome – screen is required. Dev Med Child Neurol 2010; 52(1): 93-8.
14. Tokarczyk R, Mazur T. Fotogrametria, zasady działania zastosowanie w rehabilitacji. Rehabilitacja Medyczna 2006; 10(4): 31-8.
15. Fugiel J, Krynicka I. Wykorzystanie zjawiska mory do oceny kształtu kręgosłupa w płaszczyźnie czołowej. Fizjoterapia 2010; 18(1): 26-31.
16. Resiak M, Drabik J, Niedzielska A, Jankowski M. Wartości centylowe wysokości i masy ciała oraz wskaźnika masy ciała dzieci i młodzieży w wieku 6-18 lat z Gdańska z uwzględnieniem problemu definiowania nadwagi i niedoboru masy ciała. Antropomotoryka 2011; 54: 109-17.
17. Chowańska J, Kotwicki T, Krzyżaniak A, Szulc A. Warunki i możliwości stosowania techniki topografii powierzchni ciała do wykrywania skrzywień kręgosłupa u dzieci i młodzieży. Probl Hig Epidemiol 2009; 90(1): 1-5.
18. Wilczyński J. Nowoczesna diagnostyka podstawą leczenia bocznych idiopatycznych skrzywień kręgosłupa. Rehabilitacja w Praktyce 2010; 4: 10-6.
19. Hawrylak A, Barczyk K, Giemza Cz, et al.. Wykorzystanie fotogrametrii komputerowej w badaniu postawy ciała dzieci w wieku przedszkolnym. Acta Bio-Optica et Informatica Medica 2011; 17(3): 184-7.
20. Midro AT. Nie tylko genetyczne uwarunkowanie zespołu Retta. Autyzm 2006; 5: 22-7.
21. Midro AT, Posmyk R. Poradnictwo genetyczne w zespole Retta. Część IV. Udział rodziców. Przegląd Pediatryczny 2009; 39(3): 193-9.
22. Hagberg B, Hanefeld F, Percy A, Skjeldal O. An update on clinically applicable diagnostic criteria in Rett syndrome. Comments to Rett Syndrome Clinical Criteria Consensus Panel Satellite to European Paediatric Neurology Society Meeting, Baden Baden, Germany, 11 September 2001. Eur J PaediatrNeurol 2002; 6(5): 293-7.
23. www.rettsyndrome.pl
24. Graff K, Bronowski A, Napiórkowska M, Okurowski L, Domaniński J. Ustawienie miednicy u dziewcząt zdrowych i z boczny skrzywieniem kręgosłupa. Fizjoterapia Polska 2008; 8(4): 371-7.
25. SOSORT 2006 (Society on Scoliosis Orthopaedic and Rehabilitation Treatment). OTR 2009; 5(6): Vol. 11, 379-95.
26. Cholewicki J, Cisco JJ, Oxland TR, Yamamoto I, Panjabji MM. Effects of posture and structure on three-dimensional coupled rotations in the lumbar spine. A biomechanical analysis, "Spine" 1996; 21(21): 2421-8.
27. Stępień A. Ocena pacjenta ze skoliozą idiopatyczną. Praktyczna Fizjoterapia i Rehabilitacja 2010; 3/10: 58-62.
28. Barczyk K, Skolimowski T, Hawrylak A. Kształtowanie się asymetrii tułowia u dzieci w młodszym wieku szkolnym. Fizjoterapia Polska 2004; 4(3): 203-8.
29. Shahnaz I, Shamshad GK. Rett syndrome: A classic presentation. J Ped Neurol 2008; 6: 191-4.
30. Zabijek KF, Leroux MA, Coillard C, Rivard CH, Prince F. Evolution of segmental postural characteristics during quiet standing in control and idiopathic scoliosis patients. Clin Biomech (Bristol Avon) 2006; 20(5): 483-90.
31. Błaszczyk JW. Biomechanika kliniczna. Warszawa: Wydawnictwo Lekarskie PZWL; 2004.

Liczba słów/Word count: 5653

Tabele/Tables: 3

Ryciny/Figures: 4

Piśmiennictwo/References: 31

Adres do korespondencji / Address for correspondence

Monika Malachowska-Sobieska

Katedra Fizjoterapii i Terapii Zajęciowej, Wydział Fizjoterapii, Akademia Wychowania Fizycznego

55-095 Mirków, ul. Bukowina 28a, tel. 661 945 205, e-mail: sobieska@hipoterapia.pl

Otrzymano / Received

09.03.2016 r.

Zaakceptowano / Accepted

22.04.2016 r.