

Wyniki korporektomii u chorych z przerzutami nowotworów złośliwych

Outcomes of Corpectomy in Patients with Metastatic Cancer

Grzegorz Guzik^(A,B,D,E)

Oddział Ortopedii Onkologicznej Szpitala Specjalistycznego w Brzozowie – Podkarpacki Ośrodek Onkologiczny, Polska
Oncological Orthopaedics Department, Specialist Hospital in Brzozów – Podkarpacki Regional Oncological Centre, Poland

STRESZCZENIE

Wstęp. Leczenie operacyjne przerzutów do kręgosłupa ma zmniejszyć dolegliwości bólowe i poprawić jakości życia pacjentów. Operacja powinna przywrócić stabilność kręgosłupa i odbarczyć strukturę nerwową. Jednym ze sposobów leczenia operacyjnego jest korporektomia z następczą protezoplastyką i stabilizacją kręgosłupa. Zabieg można wykonać u chorych w dobrym stanie ogólnym i z dobrym rokowaniem dotyczącym długości życia. Celem pracy było przedstawienie wyników leczenia operacyjnego przerzutów u chorych, którym wykonano korporektomię z następczą protezoplastyką i stabilizacją kręgosłupa.

Materiał i metody. Założenia pracy zrealizowano na podstawie analizy historii leczenia 124 chorych z przerzutami do kręgosłupa, leczonych w latach 2010-2015 w Oddziale Ortopedii Onkologicznej w Brzozowie. Przewagę pacjentów stanowiły kobiety 64%. Średni wiek kobiet wynosił 63 lata, mężczyzn 67 lat. Najczęściej obserwowano przerzuty raka piersi 36% oraz szpiczaka 22% chorych. U 87% chorych rozpoznano złamania patologiczne, natomiast u 92% niestabilność kręgosłupa. Stenozę kanału kręgowego stwierdzono u 78% chorych. Operowano 18 chorych z przerzutami w obrębie kręgosłupa szyjnego, 69 piersiowego i 37 lędźwiowego. Jednopoziomowe korporektomie wykonano u 83 chorych, wielopoziomowe u 41. Analizowano stan ogólny, neurologiczny (skala Frankela) i sprawność (skala Karnofsky'ego) chorych. Oceniono natężenie bólu w skali VAS. Analizowano przebieg operacji oraz powikłania.

Wyniki. Po operacjach średnia wartość bólu w skali VAS spadła z 7,2 do 3,8. Sprawność oceniona w skali Karnofsky'ego wzrosła z 50,26 do 68,65. Poprawę funkcji neurologicznych uzyskano u 21 spośród 34 chorych z niedowładami. Średni czas trwania operacji w odcinku szyjnym kręgosłupa wynosił 67 minut, piersiowym 123 min i lędźwiowym 112 min. Utrata krwi była największa podczas operacji w odcinku lędźwiowym i średnio wynosiła 580 ml. 62% chorych wymagało przetoczeń preparatów krwiozastępczych po operacjach. Średni czas hospitalizacji wynosił 14 dni, w przedziale od 7-24 dni. Najczęstszym powikłaniem było uszkodzenie płytki granicznej kręgu sąsiadującego z protezą (11%). U 2 chorych doszło do całkowitego i nieodwracalnego porażenia kończyn dolnych.

Wnioski. 1. Korporektomia, z następczą protezoplastyką trzonów kręgow, powinna być stosowana u chorych z dobrym rokowaniem. 2. Wyniki leczenia są dobre. U większości chorych wyraźnie zmniejszają się dolegliwości bólowe i poprawia sprawność. 3. Powikłania leczenia zdarzają się rzadko. Najczęściej obserwowano zagłębienie się protez w płytki graniczne sąsiednich kręgow. 4. Wysoka, ponad 90% przeżywalność chorych po upływie roku od operacji, jest dowodem na skuteczność leczenia i odpowiednią kwalifikację chorych do zabiegu operacyjnego.

Słowa kluczowe: przerzuty, guzy kręgosłupa, leczenie operacyjne kręgosłupa, protezy trzonów kręgow

SUMMARY

Background. The objective of surgical management of spinal metastases is to reduce pain and improve the patient's quality of life. The operation should restore spinal stability and decompress neural structures. One surgical technique is corpectomy followed by vertebral body reconstruction and stabilisation of the spine. The procedure may be performed in patients in overall good health and a good survival prognosis. The aim of this paper is to present the outcomes of surgical management of spinal metastases in patients who underwent corpectomy followed by vertebral body reconstruction and stabilisation of the spine.

Material and methods. The aim of the study was achieved by analysing medical histories of 124 patients with spinal metastases treated in the Oncological Orthopaedics Department in Brzozów in the period 2010-2015. The majority of patients in the group were women, who represented 64% of all the subjects. The average age was 63 years for women and 67 for men. The metastases were most frequently produced by breast cancer (36%) and myeloma (22%). A total of 87% of the group were diagnosed with pathologic fractures and 92% had spinal instability. Stenosis of the spinal canal was found in 78% of the patients. The surgeries were performed in 18 persons with metastases to the cervical spine, 69 patients with metastases to the thoracic spine and 37 participants with metastases to the lumbar spine. Single-level corpectomies were performed in 83 patients and multilevel corpectomies in 41 persons. Parameters analysed comprised overall health condition, neurological function (the Frankel Grade) and performance status (the Karnofsky score) of the patients. A VAS was used to assess the intensity of pain. The course of the operation and complications were also analysed.

Results. Following the surgeries, the average VAS pain score decreased from 7.2 to 3.8. Performance improved from a Karnofsky score of 50.26 to 68.65. Neurological function improved in 21 out of 34 patients with pareses. The average duration of the surgery was 67 minutes for the cervical spine, 123 minutes for the thoracic spine and 112 minutes for the lumbar spine. The loss of blood was strongest for lumbar spine surgeries, amounting on average to 580 ml. 62% of patients required transfusion of blood substitutes after the operation. The average hospitalisation time was 14 days, with a minimum and maximum duration of 7 and 24 days, respectively. The most common complication was damage to the endplate of the vertebra adjacent to the prosthesis (11%). Two patients developed complete and irreversible paralysis of lower limbs.

Conclusions. 1. Corpectomy followed by vertebral body reconstruction should be used in patients with a good prognosis. 2. Therapeutic outcomes are good. The surgery produced a considerable reduction in pain and improvement in performance in the majority of patients. 3. Complications are not frequent. The most common complication is intrusion of the implant into the endplate of the adjacent vertebrae. 4. A high survival rate at one year after the surgery, exceeding 90% of the patients, is evidence of effectiveness of the treatment and appropriate qualification of patients for the operation.

Key words: metastases, spinal tumours, spinal surgery, vertebral body reconstruction

WSTĘP

Leczenie operacyjne przerzutów nowotworów złośliwych do kręgosłupa jest coraz powszechniejsze. Celem jest zmniejszenie dolegliwości bólowych i poprawa jakości życia pacjentów. Zabieg ma przywrócić stabilność kręgosłupa, jego oś oraz balans strzałkowy. W sytuacji ucisku na rdzeń kręgowy lub korzenie nerwowe – zmniejszyć kliniczne objawy lub ustrzec chorych przed pojawieniem się deficytów neurologicznych [1-4].

Kwalifikacja do operacji jest wieloaspektowa i wielodyscyplinarna. Zasadnicze znaczenie ma morfologia przerzutu oraz typ i zaawansowanie nowotworu pierwotnego, co warunkuje rokowanie dotyczące długości życia pacjenta. Możliwości i sposoby leczenia operacyjnego są szerokie. Często wykonuje się zabiegi małoinwazyjne – wertebroplastykę, kyfoplastykę czy przezskórną stabilizację kręgosłupa. Otwarte stabilizacje z dostępu tylnego, najczęściej łączy się z laminectomią i odbarzeniem struktur nerwowych. U części chorych wykonuje się również zabiegi z dostępu przednich, łącząc resekcję guza wraz z trzonem kręgu ze stabilizacją kręgosłupa [5-10].

Warunkiem wykonania korporektomii jest dobry stan ogólny chorych oraz przekraczające 6 miesięcy rokowanie dotyczące długości życia. Korporektomie najczęściej wykonuje się u chorych z pojedynczymi przerzutami oraz w przypadkach ucisku rdzenia kręgowego przez guz lub tylne elementy trzonu kręgu. Powstały ubytek kości należy uzupełnić, aby przywrócić możliwość przenoszenia obciążeń przez przednią i środkową kolumnę kręgosłupa. Powszechnie stosuje się cement kostny lub specjalnie zaprojektowane protezy. Użycie protez znacznie usprawnia i przyspiesza zabieg operacyjny. Zwykle są one wykonane z tytanu, węgla lub PEEK-u, co umożliwia pacjentom badania z wykorzystaniem MR. W przerzutach zwykle nie stosuje się przeszczepów kostnych ze względu na wysokie ryzyko infekcji oraz małą szansę na uzyskanie zrostu kostnego [11-13].

Celem pracy było przedstawienie wyników leczenia operacyjnego przerzutów zlokalizowanych w kręgosłupie u chorych, którym wykonano jedno i wielopoziomowe korporektomie z następczą protezoplastyką i stabilizacją.

MATERIAŁ I METODY

W latach 2010-2015, w Oddziale Ortopedii Onkologicznej w Brzozowie, leczono 854 chorych z guzami przerzutowymi kręgosłupa. U 124 chorych wykonano zabiegi usunięcia trzonów kręgow z następczą implantacją protez.

BACKGROUND

Surgical management of spinal metastases of malignant neoplasms is becoming an increasingly common practice. The objective is to reduce pain and improve the patients' quality of life. The operation should restore spinal stability and axis and sagittal balance. If there is compression of the spinal cord or nerve roots, surgery aims to reduce the symptoms or protect the patients from the development of neurological deficits [1-4].

Qualification for the surgery is a multifaceted and multidisciplinary process. The crucial elements to be considered include morphology of the metastasis as well as the type and stage of the primary cancer, which determine the patient's life expectancy. There are numerous possibilities and techniques of surgical treatment. Low-invasive procedures are frequently performed, including percutaneous vertebroplasty, kyphoplasty or percutaneous spinal stabilisation. Open stabilisation from a posterior approach is most frequently combined with laminectomy and decompression of neural structures. In some patients, an anterior approach is used combining resection of the tumour with vertebral body and spinal stabilisation [5-10].

Corpectomy is performed only in patients in good overall health whose predicted survival exceeds 6 months. Most procedures are offered to patients with single metastases and in cases of compression on the spinal cord by a tumour or posterior elements of the vertebral body. The resulting bone defect needs to be filled to restore the possibility of loading the anterior and central column of the spine. Commonly used materials include bone cement and special vertebral prostheses. The use of prostheses considerably facilitates the surgery and reduces its duration. They are usually made of titanium, carbon or PEEK so that the patients may undergo MRI examinations in the future. In the presence of metastases, bone grafts are generally not used due to a high risk of infection and low likelihood of achieving union [11-13].

The aim of this paper is to present the outcomes of surgical management of spinal metastases in patients who underwent single- and multilevel corpectomies followed by vertebral body reconstruction and stabilisation of the spine.

MATERIAL AND METHODS

In the period 2010-2015, the Oncological Orthopaedics Department in Brzozów treated 854 patients with spinal metastatic tumours. Of these, 124 patients underwent corpectomy followed by implantation of a prosthesis.

Przewagę pacjentów stanowiły kobiety 64%. Średni wiek kobiet wynosił 63 lata, mężczyzn 67 lat.

Przyczyną zmian przerzutowych był rak piersi 45 (36%) chorych, prostaty 12 (10%) chorych, szpiczak mnogi 27 (22%) chorych, rak nerki 14 (11%) chorych, płuca 5 (4%) chorych, rak tarczycy 12 (10%) chorych, inne rzadkie 3 (2%) chorych, o nieznanym punkcie wyjścia 6 (5%) chorych.

Na podstawie badań obrazowych, u 87% chorych rozpoznano złamania patologiczne, podczas gdy u 13% zmiany przerzutowe nie powodowały złamań. Niestabilność kręgosłupa oceniano na podstawie kryteriów Kostiuka oraz Taneichi i stwierdzono ją u 92% chorych. Stenozę kanału kręgowego stwierdzono u 78% chorych, natomiast nacieki na oponę twardą u 12%.

Operacje w odcinku szyjnym kręgosłupa wykonano u 18 (14%) chorych, w odcinku piersiowym u 69 (55%) oraz lędźwiowym u 37 (31%) chorych. Jednopoziomowe korporektomie wykonano u 83 chorych (67%), dwupoziomowe u 35 chorych (28%), trójpoziomowe u 5 chorych (4%). U jednego pacjenta wykonano resekcję 4 trzonów w odcinku szyjnym kręgosłupa.

U 12 chorych, przed zabiegiem resekcji guza przerzutowego, wykonano selektywną embolizację przerzutu. Punkt wyjścia nowotworu u 9 chorych stanowiła nerka, natomiast u 3 szpiczak.

U wszystkich 18 pacjentów operowanych z powodu guzów zlokalizowanych w odcinku szyjnym kręgosłupa, dostęp operacyjny wykonywano wzdłuż mięśnia mostkowo-obojczykowo-sutkowatego. U dwóch chorych usunięto 2 trzony, również u dwóch chorych

The majority of patients in the group were women, who represented 64% of all the subjects. The average age was 63 years for women and 67 for men.

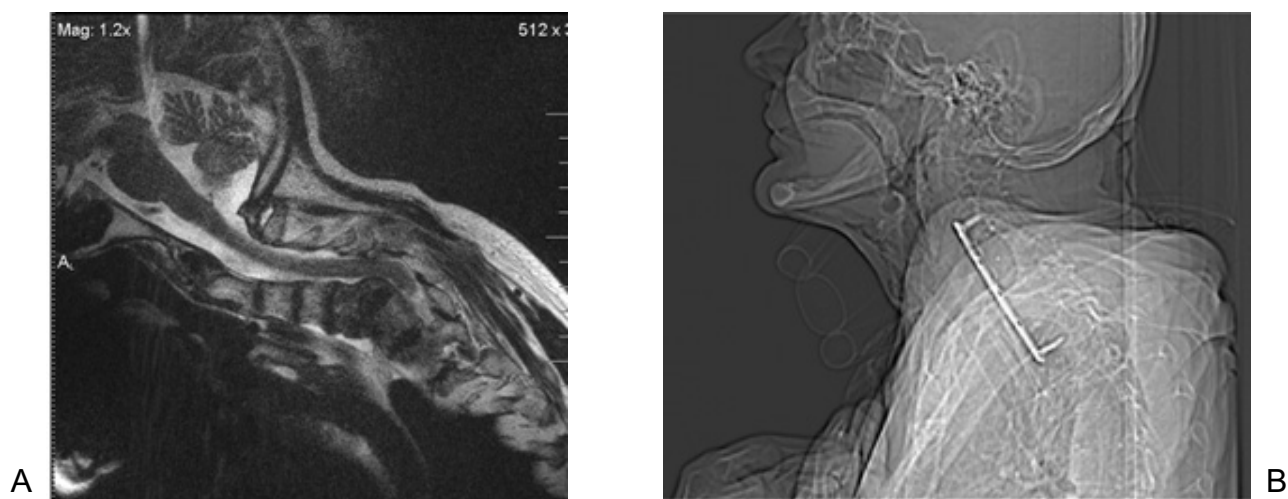
The metastases were from breast cancer (45 patients, 36%), prostate cancer (12, 10%), multiple myeloma (27, 22%), kidney cancer (14, 11%), lung cancer (5, 4%), thyroid cancer (12, 10%), other less common types (3, 2%) or cancer of an unknown primary location (6 persons, 5%).

Imaging examinations showed pathologic fractures in 87% of the patients, while in 13% of the group the metastases did not cause fractures. Spinal instability, evaluated on the basis of the Kostiuk Taneichi scale, was diagnosed in 92% of the group. Stenosis of the spinal canal was found in 78% of the patients, while dural infiltration was identified in 12%.

The surgeries were performed in 18 persons with metastases to the cervical spine (14%), 69 patients with metastases to the thoracic spine (55%) and 37 participants with metastases to the lumbar spine (31%). Single-level corpectomies were performed in 83 patients (67%), two-level corpectomies, in 35 participants (28%) and three-level corpectomies were performed on 5 persons (4%). One patient underwent resection of 4 vertebral bodies in the cervical spine.

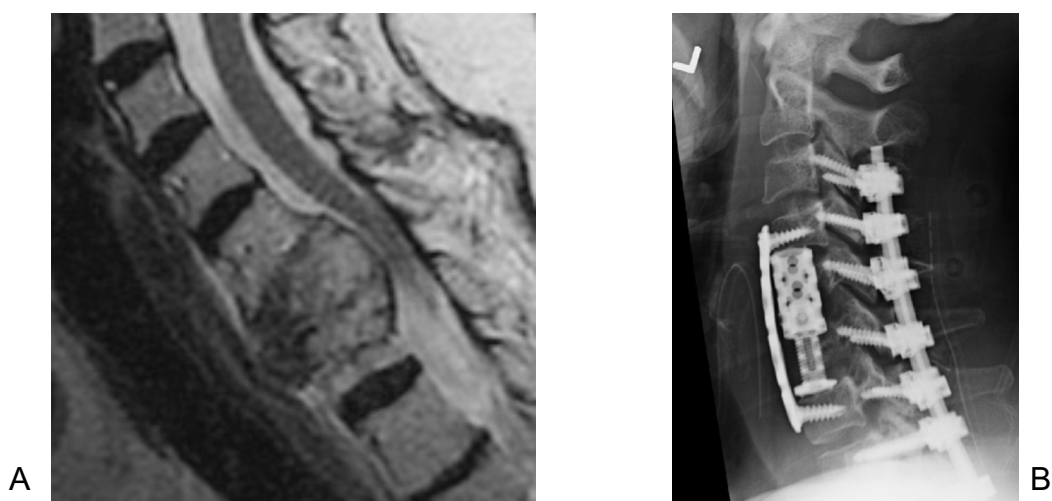
In 12 patients, resection of the metastatic tumour was preceded by selective embolisation of the metastasis. The primary cancer site was the kidney in 9 of these patients and myeloma was the primary condition in the other 3 persons.

All of the patients with cervical spine tumours were operated on using a surgical approach along the



Ryc.1. Przekrój strzałkowy kręgosłupa szyjnego w badaniu MR ukazujący destrukcję nowotworową kręgów C4-C7 (a) oraz rekonstrukcja strzałkowa w pooperacyjnym badaniu TK (b). Widoczna resekcja czterech kręgów szyjnych z implantacją protezy wykonanej z PEEK-u i dodatkowa stabilizacja tytanową płytą

Fig. 1 Sagittal view of the cervical spine on MRI showing cancer destruction of C4-C7 vertebrae (a) and sagittal reconstruction in a postoperative CT (b). Visible resection of four cervical vertebrae with implantation of a PEEK prosthesis and titanium plate stabilisation.



Ryc. 2. Przekrój strzałkowy kręgosłupa szyjnego w badaniu MR ukazujący destrukcję nowotworową kręgów C₅-C₆ (a) oraz radiogram kontrolny pooperacyjny ukazujący stan po resekcji trzonów kręgów z implantacją tytanowej rozprężalnej protezy i dodatkową tylną stabilizacją kręgosłupa. Śruby wkręcone w masy boczne kręgów szyjnych (b)

Fig. 2 Sagittal view of the cervical spine on MRI showing neoplastic destruction of C₅-C₆ vertebrae (a) and a follow-up postoperative X-ray showing status post resection of cervical vertebrae with implantation of a titanium expandable cage and additional posterior spine stabilisation. The screws are fixed into the lateral mass of cervical vertebrae (b)

3 trzony oraz u jednego pacjenta 4 trzony kręgów (Ryc. 1). U 13 chorych wykonano pojedyncze korporektomie. Ubytek uzupełniano protezami rozprężalnymi z tytanu (14 chorych) i PEEK-u (4 chorych). Dodatkowe tylne stabilizacje wykonywano jednocześnie (6 chorych) – Ryc. 2.

Guzy zlokalizowane w części górnej odcinka pierświowego kręgosłupa usuwano z dostępu tylnobocznego (14 chorych). U 55 chorych wykonano torakotomię, żebro usunięto u 21 chorych. W trzech przypadkach resekowano 3 trzony a w dwudziestu jeden 2 trzony pierświowe. Pozostali chorzy mieli pojedyncze korporektomie. Po resekcji stosowano rozprężalne protezy tytanowe. U 51 chorych wykonano dodatkową, boczną stabilizację kręgosłupa. U 23 chorych wykonano jednoczasową przezskórną tylną stabilizację kręgosłupa. U 11 chorych wykonano w odstępie 5-8 dni zabieg tylnej otwartej stabilizacji kręgosłupa.

W odcinku lędźwiowym stosowano dostęp skośny, zaotrzewnowy. U dwunastu chorych wykonano resekcję 2 kręgów, pozostali chorzy przebyli korporektomie jednopoziomowe. U wszystkich 37 chorych implantowano protezy trzonów, a u 25 wykonano dodatkową boczną stabilizację kręgosłupa. W 7 przypadkach wykonano dodatkowo przezskórną tylną stabilizację, a w 4 otwartą tylną stabilizację (Ryc. 3).

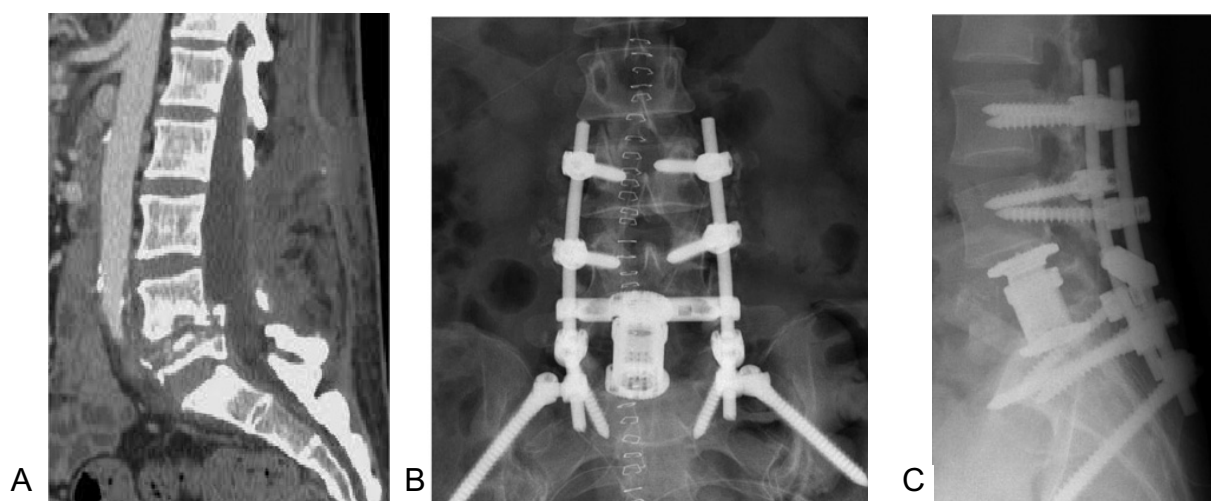
Po operacjach analizowano stan ogólny, neurologiczny (skala Frankela) i sprawność (skala Karnofsky'ego) chorych. Oceniono natężenie bólu w skali VAS.

Zweryfikowano protokoły operacyjne oraz radiogramy pooperacyjne. Przeanalizowano przed i po-

sternocleidomastoid muscle. In 2 patients, two vertebral bodies were removed, in 2 further patients resection involved three vertebral bodies and one patient had four vertebral bodies removed (Fig. 1). 13 patients underwent single-level corpectomies. The bone defect was filled with expandable cages made of titanium (14 patients) and PEEK (4 patients). In 6 patients, additional posterior stabilisation was performed at the same time (Fig. 2).

Tumours located in the upper section of the cervical spine were removed using a posterolateral approach (14 patients). In 55 patients, thoracotomy was performed and a rib was removed in 21. In 3 cases, three thoracic vertebral bodies were resected and in 21 cases two thoracic vertebral bodies were removed. The other patients underwent single-level corpectomy. Following the resection, titanium expandable cages were inserted. In 51 patients additional lateral stabilisation of the spine was performed. 23 patients underwent same-time percutaneous posterior stabilisation of the spine. In 11 patients, posterior open stabilisation of the spine was performed after 5-8 days.

In the lumbar section, an oblique retroperitoneal approach was employed. In 12 patients two vertebral bodies were removed, while the others were subjected to single-level corpectomy. All of the 37 patients received prostheses of the vertebrae and 25 additionally underwent lateral stabilisation of the spine. In 7 cases, additional percutaneous posterior stabilisation was performed and 4 patients underwent open posterior stabilisation (Fig. 3).



Ryc.3. Przekrój strzałkowy kręgosłupa lędźwiowego uzyskany w badaniu MR z widoczną zmianą przerzutową zlokalizowaną w L₅ (a). Pooperacyjne radiogramy w projekcji przednio-tylnej (b) i bocznej (c) ukazujący stan po resekcji trzonu kręgu L₅ i wszczępieniu rozprężanej protezy tytanowej. Widoczna dodatkowa stabilizacja kręgosłupa zmodyfikowanym sposobem Galvestona

Fig. 3 Sagittal view of the lumbar spine on MRI with a visible metastasis located in L₅ (a). Postoperative anterolateral (b) and lateral (c) radiographs showing status post resection of the L₅ vertebral body and implantation of a titanium expandable cage. Additional stabilisation of the spine using a modified Galveston procedure is visible.

peracyjne badania laboratoryjne oraz przebieg i wyniki rehabilitacji.

Analizę przeżyć przedstawiono przy użyciu krzywej Kaplana-Meiera.

WYNIKI

Nasilenie bólu w skali VAS oceniane przed operacją, zawierało się pomiędzy 3-10, przy czym średnio wyniosło 7,2. Sprawność i samodzielność chorych w skali Karnofsky'ego zawierała się w przedziale od 30-100, średnio wyniosła 50,26.

Badanie neurologiczne ujawniło występowanie deficytów neurologicznych u 34 (27%) chorych. Pełne porażenie kończyn dolnych ujawniono u 4 pacjentów – Frankel A. Głębokie niedowład – Frankel B – 17 chorych, Frankel C – 9 chorych, natomiast niewielkie niedowład Frankel D – 4. W naszym materiale nie było chorych z porażeniem czterokończynowym.

Po leczeniu operacyjnym dolegliwości bólowe chorych ocenione w skali VAS wyraźnie zmniejszyły się. Średni wynik w 7 dobie po operacji wynosił 3,8. Sprawność chorych oceniano przed opuszczeniem szpitala. W skali Karnofsky'ego średni wy-

The surgeries were followed by an analysis of the patients' overall health condition, neurological function (the Frankel Grade) and performance status (the Karnofsky score). A VAS was used to assess the intensity of pain.

Surgery protocols and postoperative X-rays were verified. Pre- and postoperative laboratory results as well as the course and outcomes of rehabilitation were also analysed.

Analysis of the patients' survival is presented using a Kaplan-Meier curve.

RESULTS

Baseline pain intensity according to the VAS ranged from 3 to 10, with a mean value of 7.2. Karnofsky's scores of performance and independence of the patients ranged from 30 to 100, with a mean value of 50.26.

Neurological examinations revealed neurologic deficits in 34 patients (27%). Complete paraplegia presented in 4 patients (Grade A according to Frankel). Severe paresis (Grade B and C according to Frankel) was diagnosed in 17 and 9 patients respectively, while 4 patients showed only mild paresis (Grade D according to Frankel). There were no patients with tetraplegia.

Following the surgery, pain evaluated according to the VAS was considerably reduced. The average score 7 days after the operation was 3.8. The patients' performance was assessed immediately before their release from hospital. The average Karnofsky

nik wynosił 68,65. Spośród pacjentów z porażeniami i głębokimi niedowładami niezdolnych do chodzenia przed operacją (30 chorych), 13 udało się spionizować i rozpoczęli chodzenie z kulami lub o balkoniku. Ogółem poprawę funkcji neurologicznych uzyskano u 21 spośród 34 chorych. U chorych po operacjach nie stosowano dodatkowego unieruchomienia ortopedycznego. Większość chorych (80%) zostało poddanych radioterapii kręgosłupa, którą zlecano po 2-3 tygodniach po całkowitym zagojeniu rany pooperacyjnej.

Średni czas trwania operacji w odcinku szyjnym kręgosłupa wynosił 67 minut, w przedziale od 52 do 111 minut. W odcinku piersiowym operacje trwały średnio 123 minuty (87 do 245 minut), natomiast lędźwiowym 112 minut (67 do 165 minut). Średnia utrata krwi w odcinku szyjnym kręgosłupa wynosiła 50 ml (20-140 ml), piersiowym 450 ml (200-2300ml), lędźwiowym 580 ml (300- 1800ml).

U 42% chorych w trakcie operacji przetoczono 2j KKCz. Łącznie 62% chorych wymagało przetoczeń preparatów krwiozastępczych po operacjach. Pacjenci po operacji w odcinku szyjnym kręgosłupa nie wymagali toczenia preparatów krwiozastępczych.

Średni czas hospitalizacji wynosił 14 dni, w przedziale od 7-24 dni. Najszybciej szpital opuszczali chorzy po operacjach w odcinku szyjnym kręgosłupa – średnio 8 dni. Przy dostępie zaotrzewnowym, średni czas hospitalizacji wynosił 11 dni, natomiast po torakotomii 17 dni.

Najczęściej obserwowanym powikłaniem było uszkodzenie płytki granicznej kręgu sąsiadującego z protezą – 14 chorych (11%). Nie zaobserwowano śródoperacyjnego uszkodzenia narządów klatki piersiowej ani brzucha, jak i dużych naczyń lub nerwów. Nie obserwowano kłopotów z gojeniem ran pooperacyjnych, wszystkie zagoiły się przez rychłozrost, a szwy usuwano w 14-17 dobie po operacji. U chorych pozostających w kontroli ambulatoryjnej, nie zaobserwowano uszkodzeń ani przemieszczeń implantów.

U 2 chorych po operacji w odcinku górnym piersiowym od Th₃-Th₆, doszło do całkowitego i nieodwracalnego porażenia kończyn dolnych. Operacje wykonywano z dostępu tylnobocznego. Objawy porażenia diagnozowano bezpośrednio po operacji i natychmiast wykonano zabiegi rewizyjne, co nie poprawiło stanu neurologicznego chorych.

Przy użyciu krzywej Kaplana-Meiera przedstawiono przeżycia u 124 operowanych chorych. Najgorsze wyniki uzyskano u pacjentów z rakiem płuca oraz nerki, a najlepsze z rakiem piersi i szpiczakiem (Ryc. 4).

score was 68.65. Out of the 30 patients with paralysis and strong paresis, 13 became able to maintain a vertical position and start walking using crutches or a walker. Overall, improvement in the neurological function was achieved in 21 out of 34 patients. The patients were not additionally immobilised using orthopaedic equipment after the surgery. The majority of patients (80%) underwent radiotherapy of the spine, which was ordered 2-3 weeks after the operation, when the postoperative wound had healed completely.

The average duration of the surgery was 67 minutes for cervical procedures (range: 52 to 111 minutes), 123 minutes for the thoracic spine (range: 87 to 245 minutes), and 112 minutes for the lumbar spine (range: 67 to 165 minutes). Mean blood loss was 50 ml (20-140 ml) for the cervical spine, 450 ml for the thoracic spine (200-2300 ml) and 580 ml for the lumbar spine (300- 1800ml).

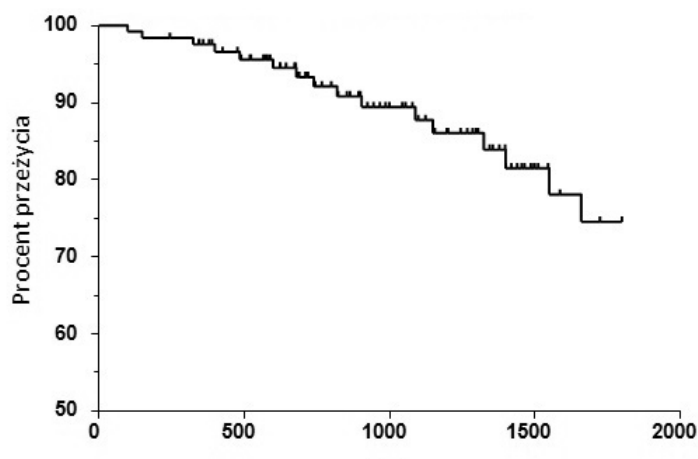
42% of the patients received transfusions of 2 units of RBC during the surgery. Overall, 62% of patients required transfusion of blood substitutes after the operation. Patients after surgery of the cervical spine did not require transfusion of blood substitutes.

The average hospitalisation time was 14 days, with a minimum and maximum duration of 7 and 24 days, respectively. Patients post surgery of the cervical spine were released from hospital the soonest, after a mean of 8 days. Patients whose operations used a retroperitoneal approach stayed in hospital for an average of 11 days and those after thoracotomy were hospitalised for an average of 17 days.

The most common complication was damage to the the endplate of the vertebra adjacent to the prosthesis (14 patients, i.e. 11%). There were no cases of intraoperative damage to thoracic or abdominal organs or to large vessels and nerves. No problems were noted concerning healing of the postoperative wounds; all of the wounds healed by first intention and the sutures were removed 14 to 17 days after the surgery. Patients followed up on an outpatient basis did not show any damage or displacement of the implants.

In 2 patients, total and irreversible paraplegia presented after surgery of the thoracic spine in the Th₃-Th₆ section. The surgeries were performed using a posterolateral approach. The symptoms of paralysis were diagnosed directly after the operation and revision surgeries were performed immediately, which did not improve the patients' neurological function.

A Kaplan-Meier curve was used to present the survival of the 124 patients operated on. The poorest results were obtained for patients with lung and kid-



Ryc. 4. Krzywa Kaplana-Meiera przeżyć u 124 chorych, którym wykonano korporektomię z powodu przerzutów do kręgosłupa
 Fig. 4. Kaplan-Meier curve of the survival rate among 124 patients post corpectomy due to spinal metastases

DYSKUSJA

Leczenie operacyjne guzów kręgosłupa ma charakter paliatywny. Niezwykle ważna jest umiejętna kwalifikacja pacjentów i wybór optymalnej techniki operacyjnej. Niezbędne jest całościowe podejście do pacjenta z uwzględnieniem stanu ogólnego, typu nowotworu, zaawansowania choroby, możliwości leczenia onkologicznego, możliwych powikłań i rokowania. Powszechnie używa się różne skale mające ułatwić wybór sposobu leczenia (Tomita, Tokuhashi, Burger i inne) [14-17].

Większość przerzutów – 85%, lokalizuje się w obrębie trzonów i łuków kręgów. Często powodują złamania patologiczne, wywołują niestabilność kręgosłupa i ucisk na struktury nerwowe. Przedni dostęp do kręgosłupa umożliwia dokładne i bezpieczne usunięcie guza wraz z trzonem kręgu, bezpośrednio odbarczenie struktur nerwowych oraz odtworzenie osi kręgosłupa. Również gojenie tkanek jest wyraźnie lepsze niż przy użyciu dostępów tylnych, co ma szczególne znaczenie u chorych po radioterapii. Zabieg operacyjny ma dwie składowe. Po części onkologicznej – resekcji guza, następuje część ortopedyczna – uzupełnienie ubytków kości i stabilizacja kręgosłupa. Należy dążyć do uzyskania natychmiastowej, pierwotnej stabilności kręgosłupa za pomocą zastosowanego instrumentarium. W zabiegach onkologicznych unika się stosowania przeszczepów kostnych, mających działanie osteoindukcyjne oraz wyraźnie zwiększających ryzyko powikłań infekcyjnych [11-13].

ney cancer, while the best outcomes were those of patients with breast cancer and myeloma (Fig. 4).

DISCUSSION

Surgical management of spine tumours is a palliative procedure. An especially important task in this case is to correctly qualify patients for the operation and select an optimal surgical technique. It is necessary to adopt a comprehensive approach to the patients taking into account their overall health, type and stage of the neoplasm, possibility of oncological treatment, potential complications and prognosis. Various scales (by Tomita, Tokuhashi, Burger and others) are commonly used to facilitate the selection of treatment technique [14-17].

The majority of metastases (85%) are located within vertebral bodies and vertebral arches. They frequently cause pathological fractures, spinal instability and compression of neural structures. An anterior approach to the spine enables precise and safe resection of the tumour along with the vertebral body, direct decompression of neural structures and reconstruction of the spinal axis. Moreover, healing of the tissues is considerably superior to that observed after posterior-approach procedures, which is especially important for patients after radiotherapy. The surgery consists of two stages. The first is an oncological part consisting in resection of the tumour, which is followed by an orthopaedic stage, i.e. filling the bone defect and stabilisation of the spine. The surgeons should aim to immediately restore anatomical stability of the spine using appropriate instruments. In oncological surgeries, the use of bone grafts is avoided,

Ubytki kości po resekcji guza uzupełnia się różnymi materiałami. Powszechnie stosuje się metakrylan metylu (PMMA). Cement kostny jest tani, powszechnie dostępny i łatwy w użyciu. Niedogodnością jest możliwość niekontrolowanego przemieszczania i wycieku w trakcie wiązania oraz termicznego uszkodzenia struktur nerwowych. Wykazuje dużą odporność i stabilność w czasie kompresji, lecz nie w czasie rozciągania i skręcania [1,5,18].

Harrington opisał łączoną metodę użycia cementu kostnego wraz z metalowymi pinami implantowanymi w sąsiadujące trzony kręgow. Zwiększyło to odporność implantu na siły skrętne i zmniejszyło odsetek obluźowań. W grupie 77 chorych operowanych tą metodą uzyskał dobre wyniki. Wczesne obluźowania zaobserwował u 5 chorych [14,18].

Errico zastosował rekonstrukcję trzonu kręgu z użyciem PMMA podawanym do silastikowej tuby. Zmniejszyło to ryzyko niekontrolowanego wycieku cementu i poprawiło siłę połączenia z sąsiadującymi kręgami, ponieważ cement podawano pod ciśnieniem [18].

Powszechnie w użyciu są również metalowe implanty o budowie stałej oraz samorozprężającej. Stosowanie prostych, nierozszerzanych klatek trzonowych wiąże się z większym ryzykiem uszkodzeń neurologicznych, ponieważ implantacja wymaga czasowej dystrykcji kręgow. Również prawidłowe odtworzenie osi kręgosłupa jest trudne. Rozszerzalne protezy trzonów znacznie ułatwiły technikę operacji. Dystrykcja jest znacznie bardziej precyzyjna, a dobór wysokości implantu płynny. Problemem pozostaje jednak zaopatrzenie ubytku po wielopoziomowych resekcjach oraz w miejscu krzywizn fizjologicznych kręgosłupa, a także u chorych z deformacjami [11-13,18].

Boriani jako pierwszy zastosował modułarny system protez kręgow wykonanych z włókien węglowych (CFRP- Carbon Fiber Reinforced Polimer). System umożliwia instrumentowanie zarówno z dostępu przedniego, jak i tylnego, a dodatkowo istnieje możliwość połączenia protezy trzonu z instrumentarium transpedikularnym. Wpływa to wydatnie na zwiększenie stabilności kręgosłupa oraz zmniejsza ryzyko migracji implantów. Boriani wskazał na dobre wyniki leczenia w grupie 42 chorych. Nie odnotował przypadków uszkodzenia instrumentarium, obluźowań ani potrzeby zabiegów poprawczych [18,19].

Większość autorów wskazuje na potrzebę dodatkowej tylnej stabilizacji przy zastosowaniu protez trzonów kręgow. Cooper rekomenduje dodatkową tylną stabilizację zawsze po resekcji trzonu kręgu w odcinku lędźwiowym oraz w odcinku piersiowym, jeżeli zajęta przez zmiany nowotworowe jest również tylna kolumna kręgosłupa [18].

as they demonstrate osteoinductive properties and considerably increase the risk of infection [11-13].

The bone defect associated with tumour resection is filled with various materials. Polymethyl methacrylate (PMMA) is commonly used for this purpose. Bone cement is cost-effective, widely available and easy to use. Drawbacks include a risk of uncontrolled displacement and leakage during setting as well as thermal damage to neural structures. This material shows high resistance and stability during compression but not to stretching and twisting [1,5,18].

Harrington described a combined method of using bone cement along with metal pins implanted into the adjacent vertebral bodies. This approach increased resistance of the implant to twisting forces and reduced the percentage of cases of implant loosening. In a group of 77 patients operated on using this method, he obtained good results, with early loosening noted in 5 patients [14,18].

Errico used vertebral body reconstruction with PMMA administered into a silastic tube. This modification reduced the risk of uncontrolled leakage of the cement and improved the strength of the connection to the adjacent vertebrae, since the cement was administered under pressure [18].

It is also common to use metal implants, either solid or in the form of an expandable cage. The use of simple non-expandable cages to replace vertebral bodies is associated with a higher risk of neurological damage, since their implantation requires temporary distraction of vertebrae. Correct reconstruction of the spine axis is also difficult. Expandable cages have considerably facilitated the surgical technique. Distraction is much more precise and the selection of implant height is more flexible. However, it still remains a challenge to fill a defect after multilevel resection, at sites of physiological curves of the spine and in patients with deformities [11-13,18].

Boriani was the first to use a modular system of vertebral prostheses made of carbon fibres (Carbon Fiber Reinforced Polimer, CFRP). The system enables instrumenting from both an anterior and posterior approach. Additionally, it is possible to connect the prosthesis to transpedicular instruments. It visibly increases the spine stability and reduces the risk of implant displacement. Boriani showed good treatment outcomes in a group of 42 patients. He did not note cases of damage to the instruments, loosening or need for revision surgeries [18,19].

Most authors indicate a need for additional posterior stabilisation when vertebral prostheses are used. Cooper recommends additional posterior stabilisation in all cases when a vertebral body is resected in

W naszym materiale analizowano wyniki leczenia 142 pacjentów po korporektomiach z powodu zmian przerzutowych, z implantacją protez rozprężanych trzonów. Częstość występowania przerzutów w poszczególnych nowotworach złośliwych nie różniła się od opisywanych w piśmiennictwie. Również lokalizacja w obrębie kręgosłupa i kręgu była podobna. U większości chorych leczenie operacyjne zmniejszyło nasilenie dolegliwości bólowych wyrażonych w skali VAS oraz poprawiło sprawność (skala Karnofsky'ego). 21 spośród 34 chorych z deficytami neurologicznymi obserwowanymi przed zabiegiem, uzyskało znaczną poprawę stanu neurologicznego. Najczęściej obserwowanym powikłaniem było uszkodzenie płytek granicznych kręgów w czasie usuwania dysków lub rozprężania protezy. Skutkowało ono zagłębieniem protez w głąb kręgów i niewielką utratą korekcji.

Czas trwania operacji i utrata śródoperacyjna krwi były znacznie niższe niż raportowane przez de Ruitera oraz Shen [11,13]. Shen zanotował dyslokację implantów u 10% chorych oraz pogorszenie stanu neurologicznego u 4%. De Ruitera zanotował przemieszczenie implantów u 6% chorych, natomiast powikłania neurologiczne aż u 14%. U 10% wystąpiły problemy z gojeniem rany pooperacyjnej spowodowane infekcją, a u 5% wyciek płynu mózgowo-rdzeniowego.

Zbliżone wyniki przedstawił Joubert. Średni czas trwania operacji i utrata śródoperacyjna krwi nie różniły się od prezentowanych w naszej pracy. Liczba powikłań również była niewielka. Raportował 2 przypadki infekcji oraz dyslokację implantów u 6,5% chorych [12].

WNIOSKI

1. Korporektomia z następczą protezoplastyką trzonów kręgów powinna być stosowana u chorych z dobrym rokowaniem.
2. Wyniki leczenia są dobre. U większości chorych wyraźnie zmniejszają się dolegliwości bólowe i poprawia sprawność.
3. Powikłania leczenia zdarzają się rzadko. Najczęściej obserwowano zagłębienie się protez w płytki graniczne sąsiednich kręgów.
4. Wysoka, ponad 90% przeżywalność chorych po upływie roku od operacji jest dowodem na skuteczność leczenia i odpowiednią kwalifikację chorych do zabiegu operacyjnego.

the lumbar or thoracic segment if the neoplasm also affects the posterior spinal column [18].

The present study analysed the outcomes of therapy of 142 patients after corpectomy due to metastases with implantation of expandable cages to reconstruct vertebrae. The rate of metastases in particular types of cancer did not differ from the figures quoted in the literature. The locations within the spine and within vertebrae were also similar. In the majority of patients, the surgery reduced pain according to the VAS and improved performance (the Karnofsky score). 21 out of 34 patients with neurological deficits at baseline achieved considerable improvement in neurological function. The most common complication was damage to the endplate of the adjacent vertebra during resection of the vertebra or expansion of the prosthesis. The result was intrusion of the prosthesis into the vertebrae and slight loss of correction.

The duration of the surgery and intraoperative loss of blood were considerably lower than those reported by de Ruitera and Shen [11,13]. Shen noted dislocation of implants in 10% of the patients and deterioration in neurological function in 4%. In de Ruitera's study, prostheses were dislocated in 6% of the participants and neurological deficits presented in as many as 14% of the subjects. Problems with healing of the postoperative wounds caused by infection were recorded in 10% of the group and leakage of the cerebrospinal fluid was noted in 5%.

Comparable results were presented by Joubert. The average duration of the surgery and intraoperative loss of blood did not differ from those presented in this paper. The proportion of complications was also low. He reported 2 cases of infection and dislocation of implants in 6.5% of the patients [12].

CONCLUSIONS

1. Corpectomy followed by vertebral body reconstruction should be used in patients with a good prognosis.
2. Therapeutic outcomes are good. The surgery produced a considerable reduction in pain and improvement in performance in the majority of patients.
3. Complications are not frequent. The most common complication is intrusion of the implant into endplates of the adjacent vertebrae.
4. A high survival rate of the patients at one year after the surgery, exceeding 90%, is evidence of effectiveness of the treatment and appropriate qualification of patients for the operation.

PIŚMIENNICTWO / REFERENCES

1. Ecker RT. Diagnosis and treatment of vertebral column metastases. *Mayo Clinic Proc* 2005; 80(9): 1177-86.
2. Jankowski R, Nowak S, Żukiel R, Blok T, Paprzycki W, Szymaś J. Leczenie operacyjne przerzutów nowotworowych do kręgosłupa z wykorzystaniem stabilizacji wewnętrznej. *Neurol. Neurochir Pol* 2008; 42(4): 323-31.
3. Nobis A, Doniec J, Śmigiel M, Brodziński Z. Zasady postępowania w przerzutach nowotworowych do kręgosłupa w aspekcie ortopedycznym. Doświadczenia własne. *Ortop Traumatol Rehabil* 2003; 2: 180-4.
4. Zarzycki D, Tešiorowski M, Jasiewicz B, et al. Wskazania i zakres leczenia operacyjnego w nowotworach przerzutowych kręgosłupa. *Ortop Traumatol Rehabil* 2003; 2: 172-9.
5. Jang JS, Lee SH. Efficacy of percutaneous vertebroplasty combined with radiotherapy in osteolytic metastatic spinal tumors. *J Neurosurg Spine* 2005; 2(3): 243-8.
6. Cejmar W, Kwiatkowski K, Nowak G, Żukowski P, Osiecki M, Brzozowski K. Ocena wyników leczenia operacyjnego chorych z przerzutami nowotworowymi do kręgosłupa w latach 1993-2002. *Ortop Traumatol Rehabil* 2003; 2: 197-201.
7. Rose SP. Metastatic Disease in the Thoracic and Lumbar Spine: Evaluation and Management. *J Am Acad Orthop Surg* 2011; 19: 37-48.
8. Sundaresan N. Treatment of neoplastic spinal cord compression. Result of prospective study. *Neurosurgery* 1991; 29: 645-50.
9. Tomita K, Kawahara N, Kobayashi T, et al. Surgical strategy for spinal metastases. *Spine* 2001; 26: 298-306.
10. Tokuhashi Y, Oda H, Oshima M. A revised scoring system for preoperative evaluation of metastatic spine tumor prognosis. *Spine* 2005; 30: 2186-91.
11. Shen FH, Mark's I, Shaffrey C, et al. The use of an expandable cage for corpectomy reconstruction of vertebral body tumors through a posterior extracavitary approach: a multicenter consecutive case series of prospectively followed patients. *Spine J* 2008; 8: 329-39.
12. Joubert C, Adetchessi T, Peltier E, et al. Corpectomy and Vertebral Body Reconstruction with Expandable Cage Placement and Osteosynthesis via the single stage Posterior Approach: a Retrospective Series of 34 Patients with Thoracic and Lumbar Spine Vertebral Body Tumors. *World Neurosurg* 2015; 84(5): 1412-22.
13. de Ruitter GC, Lobatto DJ, Wolfs JF, Peul WC, Arts MP. Reconstruction with expandable cages after single- and multilevel corpectomies for spinal metastases: a prospective case series of 60 patients. *Spine J* 2014; 14: 2085-93.
14. Harrington KD. Metastatic disease of the spine. *J Bone Joint Surg* 1986; 68(A): 1110-5.
15. Mazurkiewicz T, Godlewski P, Mazurkiewicz M. Radiologiczna ocena wskazań do operacyjnego leczenia przerzutów do kręgosłupa. *Ortop Traumatol Rehabil* 2003; 2: 167-71.
16. Taneichi H, Kaneda K, Takeda N. Risk factors and propability of vertebral collapse in metastates of the thoracic and lumbar spine. *Spine* 1997; 22: 239-45.
17. Tatsui H, Onomura T, Morishita S, Oketa M, Inoue T. Survival rates of patient with metastatic spinal cancer after scintigraphic detection of abnormal radioactive accumulation. *Spine* 1996; 18: 2143-8.
18. Riaz S, Fox R, Lavoie MV, et al. Vertebral body reconstruction for thoracolumbar spinal metastases - a revive of techniques. *J Ayub Med Coll Abbottabad* 2006; 18(1): 1-9.
19. Boriani S, Weinstein JN, Biagini R. Spine update: primary bone tumors of the spine: terminology and surgical staging. *Spine* 1997; 22: 1036-44.
20. Bilsky MH, Azeem S. Multiple myeloma: primary bone tumor with systemic manifestations. *Neurosurg Clin N Am* 2008; 19: 31-40.
21. Enkaoua EA, Doursounian L, Chatellier G. Vertebral Metastases. A critical appreciation of the prognostic Tokuhashi score in a series of 71 cases. *Spine* 1997; 22: 2293-8.
22. Galasko CSB, Norris HE, Crank S. Spinal instability secondary to metastatic cancer *J Bone Joint Surg* 2000; 82A: 570- 6.
23. Gilbert RW, Kim JH, Posner JB. Epidural spinal cord compression from metastatic tumor: Diagnosis and treatment. *Ann Neurol* 1978; 3: 40-51.
24. Schallberg J, Gainor B J. A profile of metastatic carcinoma of the spine. *Spine* 1985; 58: 2589-93.
25. Ulmar B, Richter M, Cakir B, et al. The Tokuhashi Score: Significant predictive value for the life expectancy of patients with breast cancer with spinal metastases. *Spine* 2005; 30: 2222-6.
26. Vidal JA, Murphey MD. Primary tumors of the osseous spine. *Magn Reson Imaging Clin N Am* 2007; 15: 239-55.
27. Weigel B, Maghsudi M, Neumann C, et al. Surgical management of symptomatic spinal metastases. Postoperative outcome and quality of life. *Spine* 1999; 21: 2240-6.

Liczba słów/Word count: 6256

Tabele/Tables: 0

Ryciny/Figures: 4

Piśmiennictwo/References: 27

Adres do korespondencji / Address for correspondence
dr. n med. Grzegorz Guzik
38-420 Korczyn, Polska, ul. Dworska 77a
e-mail: grzegorz.guzik@vp.pl

Otrzymano / Received 10.10.2016 r.
Zaakceptowano / Accepted 06.12.2016 r.