

**Leszek Miszczyk, Grzegorz Woźniak, Wojciech Majewski***Zakład Radioterapii, Centrum Onkologii, Instytut im. M. Skłodowskiej-Curie, Oddział w Gliwicach*

# Radiochirurgia bolesnych naczynek kręgow – doniesienie wstępne

## *Radiosurgery of painful vertebral hemangiomas – preliminary report*

**Słowa kluczowe:** guzy łagodne, kręgosłup, radioterapia  
**Key words:** benign tumors, spine, radiotherapy

---

### SUMMARY

**Background.** Given the increasing popularity of radiosurgery in the treatment of cerebral hemangiomas, we attempted to implement such treatment for vertebral hemangiomas. The potential gains from this treatment modality may include reduced overall treatment time and reduced radiation dose delivered to the spinal cord.

**Material and methods.** The clinical material consisted of 14 vertebral hemangiomas treated by radiosurgery. The mean symptom duration was 48.2 months. In 4 cases, a dose of 10 Gy was delivered, and in the remaining 10, a dose of 8 Gy. The mean follow-up was 6.2 months. The patients were re-examined 3 and 6 months after the treatment to evaluate pain relief, tumor size reduction, and presence of adipose conversion.

**Results.** During the first follow-up examination, complete pain relief was found in 2 cases. The mean pain relief was 17%. One complete regression and one adipose conversion were found. Nine months after the treatment, pain decrease of 50% was found in one case and 40% in another. The mean pain relief was 20%. In 2 cases there was complete regression, and in 1 case partial (40%) regression; 4 cases of adipose conversion were also found. The mean pain relief during the last follow-up examination was 28% (only in 2 cases was there complete relief). Complete tumor regression was found in 3 cases, and partial (50%) in 2 cases. In 6 cases there was adipose conversion. A large discrepancy was found between radiological and subjective symptoms.

**Conclusion.** Our results would seem to justify the conclusion that radiosurgery should not yet be the method of choice for vertebral hemangiomas. Its possible introduction into clinical practice should be preceded by a randomized clinical trial confirming its effectiveness.

### STRESZCZENIE

**Wstęp.** Wobec powszechnego stosowania radiochirurgii w leczeniu naczynek mózgowia, podjęto próbę jej zastosowania w leczeniu bolesnych naczynek kręgow. Za jej wprowadzeniem przemawia zarówno ograniczenie czasu leczenia do jednego dnia, jak i możliwość zredukowania dawki podanej na rdzeń kręgowy.

**Materiał i metody.** Materiał obejmował 14 naczynek kręgow leczonych radiochirurgicznie. Średni czas trwania objawów wynosił 48,2 miesiący. W 4 przypadkach zastosowano dawkę 10 Gy, a w 10 – dawkę 8 Gy. Średni okres obserwacji chorych wynosił 6,2 miesiąca. Chorych kontrolowano 3 i 9 miesięcy po leczeniu. Oceniano stopień ustąpienia dolegliwości bólowych, zmniejszenie naczyniaka oraz obecność jego konwersji tłuszczowej.

**Wyniki.** W pierwszej kontroli, w 2 przypadkach doszło do całkowitego ustąpienia bólu. Średni stopień ustąpienia bólu wyniósł 17%. U jednego chorego doszło do zniknięcia naczyniaka, a u 2 opisano ich konwersję tłuszczową. 9 miesięcy po leczeniu, w 2 przypadkach bóle zmniejszyły się o 50%, a w 1 o 40%. Średni stopień zmniejszenia bólu wyniósł 20%. W 2 przypadkach opisano całkowitą, a w 1 – 50% regresję naczyniaka. W 4 kolejnych przypadkach opisano tłuszczową konwersję naczynek. W ostatniej kontroli chorych, średni stopień ustąpienia bólu wyniósł 28% (tylko u 2 chorych objawy ustąpiły całkowicie). Całkowitą regresję zmiany opisało w 3, a 50% – w 2 przypadkach. W 6 przypadkach opisano tłuszczową konwersję naczyniaka. Odnotowano znaczną rozbieżność pomiędzy dolegliwościami subiektywnymi a objawami radiologicznymi.

**Wniosek.** Uzyskane wyniki upoważniają do sformułowania wniosku, że radiochirurgia naczynek kręgow nie powinna być obecnie rutynową metodą leczenia, a ewentualne wprowadzenie jej do praktyki powinno być poprzedzone randomizowanym badaniem klinicznym, potwierdzającym jej skuteczność.

## WSTĘP

W ostatnich latach radioterapia stereotaktyczna stała się powszechną metodą leczenia naczynek ośrodkowego układu nerwowego (OUN). Wyniki takiego leczenia są dobre, a toksyczność niewielka [1,2]. Najczęściej stosowaną techniką jest radiochirurgia – podanie jednorazowej, dużej dawki promieniowania. Wyniki te skłoniły nas do rozpoczęcia takiego leczenia w przypadkach bolesnych naczynek trzonów kręgow.

Leczenie promieniami było już powszechnie stosowane w leczeniu tego typu zmian [3,4]. Naczyniaki kręgow napromienialiśmy dotychczas za pomocą konwencjonalnego schematu frakcjonowania dawki promieniowania, tj. przy użyciu dawki frakcyjnej 2 Gy, podawanej 5 razy w tygodniu do dawki całkowitej 24 Gy. Leczenie takie trwało więc 2,5 tygodnia. Bardzo dobre wyniki tego typu leczenia – średnie zmniejszenie bólu o 70%-90% w stosunku do stanu przed leczeniem, wraz z dobrymi efektami radioterapii naczynek OUN, wskazywały na zasadność rozpoczęcia leczenia radiochirurgicznego również w przypadkach bolesnych naczynek trzonów kręgow [3,4]. Argumentami przemawiającymi za takim sposobem postępowania było znaczne skrócenie czasu leczenia (do jednego dnia), poprawa jego precyzji (technika taka, w odróżnieniu od konwencjonalnej radioterapii, umożliwia wybiórcze podanie wysokiej dawki promieniowania na naczyniak, z uzyskaniem dużego gradientu dawki na jego brzegach, a tym samym oszczędzenie tkanek zdrowych – głównie rdzenia kręgowego, który cechuje się dużą promienio-wrażliwością).

Za poprawą logistyki takiego leczenia przemawia stosunkowo duża częstość występowania takich zmian. Na podstawie badań autopsyjnych, częstość występowania naczynek kręgow ocenia się na 12% populacji [5]. Nie wszystkie te zmiany dają objawy wymagające rozpoczęcia leczenia, ale część przebiega ze znacznymi dolegliwościami bólowymi, utrudniającymi normalne funkcjonowanie, którym, w niektórych przypadkach, towarzyszą deficyty neurologiczne.

Do rozszerzenia zakresu proponowanych metod leczenia promieniami naczynek kręgow skłonił nas też stosunkowo niewielki wybór i ograniczone możliwości oraz niezadowalające wyniki stosowania innych metod leczenia. Do metod tych zalicza się leczenie chirurgiczne [6,7,8], embolizację [9], przezskórne wypełnianie masami metakrylowymi [10,11,

12], obliterację alkoholem absolutnym [13,14] oraz ich kombinacje [15,16].

Leczenie chirurgiczne naczynek kręgow sprawia duże trudności w związku z ich anatomicznym umiejscowieniem i wysokim ryzykiem śródoperacyjnego, trudnego do opanowania krwawienia [5]. Embolizacja, z uwagi na skomplikowane unaczynienie tych zmian, nie cechuje się dużą skutecznością i zwykle nie stanowi samodzielnej metody leczenia [17]. Obliteracja alkoholem absolutnym, ze względu na bliskość rdzenia kręgowego, jest związana z dużym ryzykiem jego uszkodzenia [14]. Najbezpieczniejszą metodą inwazyjną wydaje się więc być przezskórna wertebroplastyka polegająca na wstrzyknięciu do naczyniaka mas metakrylowych, co jednak, ze względów technicznych, nie zawsze jest możliwe do wykonania [10,11,12].

Celem pracy jest wstępna ocena skuteczności radiochirurgicznego leczenia bolesnych naczynek trzonów kręgow.

## MATERIAŁ I METODY

Materiał obejmował 14 naczynek trzonów kręgow (11 chorych – 3 osoby miały po dwa naczyniaki zlokalizowane w różnych kręgach) leczonych radiochirurgicznie w Zakładzie Radioterapii gliwickiego Oddziału Centrum Onkologii im. M. Skłodowskiej-Curie, w latach 2003-2004. Grupa ta obejmowała 7 kobiet i 4 mężczyzn wieku od 41 do 71 lat (średnia 52,6). Żaden z chorych nie był uprzednio leczony zabiegowo lub napromieniany z ich powodu. 4 chorych zgłaszało, poza dolegliwościami bólowymi, drętwienie kończyny, a jeden (z lokalizacją naczyniaka w odcinku szyjnym) zawroty głowy. Czas trwania objawów do rozpoczęcia leczenia zawierał się w przedziale od 6 do 360 miesięcy (średnia 48,2). W jednym przypadku zmiana zlokalizowana była w szyjnym, w 6 – w piersiowym, a w 7 – w lędźwiowym odcinku kręgosłupa. Średnica napromienianych naczynek zawierała się w przedziale od 0,6 cm do 3 cm (średnia 1,3).

Okres obserwacji chorych po leczeniu wynosił 3-9 miesięcy (średnia 6,2).

Wszystkich chorych napromieniano wysokoenergetycznymi fotonami X 6 MV, generowanymi przez przyspieszacz liniowy Clinac 2300, za pomocą systemu pozaczaszkowej radiochirurgii Exac Track. W 4 przypadkach zastosowano jednorazową dawkę 10 Gy, a w 10 dawkę 8 Gy. 3 naczyniaki napromie-

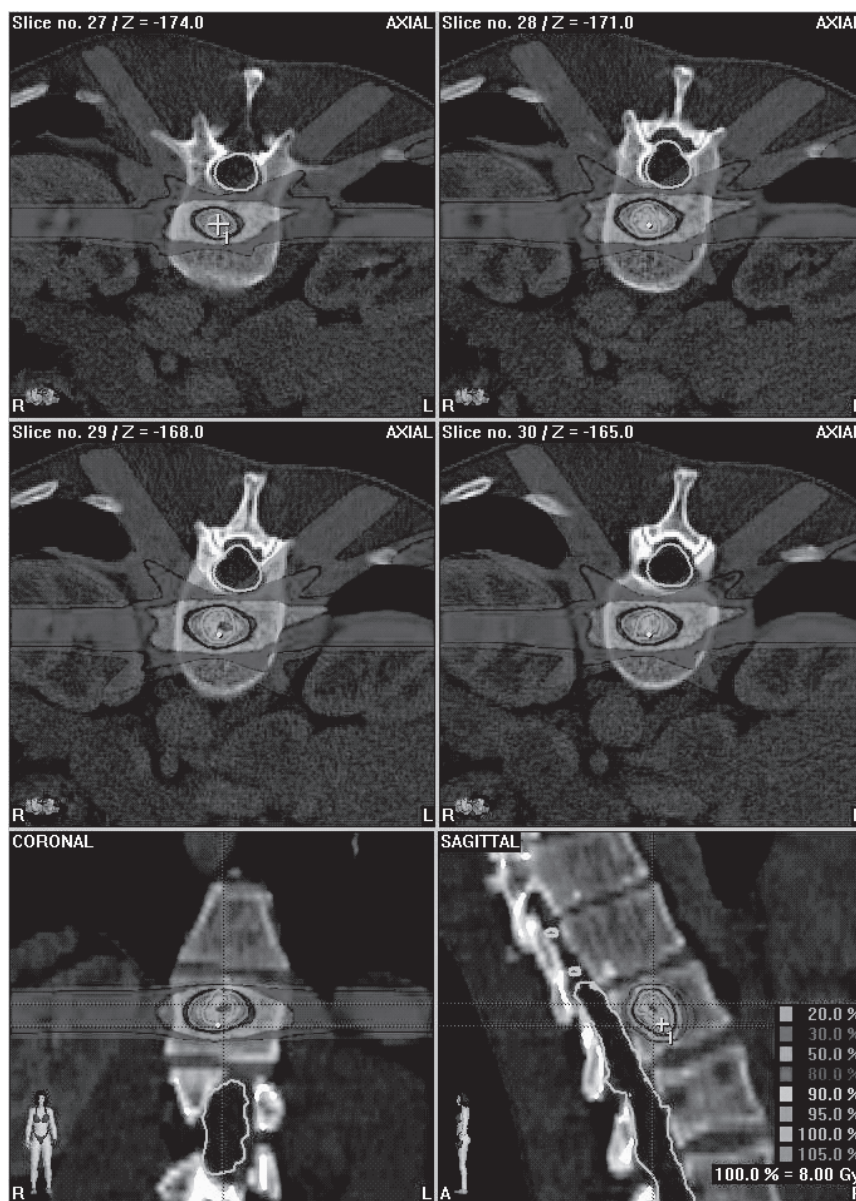
niano techniką intensywnej modulacji mocy dawki, a 11 przy użyciu technik radioterapii konformalnej z zastosowaniem mikrokolimatora wielolistkowego. Do realizacji radioterapii używano od 4 do 9 pól wlotowych. Wyznaczona w systemie planowania objętość tarczowa (objętość, w której podaje się zaplanowaną jednorodną dawkę) zawierała się w szerokim zakresie: od 1,08 cm<sup>3</sup> do 35,58 cm<sup>3</sup>. Maksymalna dawka na rdzeń kręgowy (zwykle była to dawka w pojedynczym punkcie) zawierała się w przedziale od 9,2 Gy do 2,1 Gy (średnia 5,8 Gy). Rozkłady izodozowe dawki promieniowania w przypadku leczenia radiochirurgicznego naczyniaka kręgu przedstawia Rycina 1.

Chorych planowo kontrolowano 3 i 9 miesięcy po leczeniu. Podczas badań kontrolnych oceniano stopień ustąpienia dolegliwości bólowych jako odsetek nasilenia bólu przed leczeniem, stopień zmniejszenia wymiarów naczyniaka oraz obecność ewentualnej konwersji tłuszczowej naczyniaka w badaniu MR.

Z uwagi na niewielką liczbę badanych chorych, zrezygnowano z analizy statystycznej.

## WYNIKI

W pierwszej kontroli po leczeniu, w 2 przypadkach (1 chory z 2 naczyniakami) doszło do całkowitego ustąpienia dolegliwości bólowych, a w 10 brak



Ryc. 1. Rozkład izodozowy dawki promieniowania w obrębie guza i tkanek zdrowych w przypadku radiochirurgii naczyniaka kręgu

Fig. 1. The dose distribution in target and healthy tissues in the case of radiosurgery of vertebral hemangioma

było jakiejkolwiek poprawy. Obliczany na tej podstawie średni stopień ustąpienia bólu wyniósł 17%. U jednego chorego doszło do zniknięcia naczyniaka, a u 2 opisano ich konwersję tłuszczową, przy czym zjawiska te nie dotyczyły przypadków, w których dolegliwości ustąpiły całkowicie.

9 miesięcy po leczeniu, w 2 przypadkach (chory z całkowitym ustąpieniem bólu nie zgłosił się do tej kontroli) dolegliwości bólowe zmniejszyły się o 50%, a w 1 o 40%. W 4 przypadkach nie zanotowano poprawy. Średni stopień zmniejszenia bólu wyniósł zatem 20%. W badaniach MR, w 2 kolejnych przypadkach opisano całkowitą, a w 1 50% regresję naczyniaka (chory z uprzednio opisywaną całkowitą regresją nie zgłosił się do następnej kontroli). W 4 kolejnych przypadkach odnotowano tłuszczową konwersję naczyniaków.

Z uwagi na różny czas leczenia pacjentów, powyższe parametry oceniono jeszcze dla ostatnich kontroli chorych (dane dotyczące stopnia ustąpienia bólu uzyskano dla 12 przypadków). W tym przypadku średni stopień ustąpienia bólu obliczono na 28% – tylko u 2 chorych (17%) objawy ustąpiły całkowicie, a u 5 (42%) doszło do zmniejszenia dolegliwości. W badaniu MR całkowitą regresję zmiany opisano w 3, a 50% w 2 przypadkach. Do tłuszczowej konwersji naczyniaka doszło w 6 przypadkach.

Odnotowano znaczną rozbieżność pomiędzy dolegliwościami subiektywnymi a objawami radiologicznymi. Tylko w 3 przypadkach częściowego ustąpienia bólu, miało to swoje odbicie w opisach zmniejszenia zmiany lub/i jej konwersji tłuszczowej.

## DYSKUSJA

Brak kontrolowanych badań klinicznych oraz bardzo duża różnorodność schematów leczenia bolesnych naczynek trzonów nie pozwala na jednoznaczne preferowanie jednej metody lub samego schematu jej realizacji. Kierując się danymi literaturowymi wydaje się, że obecnie najbardziej efektywne i najbezpieczniejsze wydają się być przeskórna wertyebroplastyka oraz leczenie promieniami.

Nie ma obecnie zgodności co do sposobu frakcjonowania dawki promieniowania oraz wielkości dawki całkowitej stosowanej w leczeniu bolesnych naczynek kręgow. Najpowszechniej stosowanym sposobem frakcjonowania pozostaje jednak frakcjonowanie konwencjonalne, tj. podawanie dawki frakcyjnej 2 Gy przez 5 dni w tygodniu [3,4,5,18, 19,20, 21]. We własnych, wcześniejszych badaniach [3,4] nie znaleźliśmy zależności dawka – efekt. Podobnie, zależności takiej nie wykazała analiza wykonana w 1996 roku przez Winklera i wsp. [21]. Zależność taką wy-

kazała natomiast, opublikowana w 2003 roku, metaanaliza 117 chorych opisanych w uprzednio opublikowanych pracach [22]. Autorzy proponują utrzymanie konwencjonalnego frakcjonowania i zwiększenie stosowanych dawek całkowitych do 36-40 Gy (standardową dawką całkowitą stosowaną w naszym ośrodku jest dawka 24 Gy).

Większość wyników opisywanych w literaturze wykazuje wysoką skuteczność leczenia promieniami w zmniejszaniu dolegliwości bólowych. Całkowite ustąpienie bóli odnotowywano u 37% [21], 55% [23], 77% [19], 78% [5] i 88% [18] chorych. W uprzednio wspomnianej metaanalizie dotyczącej 117 chorych, całkowite ustąpienie bólu opisano u 59% chorych [22]. Są to wyniki znacznie lepsze niż uzyskane przez nas po leczeniu radiochirurgicznym (w 17% naczynek całkowite ustąpienie dolegliwości podczas ostatniej kontroli). Także odsetek chorych, u których uzyskuje się poprawę, opisywany w innych publikacjach – 80% [24], 89% [21], 100% [19] jest wyższy, niżeli uzyskany w analizowanej grupie – 42%. Średni stopień ustąpienia bólu jest także znacznie niższy od uzyskiwanego przez nas u chorych napromieniowanych konwencjonalnie: 28% vs 70%-90% [3, 4].

Wyniki te są w jaskrawej sprzeczności z wynikami uzyskiwanymi po radiochirurgicznym leczeniu naczynek mózgowia [1,2]. Przyczyny takiej sytuacji mogą być dwie. Po pierwsze – niższa dawka stosowana w radiochirurgii naczynek kręgow (8-10 Gy), wymuszona ryzykiem uszkodzenia rdzenia kręgowego, cechującego się dużą promieniowrażliwością. W przypadku naczynek mózgowia stosuje się dawkę 15-25 Gy. Po drugie, zupełnie różny oczekiwany efekt końcowy. W przypadku naczynek mózgowia chcemy zmniejszyć ryzyko krwotoków i doprowadzić do ich obliteracji, a w przypadku naczynek kręgow głównym celem jest ustąpienie bólu. Potwierdza to stosunkowo wysoki odsetek chorych, u których uzyskano efekty morfologiczne, widoczne w badaniu MR (54%), znacznie wyższy niżeli opisywany po konwencjonalnej radioterapii naczynek kręgow (36%) [3].

Kolejną przyczyną mniejszego efektu przeciwbólowego po radiochirurgii może być fakt, że klasyczne mechanizmy radiobiologiczne, oparte na zahamowaniu repopulacji komórek, nie są prawdopodobnie jedynymi wykorzystywanymi w klasycznej, konwencjonalnej radioterapii naczynek. Jest wysoce prawdopodobne, że wykorzystuje się także w tym przypadku przeciwwzajemne działanie promieniowania jonizującego, które nie występuje po dawkach frakcyjnych większych od 2 Gy [3]. W kontekście metaanalizy przeprowadzonej przez Radesa [22], przyczyną gorszych wyników może być też niższa dawka

całkowita, znacznie odbiegająca od proponowanych w cytowanej pracy – 8-10 Gy vs 36-40 Gy.

## WNIOSKI

Uzyskane wyniki oraz przeprowadzona dyskusja upoważniają do sformułowania następujących wniosków:

1. Radiochirurgia naczynek kręgow, pomimo dużego odsetka osiąganych regresji, nie powinna być obecnie rutynową metodą leczenia chorych z tym schorzeniem.
2. Wprowadzenie radiochirurgii naczynek kręgow do standardowej praktyki powinno być poprzedzone randomizowanym badaniem klinicznym, potwierdzającym jej równoważną bądź większą skuteczność od aktualnie stosowanego, konwencjonalnego leczenia promieniami.

## PIŚMIENNICTWO

1. Hasegawa T, McInerney J, Kondziolka D, Lee JY, Flickinger JC, Lunsford LD. Long-term results after stereotactic radiosurgery for patients with cavernous malformations. *Neurol India*. 2002; 50: 300-5.
2. Zhang N, Pan L, Wang BJ, Wang EM, Dai JZ, Cai PW. Gamma knife radiosurgery for cavernous hemangiomas. *J Neurosurg*. 2000; 93: 74-7.
3. Miszczyk L, Spindel J, Trela K, Ficek K. Radioterapia naczynek kręgow trzonów kręgow przebiegających z objawami bólowymi *Chir Narz Ruchu Ortop Pol* 2000; 65: 401-7.
4. Miszczyk L, Ficek K, Trela K, Spindel J. The efficacy of radiotherapy for vertebral hemangiomas *Neoplasma* 2001; 48: 82-4.
5. Sakata K, Hareyama M, Oouchi A, Sido M, Nagakura H, Tamakawa M, Akiba H, Morita K. Radiotherapy of vertebral hemangiomas *Acta Oncol* 1997; 36: 719-24.
6. Bartkowiak E, Bednarczyk J. Naczyniak jamisty kręgosłupa powikłany kompresyjnym złamaniem kręgu *Chir Narz Ruchu Ortop Pol* 1964; 29: 393-6.
7. Kreczko R. Naczyniak kręgosłupa lędźwiowego *Chir Narz Ruchu Ortop Pol* 1964; 26: 541-6.
8. Nguyen JP, Djindjian M, Pavlovitch JM, Badiane S. Vertebral hemangioma with neurologic signs. Therapeutic results. Survey of the French Society of Neurosurgery *Neurochirurgie* 1989; 35: 299-303.
9. Smith TP, Koci T, Mehlinger CM, Tsai FY, Fraser KW, Dowd CF, Higashida RT, Halbach WW, Hieshima GB. Transarterial embolisation of vertebral hemangioma. *J Vasc Interv Radiol* 1993; 4: 681-5.
10. Cotten A, Boutry N, Cortet B, Assaker R, Demondion X, Leblond D, Chastanet P, Duquesnoy B, Deramond H. Percutaneous vertebroplasty: state of the art *Radiographics* 1998; 18: 311-20.
11. Deramond H, Depriester C, Galibert P, Le Gars D. Percutaneous vertebroplasty with polymethylmethacrylate. Technique, indications, and results *Radiol Clin North Am* 1998; 36: 533-546.
12. Ide C, Gangi A, Rimmelin A, Beaujeux R, Maitrot D, Buchheit F, Sellal F, Dietemann JL. Vertebral haemangiomas with spinal cord compression: the place of preoperative percutaneous vertebroplasty with methyl methacrylate *Neuroradiology* 1996; 38: 585-9.
13. Goyal M, Mishra NK, Sharma A, Gaikwad SB, Mohanty BK, Sharma S. Alcohol ablation of symptomatic vertebral hemangiomas *AJNR Am J Neuroradiol* 1999; 20: 1091-6.
14. Niemeier T, McClellan J, Webb J, Jaspan T, Ramli N. Brown-Sequard syndrome after management of vertebral hemangioma with intralesional alcohol. A case report *Spine* 1999; 24: 1845-47.
15. Cortet B, Cotten A, Deprez X, Deramond H, Lejeune JP, Leclerc X, Chastanet P, Dugesnoy B, Delcambre B. Value of vertebroplasty combined with surgical decompression in the treatment of aggressive spinal angioma. Apropos of 3 cases *Rev Rhum Ed Fr* 1994; 61: 16-22.
16. Hernigou P, Djindjian M, Ricolfi F, Dahhan P. Neuro-aggressive dorsal vertebral hemangioma and vertebroctomy. Apropos of 2 cases. Review of the literature *Rev Chir Orthop Reparatrice Appar Mot* 1994; 80: 542-50.
17. Smith TP, Koci T, Mehlinger CM, Tsai FY, Fraser KW, Dowd CF, Higashida RT, Halbach WW, Hieshima GB. Transarterial embolisation of vertebral hemangioma *J Vasc Interv Radiol* 1993; 4: 681-5.
18. Ashana AK, Tandon SC, Pant GC, Srivastava A, Pradhan S. Radiation therapy for symptomatic vertebral haemangioma *Clin Oncol* 1990; 3: 159-162.
19. Faria SL, Schlupp WR, Chiminazzo H Jr. Radiotherapy in the treatment of vertebral hemangiomas *Int J Radiat Oncol Biol Phys* 1985; 11: 387-90.
20. Pavlovitch JM, Nguyen JP, Djindjian M, Mazon JJ, Piedbois P, Le Bourgeois JP. Radiotherapy of vertebral hemangioma with neurologic complications *Neurochirurgie* 1989; 35: 296-8.
21. Winkler C, Dornfeld S, Baumann M, Christen N, Herrmann T, Eberhardt HJ. The efficacy of radiotherapy in vertebral hemangiomas *Strahlenther Onkol* 1996; 172: 681-4.
22. Rades D, Bajrovic A, Alberti W, Rudat V. Is there a dose-effect relationship for the treatment of symptomatic vertebral hemangioma? *Int J Radiat Oncol Biol Phys* 2003; 55: 178-181.
23. Yang ZY, Zhang LJ, Chen ZX, Hu HY. Hemangioma of the vertebral column. A report on twenty-three patients with special reference to functional recovery after radiation therapy *Acta Radiol Oncol* 1985; 24: 129-132.
24. Brackrock S, Krull A, Schwarz R, Alberti W. Radiotherapy for symptomatic vertebral hemangioma *Strahlenther Onkol* 1999; 175: 405-8.

*Adres do korespondencji / Address for correspondence*

*Doc. dr hab. n. med. Leszek Miszczyk*

*Zakład Radioterapii Centrum Onkologii, Instytut*

*im. M. Skłodowskiej-Curie oddział w Gliwicach*

*44-100 Gliwice, ul. Wybrzeże AK 15*

*E-mail: leszek@io.gliwice.pl*

*Otrzymano / Received*

*01.08.2005 r.*

*Zaakceptowano / Accepted*

*26.09.2005 r.*