

Zaangażowanie Autorów

A – Przygotowanie projektu badawczego
B – Zbieranie danych
C – Analiza statystyczna
D – Interpretacja danych
E – Przygotowanie manuskryptu
F – Opracowanie piśmiennictwa
G – Pozyskanie funduszy

Author's Contribution

A – Study Design
B – Data Collection
C – Statistical Analysis
D – Data Interpretation
E – Manuscript Preparation
F – Literature Search
G – Funds Collection

**Andrzej Kwolek^(A,B,D,F), Bogdan Wróbel^(B,D,E),
Małgorzata Majka^(B,D,E)**

*Oddział Rehabilitacji, Szpital Wojewódzki nr 2, Rzeszów
Instytut Fizjoterapii, Wydział Nauk o Zdrowiu, Uniwersytet Rzeszowski*

„Kręg motyli” – trudności diagnostyczne, opis przypadku

Butterfly vertebra: diagnostic difficulties

Słowa kluczowe: wady wrodzone kręgosłupa, błędy diagnostyczne, rehabilitacja
Key words: congenital defects of spine, diagnostic mistakes, rehabilitation

STRESZCZENIE

Wstęp. Kręgi połowicze występują w około 33% wszystkich wad wrodzonych kręgosłupa, często są wykrywane przypadkowo podczas diagnostyki zespołów bólowych kręgosłupa czy zaburzeń neurologicznych.

Opis przypadku. W pracy przedstawiono pacjenta (mężczyzna, pracownik fizyczny, lat 47) skierowanego do oddziału rehabilitacji z zespołem bólowym kręgosłupa z rozpoznaniem patologicznego złamania trzonu kręgu TH10. Ze względu na niejednoznaczny obraz radiologiczny nie korelujący ze stanem pacjenta i badaniem neurologicznym poszerzono diagnostykę o badanie TK w projekcji 3D uwidaczniając obecność wady rozwojowej kręgosłupa. Przeprowadzona diagnostyka i rehabilitacja pozwoliła na uzyskanie poprawy stanu pacjenta oraz ustalenie zasad dalszego funkcjonowania.

Wnioski. Konieczna weryfikacja diagnozy i diagnostyka pacjentów w trakcie rehabilitacji szpitalnej, a także ambulatoryjnej powinna być standardem, a nie, jak to jest w propozycji kontraktów z NFZ, ewenementem postępowania rehabilitacyjnego.

SUMMARY

Background. Hemivertebrae account for ca. 33% of all congenital anomalies of the spine. They are often detected incidentally during diagnosis of spinal pain syndrome or other neurological disturbances.

Case report. We describe the case of patient with spinal pain syndrome (manual, manual laborer; 47 years old), who was referred for rehabilitation with a diagnosis of pathologic fracture of the Th10 vertebra. Given the poor fit between the radiological picture and the patient's neurological state, the diagnostics were expanded to include a 3D CT, which revealed the presence of a congenital anomaly of the spine. The improve diagnostics and rehabilitation enabled improvement of the patient's state and clarification of the principles for further procedures.

Conclusions. The thorough verification of diagnosis and re-diagnosis of patients referred for rehabilitation should be the rule and not an exception during inpatient and ambulatory rehabilitation. The policies of public health care funding agencies in this respect should be revised.

Liczba słów/Word count: 1762

Tabele/Tables: 0

Ryciny/Figures: 2

Piśmiennictwo/References: 2

Adres do korespondencji / Address for correspondence

Prof. dr hab. med. Andrzej Kwolek
35-301 Rzeszów ul. Lwowska 60
tel./fax: (0-17) 866-42-52, e-mail: kwoleka@o2.pl

Otrzymano / Received 25.02.2005 r.
Zaakceptowano / Accepted 16.06.2005 r.

WSTĘP

Wskutek zaburzeń w okresie wewnątrzmacicznym w rozwoju kręgosłupa dochodzi do powstawania wad wrodzonych kręgosłupa, które najczęściej prowadzą do wytworzenia deformacji kręgów. Może to być niedostateczny rozwój części kręgu – defekt budowy (półkrąg lub krąg klinowy, krąg motyli), nieprawidłowe połączenie między kręgami – defekt segmentacji (płytką lub blok kręgowy), defekt mieszany (specyficzne połączenie półkręgu z płytką) oraz wady mnogie [1].

Wśród wad wrodzonych, które prowadzą do powstania skrzywienia kręgosłupa wyróżniamy dwie zasadnicze grupy: 1. wady w segmentacji kręgosłupa, 2. wady w budowie kręgów. Jednostronny brak segmentacji z obecnością kręgów połowicznych występuje w ok. 10% przypadków wad wrodzonych kręgosłupa i prowadzi do największych zaburzeń wzrostowych kręgosłupa [2]. Natomiast kręgi połowiczne występują w ponad 33% przypadków wad wrodzonych kręgosłupa [1,2]. Dotyczą one najczęściej odcinka piersiowego i piersiowo-lędźwiowego, często prowadzą do progresji skrzywienia – w ok. 75% przypadków [3]. Kręgi motyle często współistnieją z innymi wadami wrodzonymi narządów wewnętrznych, np. w zespole Alagile stwierdzone są w ok. 70-75% przypadków [3,4,5,6,7]. Występowanie tej wrodzonej wady rozwojowej kręgosłupa najczęściej jest wykrywane przypadkowo podczas diagnostyki zespołów bólowych kręgosłupa lub diagnostyki zaburzeń neurologicznych [7,8]. Niekiedy są przyczyną błędów diagnostycznych, szczególnie gdy obraz kliniczny nie jest jednoznaczny, a możliwości diagnostyczne są ograniczone choćby ze względu na dostępność metod neuroobrazowania czy względy finansowe.

OPIS PRZYPADKU

Mężczyzna lat 52 z zespołem bólowym kręgosłupa piersiowego przyjęty do oddziału rehabilitacji po przeprowadzonych badaniach diagnostycznych w poradni neurochirurgicznej z rozpoznaniem przebytego złamania kręgu Th10. Pracownik fizyczny, cieśla budowlany, od 2 tygodni zgłaszał nasilone dolegliwości kręgosłupa Th przy pracy, a nawet w siedzeniu, ustępujące w pozycji leżącej w nocy. Z tego powodu powrócił z kontraktu zagranicznego z Niemiec po wykonaniu tam wstępnej diagnostyki radiologicznej. Rozpoznano zastarzałe złamanie trzonu kręgu Th10 bez ewidentnego urazu w wywiadzie. Podobne mniej nasilone dolegliwości od 6 lat wiązane były każdorazowo z ciężką pracą fizyczną. Badanie MR wykona-

ne po skierowaniu z poradni neurochirurgicznej wykazało: klinowe złamanie trzonu kręgu Th10 z kątowym załamaniem osi kręgosłupa na tym poziomie i nieznacznym skrzywieniem lewobocznym. Trzon ten przemieszcza się ku tyłowi, modeluje przednią i prawoboczną ścianę worka oponowego ograniczając przestrzeń płynową kanału kręgowego w tej okolicy. Rdzeń kręgowy napięty, nieco uciśnięty od przodu i strony prawej przez wpuklający się do kanału kręgowego złamany trzon. Nasady łuku, łuk oraz wyrostki kręgu Th10 zachowane. Sygnał szpiku kostnego z obszaru złamanego trzonu nieco podwyższony w obrazach T1 i T2 zależnych. Obecności patologicznych mas miękkotkankowych w okolicy złamanego trzonu sugerujących proces rozrostowy nie uwidoczniono (Ryc. 1).

Wyniki badania MR: złamanie kręgu Th10 z uciskiem worka oponowego i rdzenia kręgowego.

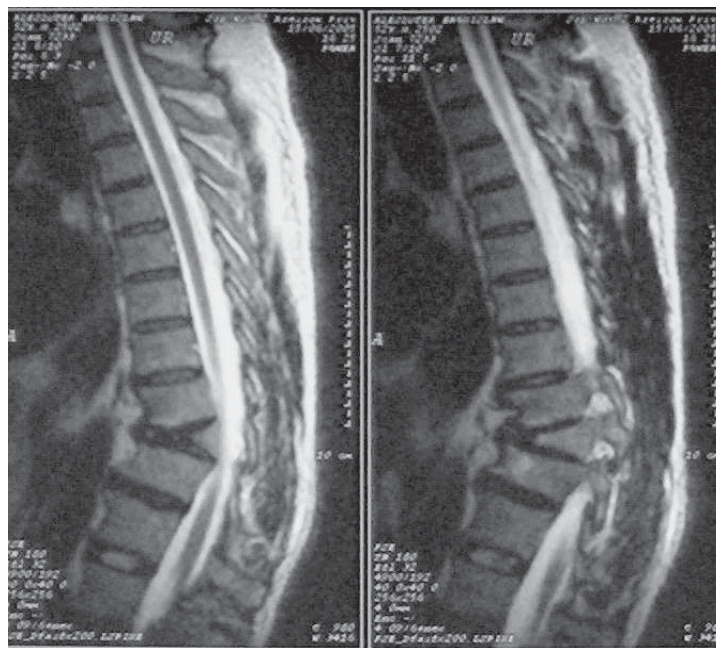
Bezpośrednio po wykonaniu MR pacjent skierowany został do oddziału rehabilitacji.

Przy przyjęciu: zgłaszał bóle opasujące tułowia na poziomie dolnego odcinka piersiowego z przewagą strony prawej. W badaniu przedmiotowym: zaburzona postawa – mierna kyfoskolioza piersiowa, dodatnie objawy rozciągowe w kończynie dolnej lewej, odruchy głębokie trudne do wywołania, podeszwowe prawidłowe, siła mięśni kończyn dolnych prawidłowa symetrycznie, czucie powierzchniowe i głębokie prawidłowe, bez innych deficytów neurologicznych. Badania podstawowe i dodatkowe, RTG płuc, USG jamy brzusznej prawidłowe, próba RT23 ujemna. Ze względu na niejednoznaczny obraz radiologiczny i MR nie w pełni korelujący ze stanem klinicznym, po uzupełnieniu wcześniejszej dokumentacji RTG z 1999 roku (zmiany w standardowych radiogramach porównywalne z aktualnymi, poza narastaniem zmian zwyrodnieniowych) po konsultacji ortopedycznej wykonano badanie TK z rekonstrukcją 3D celem diagnostyki różnicowej złamania lub wady wrodzonej.

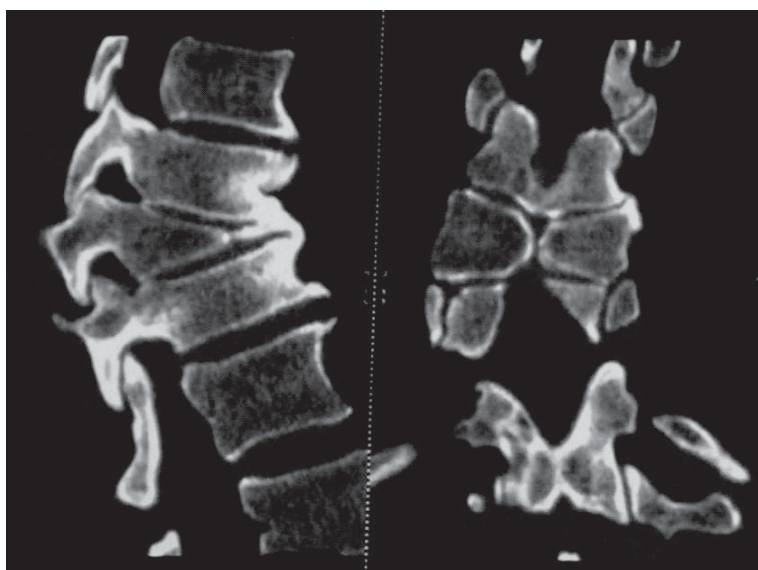
Wynik badania TK: zaburzenie rozwojowe w postaci „kręgu motylego”, składającego się z dwóch niezrosniętych ze sobą klinowato przypłaszczonych w kierunku przednim części trzonu Th10. Tyłne krawędzi obu części trzonów przemieszczone w kierunku kanału kręgowego. Oś długa kręgosłupa piersiowego kątowno załamana na tym poziomie. Masywne „wtórne” zmiany degeneracyjne w postaci wyciągnięć krawędzi przednio-bocznych trzonów od przodu i od strony prawej z wytworzeniem mostków kostnych (Ryc. 2).

Wyniki badania TK: wada rozwojowa kręgu Th10 – „kręgi motyli”.

W korelacji ze stanem klinicznym i wywiadem ustalono rozpoznanie: wada rozwojowa kręgu Th10 – „kręgi motyli”.



Ryc. 1. MR kręgosłupa – odcinka piersiowego. Opis: złamanie trzonu kręgu Th10 z uciskiem rdzenia kręgowego
Fig. 1. MRI of the spine – thoracic segment. Result: Th10 vertebra fracture with compression of the spinal cord



Ryc. 2. Badanie TK z rekonstrukcją 3D kręgosłupa – odcinek piersiowy. Opis: kręgi motyli
Fig 2. 3D CT of the spine – thoracic segment. Result: Butterfly vertebra

W leczeniu farmakologicznym zastosowano: Dicloratio, Aescin, Acard, Famogast, Myolastan

Rehabilitacja: jonoforeza z Dicloratio + Tens – program przeciwbólowy na dolny odcinek kręgosłupa Th i laser podczerwieni (2-4J/ pkt) oraz jonoforezę (UD 0,2W/cm² na Metindolu – żel) i teraupuls na dolny odcinek kręgosłupa piersiowego, w kinezyterapii: gimnastyka poranna indywidualna, ćwiczenia oddechowe, ćwiczenia izometryczne mięśni grzbietu brzucha, poślądków, korekcja postawy przed lustrem, treningi rowerowy w łóżku, ćwiczenia naczyniowe

kończyn dolnych. Przeprowadzono edukację głównie z zakresu ergonomii pracy.

W wyniku kompleksowej rehabilitacji uzyskano zmniejszenie dolegliwości bólowych, poprawę stereotypów ruchowych i wyuczenie zasad ergonomii pracy i wypoczynku.

Pacjenta wypisano do domu w stanie ogólnym dobrym z poprawą.

Ocena w stosowanych skalach: wskaźnik Barthel 20->20pkt (skala do oceny niezależności funkcjonalnej w czynnościach dnia codziennego; bez zmian

po rehabilitacji – ocena maksymalna), skala Rankina 2->2pkt (skala do oceny funkcji lokomocyjnych; bez zmian po rehabilitacji), skala VAS 5 -> 3pkt (logarytmiczna skala bólu – zmniejszenie dolegliwości bólowych po rehabilitacji).

Zalecenia przy wypisie z oddziału: zakaz przeciążania kręgosłupa, przeciwwskazana praca fizyczna, kontrola w poradni ortopedycznej i neurochirurgicznej, stała kontrola w poradni rehabilitacyjnej i kontynuowanie wyuczonych ćwiczeń w domu. Zastosowano też na okres przejściowy wysoką sznurówkę na odcinek piersiowo-lędźwiowy oraz leki: Acard, Myolastan, Traumon żel. Wydano zaświadczenie o stanie zdrowia dla ZUS.

DYSKUSJA

Naczelną zasadą postępowania lekarskiego jest stała weryfikacja diagnozy. Dotyczy to także pacjentów kierowanych na rehabilitację, którzy często kierowani są z niepełną, niejednoznaczną lub błędną diagnozą. Problem ten jest zauważalny szczególnie w ostatnim okresie ze względu na często sprzeczne lub nieracjonalne wytyczne dotyczące diagnostyki i rehabilitacji przez lekarzy poszczególnych specjalności lekarskich, w tym podstawowej opieki zdrowotnej. Pacjent został skierowany do oddziału rehabilitacji z nieprawidłowym rozpoznaniem (podejrzenie złamania kręgu Th12). Stanowi więc jeden z przykładów konieczności stałego weryfikowania rozpoznania, zwłaszcza w wątpliwych diagnostycznie przypadkach. Takiej możliwości nie zapewnia sposób kontraktowania świadczeń w zakresie rehabilitacji szpitalnej przez NFZ. Ograniczenie diagnostyki w czasie pobytu w oddziale rehabilitacji może być przyczyną błędów w zakresie diagnozy, co w konsekwencji prowadzić może do nieprawidłowego postępowania rehabilitacyjnego. W takiej sytuacji możliwa jest skarga pacjenta na nieprawidłowe leczenie, która byłaby w pełni zasadna. Konsekwencje finansowe są już powszechnie znane i coraz bardziej dotkliwe.

W przedstawionym przypadku obraz kliniczny (brak poważnych deficytów neurologicznych, nieurazowy wywiad) nie korelował z diagnozą, z którą pacjent został skierowany na rehabilitację („świeżego?”, „zastarzałego?” złamania kręgosłupa). Uzupełnienie w pierwszych dniach pobytu w diagnostyce różnicowej wcześniejszej dokumentacji RTG wzbudziło podejrzenie nieurazowego tła zmian radiologicznych i zgłaszanych dolegliwości. Ważną wskazówką w weryfikacji diagnozy stanowił brak odchyleń od normy w badaniach laboratoryjnych (OB, morfologia, fosfataza zasadowa, poziom wapnia), a także prawidłowy wynik RTG płuc, USG jamy brzusznej

brzucha i próby RT23, które w dużym stopniu wykluczały ewentualne złamanie patologiczne w przebiegu Tbc czy procesu rozrostowego. Najistotniejszym badaniem w diagnostyce różnicowej pomiędzy zmianą pourazową a wadą wrodzoną było badanie TK z rekonstrukcją 3D. Badania TK jako tzw. „badania współfinansowanego przez NFZ” nie może być zlecane z poradni rehabilitacyjnej, a nawet wykonanie go nie zmienia wysokości stawki za osobodzeń pobytu w oddziale rehabilitacji płaconej przez NFZ. Ustalenie prawidłowej diagnozy miało decydujący wpływ tak na ustalenie prawidłowego programu rehabilitacyjnego, jak też na rokowanie i dalsze postępowanie z pacjentem.

PODSUMOWANIE

Opisany przypadek potwierdza jak ważna i czasem konieczna jest weryfikacja diagnozy pacjentów w trakcie rehabilitacji szpitalnej, jak również możliwość diagnostyki (kierowania na badania dodatkowe) w pracy ambulatoryjnej – poradni rehabilitacyjnej.

Aktualny kontrakt na świadczenia rehabilitacji szpitalnej i ambulatoryjnej uniemożliwia lekarzom specjalistom prowadzenie diagnostyki, czego niestety najwyższą cenę może ponieść sam pacjent (utrata zdrowia) i oczywiście szpital.

PIŚMIENNICTWO

1. Skwarcz A, Majcher P. Rehabilitacja w bocznych skrzyżowaniach kręgosłupa. W: Kwolek A, red. Rehabilitacja medyczna. Wrocław: Urban & Partner; 2003
2. Milanowska K, Dega W. Rehabilitacja medyczna. Warszawa: PZWL; 1999
3. McMaster MJ, Singh H. Natural history of congenital kyphosis and kyphoscoliosis. A study of one hundred and twelve patients. *J Bone Joint Surg Am* 1999; 81 (10): 1367-83
4. Sonel B, Yalcin P, Ozturk EA, Bokesoy I. Butterfly vertebra: a case report. *Clin Imaging* 2001; 25 (3): 206-8
5. Vazquez-Lopez ME, Lopez-Conde MI, Somoza-Rubio C, Perez-Pacin R, Morales-Redondo R, Gonzalez-Gay MA. Anomalies of vertebrae and ribs: Jarcho Levin syndrome. Description of a case and literature review. *Joint Bone Spine*. 2005; 72 (3): 275-7
6. Rahimi-Movaghar V, Moghtaderi A, Shahriarian S, Keshmirian B. Klippel-Feil anomaly associated with thoracic hemivertebrae/butterfly vertebrae and patella hypoplasia. *Clin Dysmorphol* 2004; 13 (1): 39-41
7. Przkora R, Schmitz A, Perlick L, Koenig R, Jaeger U, Schmitt O. Butterfly vertebrae and scoliosis: Alagille syndrome. *Orthop Ihre Grenzgeb* 2002; 140 (2): 182-4
8. Tederko P, Krasuski M, Kiwerski J, Barcińska I. Znaczenie weryfikacji rozpoznania u pacjentów po urazie rdzenia kręgowego hospitalizowanych w oddziale rehabilitacji. *Ortopedia Traumatologia Rehabilitacja* 2005; 4: 365-373.