

Zaangażowanie Autorów

- A – Przygotowanie projektu badawczego
B – Zbieranie danych
C – Analiza statystyczna
D – Interpretacja danych
E – Przygotowanie manuskryptu
F – Opracowanie piśmiennictwa
G – Pozyskanie funduszy

Author's Contribution

- A – Study Design
B – Data Collection
C – Statistical Analysis
D – Data Interpretation
E – Manuscript Preparation
F – Literature Search
G – Funds Collection

Jerzy Gosk^{1(A,B,D,E,F)}, Roman Rutowski^{1,2(A,D)}, Roman Wiącek^{1(B,F)}, Paweł Reichert^{1(B,F)}

¹ Katedra i Klinika Chirurgii Urazowej i Chirurgii Ręki, Akademia Medyczna, Wrocław

² Katedra i Zakład Medycyny Sportu, Akademia Wychowania Fizycznego, Wrocław

¹ Department of Traumatology and Hand Surgery, Wrocław Medical University, Poland

² Department and Division of Sports Medicine, University School of Physical Education, Wrocław, Poland

Zespół ciasnoty nerwu nadłopatkowego w materiale własnym – wyniki leczenia operacyjnego

Experience with surgery for entrapment syndrome of the suprascapular nerve

Słowa kluczowe: usidlenie nerwu, więzadło górne poprzeczne łopatki, leczenie chirurgiczne
Key words: nerve entrapment, superior transverse scapular ligament, surgical treatment

STRESZCZENIE

Wstęp. Zespół ciasnoty nerwu nadłopatkowego stanowi około 1-2% z ogólnej liczby schorzeń powodujących ból i dysfunkcję obręczy barkowej. Nerw nadłopatkowy może być usidlony na różnych poziomach, a częstym miejscem ucisku jest wcięcie łopatki ograniczone od góry więzadłem górnym poprzecznym łopatki.

Materiał i metody. Materiał kliniczny stanowiło 5 pacjentów z objawami usidlenia nerwu nadłopatkowego we wcięciu łopatki. W oparciu o ten materiał dokonano analizy patomechanizmu zespołu uciskowego oraz oceniono wyniki leczenia operacyjnego. Badano poprawę siły mięśnia nad- i podgrzebieniowego wg metody Narakasa oraz oceniono stopień ustępowania zaników mięśniowych i dolegliwości bólowych.

Wyniki. W wyniku leczenia operacyjnego u 4 chorych (80%) uzyskano ustąpienie dolegliwości bólowych, u 3 (60%) poprawę siły mięśni, a u 1 pacjenta (20%) odbudowę masy mięśniowej.

Wnioski. Wyniki leczenia operacyjnego uzależnione są od właściwie przeprowadzonej diagnostyki różnicowej, wczesnego rozpoznania schorzenia i szybkiej kwalifikacji do leczenia operacyjnego we wszystkich wymagających tego przypadkach.

SUMMARY

Background. The suprascapular nerve entrapment syndrome accounts for about 1-2% of all causes of shoulder pain and dysfunction. Entrapment may occur at different levels and a frequent site of compression is the suprascapular notch, the upper border of which is the superior transverse scapular ligament.

Material and methods. We studied 5 patients with entrapment of the suprascapular nerve at the suprascapular notch, analyzing the pathomechanism of the compression syndrome. The outcome of the surgical treatment was evaluated by examining the improvement in strength of the supraspinatus and infraspinatus muscles based on the Narakas method. The degree of recovery of atrophy of the muscles and pain was also evaluated.

Results. Following surgical treatment, pain subsided in 4 patients (80%), muscle strength improved in three (60%) and in 1 patient (20%) there was recovery of muscle mass.

Conclusions. The outcomes of surgery for suprascapular entrapment depend on appropriate differential diagnosis, early detection and prompt referral for operative treatment whenever such is necessary.

Liczba słów/Word count: 3017

Tabele/Tables: 1

Ryciny/Figures: 2

Piśmiennictwo/References: 17

Adres do korespondencji / Address for correspondence

dr Jerzy Gosk, e-mail: chirurgaz@churaz.am.wroc.pl

Klinika Chirurgii Urazowej i Chirurgii Ręki, Akademii Medycznej
50-417 Wrocław, ul. Traugutta 57/59, tel./fax: (0-71) 37-00-212

Otrzymano / Received 04.10.2006 r.
Zaakceptowano / Accepted 13.02.2007 r.

WSTĘP

Objawy porażenia nerwu nadłopatkowego często stanowią element obrazu klinicznego uszkodzenia górnej części splotu ramiennego [1,2,3]. Izolowany zespół ciasnoty nerwu nadłopatkowego jest natomiast rzadką neuropatią powodującą: dolegliwości bólowe, osłabienie odwodzenia i rotacji zewnętrznej kończyny górnej w stawie ramiennym oraz zaniki mięśnia nad- i podgrzebieniowego [4,5, 6]. Schorzenie to z uwagi na różnorodną etiologię wymaga umiejętnego postępowania terapeutycznego. Wskazania do interwencji operacyjnej ustalane są w oparciu o całość obrazu klinicznego oraz wyniki badań dodatkowych (elektromiografia, badania obrazowe) [3,4,5].

MATERIAŁ I METODY

Materiał kliniczny stanowiło 5 pacjentów płci męskiej w wieku od 21 do 46 lat leczonych operacyjnie w Klinice Chirurgii Urazowej i Chirurgii Ręki w latach 2002 – 2005 z powodu objawów usidlenia nerwu nadłopatkowego. Chorzy kierowani byli do ośrodka z pełnym, ostatecznym rozpoznaniem klinicznym, opartym o wykonane przednio badania obrazowe i elektromiograficzne. We wszystkich 5 przypadkach obserwowano klasyczne objawy wysokiego usidlenia nerwu nadłopatkowego, które obejmowały: dolegliwości bólowe na tylnej powierzchni barku, bolesność uciskową w okolicy wcięcia łopatki, dodatni „cross-body” test, osłabienie siły odwodzenia (od 45 do 60%) i rotacji zewnętrznej w stawie ramiennym oraz zaniki mięśnia nad- i podgrzebieniowego. W pracy podjęto próbę analizy przyczyn i patomechanizmu zespołu uciskowego oraz dokonano oceny uzyskanych wyników leczenia. Badano poprawę siły mięśniowej (mięsień nad- i podgrzebieniowy) wg kryteriów podanych przez Narakasa [4], porównując pomiędzy stroną zdrową i chora zdolność do utrzymania ciężaru w dłoni przy ustawieniu ramienia w odwiedzeniu 90 stopni, rotacji wewnętrznej, wyprostowanym łokciu i przedramieniu ustawionym w supinacji. Ponadto oceniono stopień ustępowania zaników mięśniowych oraz dolegliwości bólowych. Najkrótszy okres obserwacji pooperacyjnej wynosił 10 miesięcy.

WYNIKI

W zgromadzonym materiale obserwowano zespół ciasnoty nerwu nadłopatkowego po stronie prawej u 4 chorych (Tab. 1 – przyp. 1, 2, 3, 4), a u jednego po stronie lewej (Tab. 1 – przyp. 5). Wszyscy pacjenci byli praworęczni i aktywni zawodowo. Dwóch z nich to pracownicy umysłowi (Tab. 1 – przyp. 2, 3), a trzech wykonywało pracę fizyczną (Tab. 1 – przyp. 1, 4, 5). Żaden z leczonych nie wykazywał aktywności sportowej wpływającej na zwiększenie ryzyka wystąpienia zespołu usidlenia nerwu nadłopatkowego. W 3 przypadkach ustalono etiologię urazową zespołu ciasnoty nerwu nadłopatkowego. Objawy poprzedzone były upadkiem z uderzeniem w okolicę łopatki u 2 pacjentów (Tab. 1 – przyp. 3, 5), a u 1 upadkiem na wycią-

BACKGROUND

Signs of suprascapular nerve paralysis often contribute to the clinical picture of superior brachial plexopathy [1, 2, 3]. An isolated suprascapular nerve entrapment syndrome, however, is a rare neuropathy producing pain, weakened glenohumeral abduction and external rotation of the upper limb and supra- and infraspinatus muscle atrophy [4, 5, 6]. The heterogeneous etiology of this condition requires careful patient management. Indications for operative treatment are established on the basis of a complete clinical picture and results of additional investigations (electromyography, imaging studies) [3,4,5].

MATERIAL AND METHODS

The study involved five male patients aged 21-46, suffering from suprascapular nerve entrapment symptoms, who were surgically managed at the Traumatology and Hand Surgery Department in the period between 2002 and 2005. The patients were referred to the center with a final clinical diagnosis determined on the basis of earlier imaging studies and electromyography. All patients demonstrated typical symptoms of high suprascapular nerve entrapment, which included: pain localized to the posterior aspect of the shoulder, compression tenderness in the scapular notch area, a positive cross-body test, weakened glenohumeral abduction (by 45-60%) and external rotation as well as supra- and infraspinatus muscle atrophy. This paper attempts to analyze the causes and pathology underlying the compression syndrome and provide an evaluation of the treatment outcomes obtained. Improvement of supra- and infraspinatus muscle strength was examined using Narakas' criteria [4], where the healthy and the affected side was compared with regard to the ability to hold a weight with the shoulder abducted to 90 degrees, in external rotation, with an extended elbow and forearm in supination. The extent of recovery from atrophy and pain relief was also assessed. The minimum post-operative follow-up period was 10 months.

RESULTS

A suprascapular nerve entrapment syndrome was seen on the right side in 4 patients (Table 1 – Cases 1, 2, 3 and 4) and on the left side in 1 patient (Table 1 – Case 5). All patients were right-handed and professionally active, with two employed as white-collar workers (Table 1 – Cases 2 and 3) and three as laborers (Table 1 – Cases 1, 4 and 5). None of the patients participated in any sportive activity which may have escalated the risk of a suprascapular nerve entrapment syndrome. In three cases the suprascapular nerve entrapment was traumatic in origin: two patients had developed the symptoms following a fall with a direct blow to the scapular area (Table 1 – Cases 3 and 2), and one had fallen onto an extended, erect upper limb (Table 1

Tab. 1. Wyniki leczenia operacyjnego zespołu usidlenia nerwu nadłopatkowego
 Tab. 1. The outcome of the surgical treatment of the suprascapular nerve entrapment

L.p. No	Dane (Data)	Czas trwania objawów (Duration of symptoms)	Stymulacja elektryczna (Electrical stimulation)	Wyniki leczenia (Results of treatment)				
				Ból (Pain)		Powrót siły mięśniowej (Muscle power recovery)	Zaniki mięśniowe* (Atrophy of muscles)	
				Przed/ Before	Po/ After		Przed/ Before	Po/ After
1.	K.J. l. 46	5 miesięcy (months)	+	+	-	Pełny powrót (Full recovery)	++	-
2.	Z.A. l. 22	12 miesięcy (months)	+/-	+	+	Bez poprawy (Without improvement)	+++	+++
3.	B.T. l. 25	2 miesiące (months)	+	+	-	Wyraźna poprawa (Significant improvement)	+	+
4.	L.R. l. 21	6 miesięcy (months)	-	+	-	Bez poprawy (Without improvement)	++	++
5.	M.M. l. 21	7 miesięcy (months)	+	+	-	Wyraźna poprawa (Significant improvement)	+	+

* zaniki mięśni: +- łagodne, ++ - umiarkowane, +++ - znaczne, -- bez zaników

* muscles atrophy: +- mild, ++ - moderate, +++ - severe, -- without atrophy

gnięta, wyprostowaną kończynę górną (Tab. 1 – przyp. 1). Przeciążenie (dźwignięcie 25 kg ciężaru) stanowiło przyczynę rozwoju zespołu uciskowego u jednego chorego (Tab. 1 – przyp. 4). W 1 przypadku usidlenie miało charakter idiopatyczny i nie było poprzedzone urazem czy przeciążeniem (Tab. 1 – przyp. 2). Zaniki mięśnia nad i podgrzebieniowego u badanych pacjentów miały wg subiektywnej klasyfikacji zaproponowanej przez Fabre i wsp. [3] charakter: łagodny u 2 chorych (Tab. 1 – przyp. 3, 5), umiarkowany także u 2 chorych (Tab. 1 – przyp. 1, 4), a u 1 pacjenta były one skrajnie nasilone (Tab. 1 – przyp. 2). Wyniki leczenia operacyjnego przedstawiono w Tabeli 1.

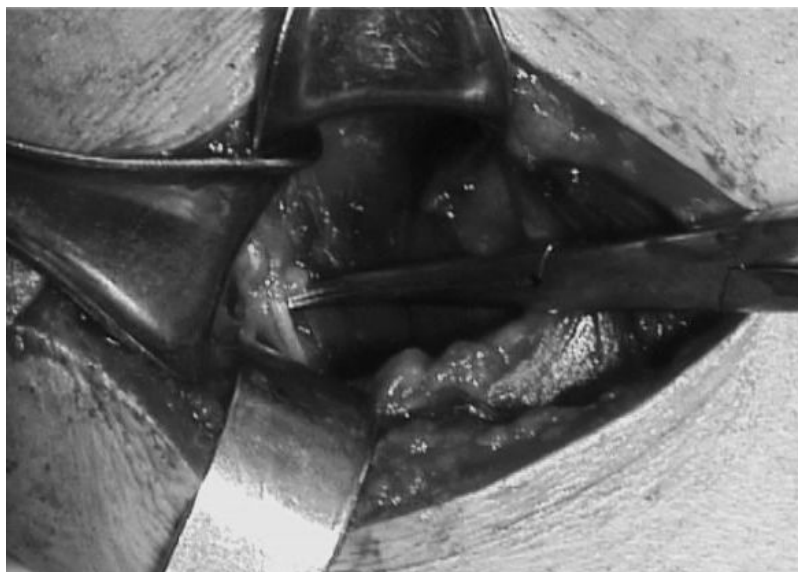
DYSKUSJA

Zespół ciasnoty nerwu nadłopatkowego jest rzadką neuropatią występującą najczęściej w dominującej kończynie górnej u pacjentów w przedziale od 20 do 50 roku życia [5, 6]. Początek schorzenia może być niezauważalny lub poprzedzony urazem czy przeciążeniem [3,5,7,8,9,10,11]. W naszym materiale średnia wieku pacjentów wynosiła 27 lat. Tylko u 1 chorego schorzenie miało charakter idiopatyczny (Tab. 1 – przyp. 2). Usidlenie nerwu nadłopatkowego może mieć miejsce na różnych poziomach [12,13,14, 15]. W opisywanych przypadkach obserwowano ucisk nerwu nadłopatkowego we wcięciu łopatki, w miejscu jego przebiegu pod więzadłem górnym poprzecznym łopatki. Wgląd w ten obszar uzyskiwano z dostępu tylnego z rozwarstwieniem mięśnia czworobocznego [3,16]. Po

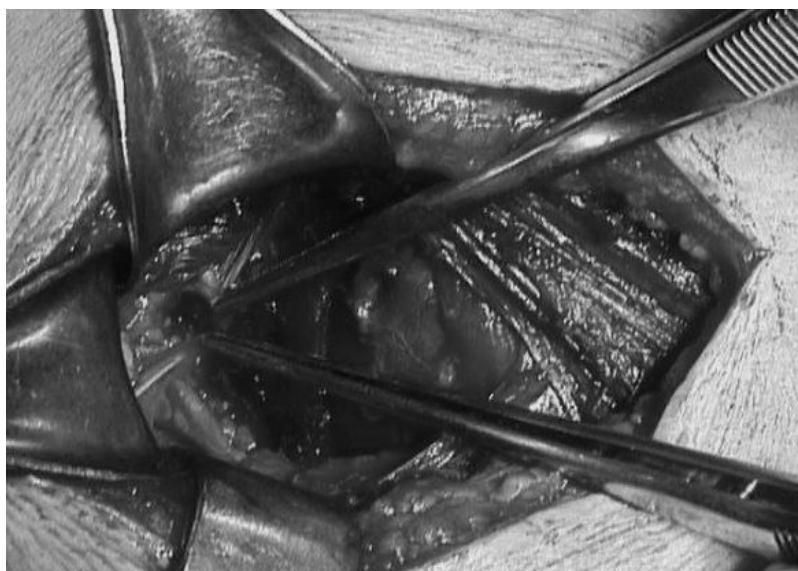
– Case 1). Overloading (lifting a 25 kg weight) produced the compression syndrome in one of the patients (Table 1 – Case 4). Finally, one patient had an idiopathic entrapment syndrome, not secondary to a trauma or overloading (Table 1 – Case 2). According to a subjective classification presented by Fabre et al., the supra- and infraspinatus muscle atrophy was classified as mild in two patients (Table 1 – Cases 3 and 5), moderate in two patients (Table 1 – Case 1 and 4), and severe in one patient (Table 1 – Case 2). Operative treatment outcomes are presented in Table 1.

DISCUSSION

The suprascapular nerve entrapment syndrome is a rare neuropathy seen most often in the dominant upper limb of patients aged between 20 and 50 [5,6]. The onset of the disease may be inconspicuous or preceded by a trauma or overloading [3,5,7,8,9,10,11]. In this study, the mean age of the patients was 27 years. The neuropathy was idiopathic only in one patient (Table 1 – Case 2). Suprascapular nerve entrapment may occur at different levels [12,13, 14,15]. Our patients presented suprascapular nerve compression at the scapular notch, where the nerve passes under the superior transverse scapular ligament. Access to this area was achieved through a posterior approach with dissection of the trapezoid muscle [3,16]. After the suprascapular nerve was exposed, the superior transverse scapu-



Ryc. 1. Obraz śródoperacyjny: widoczny nerw nadłopatkowy w pobliżu wcięcia łopatki
Fig. 1. Intraoperative view: the suprascapular nerve is visible near the suprascapular notch



Ryc. 2. Obraz śródoperacyjny: stan po przecięciu więzadła górnego poprzecznego łopatki (kikuty więzadła w pęsetach)
Fig. 2. Intraoperative view: following transection of the superior transverse scapular ligament (stumps of ligament in tweezers)

uwidocznieniu nerwu nadłopatkowego przecinano więzadło górne poprzeczne łopatki i uwalniano nerw – Rycina 1 i 2. Śródoperacyjnie wykonywano stymulację elektryczną. Czas podjęcia leczenia operacyjnego od momentu wystąpienia objawów wynosił od 2 do 12 miesięcy (średnio 6,4 miesiąca). U wszystkich chorych stwierdzano obecność różnie nasilonych zaników mięśnia nad- i podgrzebieniowego. Większość autorów jest zdania, iż przypadki, w których obserwuje się zaniki mięśni winny być szybko kwalifikowane do leczenia chirurgicznego, a najlepsze wyniki uzyskuje się u chorych operowanych w ciągu 6 miesięcy od wystąpienia objawów [3,5,6,16,17]. Uwolnienie nerwu nadłopatkowego przy odpowiednio wczesnej kwalifikacji do leczenia operacyjnego przynosi u większości chorych zniesienie dolegliwości bólowych oraz poprawę siły mię-

lar ligament was cut and the nerve released (Figs. 1 and 2). Intraoperative electrical stimulation was performed. The surgical treatment was carried out within 2 to 12 months (6.4 months on average) from symptom onset. Supra- and infraspinatus atrophy of various intensity was diagnosed in all patients. Most authors believe that patients presenting muscle atrophy should be immediately referred for surgical management, with the best treatment outcomes seen in patients surgically managed within six months from symptom onset [3,5,6,16,17]. Suprascapular nerve release following an early surgical referral generally produces pain relief and improvement in muscle strength. However, muscle atrophy may persist in some patients [3,5,6]. Fabre et al. reported a complete recovery of atrophied muscle mass in 13 out of 25 patients [3]. In a review of clinical data

śniowej, chociaż u niektórych z nich nadal utrzymują się zaniki mięśniowe [3,5,6]. Fabre i wsp. obserwowali pełną odbudowę masy mięśniowej u 13 z 25 pacjentów [3]. W analizie materiału klinicznego zebranego z wielu publikacji przez Zehetgrubera i wsp. utrzymywanie się zaników mięśniowych po leczeniu operacyjnych stwierdzano u 49% chorych [6]. W wyniku przeprowadzonego leczenia operacyjnego w materiale własnym obserwowano u 4 chorych ustąpienie dolegliwości bólowych, chociaż u 1 z nich (Tab. 1 – przyp. 1) w okresie pooperacyjnym nastąpiło ich przejściowe nasilenie. Pełny powrót siły mięśniowej stwierdzono u 1 pacjenta (Tab. 1 – przyp. 1), a u 2 wyraźną poprawę siły (Tab. 1 – przyp. 3, 5). Brak poprawy w stosunku do okresu przedoperacyjnego obserwowano u kolejnych 2 chorych (Tab. 1 – przyp. 2, 4). U jednego z nich czas trwania objawów idiopatycznego zespołu uciskowego wynosił 12 miesięcy i w tym też przypadku obserwowano znacznie nasilone zaniki mięśniowe. U drugiego kwalifikowanego do leczenia operacyjnego 6 miesięcy po dźwignięciu 25 kilogramowego ciężaru śródoperacyjnie po uwolnieniu nerwu nie stwierdzono odpowiedzi ruchowej w mięśniach przy stymulacji elektrycznej. Nie można w tym przypadku wykluczyć niedokrwiennego charakteru uszkodzenia nerwu w wyniku jego nadmiernego rozciągnięcia. Jednak, co ciekawe, w następstwie przeprowadzonej operacji uzyskano ustąpienie dolegliwości bólowych, co można by tłumaczyć zniesieniem ucisku i drażnienia włókien czuciowych przez więzadło górne poprzeczne łopatki. Odbudowę istniejących przed operacją zaników mięśniowych uzyskano u 1 chorego (Tab. 1 – przyp. 1), a u pozostałych pacjentów stopień ich nasilenia nie uległ zmianie. U 2 chorych (Tab. 1 – przyp. 3, 5) z łagodnymi zanikami mięśniowymi stwierdzono, pomimo ich utrzymywania się wyraźną poprawę siły mięśniowej, co znajduje potwierdzenie w obserwacjach innych autorów [3,5]. Stosunkowo rzadkie występowanie zespołu uciskowego nerwu nadłopatkowego powoduje, że często jest on rozpoznawany dopiero po zaistnieniu zaników mięśnia nad- i podgrzebieniowego, a to nie pozostaje bez wpływu na uzyskiwane wyniki leczenia.

WNIOSKI

1. Zespół ciasnoty nerwu nadłopatkowego jest rzadką neuropatią rozpoznawaną często w zaawansowanym stadium z widocznymi zanikami mięśnia nad- i podgrzebieniowego.
2. Wyniki leczenia chirurgicznego uzależnione są od czasu podjęcia interwencji operacyjnej oraz patomechanizmu zespołu uciskowego.
3. Rokowanie w zespole ciasnoty nerwu nadłopatkowego jest korzystne. W większości przypadków uzyskuje się ustąpienie dolegliwości bólowych oraz poprawę siły mięśnia nad- i podgrzebieniowego.

from several papers, Zehetgruber et al. reported that muscle atrophy persisted in 49% of surgically managed patients [6]. In the present study, surgery resulted in pain relief in four patients, one of whom (Table 1 – Case 1), however, experienced a transient increase in pain severity in the postoperative period. Complete muscle strength recovery was seen in one patient (Table 1 – Case 1) while two patients demonstrated a distinct improvement (Table 1 – Cases 3 and 5). The other two patients showed no improvement following surgery (Table 1 – Cases 2 and 4). One of them had presented the symptoms of an idiopathic compression syndrome for 12 months and there was also severe muscle atrophy. In the second patient, referred for operative treatment six months after lifting a 25 kg weight, intraoperative electrical stimulation following nerve release did not produce a motor muscle response. An ischemic origin of the nerve injury resulting from nerve overstretching should perhaps be considered in this case. Interestingly, though, the surgery did bring about pain relief, which was most probably due to the removal of compression and irritation of the motor fibers by the superior transverse scapular ligament. Recovery of atrophied muscle mass was seen in one patient (Table 1 – Case 1), while the remaining four patients did not improve in this respect. Two patients with mild atrophy (Table 1 – Cases 3, 5) demonstrated a distinct improvement in muscle strength despite persistent muscle mass reduction, a finding reported also by other authors [3,5]. Owing to a relatively low incidence of the suprascapular nerve compression syndrome, it is frequently not diagnosed before the onset of supra- and infraspinatus muscle atrophy, which definitely affects treatment outcomes.

CONCLUSIONS

1. The suprascapular nerve entrapment syndrome is a rare neuropathy frequently diagnosed at an advanced stage with visible supra- and infraspinatus atrophy.
2. Operative treatment outcomes depend on the length of time between symptom onset and surgery and the pathology underlying nerve compression.
3. The prognosis in the suprascapular nerve syndrome is favorable. Most patients report pain relief and improved strength of the supra- and infraspinatus muscles.

PIŚMIENNICTWO / REFERENCES

1. Gosk J, Rutowski R, Rabczyński J. The analysis of the intrasurgical view of the obstetric brachial plexus palsy. *Folia Neuropathol* 2005; 43(3): 143-7
2. Rutowski R. Neurotizations by means of the cervical plexus in over 100 patients with from one to five root avulsions of the brachial plexus. *Microsurgery* 1993; 14 (4): 285-8.
3. Fabre Th, Piton C, Leclouerec G, Gervais-Delion F, Durandean A. Entrapment of the suprascapular nerve. *J Bone Joint Surg* 1999; 81(3): 414-9.
4. Narakas AO. Compression and traction neuropathies about the shoulder and arm. W: Gelberman RH, editor. *Operative nerve repair and reconstruction*. Philadelphia: JB Lippincott Company; 1991. str. 1147-75.
5. Cummins CA, Messer TM, Nuber GW. Suprascapular nerve entrapment. *J Bone Joint Surg* 2000; 82(3):415-24.
6. Zehetgruber H, Noske H, Lang T, Wurnig C. Suprascapular nerve entrapment. A meta-analysis. *Int Orthop* 2002; 26: 339-43.
7. Demirhan M, Imhoff AB, Debski RE, Patel PR, Fu FH, Woo SLY. The spinoglenoid ligament and its relationship to the suprascapular nerve. *J Shoulder Elbow Surg* 1998; 7: 238-43.
8. Solheim LF, Roaas A. Compression of the suprascapular nerve after fracture of the scapular notch. *Acta Orthop Scand* 1978; 49: 338-40.
9. Zoltan JD. Injury to the suprascapular nerve associated with anterior dislocation of the shoulder: case report and review of the literature. *J Trauma* 1979; 19: 203-6.
10. Sandow MJ, Ilic J. Suprascapular nerve rotator cuff compression syndrome in volleyball players. *J Shoulder Elbow Surg* 1998; 7: 516-21.
11. Asami A, Sonohata M, Morisawa K. Bilateral suprascapular nerve entrapment syndrome associated with rotator cuff tear. *J Shoulder Elbow Surg* 2000; 9: 70-2.
12. Ganzhorn RW, Hocker JT, Horowitz M, Switzer HE. Suprascapular-nerve entrapment: a case report. *J Bone Joint Surg* 1981; 63: 492-4.
13. Bayramoglu A, Demiryurek D, Tuccar E i wsp. Variations in anatomy at the suprascapular notch possibly causing suprascapular nerve entrapment: an anatomical study. *Knee Surg Sports Traumatol Arthrosc* 2003; 11: 393-8.
14. Ticker JB, Djurasovic M, Strauch RJ i wsp. The incidence of ganglion cysts and other variations in anatomy along the course of the suprascapular nerve. *J Shoulder Elbow Surg* 1998; 7: 472-8.
15. Bektas V, AY S, Yilmaz C, Tekdemir I, Elhan A. Spinoglenoid septum: a new anatomic finding. *J Shoulder Elbow Surg* 2003; 12: 491-2.
16. Callahan JD, Scully TB, Scott A, Shapiro SA, Worth RM. Suprascapular nerve entrapment: a series of 27 cases. *J Neurosurg* 1991; 74: 893-6.
17. Moore TP, Hunter RE. Suprascapular nerve entrapment. *Oper Techn Sport Med* 1996; 4(1): 8-14.