

Zaangażowanie Autorów

- A – Przygotowanie projektu badawczego
B – Zbieranie danych
C – Analiza statystyczna
D – Interpretacja danych
E – Przygotowanie manuskryptu
F – Opracowanie piśmiennictwa
G – Pozyskanie funduszy

Author's Contribution

- A – Study Design
B – Data Collection
C – Statistical Analysis
D – Data Interpretation
E – Manuscript Preparation
F – Literature Search
G – Funds Collection

**Kazimierz Kobus^(A), Piotr Wójcicki^(A,D),
Tomasz Dydymski^(D,E,F), Marek Węgrzyn^(B,D,E),
Fahed Hamlawi^(B)**

Klinika i Oddział Chirurgii Plastycznej SCM w Polanicy Zdroju Akademia Medyczna, Wrocław
Department of Plastic Surgery, Specialist Medicine Center in Polanica Zdrój, Medical University, Wrocław, Poland

Ocena wyników leczenia chorych z przykurczem Dupuytrena w oparciu o analizę materiału własnego

Evaluation of treatment results of patients with Dupuytren's contracture – our clinical experience

Słowa kluczowe: choroba Dupuytrena, przykurcz palców, fasciectomia, fasciotomya
Key words: Dupuytren's disease, finger contracture, fasciectomy, fasciotomy

STRESZCZENIE

Wstęp. Choroba Dupuytrena jest częstym schorzeniem upośledzającym funkcję ręki występującym od 2 do 12% społeczeństwa, głównie mężczyzn, objawiającym się narastającym przykurczem palców spowodowanym skróceniem struktury rozciągnięta dłoniowego. Celem pracy była przedstawienie własnego sposobu postępowania i ocena wyników leczenia u chorych z przerostem rozciągnięta dłoniowego.

Materiał i metody. W Szpitalu Chirurgii Plastycznej w Polanicy Zdroju w okresie 25 lat tj. od 1977 do 2002 leczono 288 osób z chorobą Dupuytrena. W pracy przedstawiono retrospektywną analizę wyników leczenia u 253 chorych, u których dysponowano pełną dokumentacją medyczną. Wszystkich chorych operowano w znieczuleniu miejscowym, w niedokrwieniu. Na dłoni wykonywano cięcie skórne płatowe wg Bunnella, a następnie wycinano przerośniętą część rozciągnięta dłoniowego. Skórę na śródreżcu i palcach zamykano stosując „V-Y” plastykę. W okresie pooperacyjnym stosowano elewację i podejmowano wczesną rehabilitację ruchową.

Wyniki. U 70% chorych uzyskano pełen zakres ruchów i całkowity wyprost w stawie śródreżczo-palczkowym a u 68% w stawach międzypalczkowych. Spośród 145 chorych czynnych zawodowo, 132 wróciło do wykonywanego zawodu. U 2 pacjentów zaszła konieczność amputacji palca, u jednego wystąpiła artrodeza, natomiast w 2 przypadkach wystąpiła martwica skóry, którą usunięto, a ubytki pokryto przeszczepami skóry. Po 6 miesiącach u 8 chorych stwierdzano nawrót choroby, a u 4 pogorszenie sprawności ręki ze sztywnością palców.

Wnioski. Niski współczynnik powikłań i dobre wyniki leczenia przemawiają za przyjętym sposobem postępowania: wykonywania zabiegu operacyjnego w znieczuleniu miejscowym w niedokrwieniu z zastosowaniem opaski uciskowej, wykonywania cięć skórnych płatowych typu Bunnella, radykalnym usuwaniu przerośniętego rozciągnięta dłoniowego oraz stosowaniu „V-Y” plastyki w celu zamykania ubytków na dłoni.

SUMMARY

Background. Dupuytren's contracture is a common condition leading to impairment of the function of the hand which affects from 2 to 12 % of the population, mainly males, and presents as progressive contracture of fingers caused by shortening of the palmar aponeurosis. The objective of the work was to present our own approach to managing Dupuytren's disease and evaluate treatment results in patients with hypertrophy of the palmar aponeurosis.

Material and methods. 288 patients with Dupuytren's disease were treated at the Plastic Surgery Hospital in Polanica Zdroj over a period of 25 years (1977-2002). The present paper is a retrospective analysis of treatment results in 253 patients for whom complete medical documentation was available. All patients were operated in local anaesthesia in ischemia. A Bunnell flap skin incision was followed by a fasciectomy of the hypertrophied segment of the palmar aponeurosis. The skin wound was closed using V-Y plasty. Postoperative management involved hand elevation and early rehabilitation.

Results. Restoration of the full range of motion and total extension in the MP joint and the interphalangeal joints were achieved in 70% and 68% of patients, respectively. Of 145 patients who were professionally active, 132 were able to return to work. Finger amputation was necessary in 2 patients, one patient suffered from arthrodesis and two other developed skin necrosis which was removed with the wound closed by skin grafts. A follow-up examination 6 months after the operation revealed a recurrence in 8 patients and deterioration of hand dexterity with finger stiffness in 4.

Conclusions. A low complication rate and good treatment results are arguments in favour of the approach adopted at our hospital, i. e. surgery in local anaesthesia in ischemia with compressive bandaging, using a Bunnell flap skin incision followed by radical fasciectomy and V-Y plasty.

Liczba słów/Word count: 4935

Tabele/Tables: 0

Ryciny/Figures: 1

Piśmiennictwo/References: 43

Adres do korespondencji / Address for correspondence

dr Piotr Wójcicki
57-320 Polanica Zdrój, ul. Wojska Polskiego 23b
tel./fax: (0-74) 868-29-39, e-mail: p.wojcicki@chirurgiaplastyczna.biz.pl

Otrzymano / Received 13.02.2007 r.
Zaakceptowano / Accepted 22.04.2007 r.

WSTĘP

Ręka jest szczególnym narządem używanym do pełnienia rozlicznych funkcji kontrolowanych przez ośrodki korowe CUN. Ze względu na dużą koncentrację receptorów dotyku, w określonych przypadkach może nawet funkcjonować jako narząd zmysłu. Dość częstym schorzeniem upośledzającym funkcję ręki jest choroba Dupuytrena występująca u 2 do 12% populacji [1,2,3]. Najczęściej dotyka ona mężczyzn rasy kaukaskiej w średnim wieku [4,5,6]. Choroba objawia się zazwyczaj narastającym przykurczem palców spowodowanym skróceniem struktury rozciągnięta dłoniowego; zmiany dotyczą kolejno palca V, IV, III, kciuka i wskaźnika, obejmując obie ręce z najczęściej asymetrycznym nasileniem objawów [6,7,8].

Pierwsze doniesienia na temat przykurczu palców pochodzą od Feliksa Platera z Bazylei i datowane są na rok 1614. Plater badał chorych, u których występował przykurcz dłoniowy palców uważając, że jest on spowodowany skróceniem ścięgien zginaczy. W późniejszym czasie, ok. 1777 roku, angielski chirurg Henry Cline po przeprowadzeniu wielu badań na zwłokach wysunął teorię, że przykurcz może być spowodowany przez zmiany w powięzi ręki i powinien być leczony przez fasciotomię [8,9,10]. Szerzej problem przykurczu przedstawił w roku 1831 w serii wykładów baron Guillaume Dupuytren opisując szeroko etiologię choroby oraz jej przebieg [9,11,12].

Prawdopodobieństwo występowania przykurczu rośnie wraz z wiekiem i jest ok. 10-15 krotnie większe u mężczyzn. Częstsze występowanie choroby u osób palących papierosy, chorych na cukrzycę, padaczkę czy u osób po urazach ręki może mieć podłoże genetyczne i być następstwem wzmożonej wrażliwości tkanek na czynniki środowiskowe [1,2,14].

Za powstanie przykurczów odpowiedzialna jest zwiększona i niekontrolowana proliferacja fibroblastów oraz odkładanie się kolagenu typu III i V oraz glikozaminoglikanów w rozciągniętych dłoniowych ręki [16,17]. Jak dotąd nieznaną przyczyną tego procesu. Prawdopodobnie wywołują to czynniki wzrostu pobudzające proliferację miofibroblastów, takie jak: czynnik wzrostu fibroblastów, czynnik aktywujący płytki, transformujący czynnik wzrostu, których zwiększoną aktywność zaobserwowano u osób z chorobą Dupuytrena [15,16,17].

Lokalizacja zmian chorobowych nie jest przypadkowa – zmiany występują wzdłuż linii podłużnych napięć na ręce [20,26,27].

Chorobą są dotknięte przede wszystkim pasma podłużne rozciągnięta dłoniowego, które z elastycznych włókien zmieniają się w przerosnięte struktury kolagenowe, powodując przykurcz w stawach śródrečno-paliczkowych (MP), międzypaliczkowych bliższych (PIP) i czasami międzypaliczkowych dalszych (DIP).

W początkowym stadium choroby w obrazie klinicznym dominuje zgrubienie na powierzchni dłoniowej ręki, w następnym zaś etapie dochodzi do powstania guzków, a następnie pasm powodujących ograniczenie wyprostu palców.

Przerost struktur powięziowych występować może także w innych okolicach ciała. Zmiany chorobowe poza ręką najczęściej występują:

BACKGROUND

The hand is a particular organ whose numerous functions are controlled by the cortical centers of the CNS. In some cases it may even function as a sense organ due to the large concentration of tactile receptors. Dupuytren's disease is a rather common condition leading to the impairment of hand function, affecting 2-12% of the population [1,2,3], mainly middle-aged Caucasian males [4,5,6]. The disease usually manifests itself as a progressive contracture of fingers due to the shortening of the palmar aponeurosis. The changes are successively seen in the V, IV, and III finger, thumb and index finger and affect both hands, usually with asymmetry in symptom severity [6,7,8].

Felix Plater from Basel was the first physician to report on finger contracture in 1614. He examined patients with palmar contracture of the fingers and thought it was caused by the shortening of the flexor tendons. Later on, around 1777, an English surgeon, Henry Cline, having performed a number of post-mortem examinations, presented a theory that the contracture might result from lesions within the fascia of the hand and should be treated with fasciotomy [8,9,10]. Baron Guillaume Dupuytren presented a broader perspective on the issue during a series of lectures in 1831, where he comprehensively described the etiology and course of the disease [9,11,12].

The risk of developing contracture increases with age and is about 10 to 15 times higher in males. A higher incidence in smokers, diabetes and epilepsy patients or following hand injury may be genetically conditioned or may result from a hypersensitivity of the tissues to environmental factors.

Contractures develop as a result of increased and uncontrolled fibroblast proliferation, as well as deposition of type II and V collagen and glycosaminoglycans in the palmar aponeurosis [16,17]. The causes of this pathology are so far unknown. The growth factors promoting myofibroblast proliferation, such as the fibroblast growth factor, platelet-activating factor, or transforming growth factor are likely to be the cause. Increased activity of those factors has been observed in patients with Dupuytren's disease [15,16,17]. The location of the lesions follows a pattern, the changes being present along the longitudinal lines of tension?? in the hand [20,26,27].

Dupuytren's disease affects mostly longitudinal fascicles of the palmar aponeurosis, which transform from elastic fibers into hypertrophied collagenous structures, causing contractures of the metacarpophalangeal (MP), proximal interphalangeal (PIP), and sometimes distal interphalangeal (DIP) joints.

The clinical picture at the early stage of the disease shows thickened skin in the palm of the hand, which progresses in the next stage to nodules, and subsequently to cords of fibrous tissue, limiting finger extension. The hypertrophy of fascial structures may also develop in other regions of the body. Apart from the hand, the lesions most commonly involve:

- plantar foot (Ledderhose disease)
- dorsal surface of the hand over the PIP joints (Garrod's knuckle pads)
- penis (Peyronie's disease) [21,22].

- na powierzchni podeszwy stopy i określane są wówczas jako choroba Lederhosea,
- na grzbietowej powierzchni ręki ponad stawami międzypaliczkowymi bliższymi i noszą nazwę choroby Garroda
- oraz na prąciu jako choroba Peyronie [21,22].

Szczególną postacią choroby Dupuytrena jest opisana przez Hueston'a w 1985 roku skaza chorobowa „Dupuytren's diathesis” charakteryzująca się wyjątkowo szybkim postępem choroby [12,25]. Skazę można rozpoznać, gdy choroba dotyczy relatywnie młodych osób (kobiet poniżej 50 roku życia i mężczyzn poniżej 40 r.ż.) z dodatnim wywiadem rodzinnym, często z występowaniem ektopowych ognisk choroby, obustronną, często promieniową lokalizacją, zajęciem więcej niż dwóch promieni oraz rozległymi zmianami obejmującymi skórę. Charakterystyczną cechą jest skłonność do tzw. „Dupuytren's flare” czyli nawrotu aktywności pozornie wyleczonego ogniska.

Ryzyko nawrotu choroby jest większe u osób, u których występuje większość powyższych czynników.

Podstawowym sposobem leczenia choroby Dupuytrena wciąż pozostaje zabieg chirurgiczny.

Dla poprawy skuteczności leczenia chirurgicznego opracowano plan postępowania.

Na dłoni mogą być wykonane cięcia:

Cięcia podłużne (wielokrotne Y-V plastyki, zygzakowate cięcie Brunner'a, podłużne cięcie pośrodkowe zamknięte Z-plastyką); cięcia poprzeczne (podłużne cięcie poprzeczne na śródreżcu, krótkie cięcia poprzeczne na palcach; cięcia płatowe na śródreżcu (Bunnella); Cięcie Millesi na śródreżcu (Mercedes) oraz cięcie Skoog'a

U chorych z nawrotem choroby, czy w tzw. skazie chorobowej „Dupuytren's diathesis” zaleca się wykonanie spopularyzowanej przez Hueston'a dermofasciectomii polegającej na wycięciu zmienionej powięzi i wciągniętej w chorobę skóry z następowym pokryciem ubytku wolnym przeszczepem skórnym [30,31,32,33].

Większość autorów opowiada się za radykalnym wycięciem przerośniętej powięzi [32,33,34,35].

Przykurcz w chorobie Dupuytrena obejmować może trzy stawy międzypaliczkowy dalszy (DIP), międzypaliczkowy bliższy (PIP), śródreżczo-palcowy (MCP).

Przykurcz w stawie śródreżczo-palcowym oraz międzypaliczkowym dalszym nie stanowi bezwzględnego wskazania do operacji z powodu tolerancji stawu MCP na przedłużone zgięcie. Zazwyczaj nie dąży się do wyprostowania w stawie międzypaliczkowym bliższym, ponieważ wystarczająca jest korekcja do ok. 30 stopni.

MATERIAŁ I METODY

W Szpitalu Chirurgii Plastycznej w Polanicy Zdroju w latach 1977-2002 leczono 288 osób z chorobą Dupuytren'a. W pracy przedstawiono retrospektywną analizę wyników leczenia u 253 chorych, u których dysponowano pełną dokumentacją medyczną.

Operowano 27 kobiety i 226 mężczyzn w wieku od 16 do 77 lat (średnia wieku 54 lata). Wśród operowanych cho-

Dupuytren's diathesis, described by Hueston in 1985, is a particular form of Dupuytren's disease characterized by an extremely rapid progression [12,25]. The diathesis is diagnosed in relatively young patients (women under 50 and men under 40) with a positive family history, often with ectopic manifestations, bilateral and often radial involvement, with more than two radii being affected, along with extensive skin lesions. Patients with diathesis are characteristically susceptible to the so called Dupuytren's flare, i.e. the recurrence of a seemingly healed lesion.

The risk of recurrence of the disease is higher in patients with most of the above factors.

Surgery remains the most popular treatment of Dupuytren's disease.

A scheme has been developed in order to improve the efficacy of the operative treatment.

The following palmar incisions may be used:

Longitudinal incisions (multiple Y-V plasties, a Brunner zigzag incision, longitudinal medial incisions closed with Z plasty); cross incisions (a longitudinal cross incision?? at metacarpus, short cross incisions on fingers); a flap incision at the metacarpus (Bunnell); the Millesi incision at the metacarpus (Mercedes) and Skoog's incision.

In patients with a recurrence of the disease or in those with Dupuytren's diathesis, it is recommended to perform a dermofasciectomy, promoted by Hueston, consisting in excision of the abnormal fascia and the affected overlying skin, replacing it subsequently with a free skin graft [30, 31,32,33]. Most authors support a radical excision of the hypertrophied fascia [32,33,34,35].

The contractures in Dupuytren's disease may involve three joints: distal interphalangeal (DIP), proximal interphalangeal (PIP) and metacarpo-phalangeal (MCP).

A contracture in the metacarpo-phalangeal and distal interphalangeal joint is not an absolute indication for surgery due to the resilience of the MCP joint to prolonged flexion. Usually a full extension of the distal interphalangeal joint is not aimed at, since a 30 degree correction is sufficient.

MATERIAL AND METHODS

288 patients with Dupuytren's disease were treated at the Plastic Surgery Hospital in Polanica Zdrój between 1977 and 2002. This paper shows a retrospective analysis of treatment outcomes in 253 patients for whom complete medical documentation was available.

27 women and 226 men aged 16 to 77 (mean 54 years) underwent a surgical procedure. The operated patients in-

rych było 44 emerytów, 64 rencistów, 103 pracowników fizycznych i 42 pracowników umysłowych.

218 chorych operowano po raz pierwszy, a 35 osób leczonych było wcześniej w innych ośrodkach.

Liczba pacjentów z przykurczem jednej ręki wynosiła 219. W tej liczbie, ze względu na nawrót choroby u 41 osób operacje wykonywano dwukrotnie, u 13 pacjentów trzykrotnie, a u 3-czyterokrotnie.

U 34 pacjentów występował przykurcz na obu rękach. U 8 chorych wykonano operację dwukrotnie, u 4 -trzykrotnie, u 2- czterokrotnie oraz u jednego pacjenta aż sześciokrotnie.

Wszystkich chorych operowano w znieczuleniu miejscowym, w niedokrwieniu, w opasce uciskowej. Na dłoni wykonywano cięcie skórne płątowe wg Bunell'a na palcach cięcie zygzakowate wzdłuż linii zgięć i skośnie pomiędzy stawami. Rozciągnęto dłoniowe usuwano radykalnie. Skórę zszywano szwami materacowymi, szczelnie zamkając ranę.

Rękę unieruchamiano na szynie gipsowej – staw śródrečno-paliczkowy w zgięciu 10-20°, staw międzypaliczkowy bliższy w pełnym wyproście, międzypaliczkowy dalszy pozostawał wolny od szynowania.

Po operacji stosowano elewację kończyny oraz wczesną rehabilitację ruchową czynną i bierną.

Po zdjęciu szwów zalecano masaż i natłuszczanie rany oraz rehabilitację.

Przeciętny czas kontroli pooperacyjnej wynosił 3 lata.

WYNIKI

U 70% chorych uzyskano pełen zakres ruchów i całkowity wyprost w stawie śródrečno-paliczkowym, a u 68% w stawach międzypaliczkowych, spośród 145 czynnych zawodowo osób 132 wróciło do wykonywanego zawodu (Ryc. 1).

Powikłania pooperacyjne wystąpiły w postaci amputacji palców spowodowane były uszkodzeniem naczyń u 2 pacjentów, artrodeza u 1 pacjenta oraz martwica skóry kończąca się przeszczepem skóry u 2 pacjentów. U 3 pacjentów obserwowano szybkie rozprzestrzenianie choroby opisywane jako „Dupuytren's diathesis”

W badaniach kontrolnych po 6 miesiącach u 8 chorych stwierdzono nawrót choroby, u 4 chorych pogorszenie sprawności ręki ze sztywnością palców.

W trakcie 3 letniej obserwacji do kontroli zgłosiło 230 chorych spośród których u 66 (23%) konieczne było wykonanie powtórnych operacji spowodowanych wznową choroby. Należy przypuszczać, że głównym powodem dla których ponad 50 osób nie przybyło na badania kontrolne jest znaczna odległość miejsca zamieszkania od Szpitala Chirurgii Plastycznej w Polanicy Zdroju.

DYSKUSJA

Jakkolwiek znane są doniesienia o samoistnej regresji choroby w wyniku leczenia zachowawczego to jak dotąd najskuteczniejszym sposobem leczenia choroby Dupuytren'a jest zabieg chirurgiczny.

cluded 44 retirement pensioners, 64 disability pensioners, 103 manual workers, and 42 office workers.

218 patients were operated on for the first time, whereas 35 had been previously treated in other centers.

There were 219 patients with unilateral contracture. Due to the recurrence of the disease in these patients 41 of them underwent surgery twice, 13 underwent three procedures and 3 four.

34 patients suffered from bilateral contracture. 8 of them underwent the procedure twice, 4 three times, 2 four times, and 1 six times.

All the patients were operated under local anesthesia in ischemia with compressive bandaging. A Bunnell flap incision was made in the palm, while a zigzag incision along flexion lines and transversely between the joints was used in the fingers. The palmar aponeurosis was radically removed. Mattress sutures were used to tightly close the operative wound.

The hand was immobilized with a plaster splint, with the metacarpo-phalangeal joint flexed at 10 to 20°, the proximal interphalangeal joint fully extended, and with no splinting of the distal interphalangeal joint. Postoperative management involved limb elevation and early rehabilitation, both active and passive.

Massage, oiling the wound and rehabilitation were recommended after the removal of the sutures.

The mean follow-up was 3 years.

RESULTS

70% of patients recovered full range of motion and extension in the metacarpo-phalangeal joint, 68% in the interphalangeal joint. 132 out of 145 professionally active patients returned to work. Fig. 1

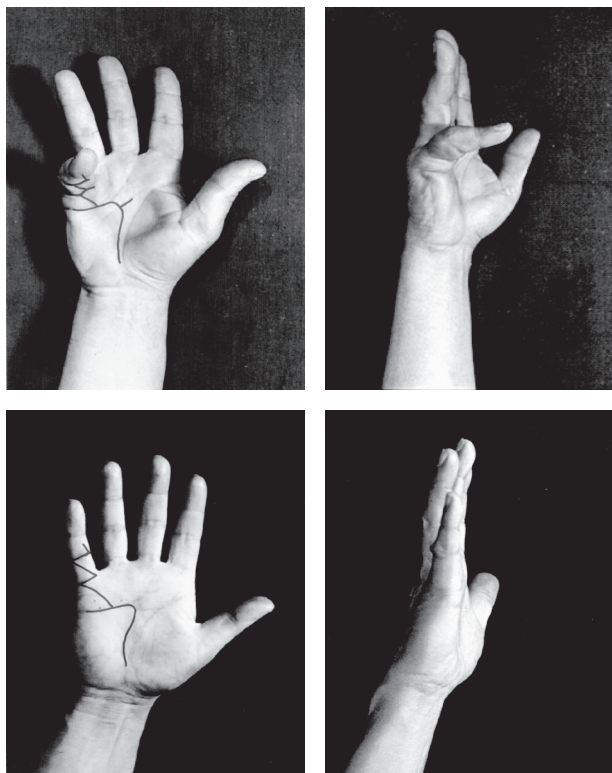
Postoperative complications included vascular damage in 2 patients, arthrodesis in 1, both resulting in finger amputation (phalangectomy), as well as skin necrosis in 2 patients, necessitating a skin graft. Rapid progression ("Dupuytren's diathesis") of the disease was seen in 3 patients.

At the six-month follow-up, recurrence of the disease was found in 8 patients, and deterioration in hand dexterity with finger stiffness in 4 patients.

230 patients presented for follow-up during 3 years, with 66 (23%) requiring repeat surgery due to the recurrence of the disease. It is highly probable that the reason why 50 patients did not present for follow-up was a long distance from their place of residence to the Plastic Surgery Hospital in Polanica Zdrój.

DISCUSSION

While there are reports of spontaneous remission of the disease as a result of conservative treatment, surgical treatment has been the most effective treatment modality in Dupuytren's disease to date.



Ryc. 1. Zaawansowana postać choroby Dupuytrena przed i po operacji. Wydłużenie skóry na zasadzie V-Y plastyki
Fig. 1. Dupuytren's disease preoperative and postoperative view. Skin elongated with the use of V-Y plasty

Mało przydatne i raczej traktowane jako sposób na spowolnienie narastania przykurczów wydają się być: szynowanie, naświetlanie, stosowanie dimetylsulfoxide, kremu z witaminą E, leków stosowanych w nadczynności tarczycy, leczenie fizykalne oraz ultradźwięki. Dużo bardziej pomocne wydaje się wykonywanie przezskórnej igłowej fasciotomii, stałego regresyjnego wyciągu szkieletowego, podawania blokerów kanału wapniowego, wstrzykiwanie sterydów i gamma-interferonu. Z badań Hursta i Badalamente z roku 1999 wynika, że wstrzykiwanie 10 000 U kolagenazy, a następnie 4 -miesięczne szynowanie przyniosło dobre wyniki u 90% chorych [15,26,27,29].

Zabieg chirurgiczny wciąż pozostaje podstawową formą leczenia choroby Dupuytrena, jakkolwiek rozpoznanie choroby nie stanowi automatycznie wskazania do leczenia operacyjnego.

Kwalifikując pacjenta do zabiegu operacyjnego należy rozważyć:

1. stan ogólny pacjenta (wiek, choroby współistniejące)
2. nasilenie choroby (rozległość i typ patologicznych zmian, progresję narastania zmian)
3. oczekiwania chorego (gotowość uczestniczenia w pooperacyjnej rehabilitacji wynikające z jego nastawienia psychicznego i pozycji zawodowej).

Celem leczenia operacyjnego jest przywrócenie funkcji ręki, a nie „wyleczenie” choroby.

Skórę ponad stawami PIP i na palcach zamykano stosując V-Y plastykę. Takie postępowanie zmniejszyło ryzyko wystąpienia niedokrwienia płatów skórnych, przyspie-

Splinting, irradiation, diamethyl sulfoxide, vitamin E cream, thyrostatics, physical treatment and ultrasonic therapy seem to be hardly efficacious and possibly can only be used as a way to slow down the progression of the contracture. Transcutaneous needle fasciotomy, permanent regressive skeletal traction, calcium channel blockers, steroid and gamma-interferon injections seem to be much more useful. In a study conducted by Hurst and Badalamente in 1999, collagenase injections followed by 4-month splinting in 10 000 patients led to good results in 90% of the patients [15,26,27,29].

Although surgery still remains the basic modality in the treatment of Dupuytren's disease, a diagnosis of Dupuytren's disease is not automatically an indication for operative treatment.

The following factors need to be taken into account when considering surgery:

1. general health of the patient (age, co-existing diseases)
2. progression of the disease (extent and type of the pathology, rate of progression of the changes).
3. The patient's expectations (readiness to undergo postoperative rehabilitation resulting from his psychological attitude and professional position)

The operative treatment seeks to restore the hand function rather than "cure" the disease.

In our study, the skin overlying the PIP joints and the fingers was closed with a V-Y plasty, which reduced the risk of skin flap ischemia, accelerated healing, and reduced the risk of late complications.

szalo gojenie i ograniczało niebezpieczeństwo wystąpienia późnych powikłań.

Pooperacyjna rehabilitacja jest ważnym elementem uzupełniającym leczenie operacyjne pozwalającym przywrócić ręce optymalny zakres ruchomości [36,37].

Odsetek powikłań w chorobie Dupuytren'a jest wysoki i sięga 20% operowanych [35,38]. Dotyczy to zarówno powikłań śródoperacyjnych, takich jak uszkodzenie nerwu czy naczyń krwionośnych, a także powikłań występujących we wczesnym okresie pooperacyjnym jak martwica skóry czy krwiak oraz późnych powikłań powstałych na skutek braku lub złej rehabilitacji – takich jak sztywność stawu czy utrata „elastyczności” ręki pojawiających się późniejszym okresie.

W celu zapobiegania opisanym powikłaniom wykonuje się dokładną hemostazę przy użyciu bipolarnej koagulacji, drenaż rany, a także zapobiegające obrzękowi opatrunki uciskowe w połączeniu z elewacją kończyny. W celu zapobiegania zakażeniom, szczególnie u chorych z cukrzycą, zalecane jest stosowanie okołoperacyjnej antybiotykoterapii.

Do charakterystycznych powikłań po operacjach w chorobie Dupuytren'a należą tzw. „Dupuytren's flare” i algodystrofia [30,39,40,41].

„Flare” jest nawrotem aktywności chorobowej pozornie wyleczonego ogniska.

Według Howard'a „Dupuytren's flare” jest reakcją zapalną, pojawiającą się 2-3 tygodnie po operacji, w postaci zaczerwienienia, bolesności samoistnej i uciskowej oraz obrzęku i sztywności. Omawiana odmiana skórna występuje częściej u kobiet (nawet w ponad 20% przypadków). Przyczyna „Dupuytren's flare” jest dotychczas nieznana, między innymi sugeruje się, że może być spowodowana zespołem kanału nadgarstka, dlatego też w razie podejrzenia choroby należy wykonać jego dekompresję.

Leczenie objawowe „Dupuytren's flare” polega na blokadzie układu współczulnego, rehabilitacji z naciskiem na terapię uciskową, podawaniu sterydów lub carbamazepiny.

Algodystrofia występuje u ok. 5% operowanych z powodu choroby Dupuytren'a, pojawia się po zagojeniu ran i obserwowana jest 2x częściej u kobiet. Objawia się bardzo dużym bólem, obrzękiem, sztywnością i objawami naczynioruchowymi. Po rozpoznaniu algodystrofii należy wdrożyć leczenie jak w „Dupuytren's flare”, ze zwróceniem szczególnej uwagi na ruchy czynne wykonywane aż do ustąpienia choroby [40,41,42].

Leczenie operacyjne wraz z prawidłowo prowadzoną rehabilitacją nie zapobiega niestety nawrotom choroby.

Do nawrotu lub postępu choroby dochodzi w 26-80% przypadków w zależności od techniki operacyjnej i czasu obserwacji [41,42,43]. W oparciu o statystyki uważa się, że w ciągu 5 lat u 50% chorych dochodzi do nawrotu lub postępu choroby. Wg McGrouthera, po 20 latach obserwacji 100 chorych żadna ręka nie była wolna od choroby Dupuytren'a [43].

WNIOSKI

Niski współczynnik powikłań i dobre wyniki leczenia przemawiają za przyjętym sposobem postępowania:

Postoperative rehabilitation is an important supplement to the surgical treatment, allowing for restoration of the optimal range of motion [36,37].

The complication rate in Dupuytren's disease is as high as 20% of the operated patients [35,38].

Complications include intraoperative complications, such as nerve or vascular damage, as well as early preoperative complications, such as skin necrosis or a hematoma, and late postoperative complications resulting from inadequate rehabilitation or the lack thereof, such as late-onset joint stiffness or loss of hand flexibility.

The above complications may be prevented thanks to accurate hemostasis with the use of bipolar coagulation, as well as wound drainage and compressive bandaging in conjunction with limb elevation. Perioperative antibiotics are recommended in order to avoid infections, especially in diabetic patients.

Dupuytren's flare and algodystrophy are characteristic postoperative complications in Dupuytren's disease [30, 39,40,41].

The flare is the recurrence of a seemingly healed lesion. According to Howard, Dupuytren's flare is an inflammatory reaction that appears 2-3 weeks following the operation, manifesting as redness, pain or compression pain, as well as swelling and stiffness. These changes occur mainly in women (even in more than 20% of cases). The cause of Dupuytren's flare has so far been unknown. Suggested causes have included the carpal canal syndrome; therefore, a wrist decompression is necessary if the condition is suspected.

Symptomatic treatment of Dupuytren's flare includes blocking the sympathetic system, rehabilitation with an emphasis on compression therapy, as well as the administration of steroids or carbamazepine.

Algodystrophy occurs in about 5% of the patients operated for Dupuytren's disease and it usually develops after the wounds have healed, with the incidence twice as high in women. The symptoms include extremely severe pain, swelling, stiffness and vasomotor disturbances. After algodystrophy is diagnosed, treatment should begin as for Dupuytren's flare, with a particular attention to active movement exercises which need to be continued until the remission of the disease [40,41,42].

Unfortunately, the operative treatment with the associated rehabilitation does not prevent the recurrence of the disease.

The disease recurs or progresses in 26-80% of the patients depending on the operative technique and the duration of the follow-up period [41,42,43]. According to the statistics the disease recurs or progresses in 50% of the patients within 5 years. McGrouther has reported, in a 20-year follow-up of 100 patients, that no hand remained unaffected [43].

CONCLUSIONS

Low complication rates and good treatment results speak in favor of the following management of Dupuytren's disease adopted at our centre:

1. Wykonywania zabiegu operacyjnego w znieczuleniu miejscowym w niedokrwienu z zastosowaniem opaski uciskowej,
 2. Wykonywania cięć skórnych płatowych typu Bunella,
 3. Radykalnym usuwaniu przerosniętego rozciągniętego dłoniowego,
 4. Stosowaniu „V-Y” plastyki w celu zamykania ubytków na dłoni.
1. Operative treatment performed under local anesthesia in ischemia with compressive bandaging.
 2. Bunnel type flap skin incision
 3. Radical excision of the palmar aponeurosis
 4. V-Y plasty for the closure of hand defects.

PIŚMIENNICTWO/REFERENCES

1. Ross D.: Epidemiology of Dupuytren's disease. *Hand Clin* 1999 Feb; 15(1): 53-62.
2. Yi IS, Johnson G, Moneim MS. Etiology of Dupuytren's disease. *Hand Clin* 1999 Feb; 15(1): 43-51.
3. Yi IS, Johnson G, Moneim MS. Etiology of Dupuytren's disease. *Hand Clin*. 1999 Feb;15(1):43-51.
4. Burge P: Genetics of Dupuytren's disease. *Hand Clin* 1999 Feb; 15(1): 63-71
5. Bobinski R, Olczyk K, Wisowski G, Janusz W. Genetic aspect of Dupuytren's diseases. *Wiad. Lek.* 2004;57(1-2):59-62.
6. Benson LS, Williams CS, Kahle M. Dupuytren's contracture. *J Am Acad Orthop Surg* 1998 Jan-Feb; 6(1): 24-35
7. Tubiana R: Dupuytren's disease of the radial side of the hand. *Hand Clin* 1999 Feb; 15(1): 149-59
8. Hueston J. Dupuytren's contracture. *J Hand Surg B.* 1993 Dec;18(6):806.
9. Elliot D: The early history of Dupuytren's disease. *Hand Clin* 1999 Feb; 15(1): 1-19,
10. Elliot D. Pre-1900 literature on Dupuytren's disease. *Hand Clin*. 1999 Feb;15(1):175-81.
11. Dupuytren G. De la retraction des doigts par suite d'une affection de l'apponeurose palmaire. *J Univ Med Chir Paris* 1831; 5: 352.
12. Hueston J. Lessons in Dupuytren's disease. *Ann Chir Main Memb Super.* 1992;11(5):349-54.
13. Burge P. Genetics of Dupuytren's disease. *Hand Clin*. 1999 Feb;15(1):63-71.
14. Yi IS, Johnson G, Moneim MS. Etiology of Dupuytren's disease. *Hand Clin*. 1999 Feb;15(1):43-5 .
15. Badalamente MA, Hurst LC: The biochemistry of Dupuytren's disease. *Hand Clin* 1999 Feb; 15(1): 35-42.
16. Tomasek JJ, Vaughan MB, Haaksma CJ. Cellular structure and biology of Dupuytren's disease. *Hand Clin* 1999 Feb; 15(1): 21-34
17. Augoff K, Kula J, Gosk J, Rutowski R. Epidermal growth factor in Dupuytren's disease. *Plast Reconstr Surg.* 2005 Jan; 115(1):128-33.
18. Luck JV. Dupuytren's contracture: a new concept of the pathogenesis correlated with surgical management. *J Bone Joint Surg Am.* 1959 Jun;41-A(4):635-64.
19. Gosset J. Dupuytren's disease and the anatomy of the palmo-digital aponeurosis. *Ann Chir.* 1967 May;21(9):554-65.
20. Forsman M, Kallioinen L, Kallioinen M, Ryhanen M. Dupuytren's contracture; increased cellularity--proliferation, is there equality? *Scand J Surg.* 2005;94(1):71-5.
21. Benson LS, Williams CS, Kahle M. Dupuytren's contracture. *J Am Acad Orthop Surg* 1998 Jan-Feb; 6(1): 24-35
22. Rayan GM. Clinical presentation and types of Dupuytren's disease. *Hand Clin* 1999 Feb; 15(1): 87-96, vii
23. McFarlane RM. The current status of Dupuytren's disease. *J Hand Ther.* 1995 Jul-Sep;8(3):181-4.
24. McFarlane RM. Progress in Dupuytren's disease. *J Hand Surg Br.* 1991 Aug;16(3):237-9.
25. McFarlane RM. The anatomy of Dupuytren's disease. *Bull Hosp Jt Dis Orthop Inst.* 1984 Fall;44(2):318-37.
26. Hueston JT, Murrell GA. Cell-controlling factors in Dupuytren's contracture. *Ann Chir Main Memb Super.* 1990;9(2):135-7. Review.
27. Hueston J. Dupuytren's contracture. *J Hand Surg [Br].* 1993 Dec;18(6):806.
28. Meek RM, McLellan S, Crossan JF: Dupuytren's disease. A model for the mechanism of fibrosis and its modulation by steroids [published erratum appears in *J Bone Joint Surg Br* 1999 Sep;81(5):938]. *J Bone Joint Surg Br* 1999 Jul; 81(4): 732-8
29. Millesi H, Reihnsner R, Hamilton G, Mallinger R, Menzel EJ. Biomechanical properties of normal tendons, normal palmar aponeuroses and palmar aponeuroses from patients with Dupuytren's disease subjected to elastase and chondroitinase treatment. *Connect Tissue Res.* 1995;31(2):109-15.
30. Rajesh KR, Rex C, Mehdi H, Martin C, Fahmy NR. Severe Dupuytren's contracture of the proximal interphalangeal joint: treatment by two-stage technique. *Hand Surg [Br].* 2000 Oct;25(5):442-4.
31. Fitzgerald AM, Kirkpatrick JJ, Naylor IL. Dupuytren's disease. The way forward? *J Hand Surg [Br]* 1999 Aug; 24(4): 395-9
32. Jabaley ME. Surgical treatment of Dupuytren's disease. *Hand Clin* 1999 Feb; 15(1): 109-26,
33. Draviraj KP, Chakrabarti I. Functional outcome after surgery for Dupuytren's contracture: a prospective study. *J Hand Surg Am.* 2004 Sep;29(5):804-8.
34. Skoff HD. The surgical treatment of Dupuytren's contracture: a synthesis of techniques. *Plast Reconstr Surg.* 2004 Feb;113(2):540-4.
35. Freeman AG. Topical treatment for Dupuytren's contracture. *Lancet.* 1995 Feb 11;345(8946):382.
36. Lubahn JD. Open-palm technique and soft-tissue coverage in Dupuytren's disease. *Hand Clin.* 1999 Feb;15(1):127-36.
37. Armstrong JR, Hurren JS, Logan AM. Dermofasciectomy in the management of Dupuytren's disease. *J Bone Joint Surg Br.* 2000 Jan;82(1):90-4.
38. Ebskov LB, Boeckstyns ME, Sorensen AI, Soe-Nielsen N. Results after surgery for severe Dupuytren's contracture: does a dynamic extension splint influence outcome? *Scand J Plast Reconstr Surg Hand Surg.* 2000 Jun;34(2):155-60.
39. Roush TF, Stern PJ. Results following surgery for recurrent Dupuytren's disease. *J Hand Surg Am.* 2000 Mar;25(2):291-6.
40. Mullins PA. Postsurgical rehabilitation of Dupuytren's disease. *Hand Clin.* 1999 Feb;15(1):167-74,
41. Boyer MI, Gelberman RH. Complications of the operative treatment of Dupuytren's disease. *Hand Clin* 1999 Feb; 15(1): 161-6,
42. Abe Y, Rokkaku T, Ofuchi S, Tokunaga S, Takahashi K, Moriya H. An objective method to evaluate the risk of recurrence and extension of Dupuytren's disease. *J Hand Surg Br.* 2004 Oct;29(5):427-30.
43. McGrouther DA. La maladie de Dupuytren. To incise or excise?