

Zaangażowanie Autorów

A – Przygotowanie projektu badawczego
B – Zbieranie danych
C – Analiza statystyczna
D – Interpretacja danych
E – Przygotowanie manuskryptu
F – Opracowanie piśmiennictwa
G – Pozyskanie funduszy

Author's Contribution

A – Study Design
B – Data Collection
C – Statistical Analysis
D – Data Interpretation
E – Manuscript Preparation
F – Literature Search
G – Funds Collection

**Jan Skowroński^(A,B,D,E), Jerzy Wojnar^(B,D,F),
Marek Bielecki^(D,F)**

*Klinika Ortopedii i Traumatologii AM, Białystok
Department of Orthopaedics and Traumatology, Medical University, Białystok, Poland*

Spondylodeza międzytrzonowa i przemasadowa stabilizacja w leczeniu kręgozmyków

Interbody fusion and transpedicular fixation in the treatment of spondylolisthesis

Słowa kluczowe: stabilizacja, kręgozmyk, leczenie operacyjne

Key words: fixation, spondylolisthesis, operative treatment

STRESZCZENIE

Wstęp. Celem pracy była retrospektywna ocena wyników leczenia kręgozmyków dysplastycznych, wężinowych i zwyrodnieniowych, leczonych transpedikularną stabilizacją i spondylodezą międzytrzonową.

Material i metody. Analizą objęto 21 chorych, u których wykonano stabilizację transpedikularną systemem Bialstab, oraz spondylodezę międzytrzonową u 2 chorych przednią, u pozostałych tylną. Ocena wyników średnio po 22,4 miesiąca przeprowadzono w oparciu o badanie kliniczne, kwestionariusz Oswestry i wzrokową skalę bólu VAS. Ocena radiologiczną oparto o boczne radiogramy celowane na usztywniony segment.

Wyniki. U wszystkich chorych uzyskano pierwotne wygojenie rany bez powikłań. Uzyskano 10 wyników dobrych, 9 wyników średnich oraz 2 złe. Przeciętna w skali Oswestry wynosiła 14 przy zakresie od 0 do 30. W końcowym badaniu kontrolnym w skali VAS uzyskano średnią 2,9 przy zakresie 0 – 8. Całkowitej repozycji kręgozmyku dokonano w 2 przypadkach, repozycji częściowej w 11 przypadkach, a u 8-miu chorych wykonano spondylodezę in situ. W ocenie radiologicznej uzyskano spondylodezę w 15 przypadkach.

Wnioski. 1. Transpedikularna stabilizacja ze spondylodezą międzytrzonową jest skuteczną metodą leczenia kręgozmyków. 2. Niepełna repozycja kręgozmyków przy pełnej dekompresji elementów nerwowych pozwala uniknąć powikłań neurologicznych. 3. Stabilizator „BIALSTAB” spełnia wymogi stawiane najlepszym transpedikularnym stabilizatorom.

SUMMARY

Background. This is a retrospective analysis of long-term results of treatment of dysplastic, isthmic and degenerative spondylolisthesis with interbody fusion and transpedicular screw fixation.

Material and methods. Twenty-one patients underwent interbody fusion with the „Bialstab” transpedicular system. Anterior lumbar interbody fusion (ALIF) was subsequently performed in 2 patients. In the remaining patients, posterior lumbar interbody fusion (PLIF) was performed following interbody fusion in the same session. Mean follow up was 22.4 months. Results were evaluated on the basis of a physical examination, the Oswestry questionnaire and the VAS back pain score. Radiologic assessment was based on targeted lateral radiographs to the stabilized segment.

Results. The post-operative wound healed without complications in all patients. Clinical outcomes at follow-up were rated as good (10), quite good (9) and poor (2). The average Oswestry score was 14 (range 0-30). The mean VAS score at follow-up was 2.9 (range 0-8). Anatomical slip reposition was performed in 2 patients, partial reposition in 11 patients, and 8 patients were treated with in situ fusion. Radiological evaluation revealed fusion in 17 patients. [w streszczeniu polskim jest liczba 15]

Conclusions. 1. Transpedicular fixation with interbody fusion is an effective technique for the treatment of spondylolisthesis. 2. Partial reposition of spondylolisthesis with neural decompression makes it possible to avoid neurological complications. 3. The „Bialstab” fixation system fulfills the criteria for good transpedicular stabilization.

Liczba słów/Word count: 3953

Tabele/Tables: 1

Ryciny/Figures: 1

Piśmiennictwo/References: 17

Adres do korespondencji / Address for correspondence

prof. dr hab. med. Jan Skowroński
Klinika Ortopedii i Traumatologii AM, e-mail: ortopamb@o2.pl
15-267 Białystok, ul. M. Skłodowskiej-Curie 24a, tel/fax: (0-85) 746-82-82

Otrzymano / Received 28.02.2007 r.
Zaakceptowano / Accepted 12.04.2007 r.

WSTĘP

Kręgoszyk lędźwiowy jest schorzeniem, które mogą wywołać rozmaite czynniki etiologiczne. Z tego też względu, w klasyfikacjach czynniki etiologiczne, jak i patogenetyczne są kluczowymi, dzięki którym można wyodrębnić pewne typy kręgoszyków. Najpowszechniej zaakceptowaną klasyfikacją kręgoszyków jest klasyfikacja autorów Wiltse'a Macnab'a i Newman'a [1].

Ww. klasyfikacja wyróżnia pięć typów kręgoszyków, tj. dysplastyczny, węzinowy, zwyrodnieniowy, pourazowy i patologiczny. Pierwsze dwa typy są najczęściej występujące [3,4], a liczba kręgoszyków zwyrodnieniowych zaczęła wzrastać w związku z wydłużeniem średniej życia naszej populacji. Z tego też powodu te trzy typy kręgoszyków są najczęściej leczone operacyjnie.

Główne wskazania do leczenia operacyjnego to permanentny ból lędźwi, nerwoból, progresja ześlizgu i nieskuteczność leczenia bezoperacyjnego. U chorych głównym czynnikiem sprawczym w podjęciu decyzji o operacji jest ból. Dotychczas opisano wiele technik i procedur operacyjnych dotyczących leczenia kręgoszyków, lecz w każdej z nich operator w algorytmie swego działania musiał uwzględnić i rozwiązać następujące kwestie: odbarczenie struktur nerwowych, repozycję, stabilizację i problem uzyskania spondylodezy. Właściwe decyzje w każdym z wymienionych problemów składają się na dobry wynik leczenia. Analiza tych decyzji w przypadku niepowodzeń jak i ocena odległych wyników jest celem niniejszej pracy. W retrospektywnej ocenie wybrano pacjentów z kręgoszykiem dysplastycznym, węzinowym lub zwyrodnieniowym u których dokonano stabilizacji systemem Bialstab oraz spondylodezy międzytrzonowej.

MATERIAŁ I METODY

W analizowanym materiale znalazło się 21 chorych (8 mężczyzn i 13 kobiet) w wieku od 24 do 65 lat (średnio 38,1) operowanych w Klinice Ortopedii i Traumatologii AMB w latach 1997-2005. U 14-tu chorych poziom kręgoszyku to L5-S1, a u 7-miu L4-L5.

Przyczynę kręgoszyku określano zgodnie z wcześniej wspomnianą klasyfikacją Wiltse'a, Macnab'a, Newman'a [1]. Kręgoszyk dysplastyczny rozpoznano u 8 chorych, kręgoszyk węzinowy u 8 chorych, kręgoszyk zwyrodnieniowy u 5 chorych. Stopień kręgoszyku oceniano wg klasyfikacji Meyerdinga [2] na podstawie standardowych radiogramów kręgosłupa w projekcji bocznej.

Wszystkich pacjentów operowano z dostępu tylnego gdzie po odbarczeniu elementów nerwowych po częściowej repozycji lub in situ dokonywano spondylodezę międzytrzonową tylną (PLIF – posterior lumbar interbody fusion) z użyciem klatek międzytrzonowych wypełnionych przeszczepem gąbczastej kości lub tylko z użyciem przeszczepu kostnego (z talerza biodrowego lub zdejmowanych łuków). U 2 chorych – operowanych przed 2001 r. – po stabilizacji transpedikularnej dokonano spondylodezy międzytrzonowej przedniej (ALIF – anterior lumbar inter-

BACKGROUND

Lumbar spondylolisthesis is a condition resulting from various etiological factors. Therefore, the etiological factors, as well as its pathogenesis are key classification criteria on the basis of which certain varieties of spondylolisthesis can be recognized. Wiltse, Macnab and Newman's classification is the one most commonly accepted [1].

The above classification includes five types of spondylolisthesis, namely, dysplastic, isthmic, degenerative, traumatic, and pathologic spondylolisthesis. The two first types are the most frequent [3,4], whereas the incidence of the degenerative type has been increasing due to the longer life expectancy of our population. Consequently, these three types are most often treated operatively.

The main indications for operative treatment are chronic lumbar pain, neuralgia, progression of the slippage, as well as ineffective non-operative treatment. Patients decide to undergo an operation mainly due to the pain factor. A number of surgical techniques and procedures have been described so far; however, irrespective of the approach, the surgeon needs to take the following issues into consideration: neural decompression, repositioning, fixation, and ensuring fusion. A good treatment result depends on the right decisions made with respect to each of these problems. The aim of this paper is to analyze relevant decisions made in case of the treatment failure, as well as to evaluate long-term outcomes. The retrospective evaluation included data on patients with dysplastic, isthmic or degenerative spondylolisthesis who had undergone fixation with the "Bialstab" system and interbody fusion.

MATERIAL AND METHODS

Twenty-one patients (8 males and 13 females) at the ages of 24 to 65 years (mean 38.1) operated at the Department of Orthopedics and Traumatology, Medical University of Białystok, between 1997 and 2005 were evaluated in the study. Of those, 14 patients had L5-S1 spondylolisthesis and 7 patients had L4-L5 spondylolisthesis.

The cause of spondylolisthesis was determined according to Wiltse, Macnab and Newman's classification mentioned above [1]. Eight patients were diagnosed with dysplastic, 8 with isthmic, and 5 with degenerative spondylolisthesis. The grade of spondylolisthesis was evaluated according to Meyerding's classification on the basis of standard lateral radiographs of the spine.

All patients were operated via the posterior approach, with posterior lumbar interbody fusion (PLIF) performed using interbody cages filled with a spongy bone graft or using solely bone grafting (harvested from the ilium or the removed vertebral arches) after neural decompression following partial repositioning or in situ. Anterior lumbar interbody fusion (ALIF) was performed after transpedicular fixation in 2 patients operated before 2001 via the anterior extraperitoneal approach with the use of bone grafts

body fusion) z dostępu przedniego pozaotrzewnowego z użyciem przeszczepów kostnych z talerza biodrowego. W obydwu przypadkach spondylodezę dokonano w drugim seansie operacyjnym. Stabilizację rozszerzano o więcej niż jeden segment, gdy stwierdzono objawy degeneracji sąsiadującego krążka międzykręgowego (7 chorych). Najlepiej ilustruje to prezentowany przypadek na Ryc. 1.

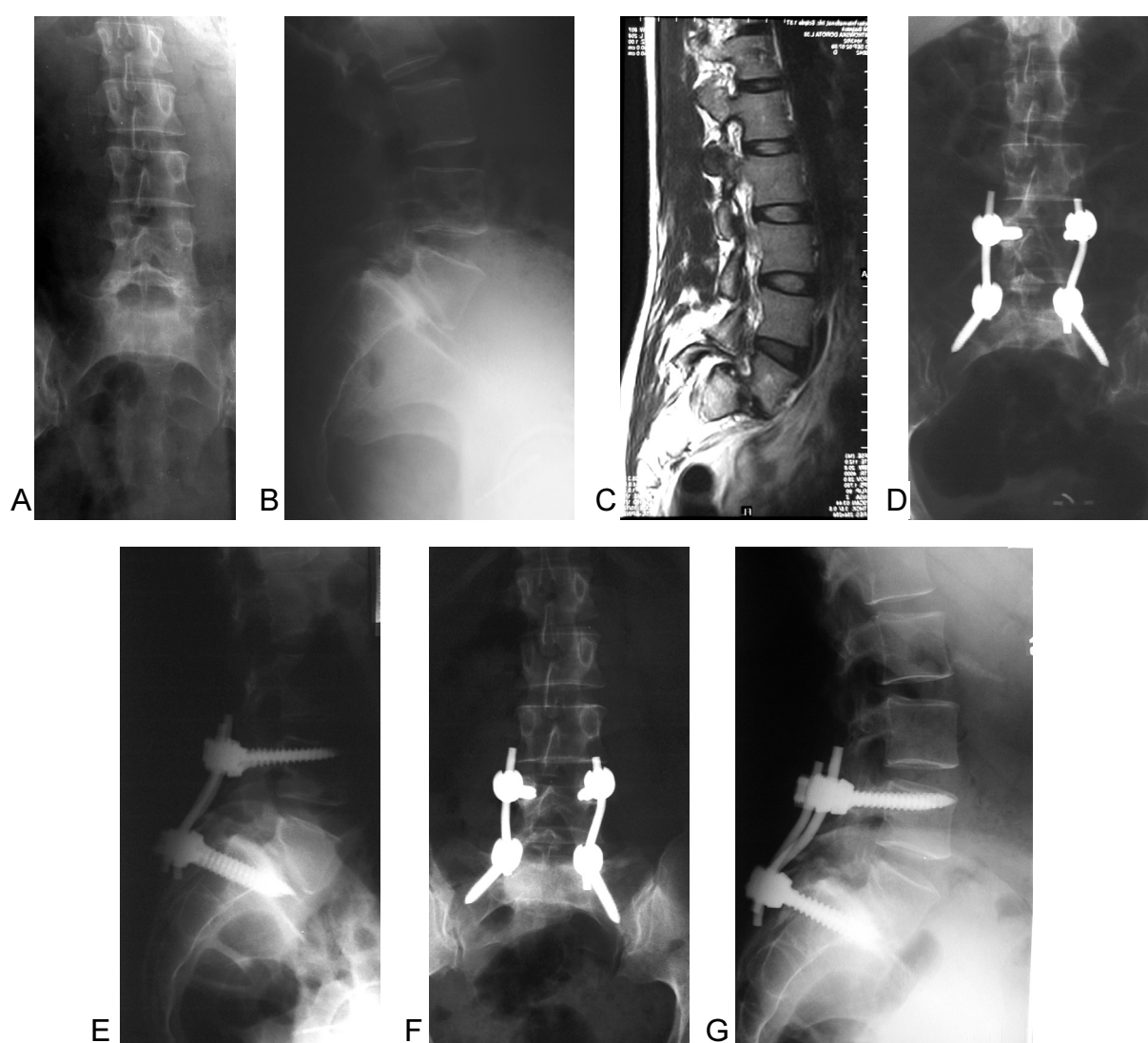
Ocenę wyników leczenia prowadzono w oparciu o badanie kliniczne i radiologiczne, a także skalę VAS i Kwestionariusz Oswestry [5] w okresie od 18 do 32 miesięcy (średnio 22,4 miesiąca) po operacji. Wyniki w przedziale od 0 do 14 punktów w skali Oswestry oceniano jako dobre, od 15 do 25 jako średnie, powyżej 25 punktów jako złe.

Ocenę radiologiczną przeprowadzono w oparciu o radiogramy boczne celowane na usztywniony segment. W przypadku użycia kłatek tytanowych kryteria zrostu zgodne

harvested from the ilium. Both fusions were carried out in the second surgical time. The fixation was extended by more than one segment if there were symptoms of degeneration of the neighboring intervertebral disc (7 patients). This is best illustrated by the case in Figure 1.

The results were evaluated on the basis of clinical and radiographic outcomes, as well as the VAS score and Oswestry questionnaire [5], within 18 to 32 months following the operation (mean 22.4 months). An Oswestry score of 0 to 14 points was regarded as good, a score of 15 to 25 points as moderate, and a score over 25 points was regarded as poor.

Radiological evaluation was carried out on the basis of targeted lateral radiographs of the stabilized segment. In patients with titanium cages, evaluation of the union was based on the criteria described by Spruit et al. [6]. The radio-



Ryc. 1. Kręgoszynek wąziny L5 – S1 IIIo. Chora D. W. l. 36, a, b – rentgenogramy przedoperacyjne, c – NMR obrazujący degenerację krążka międzykręgowego L4 – L5 z wypukliną, co wymusza rozległą stabilizację, d, e – rentgenogramy po dekompresji i stabilizacji stabilizatorem Bialstab „in situ”, f, g – rentgenogramy po spondylodezie przedniej

Fig. 1. Isthmic spondylolisthesis L5 – S1 IIIo. Patient D. W. 36 y. o., a, b, – preoperative radiographs, c – preoperative NMR with L4 – L5 disc degeneration forcing to move extensive fixation, d, e – postoperative radiographs after decompression and Bialstab fixation, f, g – postoperative after anterior interbody fusion

Tab. 1. Liczebność chorych w poszczególnych typach kręgozmyku oraz stopień ześlizgu

Tab. 1. *Wiltse et al classification and slip degree in clinical material*

Stopień ześlizgu wg Meyerdinga	I°	II°	III°	IV°	Razem
Kręgozmyk dysplastyczny	1	5	2	0	8
Kręgozmyk cieśniowy	2	4	2	0	8
Kręgozmyk zwyrodnieniowy	4	1	0	0	5
Razem:	7	10	4	0	21

były z opisanymi przez Spruita i wsp. [6]. Ocena radiologiczna była przeprowadzona przez jednego z autorów (M. B.) nie biorącego udziału w zabiegach operacyjnych.

WYNIKI

Liczebność chorych w poszczególnych typach kręgozmyków, jak i stopień ześlizgu prezentuje Tabela 1.

U wszystkich pacjentów uzyskano wygojenie rany pooperacyjnej bez powikłań. W ocenie klinicznej uzyskano 10 wyników dobrych, 9 wyników średnich oraz 2 złe wg skali Oswestry. Przeciętna wyników w tej skali wynosiła 14 przy zakresie od 0 do 30. W końcowym badaniu kontrolnym w ocenie wizualnej bólu (skala VAS) uzyskano średnią 2,9 (przy zakresie 0-8).

W ocenie radiologicznej odnotowano w 15 przypadkach uzyskanie spondylodezy międzytrzonowej z dostępu tylnego i w obydwu przypadkach z dostępu przedniego. W dwóch przypadkach spondylodeza była wątpliwa, a u następnych 2 chorych ewidentnie jej nie stwierdzono. Repozycji pełnej kręgozmyku dokonano w 2 przypadkach, repozycji częściowej w 11 przypadkach a w pozostałych 8-miu dokonano stabilizacji i spondylodezy in situ.

W ocenie dekompresji elementów nerwowych odnotowano całkowite ustąpienie objawów neurologicznych u 17 chorych. W jednym przypadku nie wykonano dekompresji elementów nerwowych i była ona konieczna w następnej operacji. Stabilizacji jednego segmentu dokonano w 14 przypadkach, a stabilizacji dwóch segmentów w 6 przypadkach. U jednego chorego w powtórnej operacji rozszerzono stabilizację o 1 segment po 14 miesiącach. Chory ten w ocenie końcowej (po 14 miesiącach) był zaliczony do wyników złych (nie uzyskano spondylodezy oraz stwierdzono objawy obłuzowania śrub).

DYSKUSJA

Przedstawione wyniki końcowe, jak i dane z piśmiennictwa [6,7,8,9] wyraźnie wskazują na połączenie stabilizacji transpedikularnej wraz ze spondylodezą międzytrzonową jest skuteczną metodą leczenia. W wynikach końcowych nie odnotowaliśmy istotnych różnic pomiędzy wynikami kręgozmyku węzłowego, dysplastycznego czy zwyrodnieniowego. Chociaż skromne liczbowo grupy chorych nakazują ostrożność w tej ocenie. Podobne spostrzeżenia poczynili Gehrchen i wsp. [10]. Warto również zinterpre-

logical evaluation was performed by one of the authors (M.B.), who had not participated in the surgical procedures.

RESULTS

Table 1 shows the number of the patients with particular types of spondylolisthesis, as well as the degree of the slippage.

The post-operative wound healed without complications in all the patients. Clinical results (Oswestry scores) were rated as good in 10 patients, moderate in 9 and poor in 2. The average Oswestry score was 14 against a range of 0-30. The mean visual pain score (VAS score) at follow-up was 2.9 (range 0-8).

Radiological evaluation revealed interbody fusion in 15 PLIF patients as well in both ALIF patients. The fusion was questionable in 2 patients, with an evident lack thereof in another 2. There was a complete repositioning of the spondylolisthesis in 2 patients, partial repositioning in 11, with fixation and in situ fusion achieved in the remaining 8 patients.

An evaluation of the neural decompression showed total regression of the neurological symptoms in 17 patients. The one patient who had not undergone neural decompression at first required it in the follow-up operation. A total of 14 patients underwent one-segment fixation and 6 patients two-segment fixation, with extension of the fixation by one segment in one patient at the second surgical time. The final outcome of this patient (after 14 months) was rated as poor (there was no fusion and some screw loosening was seen).

DISCUSSION

The final outcomes of our patients as well as data from literature [6,7,8,9] clearly show efficacy of transpedicular fixation combined with interbody fusion. The final results did not reveal any significant discrepancies between the outcomes in the patients with isthmic, dysplastic or degenerative spondylolisthesis, which, however, should be considered with caution as the subgroups were small-sized. Similar observations have been made by Gehrche et al [10]. Moreover, a minor discrepancy between the sub-

tować niewielką rozbieżność subiektywnych wyników chorych w skali VAS z obiektywnymi wynikami w skali Oswestry. Otóż dominującym elementem w ocenie chorych był parametr bólu. Jego ustąpienie, bądź nawet złagodzenie jest zawsze pozytywnie interpretowane przez chorych. Warto również zaznaczyć, że używając kwestionariusza Oswestry trzeba brać pod uwagę ocenę wyjściową chorych [11].

Nieco gorsze wyniki końcowe jakie uzyskaliśmy w stosunku do niektórych autorów [6,8,9] można tłumaczyć faktem, że materiał w całości stanowili dorośli. U dzieci i dorastających odsetek ustąpienia dolegliwości bólowych jest zdecydowanie wyższy [12,13], co warto również zaznaczyć, że częściej wykonywaną spondylodezą jest tylnoboczna [14]. Haraldsson i Willner [15] interpretowali, że u dorastających praktycznie istnieje problem niestabilności, a u dorosłych dołącza się problem degeneracji dysku i kompresji korzeniowej, którą nie wyeliminuje się tylko usztywnieniem.

Omawiając i interpretując poszczególne składowe algorytmu operacyjnego, tj. odbarczenie elementów nerwowych repozyycji i stabilizacji oraz spondylodezy można zauważyć, że dopiero retrospektywna analiza niepowodzeń i wynik ich korekty operacyjnej ujawnił błędy decyzyjne w 2 przypadkach (jeden przypadek braku dekompresji nerwowej i drugi przypadek konieczność rozleglejszej stabilizacji niż chory segment). Jeden z przypadków po powtórnym zabiegu operacyjnym i dokonaniu dekompresji oceniono jako wynik dobry. Mówiąc o dekompresji elementów nerwowych należy zaznaczyć, iż w opinii większości autorów [6,8,9,14,15] dekompresja jest niezbędna w każdym przypadku. Niektórzy z kolei uważają, że w niektórych przypadkach kręgozmyku wężinowego wystarczy sama stabilizacja i spondylodeza [16].

W omawianym przypadku konieczność dekompresji w następnej operacji wynikała z błędnej interpretacji bólu u chorej, gdzie przyjęto, że przyczyną bólu była niestabilność. Należy jednak pamiętać, że ból w kręgozmykach może mieć kilka składowych i najczęściej ma postać mieszaną (część z niestabilności, część z ucisku), a źródła anatomiczne bólu również mogą egzystować w kilku miejscach (dysk, więzadła, stawy międzywyrostkowe). Stąd odbarczenie winno być jednym z głównych celów operacji. Drugi przypadek wymagający rozleglejszej stabilizacji w powtórnej operacji jest przykładem, gdzie subtelne objawy degeneracji dysku nad stabilizowanym segmentem nie zostały uwidocznione w diagnostyce przedoperacyjnej.

Następny omawiany problem to repozyycja kręgozmyku w prezentowanym materiale. Tylko w dwóch przypadkach dokonano niejako anatomicznej repozyycji kręgozmyku, w pozostałych była to repozycja częściowa, a w 8 przypadkach nie reponowano kręgozmyku w ogóle wykonując spondylodezę in situ. Tak jak wcześniej wspomniano zakres repozyycji zależał od śródoperacyjnej mobilności kręgow po dekompresji i nigdy nie stosowano forsownych rękoczynów czy manipulacji. Wychodzimy z założenia, że zbyt radykalna repozycja może spowodować zaburzenia mikrokrążenia elementów nerwowych i ich otoczenia, co skutkuje częściowym niedowładem, na szczęście w więk-

jective VAS scores and the objective Oswestry scores is also worth examining. Patients pointed to pain intensity as the dominant element. Pain regression or merely a reduction is always perceived favorably by the patients. It also needs to be mentioned that Oswestry outcomes need to be compared to baseline scores [11].

Our final results were worse in comparison with those of some other authors [6,7,8] possibly because we studied an all-adult sample. The pain regression rate in children and adolescent patients is significantly higher [12,13], with the posterior-lateral interbody fusion being performed more commonly in those age groups [14]. Haraldsson and Willner [15] reported no instability [praktycznie istnieje czy nie istnieje problem niestabilności?] in adolescent patients, as well as concomitant disc degeneration along with root compression in adults that cannot be eliminated solely by fixation.

While interpreting and discussing the particular elements of the surgical algorithm, i.e. neural decompression, reposition and fixation, and fusion, it needs to be noted that only retrospective failure analysis, as well as corrective operation outcomes revealed decision errors in two patients (the absence of neural decompression in one case; the necessity of a fixation extending beyond the affected segment in the other). One of the patients was rated as good following the repeat surgery and decompression. It is worth mentioning that most authors consider neural decompression to be essential in any case [6,8,9,14,15]. Others reckon, however, that fixation and fusion alone are sufficient in the treatment of some patients with isthmic spondylolisthesis [16].

The decision not to carry out decompression during the second operation of that patient resulted from an erroneous pain assessment pointing to instability as the cause of pain. It must be borne in mind that the pain accompanying spondylolisthesis may have numerous causes, which frequently occur simultaneously (instability and pressure), with possible multiple anatomical sites of pain origin (disc, ligaments, facet joints). Therefore, decompression should be one of the main goals of the surgery. The other patient requiring extended fixation at repeat surgery illustrates a case where discreet symptoms of disc degeneration above the fixated segment were not identified in pre-operative work-up.

The next issue meriting some discussion is the repositioning of spondylolisthesis. Only two patients underwent anatomical repositioning of spondylolisthesis, with the rest being subjected only to partial repositioning. Reduction of spondylolisthesis was not performed in another 8 patients, who underwent only fusion in situ. As already mentioned above, the extent of repositioning was dependent on intraoperative vertebral range of motion following decompression, with no forcible maneuvers or manipulation. We assume that too radical repositioning may lead to microcirculation disorders affecting neural elements and their environment to result in a partial paresis, which, fortunately, is generally temporary. Given that, we naturally did not perform any analysis of radiological "improvement" of the axis of the lumbosacral spine in a sagittal view. There were

szości przypadków przejściowym. Przy takim podejściu do problemów repozycji oczywistym jest, że nie przeprowadziliśmy analizy radiologicznych parametrów „poprawy” osi krzyżowo-lędźwiowego kręgosłupa w płaszczyźnie strzałkowej. Stabilizacja w prezentowanym materiale nie stwarzała żadnych problemów głównie dzięki ruchomym głowom śrub, jak i podwójnemu systemowi ich blokowania, co wyróżnia system „BIALSTAB” i czyni go przyjaznym [17]. Jedyna destabilizacja, jaka zdarzyła się, wynikała z błędu decyzyjnego operatora. Ocena spondylodezy międzytrzonowej przy transpedikularnej stabilizacji będzie w niektórych przypadkach wątpliwa z racji zjawiska „shielding effect”, jakie występuje przy tej stabilizacji, które to zjawisko odracza w czasie widoczną na rtg przebudowę. Warto również wspomnieć, że znaczna część autorów [4,6,7,12] utożsamia dobry wynik końcowy ze skuteczną spondylodezą. W prezentowanym materiale liczba dobrych wyników jest wyższa niż pozytywnie ocenianych międzytrzonowych spondylodez. Interpretacja tego faktu może być tylko jedna, że dobra stabilizacja transpedikularna daje stabilność w trzech kolumnach i negatywny efekt braku wzrostu międzytrzonowego może być zamaskowany.

Reasumując, powyższe rozważania można jednak przyjąć za Wiltse, że procedura transpedikularnej stabilizacji ze spondylodezą międzytrzonową spełnia trzy kryteria leczenia operacyjnego kręgozmyku, tj. pozwala na dekompresję elementów nerwowych, zezwala na przywrócenie przestrzeni dyskowej i stabilizuje dobrze patologicznie ruchomy segment. Odsetek dobrych wyników naszej analizy potwierdza tę tezę. Przedstawione wyniki upoważniają do wyciągnięcia następujących wniosków.

WNIOSKI

1. Transpedikularna stabilizacja ze spondylodezą międzytrzonową jest skuteczną metodą leczenia kręgozmyków.
2. Niepełna repozycja kręgozmyków przy pełnej dekompresji elementów nerwowych pozwala uniknąć powikłań neurologicznych.
3. Prezentowany stabilizator spełnia wymogi stawiane najlepszym transpedikularnym stabilizatorom.

PIŚMIENNICTWO / REFERENCES

1. Wiltse LL, Newman PH, Macnab I. Classification of spondylolysis and spondylolisthesis. Clin Orthop 1976; 117: 23-29.
2. Meyerding HW. Spondylolisthesis. Surg Gynecol Obstet 1932; 54: 371 – 377.
3. Grobler LJ, Wiltse LL. Classification, and nonoperative and operative treatment of spondylolisthesis. W: Frymoyer JW. Editor: The Adult Spine. Principles and Practice. II wyd. Lippincott-Raven. 1997, vol. 2, 1865-1921.
4. Pucher A, Jankowski R, Szulc A, Stryczyński P, Strzyżewski W. Leczenie operacyjne kręgozmyków: dysplastycznego i cieśni. Ortopedia Traumatologia Rehabilitacja. 2005; vol. 7, 6, 639-645.
5. Fairbank JCT, Pynsent PB. The Oswestry Disability Index. Spine 2000; 25: 2940-2953.
6. Spruit M, Pavlov PW, Leitao J, de Kleuver M, Anderson PG, den Boer F. Posterior reduction and anterior lumbar interbody fusion in symptomatic low-grade short-term radiological and functional outcome. Eur Spine J. 2002; 11: 428-433.
7. Steffe AD, Sitkowski DJ. Posterior lumbar interbody fusion and plates. Clin Ortop 1988; 227: 99-102.
8. Csécséi GI, Klekner AP, Dobai J, Lajgut A, Sikula J. Posterior interbody fusion using laminectomy bone and transpedicular screw fixation in the treatment of lumbar spondylolisthesis. Surg Neurol 2005; 53: 2-7.
9. Sears W. Posterior lumbar interbody fusion for degenerative spondylolisthesis: restoration of sagittal balance using insert-and-rotate interbody spacers. The Spine Journal. 2005; 5: 170-179.

no fixation problems in the study owing to the movable heads of the screws used as well as the system of double screw blocking, which is a distinctive feature of the "Bialstab" and makes it user-friendly [17]. The only case of destabilization recorded resulted from an operator error. The evaluation of interbody fusion with transpedicular fixation may be questionable in some cases due to the "shielding effect" commonly associated with this fixation method, as a result of which the radiographic evidence of remodeling can be seen with some delay. It is also worth mentioning that a significant proportion of authors [4,6,7,12] associate a good outcome with an effective fusion. In this study, the number of outcomes rated good was higher than that of positively evaluated interbody fusions. This leads us only to one conclusion, namely that good transpedicular fixation ensures three-column stability, therefore masking the negative effect of interbody non-union.

Summing up, we may assume, following Wiltse, that transpedicular fixation with interbody fusion fulfills three criteria of operative treatment for spondylolisthesis, i.e. it allows for neural decompression, restores disc space, as well as provides for good stabilization of the pathologically unstable segment, as is confirmed by the proportion of good results in our analysis. The above results warrant the following conclusions.

CONCLUSIONS

1. Transpedicular fixation accompanied by interbody fusion is an effective treatment for spondylolisthesis.
2. Partial spondylolisthesis repositioning with full neural decompression allows for avoiding neurological complications.
3. The "Bialstab" fulfills the criteria for a good transpedicular fixation system.

10. Gehrchen PM, Dahl B, Katonis P, Blyme P, Tondevold E, Kiar T. No difference in clinical outcome after posterolateral lumbar fusion between patients with isthmic spondylolisthesis and those with degenerative disc disease using pedicle screw instrumentation: a comparative study of 112 patients with 4 years offollow-up. *Eur Spine J* 2002; 11: 423-427.
11. Glassman S, Gornet MF, Branch Ch, Polly D, Pelozo J, Schwender JD, Carreon L. MOS Short Form 36 and Oswestry Disability Index outcomes in lumbar fusion: a multicenter experience. *The Spine Journal* 2006; 6: 21-26.
12. Hanley EN, Levy JA. Surgical treatment of osthmic lumbosacral spoondylolisthesis: analysisi of variables influencing results. *Spine* 1989; 14: 48-50.
13. Kim SS, Denis F, Lonstein JE, Winter RB. Factors affecting fusion rate in adult spondylolisthesis. *Spine* 1990; 15: 979-984.
14. Ricciardi JE, Pflueger PC, Isaza JE, Whitecloud III TS. Transpedicular Fixation for the Treatment of Isthmic Spondylolisthesis in Adults. *Spine* 1995; vol. 20, 17: 1917-1922.
15. Haraldsson S, Willner S. A comparative study of spondylolisthesis in operations on adolescents and adults. *Arch Orthop Trauma Surg* 1983; 101: 101-105.
16. Lonstein JE. Spondylolisthesis in children. *Spine* 1999; 24: 2640-2648.
17. Koronkiewicz T. Ocena stabilizacji przemasadowej kręgosłupa w badaniach doświadczalnych i klinicznych. Rozprawa doktorska. AM Białystok 1999.