Ortopedia Traumatologia Rehabilitacja
© MEDSPORTPRESS, 2007; 2(6); Vol. 9, 206-214

Zaangażowanie Autorów
A – Przygotowanie projektu badawczego
B – Zbieranie danych
C – Analiza statystyczna
D – Interpretacja danych
E – Przygotowanie manuskryptu
F – Opracowanie piśmiennictwa
G – Pozyskanie funduszy

Author's Contribution
A – Study Design
B – Data Collection
C – Statistical Analysis
D – Data Interpretation
E – Manuscript Preparation
F – Literature Search
G – Funds Collection

Konrad Kopeć[A,B,D,E,F], Damian Kusz[A,D], Piotr Wojciechowski[D], Łukasz Cieliński[E,F], Michał Łaszczyca[E]

Katedra i Klinika Ortopedii i Traumatologii Narządu Ruchu ŚLAM, Katowice
Department of Orthopaedics and Musculoskeletal Traumatology, Medical University of Silesia, Katowice, Poland

Problemy ortopedyczne chorych z alkaptonurią – opis przypadku

Orthopaedic problems in patients affected by alkaptonuria. A case report

Słowa kluczowe: *ochronoza, kwas homogentyzynowy, alloplastyka stawu kolanowego*
Key words: *ochronosis, homogentisic acid, knee arthroplasty*

STRESZCZENIE

Alkaptonuria jest rzadko spotykaną, wrodzoną chorobą metaboliczną, związaną z zaburzeniem przemiany fenyloalaniny i tyrozyny. Dwukrotnie pacjentką Kliniki Ortopedii i Traumatologii Narządu Ruchu w Katowicach była 66 letnia kobieta, przyjęta z powodu postępujących dolegliwości bólowych kręgosłupa i stawów kolanowych. Przeprowadzone badanie i diagnostyka pozwoliły nam potwierdzić, że podłożem wieloobjawowych dolegliwości pacjentki jest alkaptonuria. Na podstawie zebranego piśmiennictwa i opisu przypadku przybliżamy problematykę ortopedyczną pacjentów chorujących na alkaptonurię, podając podstawowe objawy choroby, diagnostykę i metody leczenia.

SUMMARY

Alkaptonuria is a rare congenital metabolic disorder. A defect of the enzyme homogentisic oxidase results in a block of the metabolic pathway of the amino acids phenylalanine and tyrosine. Deposits of homogentisinic acid polymers in connective tissue cause various organ manifestations, including musculoskeletal symptomatology. A 66 year-old woman was twice admitted to our Department because of progressive knee and low back pain. Physical examination and accessory investigations confirmed that her various complaints were caused by underlying alkaptonuria. We use this case and a review of literature to discuss orthopaedic problems in patients with alkaptonuria and describe the cardinal signs and symptoms of this disease, its diagnosis and treatment.

Liczba słów/Word count: 4332 **Tabele/Tables:** 0 **Ryciny/Figures:** 5 **Piśmiennictwo/References:** 35

Adres do korespondencji / Address for correspondence
dr Konrad Kopeć
Katedra i Klinika Ortopedii i Traumatologii Narządu Ruchu, ŚlAM, SPSK nr 7
40-635 Katowice, ul. Ziołowa 45/47, tel./fax: (0-32) 202-99-32, e-mail: konkopec1@wp.pl

Otrzymano / Received *06.11.2006 r.*
Zaakceptowano / Accepted *15.02.2007 r.*

WSTĘP

Alkaptonuria jest rzadko spotykaną chorobą metaboliczną, dotyczącą przemiany aminokwasów. Pozornie odległy temat od ortopedii, okazuje się być bardzo bliski z powodu objawów chorobowych pojawiających się u pacjentów. Podstawowy objaw, mianowicie ciemne zabarwienie moczu, pozostaje najmniej dotkliwym, natomiast z czasem na pierwszy plan wysuwają się objawy dotyczące narządu ruchu, w tym dużych stawów obwodowych i kręgosłupa. Z powodzeniem można wysunąć hipotezę, że nie każdy ortopeda spotka się z chorym na alkaptonurię, ale każdy chorujący na tą rzadką chorobę metaboliczną będzie szukał pomocy u ortopedy. Często u tych chorych jedynym leczeniem uwalniającym ich od postępujących dolegliwości bólowych bywa artroplastyka, stwarzając śródoperacyjne zaskoczenie dla chirurga w postaci czarno – brązowych zmiany ochronotycznych. Prezentując przypadek pacjentki naszej Kliniki w połączeniu z dostępną literaturą staraliśmy się przybliżyć problemy ortopedyczne chorych z alkaptonurią.

Opis przypadku

Dwukrotnie w Katedrze i Klinice Ortopedii i Traumatologii Narządu Ruchu w Katowicach hospitalizowana była 66 letnia kobieta, przyjęta z powodu postępujących dolegliwości bólowych kręgosłupa i stawów kolanowych. Okresowo chodząca z pomocą kul, w wywiadzie zgłaszała ciemne zabarwienie moczu i brązowe plamienie bielizny przy nadmiernym wydzielaniu potu. Pierwsze dolegliwości ze strony kręgosłupa pojawiły się w wieku 34 lat – pobyty w Klinice Neurologii i Neurochirurgii, gdzie przeprowadzono mielografię gazową odcinka piersiowego i lędźwiowego, ustalając rozpoznania: Discopatia L4-L5-S1, Rwa kulszowa lewostronna i zastosowano leczenie zachowawcze. Bóle kolan nasilały się od około 10 lat. Stosowano leczenie zachowawcze, fizykoterapię oraz artroskopię bez istotnej poprawy. Dodatkowo, w wieku 23 lat przebyła kłębuszkowe zapalenie nerek, a w wieku 50 lat resekcję wola guzowatego tarczycy.

W badaniu fizykalnym widoczne niebieskawe podbarwienie małżowin usznych, brązowe plamy twardówki oka (Ryc. 1a, 1b), nadmierna kifoza kręgosłupa ze znacznym ograniczeniem jego ruchomości, wyrażonym odległością palce – podłoga 40 cm oraz objawem Schober'a 1 cm.

Stwierdzono ograniczenie ruchomości obu stawów biodrowych, szczególnie w rotacji wewnętrznej, bez istotnych dolegliwości bólowych. Stawy kolanowe o prawidłowej osi, bolesne przy ruchach czynnych i biernych, z towarzyszącym trzeszczeniem. Zakres ruchomości ograniczony szczególnie w zgięciu, w zakresie do 90° w kolanie prawym i 100°. w kolanie lewym.

W badaniach laboratoryjnych odnotowano podwyższony odczyn Biernackiego, CRP 14.2, cechy infekcji dróg moczowych. Czynnik reumatoidalny nieobecny, nieobec-

BACKGROUND

Alkaptonuria is a rare metabolic disorder affecting the metabolic pathway of the amino acids phenylalanine and tyrosine. This condition might seem irrelevant for orthopaedic surgeons, but in fact it is closely related to orthopaedics as the affected patients frequently develop musculoskeletal disorders. The most conspicuous symptom, a dark colouration of urine, is the least important one. As the disease progresses, signs and symptoms of locomotor system disorders, especially in the spine and large peripheral joints, become most apparent.

It may be safely assumed that while not every orthopaedic surgeon will see a patient with alkaptonuria in his or her practice but all patients affected by this rare metabolic disorder will definitely seek an orthopaedic consultation. Joint replacement is often the only effective method of treatment that can relieve the gradually worsening pain. However, during the surgery, the dark-brown ochronotic lesions seen within the operated joint may surprise or even confuse the surgeon. We therefore present a patient with alkaptonuria treated in our department along with a review of literature in order to make alkaptonuria-related musculoskeletal problems more familiar to the orthopaedic community.

Case description

A 66-year-old woman complaining of gradually worsening pain in her knee joints and spine was twice treated at the Department of Orthopaedics and Traumatology in Katowice. Her symptoms necessitated periodic use of crutches. She had long-standing history of dark urine colouration and brownish stains on underwear adjacent to body areas of increased perspiration. She had reported back pain since she was 34 years old. Because of those complaints she had been admitted to the Department of Neurology and Neurosurgery, where a pneumomyelography of the thoracic and lumbar spine revealed degenerative disease of the L4/L5 and L5/S1 discs and left-sided sciatica. She was subsequently treated conservatively. At the current presentation, she also complained of bilateral knee pain gradually worsening over approximately 10 years. The knee-related complaints were managed nonoperatively with physiotherapy and later surgically with arthroscopy. Nevertheless, her symptoms did not abate. Additionally, she had history of glomerulonephritis at the age of 23 years and had undergone resection of nodular goitre at 50 years of age.

On physical examination, we found a bluish discolouration of both auricles, brown pigmentation of both sclerae (Fig. 1a, 1b) and excessive thoracic kyphosis with marked restriction in spine mobility, clearly demonstrated by a fingertip-floor distance of 40 cm while attempting to bend down and by a Schober test of 1 cm.

Examination of the lower extremities revealed that both hips had a markedly restricted range of movements, especially internal rotation, without significant pain complaints. The knee joints had a correct axis but were painful on both active and passive movement with crepitus. Flexion was limited to 90° in right knee and to 100° in the left.

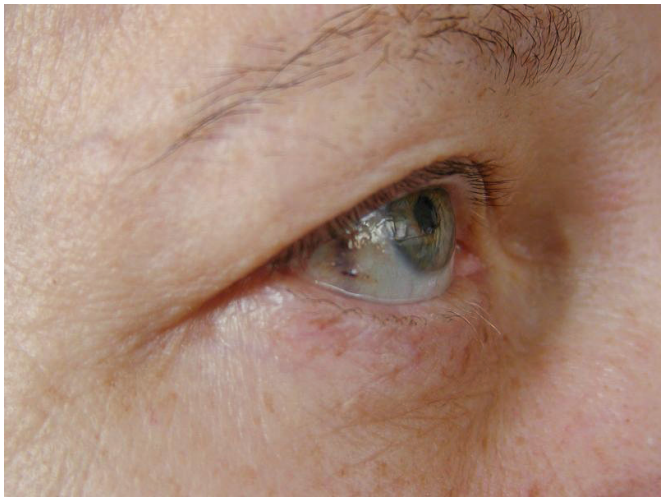

Ryc. 1a. Zmiany barwnikowe twardówki oka (Objaw Osler'a)
Fig. 1a. Pigmentation of sclera (Osler sign)

Ryc. 1b. Zmiany barwnikowe małżowiny usznej
Fig. 1b. Discoloration of auricles

ny antygen HLA B27. Prawidłowe wartości morfologii, fosfatazy alkalicznej, wapnia, fosforu, żelaza i elektroforezy białek. W przeprowadzonym teście z 10% NaOH otrzymano brązowe zabarwienie próbki moczu już po 5 min. Z badań obrazowych wykonano RTG kolan na stojąco, uwidaczniając zaawansowane zmiany zwyrodnieniowe obu przedziałów (Ryc 2a, 2b), RTG odcinka szyjnego i lędźwiowego kręgosłupa, potwierdzające istotne zmiany radiologiczne charakterystyczne dla chorych z ochronozą (Ryc. 3a, 3b). W USG jamy brzusznej stwierdzono w dolnym biegunie nerki prawej obszary hiperechogeniczne, dające cienie akustyczne o średnicy 10-12 mm, odpowiadające uwapnionym złogom. W badaniu densytometrycznym kości promieniowej T-score -2.9.

Przeprowadzone badanie i diagnostyka pozwoliły nam potwierdzić, że podłożem wieloobjawowych dolegliwości pacjentki jest alkaptonuria. Z powodu zaawansowanej artropatii stawów kolanowych zakwalifikowano chorą do leczenia operacyjnego. Wykonano alloplastykę kolana lewe-

Laboratory tests revealed elevated ESR and CRP (14.2), and features consistent with a urinary tract infection. Rheumatoid Factor and HLA-B27 antigen were negative. The results of blood sampling for haematology, alkaline phosphatase, calcium, phosphorus, iron, and protein electrophoresis were within normal limits. The patient's freshly passed urine turned brown as soon as 5 minutes after sodium hydroxide was added to the sample. The patient underwent a series of diagnostic imaging studies. Plain radiographs of both knees in the standing position revealed extensive joint destruction of both medial and lateral compartments (Fig. 2a, 2b). X-rays of the cervical and lumbar spine were taken and revealed significant pathology consistent with ochronosis (Fig. 3a, 3b). Abdominal ultrasound showed hyperechoic structures, 10 to 12 mm in diameter, with acoustic shadows located in the lower pole of the right kidney. These findings were consistent with calcified deposits. Radial bone densitometry produced a T-score of -2.9.

Ryc. 2a. RTG kolana prawego
Fig. 2a. Plain X-ray of the right knee (AP and lateral view)

Ryc. 2b. RTG kolana lewego
Fig. 2b. Plain X-ray of the left knee (AP and lateral view)

go oraz po okresie rehabilitacji prawego, implantując endoprotezy całkowite, cementowe, z tylną stabilizacją Search Evolution (Ryc. 4).

W trakcie zabiegu operacyjnego w obu przypadkach zaobserwowano rozległe zmiany destrukcyjne chrząstki stawowej, zaawansowaną osteoporozę, obfitą osteofitozę oraz charakterystyczną ciemno – brązową śródstawową pigmentację („czarny staw") (Ryc. 5a, 5b). Okres pooperacyjny przebiegał bez powikłań, po rehabilitacji uzyskano zadowalający zakres ruchomości z pełnym wyprostem i zgięciem rzędu 100°, a pacjentka nie zgłaszała dolegliwości bólowych operowanych stawów.

The physical examination and accessory investigations confirmed that the cause of the varied complaints and multiple organ manifestations was alkaptonuria. Due to advanced arthropathy of the knee, surgical treatment was indicated. Total knee arthroplasty was performed; firstly of the left joint and, after a period of rehabilitation, of the right. We used Search Evolution total cemented knee implants with posterior stabilisation (Fig. 4).

Extensive destruction of articular cartilage was noted intraoperatively during both surgeries as well as marked osteoporosis, osteophytosis and particular dark-brownish pigmentation of intraarticular structures ("dark joint"), Fig. 5a, 5b. The postoperative course was uneventful and, after a course of rehabilitation, the patient demonstrated a satisfactory range of knee movements with no extension lag and flexion of approximately 100° . She has also not reported any knee pain since then.

Ryc. 3a. RTG boczne części szyjnej kręgosłupa
Fig. 3a. X-ray of cervical spine (lateral view)

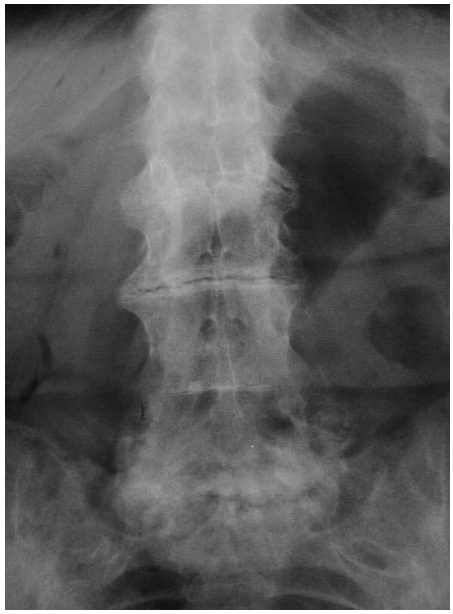

Ryc. 3b. RTG projekcja AP części lędźwiowej kręgosłupa
Fig. 3b. X-ray of lumbar spine (AP view)

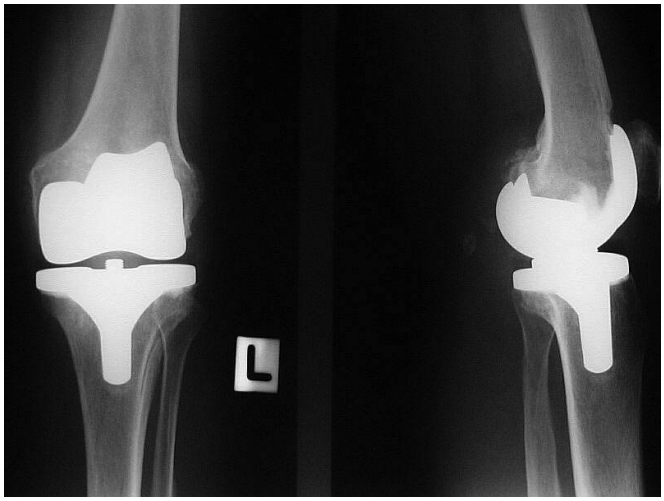

Ryc. 4. RTG endoproteza Serach Evolution
Fig. 4. Plain X-ray of the left knee after implantation of Search Evolution prosthesis (AP and lateral view)

DYSKUSJA

Alkaptonuria to rzadko spotykana, wrodzona choroba metaboliczna, spowodowana niedoborem oksydazy kwasu homogentyzynowego. Dziedziczy się w sposób autosomalny recesywny, a jej częstość oceniana jest na 1:106 [1,2,3]. Oksydaza homogentyzynianowa występuje u każdego człowieka w wątrobie i nerkach. U chorych na alkaptonurię jej aktywność w wątrobie spada około pięć tysięcy razy, powodując powstawanie bloku metabolicznego w procesie rozkładu fenyloalaniny i tyrozyny oraz kumulację polimerów homogentyzynianu w chrząstkach, powięziach, twardówce, ścianach naczyń, zastawkach serca, błonie bębenkowej, płucach, oponie twardej oraz jego nadmierne

DISCUSSION

Alkaptonuria is a rare congenital metabolic disorder caused by a deficiency of the enzyme homogentisic acid oxidase. The condition is transmitted by a single recessive autosomal gene and its incidence is estimated at 1:106 [1,2,3]. Homogentisic oxidase can normally be found in the liver and kidneys. However, in patients affected by alkaptonuria the activity of the enzyme in the liver is decreased approximately 5,000-fold, leading to the development of a block in the metabolic pathway of phenylalanine and tyrosine and subsequent excessive excretion of homogentisic acid in the urine and accumulation of its polymers in cartilage, fascia, sclera, vessel walls, heart valves,

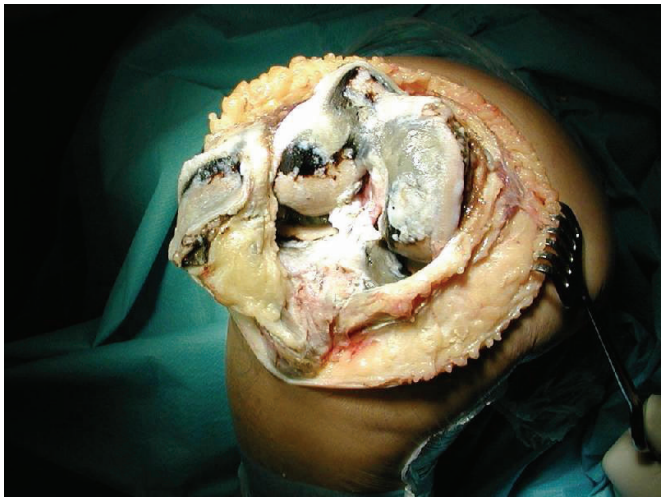

Ryc.5a. Obraz śródoperacyjny zmian ochronotycznych stawu kolanowego
Fig. 5a. Ochronotic changes within the knee joint viewed intraoperatively

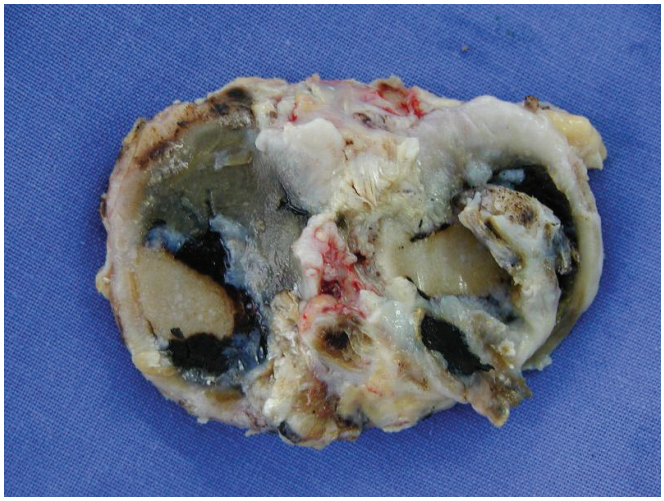

Ryc. 5b. Oraz zmian ochronotycznych w usuniętej powierzchni stawowej kości piszczelowej
Fig. 5b. Ochronosis of the resected articular surface of tibia

wydzielanie z moczem [4,5]. Konsekwencją tej kumulacji jest brązowo – czarna pigmentacja tkanki łącznej (ochronosis) i objawy chorobowe, dotyczące różnych narządów m.in. skóry, narządu wzroku, słuchu, układu moczowo – płciowego i krążenia. Najpoważniejsze dolegliwości chorych wynikają ze zmian w chrząstkach stawowych, prowadzących do zaawansowanych destrukcji dużych stawów i kręgosłupa. Kwas homogentyzynowy, zawarty w moczu, wykazując silne właściwości redukujące ulega utlenieniu i polimeryzacji pod wpływem powietrza atmosferycznego, z wytworzeniem substancji podobnej do melaniny, co powoduje jego ciemne zabarwienie (alkaptonuria) [6].

W piśmiennictwie spotyka się termin alkaptonuria i ochronoza zamiennie, choć niektórzy autorzy wyróżniają ochronozę jako postać nabytą, związaną z wpływem podatnego organizmu na substancje chemiczne, takie jak: hydroquinony, związki fenoli, resorcinol, substancje oparte na benzenie czy leki przeciwmalaryczne [7,8].

Pierwszy opis choroby podaje Scribonius w 1584 r., omawiając przypadek ucznia, który wydalał „mocz jak atra-

dura mater and lungs [4,5]. Accumulation of the acid causes a wide spectrum of clinical manifestations, including cutaneous and ocular pigmentation, hearing disorders, genitourinary and cardiovascular system involvement. The most severe complications of alkaptonuria are arthropaties which result in marked spondylosis and destruction of large joints. Homogentisic acid excreted in urine is a strong reducing agent and therefore undergoes oxidization and polymerization in the air, forming melanin-like polymers which impart a dark colour to the urine (i.e. alkaptonuria) [6].

The terms " alkaptonuria" and " ochronosis" are generally used interchangeably in the literature. However, some authors prefer to use the term "ochronosis" for the acquired form of the disorder resulting from the exposure of a susceptible individual to certain chemical compounds, such as hydroquinones, phenol derivatives, resorcinol, benzene-based compounds or antimalaric agents [7, 8].

The first written account of alkaptonuria was given in 1584 by Scribonius, who described the case of a schoolboy passing urine "as dark as ink". The term ochronosis was

ment". Termin ochronoza wprowadził Virchow w 1866 r. publikując opis niebarwionych wycinków chrząstek górnych dróg oddechowych, kręgosłupa, stawów oraz błony wewnętrznej dużych naczyń, w których stwierdził złogi barwnika w kolorze ochry. Objawy te w 1902 r Albrecht i Zdareck połączyli z wrodzonym blokiem metabolicznym przemiany fenyloalaniny i tyrozyny, opisując alkaptonurię [9,10,11].

U niemowląt i małych dziecie choroba przebiega bezobjawowo. Najczęściej na właściwe rozpoznanie naprowadza ciemne zabarwienie pieluch i bielizny. Główne objawy kliniczne choroby wynikają z łączenia polimerów kwasu homogentyzynowego z włóknami kolagenowymi, otoczonymi przez mukopolisacharydy w tkance łącznej i rozpoczynają się w III i IV dekadzie życia [12,13,14,15]. W kręgosłupie dotyczy to w szczególności pierścienia włóknistego i jądra galaretowatego krążków międzykręgowych, skutkiem czego jest ich degeneracja, obniżenie przestrzeni międzykręgowych i powstawanie mostowych połączeń międzytrzonowych (pseudoblock vertebrae). Mineralizacja krążka, wyraźnie widoczna na jego obwodzie, oszczędza jądro miażdżyste, dając obraz „opłatka do leków" (wafer – like calcification) [16,13]. Zmiany najczęściej dotyczą części lędźwiowej i piersiowej, w których obserwujemy spłycenie lordozy i pogłębienie kifozy, co może nieść za sobą zauważalne w czasie obniżenie wzrostu. Badanie scyntygraficzne nie jest specyficzne, choć wskutek gromadzenia materiału radioaktywnego w kostniejących wstążkowato więzadłach daje obraz „kocich wąsów" [18,7]. Stawy krzyżowo biodrowe bywają zwężone, może występować kostnienie spojenia łonowego [18,7,10]. Cały obraz chorobowy należy różnicować m.in. z zesztywniającym zapaleniem stawów kręgosłupa, hemochromatozą, chondrokalcynozą, gruźlicą kręgosłupa [19,20,21,22].

Poza kręgosłupem objawy chorobowe dotyczą dużych stawów: biodrowego, kolanowego i ramiennego. Pacjenci zgłaszają postępujące dolegliwości bólowe, a w RTG występują zaawansowane zmiany zwyrodnieniowe. Płyn stawowy może być ciemny, co różnicujemy z artropatią w hemofilii, synovitis villonodularis czy hemochromatozą [23]. Wykonanie prawidłowego badania artroskopowego jest trudne z powodu uniemożliwiającego odbicie światła czarnego zabarwienia tkanek. Często zmiany ochronotyczne, dotyczące dużych stawów, obserwowane są dopiero przy zabiegach artroplastyki.

Objawy alkaptonurii manifestują się wielonarządowo. Dotyczą skóry, na której można zauważyć żółto – brązowo podbarwione plamy okolic pachy, kłębu kciuka czy podeszwy [24]. Wynika to z wydzielania przez gruczoły potowe kwasu homogentyzynowego. Zabarwione niebieskawo bywają chrząstki małżowiny usznej i płytki paznokciowe [25]. Charakterystyczne są także przebarwienia twardówki oka nazywane „objawem Oslera", osłabienie słuchu z ciemną woskowiną uszną, kamica dróg moczowych, zwapnienia w gruczole krokowym i różnego rodzaju nefropatie [26,27,28]. Najczęstszą patologią układu krążenia chorych na ochronozę jest zwężenie zastawki aortalnej, któremu może towarzyszyć powiększenie lewej komory serca i zwapnienia w aorcie [29,30].

introduced in 1866 by Virchow, who microscopically examined unstained samples of intima obtained from major vessels as well as cartilage taken from the upper respiratory tract, spine, and joints, and found deposits of an ochre-like pigment. In 1902, Albrecht and Zdareck linked those pigmentations with a congenital block in the phenylalanine and tyrosine metabolic pathway, thereby describing alkaptonuria [9,10,11].

Alkaptonuria is asymptomatic in infants and small children. A correct diagnosis may be established on account of a dark colouration of diapers and underwear. The main manifestations of the disorder result from the binding of homogentisic acid polymers to mucopolysaccharide-surrounded collagen fibers within connective tissues and usually emerge in the third or fourth decades of life. [12,13, 14,15]. In the spine, ochronosis particularly affects the annuli fibrosi and nuclei pulposi of intervertebral discs, which leads to disc degeneration, narrowing of intervertebral spaces and formation of bony bridges between vertebral bodies (pseudoblock vertebrae). Disc calcification is prominent at its periphery, whereas the nucleus pulposus is spared, resulting in a clinical picture of wafer-like calcification [13,16].

These pathologic changes are most often encountered in the lumbar and thoracic spine, with excessive kyphosis and loss of lordosis that can result in a gradually noticeable reduction of the patient's height. Associated bone scan findings are not specific, but an increased uptake of the radionuclide within ligaments results in a particular "whiskers" pattern [7,18]. Radiographs may also reveal sacroiliac joint narrowing and calcification of the symphysis pubis [7,10,18]. The differential diagnosis should include, among others, ankylosing spondylitis, hemochromatosis, chondrocalcinosis and tuberculosis of the spine [19,20,21,22].

Extravertebral musculoskeletal manifestations of alkaptonuria involve major body joints such as the hip, knee and shoulder. The patients complain of gradually worsening pain and X-rays reveal severe degenerative changes. The synovial fluid may be dark-coloured, necessitating a differential diagnosis including arthropathy secondary to hemophilia, synovitis villonodularis and hemochromatosis [23]. Joint arthroscopy is difficult to perform, as the dark colouration of joint tissues impedes assessment of intraarticular structures. Therefore, ochronotic causes of joint disorders are often revealed only during joint replacement surgery.

Alkaptonuria has multiple organ manifestations. Those related to skin involve yellow-brownish discolouration of the skin in the axilla, thenar or foot sole areas [24] resulting from the excretion of homogentisic acid by sweat glands. A bluish coloration of the auricles and nails may be seen as well [25]. Other symptoms suggestive of alkaptonuria include pigment deposits within the sclera (so-called Osler sign), hearing disorders with dark cerumen, urolithiasis, prostatic stones and various nephropathies [26,27, 28]. Cardiovascular manifestations most often include aortic valvular stenosis, sometimes accompanied by left ventricular hypertrophy and aortic calcifications [29,30].

The diagnosis of alkaptonuria may be confirmed with several tests for the presence of homogentisic acid in urine.

Diagnostyka potwierdzająca alkaptonurię obejmuje kilka testów na obecność kwasu homogentyzynowego w moczu. Roztwór ługu sodowego i odczynnik Benedykta zabarwia mocz chorego na kolor brązowy, chlorek żelazowy na kolor fioletowo-czarny, a azotan srebra i rozcieńczony amoniak na kolor czarny [31]. Potwierdzenie ochronozy uzyskamy także wykrywając homogentyzynian metodą chromatografii cienkowarstwowej i badaniem spektrofotometrycznym [6]. W badaniu histopatologicznym występuje hiperplazja błony maziowej, infiltracja leukocytów, czarne zabarwienie makrofagów. Złogi kwasu homogentyzynowego występują również w płynie stawowym i podchrzęstnej tkance kostnej [13].

W chwili obecnej nie ma leczenia przyczynowego chorych na alkaptonurię, chociaż dużą nadzieję pokłada się w coraz szerzej rozwijającej się inżynierii genetycznej. Dotychczas udało się sklonować ludzki gen oksydazy kwasu homogentyzynowego. Ustalono dwie kopie alleli enzymu o osłabionej funkcji, opisano sekwencję ich nukleotydów i zidentyfikowano okolicę ich promotorów [32]. Podejmuje się próby leczenia dużymi dawkami kwasu askorbinowego, wykorzystując jego działanie antyutleniające oraz stosuje się dietę ubogobiałkową [33]. Naturalny przebieg choroby prowadzi niestety do zaawansowanych zmian zwyrodnieniowych kręgosłupa i dużych stawów, wymagających leczenia objawowego oraz operacyjnego, nierzadko we wczesnym okresie życia [34].

Benedict's reagent or a solution of sodium hydroxide cause brown colouration of a sample of urine, whereas ferric chloride turns the urine violet-black and silver nitrate and diluted ammonia both cause black sample colouration [31]. Homogentisic acid may also be detected (and thus alkaptonuria confirmed) with Thin Layer Chromatography or spectrophotometry [6]. A histological study of tissue specimens reveals synovial hyperplasia, leukocyte infiltration and dark colouration of macrophages. Deposits of homogentisic acid can also be found in the synovial fluid and subchondral bone [13].

At the present there is no established cure for alkaptonuria, although there is much hope in advances of genetic engineering. So far, the human gene for homogentisic oxidase (HGO) has been cloned. Two allelic variations of the HGO gene associated with a deficiency in the enzyme's activity have been identified. The nucleotide sequences of these variations have been established and promoter loci have been identified [32].

Recent treatments include high doses of ascorbic acid (due to its antioxidant properties) and a low-protein diet [33]. Unfortunately, the natural course of alkaptonuria results in severe degenerative changes in the spine and major joints which require both symptomatic and operative treatment, often in early life [34].

WNIOSKI

1. Alkaptonuria jest wieloobjawową chorobą metaboliczna, której rokowanie, mimo braku skutecznego leczenia, jest dość pomyślne.
2. Ciemna barwa moczu nie stanowi zasadniczego problemu w alkaptonurii, lecz późne następstwa dotyczące układu ruchu, czego przykładem jest prezentowany przypadek naszej chorej[1].

CONCLUSIONS

1. Alkaptonuria is a metabolic disorder with multiple organ manifestations. The prognosis is rather good despite the lack of effective treatment.
2. At present, it is known that the main problems affecting patients with alkaptonuria are not associated with dark urine but with late musculoskeletal complications of the disorder, as was demonstrated in the case described above[1].

PIŚMIENNICTWO / REFERENCES

1. Granadino B., Beltran-Valero de Bernabe D., Fernandez-Canon J. M., Penalva M. A., Rodriguez de Cordoba S.: The human homogentisate 1,2- dioxygenase (HGO) gene. Genomics, 1997; 43 (2): 115-122.
2. Weinberger K. A.: The coexistence of ochronosis and ankylosing spondylitis. J. Rheumatol. 1991; 18: 1948-1951.
3. Phornphutkul C., Introne W. J., Perry M. B., Bernardini I., Murphey M. D., Fitzpatrick D. L., Anderson P. D., Huizing M., Anikster Y., Gerber L. H., Gahl W. A.: Natural history of alkaptonuria. N Engl J Med. 2002 Dec 26; 347 (26): 2111-21.
4. Dom K., PittevilsT.: Ochronotic arthropathy: The black hip casereport end review of the literature. Acta Orthop. Belg., 1997; 63: 122-125.
5. Liu W., Prayson R. A.: Dura mater involvement in ochronosis (alkaptonuria). Arch Pathol Lab Med. 2001; 125 (7): 961-3.
6. Kusakabe N., Tsuzuki N., Sonada M.: Compression of the cervical cord due to alcaptonuric arthropathy of the atlanto-axis joint. A case raport. J. Bone. Surg. Am., 1995; 77-A (2): 274-277.

[1] *Obrazowy przykład podał w 1649 r. Zacutusa i Lusitanusa, opisując 14-letniego chłopca, wydalającego czarną urynę. Chłopiec, ulegając ówczesnym medykom, z powodu „ognistej gorączki jego trzewi zwęglającej i czerniącej żółć", poddawany był różnorodnym zabiegom. Były to m.in. upusty krwi, zabiegi przeczyszczające, kąpiele, wodnista, zimna dieta oraz liczne leki, które jednak nie okazały się skuteczne w leczeniu jego przypadłości. Zniechęcony, wbrew medykom, odrzucił terapię, założył rodzinę i żył bez istotnych dolegliwości cały czas oddając mocz czarny jak atrament [35].*

[1] *There is one good example, described in 1649 by Zacutus and Lusitanus, of a 14 year-old boy who passed black urine. The boy, affected by "a fever that scorched his bowels and darkened his bile" submitted himself to physicians and was subjected to various procedures, including bloodletting, enemas, bathing, a cold and watery diet, and a multitude of medications. None of the treatments, however, proved successful. Discouraged, the boy rejected further therapy against the advice of his physicians, got married and lived a life free of any significant disorders, save for the black urine [35].*

7. Kabaskal Y., Kiyci I., Ozmen D., Yagci A., Gumusdis G.: Spinal abnormalities similar to ankylosing spondylitis in a 58-year--old woman with ochronosis. Clin. Rheumatol., 1995; 14: 355-357.
8. Kneebone T. S., Selner A. J.: Ochronosis and alkaptonuria. Case report and literature review. J. Am. Pediatr. Med. Assoc., 1995; 85: 554-555.
9. Cortina R., Moris C., Astudilo A., Gosalbez F., Cortina A.: Familial ochronosis. Eur. Heart. J. 1995; 16: 285-286.
10. Millea P. T., Segal L. S., Lis R. G., Stauffer E. S.: Spine fracture in ochronosis. Clin. Orthop., 1992; 281: 208-211.
11. Samborski W., Przewoska T.: Przypadek ochronozy z rozległymi zmianami wielostawowymi. Reumatologia, 1987; 25: 3-4.
12. Kocyigit H., Gurgan A., Terzioglu R., Gurgan U.: Clinical, radiographic and echocardiographic findings in a patient with ochronosis. Clin. Rheumatol., 1998; 17 (5): 403-406.
13. Kusz D.: Zmiany ochronotyczne w alkaptonurii – opis przypadku. Chir. Narz. Ruch. Ortop. Pol., 1999; 64 (6): 677-682.
14. Marsile C., Menozzi C.: Dorsal radiculo-medullary compression secondary to ochronotic arthritis: a case report. Cvlinical-radiologic features. Minerva Med., 1995; 86 (1-2): 61-66.
15. Reddy D. R., Prasad V. S.: Alkaptonuria presenting as lumbar disc prolapse: case report and review of literature. Spinal Cord., 1998; 36 (7): 523-524.
16. Orzincolo C., Castaldi G., Scutellari P. N., Cicognani P., Bariani L., Feggi L.: L'artropatia ocronotica dell'alkaptonuria. Radiol. Med., 1998; 75: 476-281.
17. Paul R., Ylinen S. L.: The „whisker sign" as an indicator of ochronosis in skeletal scintigraphy. Eur. J. Nucl. Med., 1991; 18: 222-224.
18. Kihara H. T. Yasuda M., Watanabe H., Suenaga Y., Shiokawa S., Wada T., Noaka S., Suzuki T., Nobunaga M.: Coexistence of ochronosis and rheumatoid arthritis. Clin. Rheumatol., 1994; 13: 135-138.
19. Canhao H., Coelho P., Pereira da Silva J., Santos M. J., Teixeira da Costa J., Viana de Queiroz M.: Does coexistence of ochronosis and ankylosing spondylitis really exist? Clin. Exp. Rheumatol., 1996; 14: 699-703
20. Cnota H., Kulczycki W.: Ochronoza – przedstawienie przypadku i przegląd literatury. Chir. Narz. Ruch. Ortop. Pol. 1996; 61: 585-587.
21. Corra T. Zaccala G. M.: Ochronotic arthropathy: rapid destructive hip. Osteoarthritis associated with metabolic disease. Clin. Rheumatol., 1995; 14: 474-477.
22. Balaban B., Taskaynatan M., Yasar E., Tan K., Kalyon T.: Ochronotic spondyloarthropathy: spinal involvement resembling ankylosing spondylitis. Clin Rheumatol. 2006; 25 (4): 598-601.
23. Tudisco C., Mariani P. P., D'arrigo C.: Knee arthroscopy in a case of ochronoticf arthropathy. Ital J. Orthop. Traumatol. 1992; 18: 107-110.
24. Pastinszky I., Racz I.: Zmiany skórne w chorobach wewnętrznych. PZWL Warszawa 1989: 437-439.
25. Borg E. J.: Clinical Image: Bluish discoloration of the nails in ochronosis. Arthritis. Rheum. 1998; 41: 1895.
26. Jagose J. T., Bailey R. R., Rothwell A. G.: Alkaptonuria with ochronotic nephropathy and multiple joint replacement for ochronotic arthropathy. N. Z. Med. J. 1997; 110 (1046): 235-236.
27. Simianer S., Krause D., Rau R.: Concomitant manifestation of ochronosis and chronic polyarthritis in a patient. Z. Rheumatol 1998; 57 (1): 50-52.
28. de Boer J., van Dam G. W., Franken A. A.: A woman with bluish-coloured ears. Neth J Med. 2003; 61 (6): 193, 212.
29. Fisher A. A., Davis M. W.: Alkaptonuric ochronosis with aortic valve and joint replacements and femoral fracture: a case report and literature review. Clin Med Res. 2004; 2 (4): 209-215.
30. Erek E., Casselman F. R., Vanermen H.: Cardiac ochronosis: valvular heart disease with dark green discoloration of the leaflets. Tex Heart Inst J. 2004; 31 (4): 445-447.
31. Olah A. V., Llyes I., Szoke A., Csizy I., Toth J., Varga J.: Urinary homogentisic acid in alkaptonuric and healthy children. Clin Chem Lab Med. 2003; 41 (3): 356-359.
32. Rodriguez J. M., Timm D. E., Titus G. P., Beltran-Valero De Bernabe D., Criado O., Mueller H. A., Rodriguez De Cordoba S., Penalva M. A.: Structural and functional analysis of mutations in alkaptonuria. Hum Mol Genet. 2000; 9 (15): 2341-2350.
33. Morava E., Kosztolanyi G., Engelke U. F., Wevers R. A.: Reversal of clinical symptoms and radiographic abnormalities with protein restriction and ascorbic acid in alkaptonuria. Ann Clin Biochem. 2003; 40 (Pt 1): 108-1011.
34. Spencer J. M., Gibbons C. L., Sharp R. J., Carr A. J., Athanasou N. A.: Arthroplasty for ochronotic arthritis: no failure of 11 replacements in 3 patients followed 6-12 years. Acta Orthop Scand. 2004; 75 (3): 355-358.
35. Śliwowska B., Włoch A., Bucka J., Samborski W., Żaba R.: Ochronoza wrodzona i nabyta – przegląd literatury. Derm. Klin. Zab. 2000; 2,1: 41-46.