

# Przydatność badania ultrasonograficznego w skali szarości z zastosowaniem środka kontrastowego w diagnostyce świeżych uszkodzeń mięśni – doniesienie wstępne

## Potential Value of Contrast-Enhanced Gray-Scale Ultrasonography in Diagnosis of Acute Muscle Injury – Preliminary Results

Małgorzata Serafin-Król<sup>1(A,B,C,D,E,F,G)</sup>, Radosław Król<sup>2(B,C,D,F)</sup>, Maciej Jędrzejczyk<sup>1(B,D,F)</sup>,  
Marcin Ziółkowski<sup>2(B,D,F)</sup>, Robert Mlosek<sup>1(B,D)</sup>, Wiesław Jakubowski<sup>1(E,G)</sup>,  
Jarosław Deszczyński<sup>2(E)</sup>

<sup>1</sup> Zakład Diagnostyki Obrazowej, II Wydział Lekarski, AM, Wojewódzki Szpital Bródnowski, Warszawa

<sup>2</sup> Klinika Ortopedii i Rehabilitacji, II Wydział Lekarski, AM, Wojewódzki Szpital Bródnowski, Warszawa

1 Division of Medical Imaging, 2nd Faculty of Medicine, Warsaw University of Medicine, „Bródno” Regional Hospital

2 Hospital Department of Orthopaedics and Rehabilitation, 2nd Faculty of Medicine, Warsaw University of Medicine, „Bródno” Regional

### STRESZCZENIE

**Wstęp.** Możliwość oceny ultrasonograficznej rzeczywistej wielkości uszkodzenia mięśnia we wczesnym okresie, tuż po urazie, może być ograniczona z powodu obecności obrzęku i nadzianki krwawej w tkankach. Celem pracy była wstępna ocena przydatności zastosowania środków kontrastowych do badania usg w diagnostyce wielkości uszkodzenia mięśnia w świeżym urazie.

**Materiał i metody.** Badanie wykonano u 7 piłkarzy w okresie 8 do 48 godzin w 4 przypadkach po urazie pośrednim i w 3 po bezpośrednim oraz u 1 tancerki po urazie pośrednim. Obraz USG oceniano pod kątem odgraniczenia i wielkości widocznych zmian w badaniu standardowym w skali szarości oraz po podaniu kontrastu Sonovue (Altana Pharma, Konstanz, Niemcy) w specjalnym programie w skali szarości mierząc obszar zmienionej struktury mięśnia i przestrzeń mogącą odpowiadać wielkości jego przerwania.

**Wyniki.** U wszystkich badanych po podaniu kontrastu udało się wyraźniej odgraniczyć obszar uszkodzenia mięśnia, który nieznacznie i nieregularnie wzmacniał się po podaniu kontrastu lub tworzył ognisko bezechowe. Wielkość tego ogniska różniła się i była większa w 3 przypadkach urazu pośredniego i 2 przypadkach bezpośredniego oraz mniejsza w 2 przypadkach urazu pośredniego i 1 bezpośredniego od obszaru ocenianego jako uszkodzenie w badaniu standardowym USG.

**Wnioski.** Wstępne wyniki badania USG z kontrastem mięśni w krótkim czasie po urazie wskazuje na możliwość dokładniejszego ustalenia stopnia uszkodzenia mięśnia w przypadkach wątpliwych za pomocą tej techniki.

**Słowa kluczowe:** ultrasonografia, środki kontrastowe, urazy mięśni

### SUMMARY

**Background.** Ultrasonography performed shortly after a direct or indirect muscle trauma may be confusing. The extent of a muscular tear can be difficult to assess because of oedema, intramuscular haematomas and red infarct. The aim of this study was to find out if it is possible to assess the extent of muscular lesions shortly (6 to 48 hours) after a trauma with improved accuracy using contrast-enhanced gray-scale ultrasonography.

**Material and methods.** Ultrasonographic examinations were carried out in 7 male football players 8 to 48 hours following a direct (4) and indirect (3) trauma, and one female dancer with an indirect muscle trauma. Standard B-mode US examinations and gray-scale contrast-enhanced US after administration of Sonovue (Altana Pharma, Konstanz, Germany) were performed in all patients to evaluate the margins and size of the posttraumatic lesions. In contrast-enhanced studies, the size of the structural lesion in the muscle and space that might correspond to the muscle tear were measured.

**Results.** In all 8 cases, the borders of the muscular lesions were better delineated following administration of the contrast agent as a poorly and irregularly enhanced or non-enhancing areas. In 3 cases of direct and 2 cases of indirect trauma, the lesions were bigger in the contrast-enhanced study, and in one case of direct trauma and 2 indirect lesions, they were smaller following contrast-enhancement.

**Conclusions.** These preliminary results indicate that gray-scale contrast-enhanced US of muscle can be helpful in the assessment of the extent of muscular trauma in dubious cases during the early post-injury period.

**Key words:** ultrasonography, contrast agents, muscle trauma

## WSTĘP

Ultrasonografia w urazach tkanek miękkich narządu ruchu jest już powszechnie uznaną techniką diagnostyczną. Dotyczy to szczególnie badania mięśni i ścięgien. Ze względu na jej powszechną akceptację jako metody pierwszej z wyboru, pacjenci coraz szybciej, niekiedy w kilka godzin po urazie trafiają na badanie. Jest to sytuacja trudna diagnostycznie, ponieważ w przypadku urazów mniejszych, niepełnego zerwania mięśnia lub po urazie bezpośrednim we wczesnym okresie do 2 doby dominuje obrzęk, drobniejsze krwiaki śródmięśniowe, zmiany o charakterze nadzianki krwawej. Powoduje to, że na obrazie USG zmiany są nieostre, trudne do dokładnego odgraniczenia od tkanek zdrowych oraz do oceny wielkości przerwania włókien mięśniowych. Dokładna ocena wielkości uszkodzenia tkanek jest szczególnie istotna w sporcie wyczynowym, pomaga w zaplanowaniu dalszego leczenia i w prognozowaniu możliwości powrotu do aktywności sportowej.

Badania USG z kontrastem (CEUS) początkowo wykonywane było z zastosowaniem technik dopplerowskim, pozwalało uwidocznić drobniejsze naczynia, z małymi prędkościami przepływu i patologiczne unaczynienie tkanek [1,2,3]. Zastosowanie nowej, drugiej generacji kontrastów oraz opracowanie nowej techniki badania tzw. obrazowania harmonicznego z odwróceniem impulsu do badań kontrastowych pozwoliło na uwidocznienie i wzmocnienie echa od kontrastu w czasie przepływu mięszowego, w bardzo drobnych naczyniach w skali szarości, bez stosowania technik dopplerowskich [4]. W zakresie diagnostyki zmian ogniskowych w wątrobie CEUS jest już badaniem podstawowym. Badanie to coraz szerzej wykorzystywane jest w badaniach innych patologii w obrębie jamy brzusznej jak guzy, zapalenia trzustki, guzy nerek, urazy narządów mięszowych, diagnostyka powiększonych węzłów chłonnych [5,6]. W zakresie narządu ruchu w pierwszej kolejności była wykorzystywana w diagnostyce reumatologicznej pod kątem oceny aktywności zmian zapalnych [7].

Biorąc pod uwagę, że tkanka mięśniowa podobnie jak narządy mięszowe jest tkanką bogato unaczynioną oraz uwzględniając dane z prac wykazujących dobrą korelację wzmocnienia kontrastowego w badaniu usg ze stopniem unaczynienia mięśni w badaniach histologicznych [8] oraz że w miejscu jej uszkodzenia występują zaburzenia w przepływie zależne od stopnia uszkodzenia tkanek można było przypuszczać, że badanie z użyciem kontrastu pozwoli na lepsze uwidocznienie zakresu uszkodzenia mięśnia. Celem pracy była ocena, czy zastosowanie badania USG w skali szarości z użyciem środków kontrasto-

## BACKGROUND

Ultrasonography is a diagnostic technique of recognised importance in soft tissue injuries of the musculoskeletal system, and particularly in the diagnostic work-up of muscle and ligament injuries. Since it has been universally accepted as a diagnostic modality of choice, US examinations are increasingly carried out within a short time, sometimes just a few hours, following a trauma. This leads to some diagnostic difficulty since minor injuries, such as partial muscle tears, or direct muscle injuries, present predominantly as oedema, minor intramuscular haematomas and red infarct. As a result, US images of the lesions are blurred. It is difficult to separate them from healthy tissue and to evaluate the extent of muscle tear. Precise assessment of the extent of a tissue injury is particularly important in professional athletes since it helps to plan further treatment and predict return to sports activity.

Contrast-enhanced ultrasound studies (CEUS) were initially carried out using Doppler techniques, which allowed visualisation of smaller vessels with low flow velocities and pathologic vascularisation of tissues [1,2,3]. The introduction of second-generation contrast agents and a new examination technique (inverted pulse harmonic imaging) for contrast-enhanced studies made it possible to visualise and enhance contrast-derived echo during parenchymal flow in very small vessels in a gray scale, without resort to Doppler processing [4]. CEUS is the first-line technique in the diagnosis of focal lesions in the liver. It is also increasingly being used to study other abdominal pathology, such as tumours, pancreatitis, renal tumours, damage to solid organs and in the diagnostic work-up of enlarged lymph nodes [5, 6]. With regard to musculoskeletal conditions, CEUS was first used in rheumatology to assess the activity of inflammatory lesions [7].

Muscle tissue, just like solid organs, is richly vascularised. Literature data also point to a good correlation between contrast-enhanced US images and the degree of vascularisation of muscles in histological examinations [8]. Furthermore, muscular injuries are associated with blood flow disturbance proportional to the degree of tissue damage. Therefore, it might be reasonably supposed that contrast-enhanced US would allow better visualisation of the extent of muscle damage. The aim of the present study was to assess whether contrast-enhanced gray-scale ultrasound (CEUS) can improve diagnostic efficacy of evaluation of the extent of muscle damage within a short time following an injury.

wych (CEUS) może poprawić skuteczność diagnostyczną w ocenie wielkości uszkodzenia mięśni w krótkim czasie po urazie.

## MATERIAŁ I METODY

Badanie wykonano u 8 osób, 7 mężczyzn i 1 kobiety w wieku 20-51 lat w czasie od 8 do 48 godzin od wystąpienia urazu. Uraz pośredni (duże obciążenie z silnym napięciem mięśnia) wystąpił u 5 osób, uraz bezpośredni (uderzenie) u 3. U wszystkich wykonano badanie standardowe mięśnia, a następnie badanie po podaniu kontrastu. Badanie USG standardowe wykonywano aparatem Elegra firmy Siemens głowicą liniową 5-9 MHz oraz aparatem Technos firmy Esaote (Włochy) głowicą liniową 6-8 MHz badanie standardowe i po kontraście. Na obrazie standardowym w projekcji B oceniano lokalizację i wykonywano pomiar zmiany w skali szarości. Kontrast Sonovue (Altana Pharma, Konstanz, Niemcy) podawano w pojedynczym dożylnym wstrzyknięciu w dawce 2,4 ml z następowym przepłukaniem 5 ml soli fizjologicznej. Po podaniu kontrastu badanie wykonywane było w specjalnym programie do badań kontrastowych opracowanym przez firmę Esaote. W trakcie badania w czasie rzeczywistym oceniano obecność występowania wzmocnienia w miejscach prawidłowego przepływu mięśniowego i szukano zmian słabo lub wcale niewzmacniających się. Następnie mierzono zmianę, gdzie nie widziano wzmocnienia i/lub zmianę o bardzo słabym wzmocnieniu. Porównano tak wykonane pomiary ze sobą (Ryc. 1,2,3).

## WYNIKI

U wszystkich badanych po podaniu kontrastu udało się wyraźniej odgraniczyć obszar uszkodzenia mięśnia. Był on widoczny w postaci obszaru o niskiej echogeniczności, z bardzo słabym nierównomiernym wzmocnieniem lub jako ognisko bezechowe. W 2 przypadkach urazu pośredniego zmiany oceniane w obu badaniach różniły się nieznacznie, były nieco mniejsze po podaniu kontrastu. W przypadku 3 urazów pośrednich i w 2 bezpośrednich uwidoczniło się większe zmiany po podaniu kontrastu. Wyniki w badanej grupie przedstawiono w Tabeli 1.

## DYSKUSJA

Wykonane w ostatnich latach nieliczne prace dotyczące oceny przydatności badań CEUS zarówno we wcześniejszych technikach z opcją Dopplera mocy, jak i w nowych technikach w skali szarości wykazały dobrą korelację wzmocnienia echa z drobnymi

## MATERIAL AND METHODS

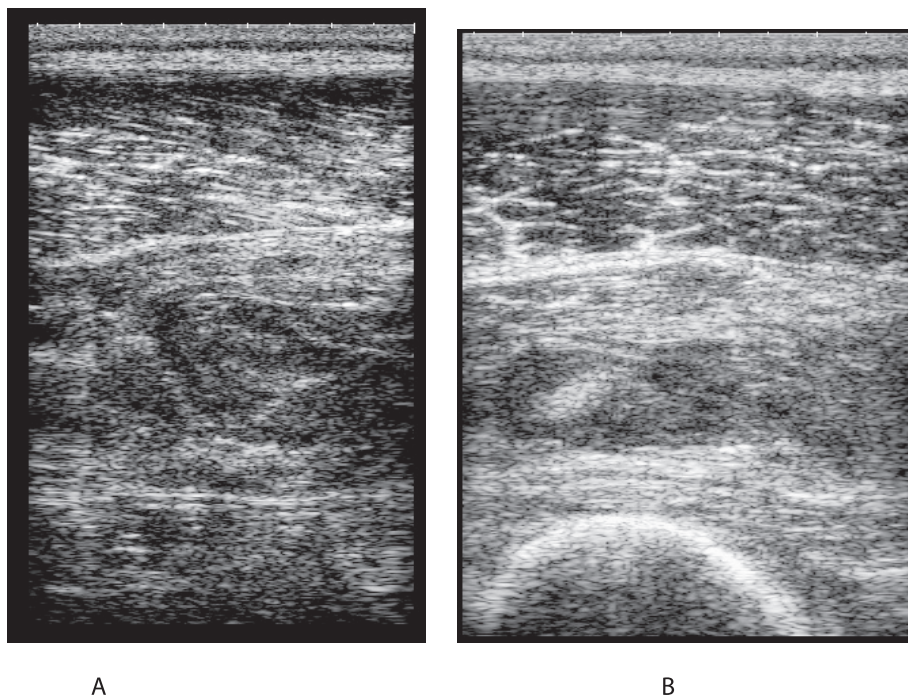
Ultrasound studies were performed in 8 patients (7 M, 1 F) aged 20-51 years (mean age ) between 8 and 48 hours following injury. Indirect traumas (considerable loading of a muscle with marked muscle tension) were diagnosed in 5 patients, and direct traumas (hits) in three. All patients underwent standard ultrasound studies followed by contrast-enhanced studies. The standard studies were performed with an Elegra (Siemens) device with a 5-9 MHz linear transducer. A Technos (Esaote, Italy) device with a 6-8 MHz linear transducer was used to perform both standard and contrast-enhanced studies. Standard B-mode images were used to identify the location of injury and obtain gray-scale measurements. The Sonovue contrast agent (Altana Pharma, Konstanz, Germany) was administered as a single intravenous injection of 2.4 ml followed by cleansing with 5 ml of normal saline. Following administration of the contrast agent, the study was carried out according to a special protocol for contrast-enhanced studies developed by Esaote. During the study, the presence of enhancement was assessed, in real time, in areas of normal perfusion of muscle and any poorly enhancing or non-enhancing lesions were identified. Non-enhancing or very poorly enhancing lesions were then measured within their visible margins and the various measurements were compared (Fig. 1,2,3)

## RESULTS

Contrast-enhanced studies allowed better identifications of the borders of the area of muscle injury in all patients. The areas were visible as hypoechoic and very poorly and irregularly enhancing or anechoic foci. In two patients with indirect injuries, the appearance of the lesions did not differ considerably between the studies, the lesions appearing a little smaller following contrast-enhancement. In three patients with indirect injuries and two with direct injuries, the lesions appeared larger following contrast enhancement. The results are shown in Table 1.

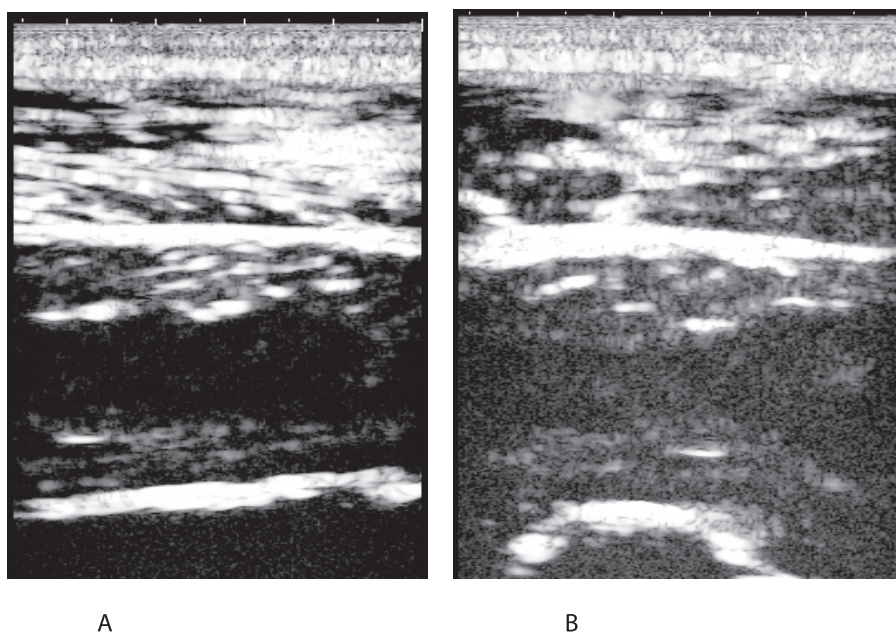
## DISCUSSION

The few studies investigating the potential value of CEUS, both using the earlier power Doppler-based techniques and the newer gray-scale protocols, published in recent years show a good correlation between the enhancement of the echo of small ves-



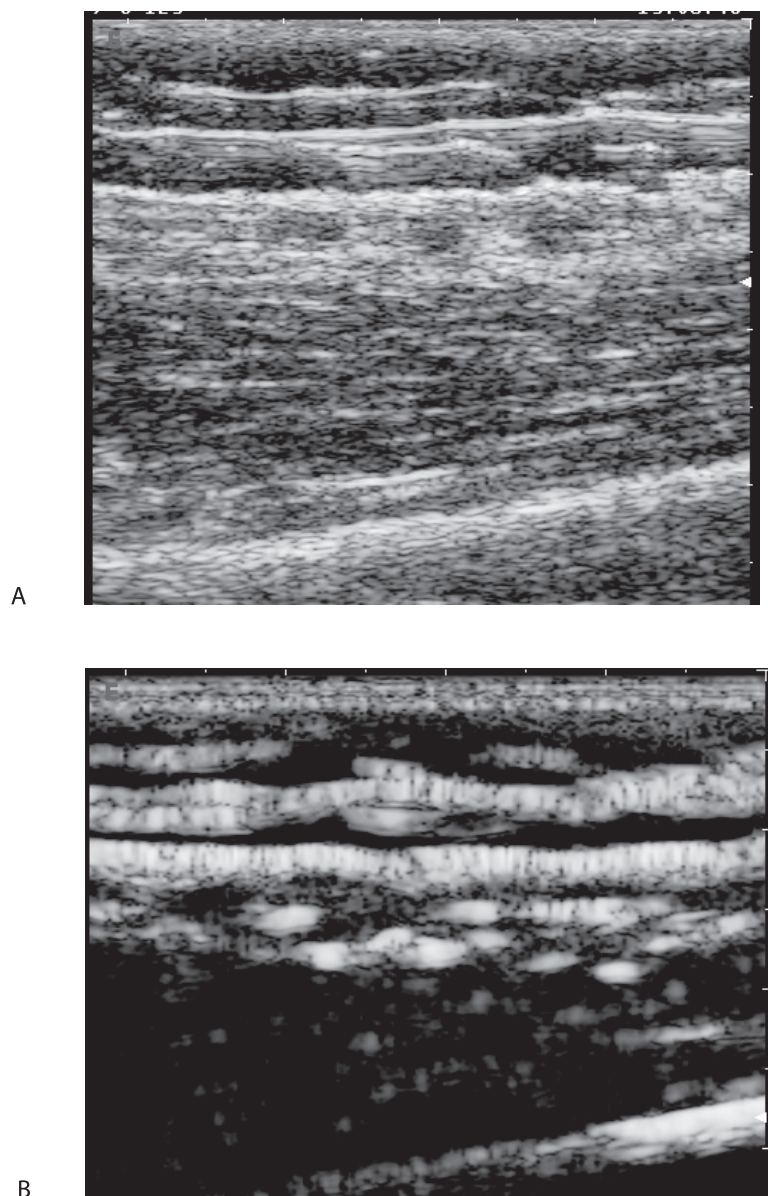
Ryc. 1. Pacjent MG – obraz standardowego USG w projekcji B. Przekrój podłużny – A; przekrój porzecznym – B. Zmiany pourazowe po urazie bezpośrednim. 2 doba w mięśniu obszernym pośrednim po urazie bezpośrednim (uderzenie). Na obrazie standardowym nie-ostre trudne do zdefiniowania granice uszkodzenia mięśnia. Niejednorodny hiperechogeniczny krwiak otoczony obrzękiem

Fig. 1. Patient M. G. – standard B mode US image. Longitudinal section – A, cross-section – B. Lesions caused by a direct trauma. Day 2 following a direct trauma (hit) to the vastus medialis. The standard image shows blurred, poorly delineated margins of the muscle injury, a heterogeneous hyperechogenic haematoma surrounded by oedema



Ryc. 2. Pacjent MG- obraz usg w skali szarości po podaniu kontrastu zmian widocznych na Ryc. 1. Przekrój podłużny – A; przekrój porzecznym - B. Struktura mięśnia źle widoczna. Hiperechogeniczne tkanki po wypełnieniu drobnych naczyń kontrastem. Zwiększona echogeniczność prawidłowo unaczynionych mięśni, bezechowy obszar uszkodzenia mięśnia

Fig. 2. Patient M. G. – a gray-scale image following contrast enhancement of the lesions visible in Fig. 1. Longitudinal section – A; transverse section – B. Muscle structure is poorly visible. Tissues are hyperechogenic following the filling of small vessels with the contrast agent. Normally vascularised muscles have enhanced echogenicity and the muscle injury zone is anechoic



Ryc. 3. Pacjent A.P. Uraz pośredni mięśnia A- obraz standardowy USG, bardzo nieostro odgraniczone zmiany, bez wyraźnie widocznego ogniska płynowego krwiaka. B – po podaniu kontrastu widoczne miejsce bez wzmocnienia odpowiadające obszarowi uszkodzenia mięśnia

Fig. 3. Patient A.P. Indirect muscle trauma A – standard US image, lesions with very poorly delineated margins, without a clear liquid focus of the haematoma. B – a non-enhancing area is visible following administration of the contrast agent corresponding to the muscle injury zone

naczyń i z tkanki mięśniowej z ich ocena histologiczną unaczynienia [8,9,10]. W nielicznych do tej pory pracach wykazano również dużą czułość tej techniki w zaburzeniach perfuzji w różnych patologiach, w tym również w różnym okresie po wystąpieniu urazu [11, 12,13]. W naszej pracy również potwierdziliśmy potencjalne możliwości badania CEUS w uwidocznieniu zaburzeń w przepływie i pośrednio obszaru uszkodzenia po mięśnia urazie.

sels and muscle tissue with histology reports of muscle microvascular density [8,9,10]. Similarly few papers have demonstrated a high sensitivity of this technique in detecting impaired perfusion in various pathologies, including investigations at various times following an injury [11,12,13]. The present study confirmed the potential value of CEUS in visualising impaired perfusion and, indirectly, the extent of injury following muscle traumas.

Tab. 1. Wyniki badania usg w grupie 8 badanych pacjentów po urazie mięśni

Tab. 1. Results of US examinations of eight patients with muscle injuries

BADANY / WIEK PATIENT / AGE	RODZAJ URAZU / TYPE OF INJURY	USG STAND / STANDARD US	USG KONTRAST / CONTRAST-ENHANCED US
1. W.Sz. / 38	Pośredni / indirect	15 x 8 mm	20 x 12 mm
2. J.Ś. / 51	Posredni / indirect	22 x 21 mm	40 x 25 mm
3. J.Ko. / 30	bezpośredni / direct	39 x 7.5 mm	27 x 6 mm
4. M.G. / 26	bezpośredni / direct	65 x 18 mm	120 x 35 mm
5. J.Ka. / 32	Pośredni / indirect	55 x 30 mm	65 x 35 mm
6. A.Ł. / 40	bezpośredni / direct	28 x 12 mm	46 x 15 mm
7. Ł.P. / 23	Pośredni / indirect	41.5 x 15.5 mm	35 x 12 mm
8. P.A. / 20	Pośredni / indirect	30 x 15 mm	22 x 10 mm

### WNIOSEK

Wstępne wyniki badania USG z kontrastem wskazują na możliwość dokładniejszego ustalenia stopnia uszkodzenia mięśnia w krótkim czasie po urazie za pomocą tej techniki.

### CONCLUSION

The preliminary results obtained with contrast-enhanced US suggest greater accuracy of identifying the extent of muscle injury shortly after an injury with this technique.

### PIŚMIENNICTWO / REFERENCES

- Weber MA, Krakowski-Roosen H, Delorme S, Renk H, Krix M, Millies J, Kinscherf R, Künkele A, Kauczor HU, Hildebrandt W. Relationship of skeletal muscle perfusion measured by contrast-enhanced ultrasonography to histologic microvascular density. *J Ultrasound Med* 2006 May; 25 (5): 583-91.
- Serafin-Król M, Ciechomska A, Czyrny Z, Szymanek R, Jakubowski W, Tlustochowicz W. Ocena przydatności badania ultrasonograficznego z opcją kolorowego Dopplera i Dopplera mocy z zastosowaniem środka kontrastowego w diagnostyce chorób błony maziowej. *Ultrasonografia* 2004; 18: 44-56.
- Serafin-Król M, Ciechomska A, Jakubowski W, Tlustochowicz W. Ocena przydatności ultrasonografii z kolorowym Dopplerem z zastosowaniem kontrastu do różnicowania małej aktywności zapalenia z remisją u chorych na reumatoidalne zapalenie stawów. *Ultrasonografia* 2004; 18: 57-66.
- Krix M, Weber MA, Krakowski-Roosen H, Huttner HB, Delorme S, Kauczor HU, Hildebrandt W. Assessment of skeletal muscle perfusion using contrast-enhanced ultrasonography. *J Ultrasound Med* 2005; 24 (4): 431-41.
- Bauer A, Hauff P, Lazenby J. i wsp. Wideband harmonic imaging: a novel contrast ultrasound imaging technique. *Eur Radiol* 1999; 9 (suppl 3): S364-S367.
- Highlights on contrast ultrasound in clinical practice. *Eur Radiol* 2005; 15 (suppl 5).
- Albrecht T, Blomley M, Bolondi L. i wsp. Guidelines for the use of contrast agents in ultrasound. *Ultraschall Med* 2004; 25: 249-256.
- Klauser A, Demharter J, Sureda D. i wsp. Value of contrast-enhanced gray scale sonography in rheumatoid arthritis patients: a multicenter study. *Eur Radiol* 2005; 15 (suppl1): 161.
- Weber MA, Krakowski-Roosen H, i wsp. Assessment of metabolism and microcirculation of healthy skeletal muscles by magnetic resonance and ultrasound techniques.
- Weber MA, Krakowski-Roosen H. i wsp. Relationship of skeletal muscle perfusion measured by contrast-enhanced ultrasonography to histologic microvascular density. *J Ultrasound Med* 2006; 25 (5): 583-91.
- Weber MA, Jappe U, Essig M, Krix M. i wsp. Contrast-enhanced ultrasound in dermatomyositis and polymyositis. *Neurol* 2007; 254 (9): 1308.
- Weber MA, Jappe U, Essig M, Krix M. i wsp. Contrast-enhanced ultrasound in dermatomyositis- and polymyositis. *J Neurol* 2007; 254 (9): 1308. Huttner, B Hagen [corrected to Huttner, Hagen B].
- Elvin A, Siösteen AK, Nilsson A, Kosek E. Decreased muscle blood flow in fibromyalgia patients during standardised muscle exercise: a contrast media enhanced colour Doppler study. *Eur J Pain* 2006; 10 (2): 137-44.
- Genovese EA, Callegari L, Combi F, Leonardi A, Angeretti MG, Benazzo F, D'Angelo F, Fugazzola C. Contrast enhanced ultrasound with second generation contrast agent for the follow-up of lower-extremity muscle-strain-repairing processes in professional athletes. *Radiol Med (Torino)* 2007; 112 (5): 740-50.

Liczba słów/Word count: 2809

Tabele/Tables: 1

Ryciny/Figures: 3

Piśmiennictwo/References: 14

Adres do korespondencji / Address for correspondence

dr n. med. Małgorzata Serafin-Król

Zakład Diagnostyki Obrazowej, II Wydział Lekarski, AM, Wojewódzki Szpital Bródnowski

02-282 Warszawa, ul. Kondratowicza 8, tel./fax: (0-22) 326-58-10, e-mail mskrol@o2.pl

Otrzymano / Received

06.01.2008 r.

Zaakceptowano / Accepted

23.03.2008 r.