

# Przydatność badania ultrasonograficznego trójwymiarowego (3D) w diagnostyce uszkodzeń mięśni w porównaniu do badania standardowego dwuwymiarowego – doniesienie wstępne

## Potential Value of Three-Dimensional Ultrasonography in Diagnosing Muscle Injuries in Comparison to Two-Dimensional Examination – Preliminary Results

Małgorzata Serafin-Król<sup>1(A,B,C,D,E,F,G)</sup>, Radosław Król<sup>2(B,C,D,F)</sup>, Marcin Ziółkowski<sup>2(B,D,F)</sup>,  
Maciej Jędrzejczyk<sup>1(B,D,F)</sup>, Agnieszka Marianowska<sup>2(B,D)</sup>, Robert Mlosek<sup>1(B,D)</sup>,  
Wiesław Jakubowski<sup>1(B,E)</sup>, Jarosław Deszczyński<sup>2(E)</sup>

<sup>1</sup> Zakład Diagnostyki Obrazowej, II Wydział Lekarski, AM, Wojewódzki Szpital Bródnowski, Warszawa

<sup>2</sup> Klinika Ortopedii i Rehabilitacji, II Wydział Lekarski, AM, Wojewódzki Szpital Bródnowski, Warszawa

<sup>1</sup> Division of Medical Imaging, 2nd Faculty of Medicine, Warsaw University of Medicine, „Bródno” Regional Hospital

<sup>2</sup> Hospital Department of Orthopaedics and Rehabilitation, 2nd Faculty of Medicine, Warsaw University of Medicine, „Bródno” Regional Hospital

### STRESZCZENIE

**Wstęp.** Ultrasonografia dwuwymiarowa (2D-US) jest badaniem powszechnie używanym w diagnostyce stawów i tkanek miękkich układu mięśniowo-szkieletowego. Jej przydatność w ocenie urazów i patologii w obrębie mięśni jest ogólnie uznana. Ultrasonografia trójwymiarowa (3D-US) nadal nie jest szerzej stosowaną techniką w diagnostyce narządu ruchu jak ma to miejsce na przykład w położnictwie. Celem pracy była wstępna ocena przydatności badania ultrasonograficznego 3-D w porównaniu z badaniem 2-D w diagnostyce urazów mięśni.

**Material i metody.** Badanie wykonano u 14 osób w wieku 16-39 (średnia wieku 24,8) po urazie mięśni oraz u 2 ochotników w celu ustalenia najlepszego sposobu wykonywania i uzyskiwania najbardziej przydatnego do oceny struktury mięśnia obrazu. Obrazy w badaniu 2D i 3D porównano pod kątem uwidocznienia zmiany i jej wielkości oraz oceniano czy dodatkowa trzecia płaszczyzna wnosi istotne informacje na temat widocznego uszkodzenia.

**Wyniki.** Ocena rodzaju uszkodzenia i zmian morfologicznych w mięśniach były podobne na obrazach 2D i 3D. W przypadku uszkodzeń małych różnice pomiaru były nieduże. W zmianach większych różnice były większe. Dodatkowe informacje zmieniające ocenę rodzaju uszkodzenia lub oceniające dokładniej jej granice uzyskano w 6 na 14 przypadków (42,8%). Czas badania 3D zwykle był dłuższy przy ocenie zmian większych. Wykorzystanie rekonstrukcji 3-wymiarowej bryły pozwalało na lepsze uwidocznienie zależności anatomicznych badanych zmian. Ponadto zapisanie danych w postaci całej objętości obrazu pozwalało na późniejszą ponowną ocenę obrazów oraz ich niezależną weryfikację przez konsultantów w dowolnym czasie.

**Wnioski.** Badanie trójwymiarowe jest tak samo wiarygodne i dokładne w przedstawianiu zmian pourazowych w mięśniach jak obrazowanie dwuwymiarowe. W niektórych przypadkach, szczególnie mniejszych zmianach, dokładniej uwidocznia granice i rodzaj uszkodzenia, pozwala dodatkowo prześledzić zmiany, ich usytuowanie w przekroju czołowym. Trudniejsza jest ocena w całości zmian większych wymagających wykonania 2 i więcej skanów objętościowych. Zebrane dane objętościowe pozwalają na kolejne przejście zebranych informacji w dowolnym czasie, a także przedstawienie ich osobom drugim z możliwością zasięgnięcia opinii konsultanta.

**Słowa kluczowe:** ultrasonografia, 3D, urazy mięśni

### SUMMARY

**Background.** Two-dimensional ultrasonography (2D-US) has become a widely used and accepted diagnostic tool in musculoskeletal disorders. Its utility in the evaluation of muscle injury and pathology is generally recognised. In contrast, the place and role of three-dimensional US imaging (3D-US) in the diagnostic work-up of musculoskeletal conditions are still not recognised even though 3D-US is a well-established technique in, for example, obstetrics. The aim of this study was to find out if it is possible to assess lesions of muscles more accurately and with more detail using the 3D technique in comparison to 2D imaging.

**Material and methods.** The study involved 14 patients aged 16-39 years (mean age 24.8 yrs) with muscle injuries and 2 volunteers to determine the best technique of performing the examination and acquiring images that can best visualise the structure of muscles. The 2D and 3D images were compared with respect to visualisation of lesions and their size. It was also investigated whether the additional third „Z” plane could furnish relevant information regarding the visible lesion.

**Results.** The results of evaluation of features and size of the lesions in the muscles were very similar and reliable with both modalities. For small lesions, measurements of their size differed slightly. The differences were bigger for bigger lesions. Additional information leading to re-classification of the type of the lesion or more precise delineation of its margins was obtained in 6 of the 14 cases (42.8%). The duration of a 3D study was usually longer with bigger lesions. The 3D-reconstructed model helped in better visualising and understanding the anatomical relations of the injured muscle with surrounding tissues. Recording data as volume scans made possible later re-assessment of images and their independent verification by a consultant at any desired time.

**Conclusions.** 1. 3D US imaging is as reliable and accurate as the 2D technique in the assessment of muscle injuries. In some cases, especially with smaller lesions, the borders and type of the lesion are better visualized with the additional third plane. Additional information regarding the location of the lesions in the frontal plane can be obtained with 3D imaging. It is more difficult to assess whole lesions of greater size requiring two or more volume scans. The acquisition of volume data enables the reading of images at any desired time and also makes it possible to ask a consultant to verify the findings.

**Key words:** ultrasonography, 3D, muscular trauma

## WSTĘP

Ultrasonografia w urazach tkanek miękkich narządu ruchu jest już powszechnie uznaną techniką diagnostyczną. Dotyczy to szczególnie badania mięśni i ścięgien, większych stawów. Jej zakres zastosowania jest stale poszerzany. Wprowadzenie szybkich i o dużych pojemnościach systemów komputerowych pozwoliło na zwiększenie możliwości zastosowania technologii obrazowania trójwymiarowego także w ultrasonografii i w głowicach wysokoczęstotliwościowych, o wysokiej rozdzielczości stosowanych do badania tkanek narządu ruchu. Obecnie dostępne są dwa systemy obrazowania 3D. Jeden oparty o specjalne głowice objętościowe, w których elementy wysyłające falę ultradźwiękową i tworzące obraz przesuwane są mechanicznie wzdłuż pewnej założonej płaszczyzny, drugi ze specjalnym systemem i oprogramowaniem do trójwymiarowego obrazowania przy ręcznym przesuwaniu standardowej głowicy ultrasonograficznej bez konieczności posiadania specjalnego aparatu i wyspecjalizowanych głowic. Możliwe jest również uwidocznienie naczyń w obrazowaniu trójwymiarowym narządu ruchu [1,2]. Wszystko to daje to nowe perspektywy spojrzenia na patologie w obrębie struktur układu mięśniowo-szkieletowego.

Celem pracy była wstępna ocena przydatności badania trójwymiarowego (3D) zmian pourazowych w mięśniach w porównaniu z badaniem konwencjonalnym 2D.

## MATERIAŁ I METODY

Badanie mięśnia dwugłowego i czworogłowego uda wykonano u 2 zdrowych ochotników: mężczyzny i kobiety ustalając najbardziej przydatny sposób uzyskiwania obrazu 3D. Ponadto, wykonano badania usg u 13 pacjentów po urazach mięśni dwugłowego uda – 5 osób, m. półbłoniasty – 1, mięsień prosty – 4 i mięsień brzuchaty – 1. Do badań użyto aparatu Voluson 730 Expert firmy General Electric z głowicą standardową długości 38mm o częstotliwości 6-16 MHz oraz głowicą liniową objętościową o częstotliwości 6-16 MHz. U każdego z badanych wykonano standardowe badanie usg 2D w przekrojach podłużnych i poprzecznych oraz badanie 3D tych samych mięśni oraz okolicy uszkodzenia. W badaniu 3D uwidaczniano zmiany w przekrojach poprzecznym i podłużnym oraz w dodatkowej płaszczyźnie czołowej (Ryc. 1,2). Ponadto przeglądano poszczególne przekroje na rekonstruowanej bryle trójwymiarowej. Wyniki badania 2D i 3D porównano pod kątem lokalizacji i wielkości ocenianej zmiany, czy uzyskano dodatkowe informacje lub obraz, którego nie było w badaniu standardowym oraz porównano czas potrzebny do wykonywania badania i oceny zmian.

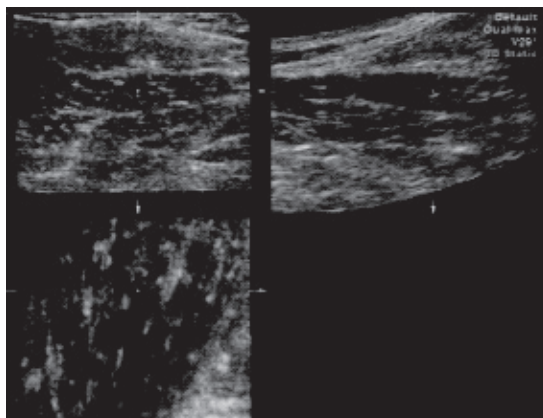
## BACKGROUND

Ultrasonography is now a widely recognised diagnostic technique in soft tissue injuries of the musculoskeletal system, and particularly in the diagnostic work-up of muscle, tendon and larger joint injuries. The scope of its usage is expanding. The introduction of high-speed and high-capacity computer systems has made it possible to increase the possibilities for using three-dimensional imaging also in ultrasonography as well as in high-frequency and high-resolution transducers used for the examination of musculoskeletal tissues. Currently, two 3D imaging techniques are available. One is based on special volume transducers in which the elements transmitting ultrasound waves and creating images are moved mechanically along a certain assumed plane. The other technique is based on a special three-dimensional imaging system and software with a standard ultrasonographic transducer that is moved manually and does not require special devices or specialised transducers. Moreover, three-dimensional imaging of the musculoskeletal system enables visualisation of vessels [1,2]. New possibilities have thus opened up for evaluating pathologies of musculoskeletal structures.

The present study was a preliminary evaluation of the utility of the three-dimensional US examination (3D-US) of posttraumatic muscle lesions in comparison to the standard 2D technique.

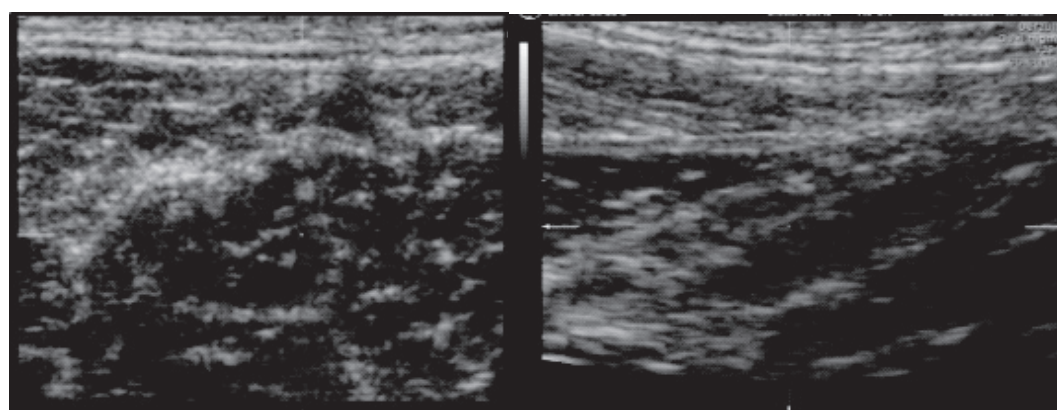
## MATERIAL AND METHODS

Scans of the biceps and quadriceps muscles of the thigh were obtained in 2 healthy volunteers, a male and a female, in order to determine the best technique of acquiring 3D images. Moreover, ultrasonography was performed in 13 patients with muscle injuries including 5 patients with biceps muscle injury, 1 with semimembranosus muscle injury, 4 with rectus muscle injury and 1 with gastrocnemius muscle injury. The studies were performed with a Voluson 730 Expert device (General Electric) with a 38mm, 6-16 MHz standard transducer and a 6-16 MHz linear volume transducer. Each patient had a standard 2D scan done in longitudinal and transverse cross-sections as well as a 3D examination of the same muscles and the area of injury. In the 3D examination, the lesions were visualised in longitudinal and transverse cross-sections as well as in an additional frontal plane (Fig. 1,2). Furthermore, individual cross-sections were evaluated on the reconstructed 3D model. The results of 2D and 3D scans were compared with respect to location and size of the lesion as well as to find out whether additional information



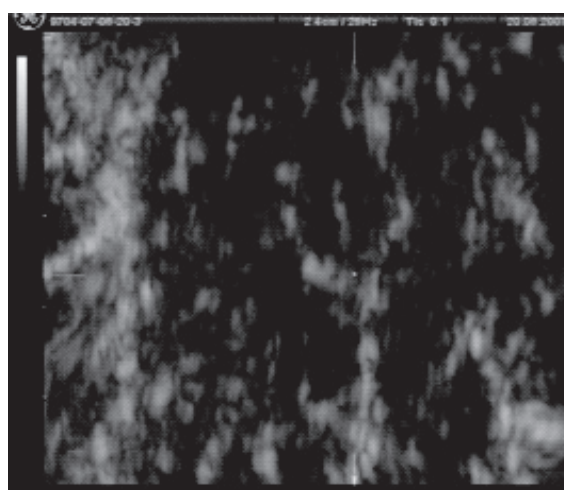
Ryc. 1. Typowy obraz w trzech płaszczynach uzyskany w wyniku zebrania danych objętościowych. Obraz mięśnia czworogłowego uda. Na obrazie każdego przekroju zaznaczona jest pozycja, umieszczenie płaszczyny cięcia

Fig. 1. A typical 3-dimensional image composited from volume data. The muscle is the quadriceps muscle of thigh. The position of the section plane is marked for each section



A

B



C

Ryc. 2. Obraz powiększony prawidłowego mięśnia obszernego pośredniego uda w poszczególnych płaszczynach utworzony z danych objętościowych. A – przekrój standardowy poprzeczny, B – przekrój standardowy podłużny, C – płaszczyna dodatkowa czołowa, w której widoczne są dość regularne cienkie pasma włókniste przegród łącznotkankowych między pęczkami mięśni

Fig. 2. A magnified image of a normal vastus intermedius muscle in three planes composited from volume data. A – standard cross-section; B – standard longitudinal section; C – additional frontal plane. Quite regular thin fibrous bands of connective tissue septa between muscle fasciculi are visible

or an image that was not available with the standard examination had been obtained. Moreover, the time needed to complete the examination and assess the lesions was also compared.

### WYNIKI

W badaniu 2D i 3D prawidłowych mięśni stwierdzono, że najbardziej przydatną akwizycją obrazu objętościowego jest zbieranie danych w przekroju poprzecznym z zastosowaniem najszerszego możli-

### RESULTS

The 2D and 3D examinations of normal muscles showed that acquiring data in a transverse cross-section with the possibly broadest scanning angle (29 degrees with the Voluson 730 Expert) is the most

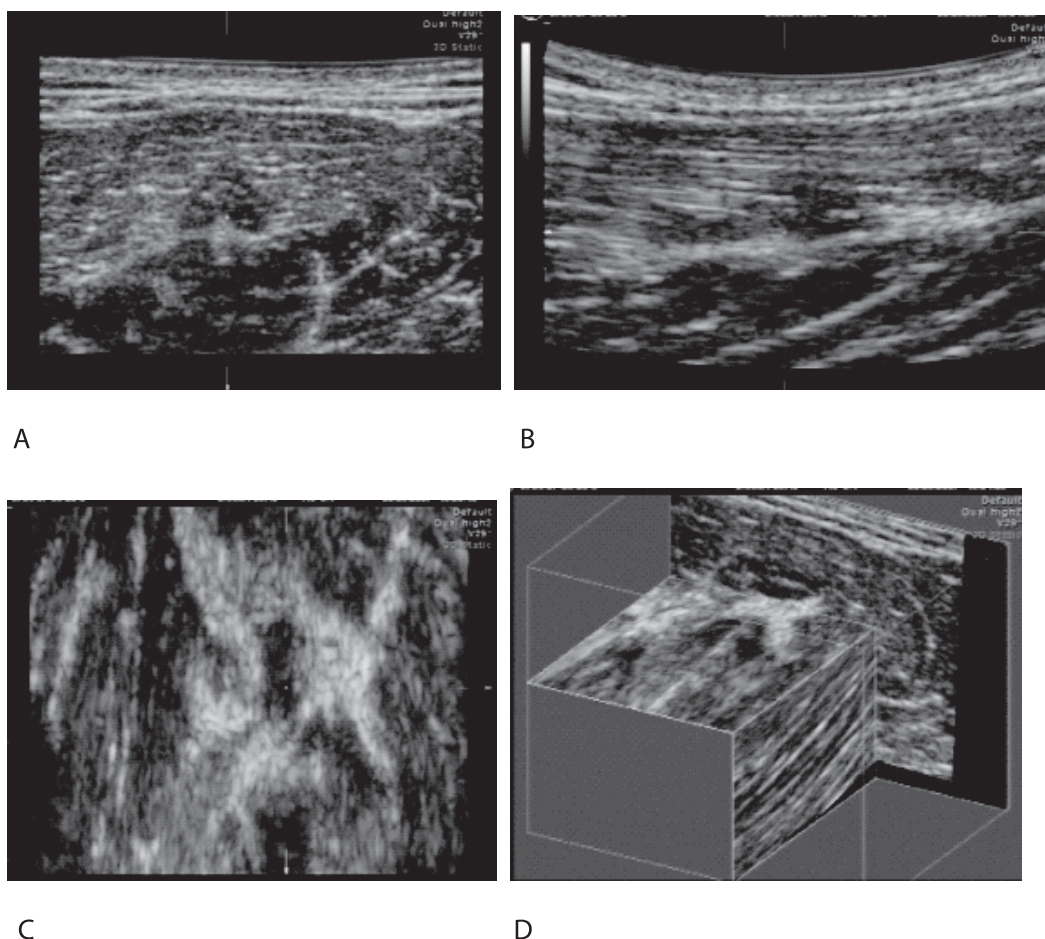
Tab. 1. Charakterystyka badanej grupy pacjentów oraz zestawienie podstawowych wyników oceny obrazu usg 2D i 3D

Tab. 1. The characteristics of the examined group of patients and classification of primary results of the assessment of 2D and 3D ultrasound images

	Badany Patient	Wiek Age	Wymiar 2d (mm) 2d dimensions (mm)	Wymiar 3d (mm) 3d dimensions (mm)	Dodat. dane w 3d Additional data in 3d	Czas badania / oceny obrazów 2d (min) Duration of examination / assessment of 2d images (min)	Czas badania / oceny obrazów 3d (min) Duration of examination / assessment of 3d images (min)
1	B.P.	39	8x15	8x15	Tak Yes	15	15
2	G.M.	16	30x60	10x80	Tak Yes	15	20
3	G.P.	25	20x12	22x12	Nie No	15	15
4	C.E.	33	25	30	Tak Yes	15	15
5	O.S.	25	6x30	8x30	Tak Yes	15	15
6	K.I.	21	35x25	38x28	Nie No	12	20
7	Sz.W.	30	30x80	35x75	Tak Yes	15	15
8	W.R.	29	120	100	Nie No	20	25
9	D.P.	21	15x85	14x70	Nie No	15	15
10	S.P.	25	18x45	16x47	Tak Yes	23	25
11	K.M.	28	22x32	25x34	Nie No	15	15
12	L.K.	22	45x33	47x35	Tak Yes	20	25
13	K.D.	24	24x75	25x80	Nie No	20	25
14	P.V.	31	35x15	38x15	Nie No	15	20

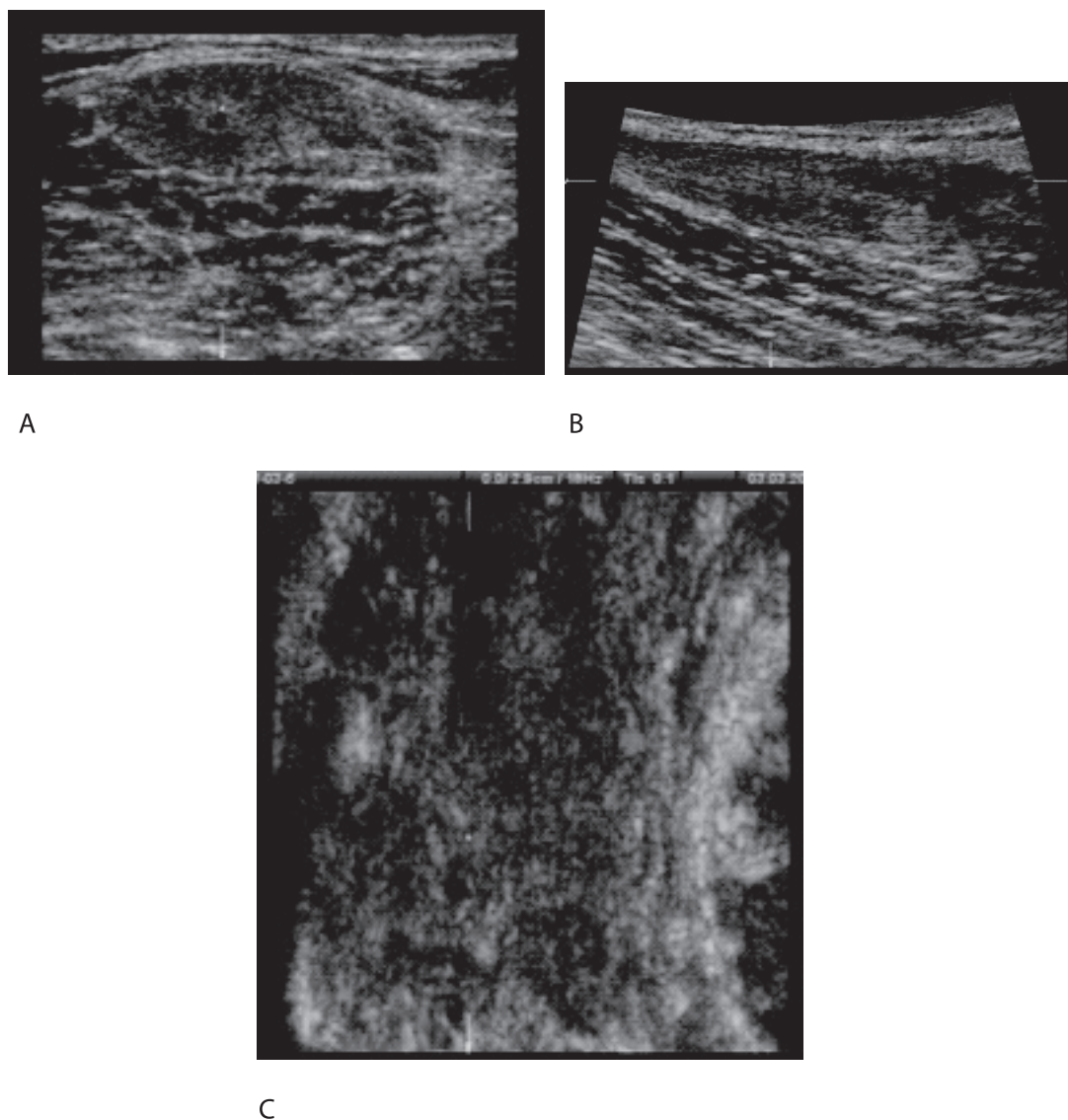
wego kąta skanowania, w przypadku aparatu Voluson 730 Expert jest to 29 stopni. Ze względu na różny kierunek przebiegu brzuśców mięśni przekrój poprzeczny musiał być dostosowany do badanego brzuśca lub przy przyłożeniu głowicy w osi poprzecznej kończyny, po rekonstrukcji obrazu konieczne bywa rotowanie płaszczyzny badania zwykle w tzw. osi długiej Y. Z powodu dodatkowo skośnego przebiegu mięśnia w stosunku do czoła badającej głowicy konieczne bywa dodatkowo skrócenie płaszczyzny obrazu w tzw. osi poprzecznej X. Ocena mięśnia w całości wymaga wykonania kilku kolejnych skanów przylegających do siebie części tkanek w badanej okolicy. Trudne jest składanie obrazów z uzyskanych kolejnych objętości, ponieważ dużo trudniej jest znaleźć anatomiczne punkty odniesienia łączące poszczególne części mięśnia.

useful mode of acquisition of a volume image. Due to the various orientation of muscle bellies, the transverse cross-section had to be adjusted to the particular belly being examined or, when the transducer was placed along the transverse axis of the limb, it was sometimes necessary to rotate the imaging plane, usually in the so called long axis (Y), following image reconstruction. Moreover, additional distortion of the image plane along the so called transverse axis (X) was sometimes necessary due to an oblique orientation of the muscle in relation to the front of the transducer. The assessment of a whole muscle requires several consecutive scans of adjacent tissues in the area. It is difficult to obtain composite images from the consecutive volume scans since it is much more difficult to find anatomical points of reference between individual segments of a muscle.



Ryc. 3. Nieduże naderwanie mięśnia prostego uda w okolicy zgrubienia tkanki włóknistej, bliznowatej. Zmiany słabiej odgraniczone, tworzące niejednorodne, niejednoznaczne ogniska w przekrojach standardowych poprzecznym (A) i podłużnym (B). Wyraźnie widoczne w przekroju czołowym (C). Obraz tej samej okolicy w tzw. niszy – wycięciu na obrazie bryły

Fig. 3. Minor sprain of the rectus femoral muscle near an area of thickened fibrous scar tissue. The lesions are less well defined and form heterogeneous, ambiguous foci in standard transverse (A) and longitudinal (B) sections, but are clearly visible in the frontal section (C). Image of the same area in a niche?? – a segment removed from the 3D image



Ryc. 4. Zerwanie końca dalszego głowy długiej mięśnia dwugłowego uda z tworzącą się blizną. Obraz w przekrojach standardowych poprzecznym (A) i podłużnym (B) z niejednorodnymi odbiciami, trudno z całą pewnością potwierdzić przebudowę włóknistą. W przekroju czołowym wyraźniej widoczna regularna tkanka włóknista (C)

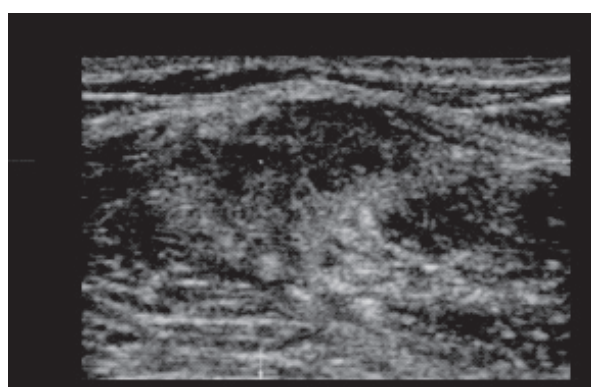
Fig. 4. A tear of the distal end of the long head of the femoral biceps with scar formation. Standard transverse (A) and longitudinal (B) sections show a pattern of heterogenous echoes and a confirmation of fibrous remodelling is not possible. A frontal section (C) shows regular fibrous tissue more clearly

W przypadku patologii ocena rodzaju uszkodzenia i zmian morfologicznych w mięśniach były podobne na obrazach 2D i 3D. W przypadku uszkodzeń małych różnice pomiaru zmian nie różniły się istotnie od siebie. W zmianach większych nieobjętych przez pojedynczy skan objętościowy różnice były większe. Dodatkowe informacje zmieniające ocenę rodzaju uszkodzenia lub oceniające dokładniej jej granice uzyskano w 6 na 14 przypadków (42,8%). Najczęściej było to rozpoznanie zerwania włókien mięśniowych w miejscu, gdzie w obrazie 2D nie było to dokładnie widoczne, a szczególnie dotyczyło

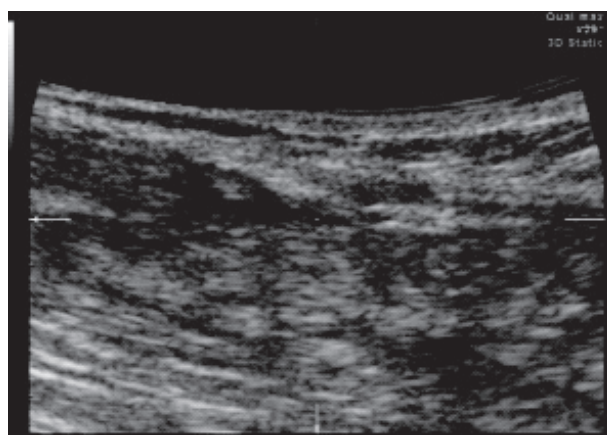
In pathology, the assessments of features and size of the lesions in the muscles were similar between 2D and 3D images. For small lesions, measurements of their size were not significantly different. In bigger lesions which were not covered by a single volume scan, the differences were more significant. Additional information leading to re-classification of the type of the injury or more precise delineation of its margins was obtained in 6 of 14 cases (42.8%). Most frequently, the diagnosis was a muscle fibre tear at a site that was not precisely visible on the 2D image, in particular a lesion located parafascially, in the mar-

zmian leżących przypowięziowo, przy granicy brzucha. Czas badania 3D zwykle był dłuższy przy ocenie zmian większych. Wykorzystanie rekonstrukcji 3-wymiarowej bryły pozwalało na lepsze uwidocznienie, zależności anatomicznych badanych zmian (Ryc. 3,4). Nieduże różnice w echogeniczności tkanek nie pozwoliły na uzyskanie dobrych obrazów odwzorowujących powierzchnię tkanek. Ponadto zebrane, zapisane w pamięci komputera dane objętościowe pozwalały na późniejszą lub ponowną ocenę badania już bez obecności pacjenta. Daje to również możliwość oceny badania przez dodatkową osobę w dowolnym czasie.

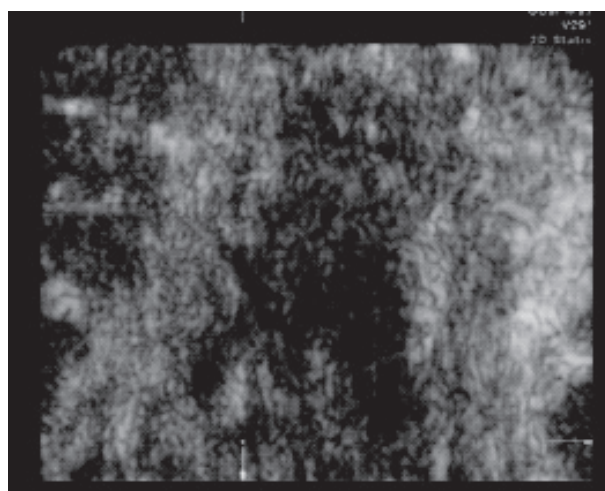
gin of the muscle belly. The duration of a 3D examination was usually longer with bigger lesions. The reconstructed 3D model helped in better visualising and understanding the anatomical relations of the lesions (Fig. 3,4). Slight differences in the echogenicity of tissues did not allow obtaining reliable images of tissue surface. Furthermore, volume scans acquired and saved on disk made possible subsequent assessment or re-assessment of the scans without the patient being present. In this way, the results can also be evaluated by another person at any desired time.



A



B



C

Ryc. 5. Stan po zerwaniu końca dalszego głowy długiej mięśnia dwugłowego uda z tworzącą się blizną. Obraz w przekrojach standardowych: poprzecznym (A) i podłużnym (B) z niejednorodnymi odbiciami, sugerującymi niepełną przebudowę włóknistą. W przekroju czołowym wyraźniej widoczny odcinkowo brak regularnej tkanki włóknistej (C).

Fig. 5. Status post a tear of the distal end of the long head of the femoral biceps with scar formation. Standard transverse (A) and longitudinal (B) sections show a pattern of heterogenous echoes suggestive of incomplete fibrous remodelling. A frontal section (C) more clearly shows segmental absence of regular fibrous tissue

## DYSKUSJA

Badania trójwymiarowe USG są szeroko stosowane w diagnostyce płodu w okresie ciąży. W kilku pracach eksperymentalnych i niewielu klinicznych wykazano bardzo dobre korelacje uzyskiwanych obrazów i pomiarów wykonywanych na obrazach 2D i 3D [3,4]. W niezbyt licznych pracach oryginalnych wykonywano badania różnych tkanek i struktur w obrębie narządu ruchu, w tym również zmiany w zapaleniach stawów i wyniki badań oceniano bardzo pozytywnie [5,6]. Zwykle oceniano wielkość i charakter zmian, możliwość uwidocznienia ich granic oraz objętość uwidacznianych zbiorników płynu, w tym krwiaka. Udało się również uzyskać dobre obrazy w badaniach trudnej ze względu na ukształtowanie okolicy pierścienia rotatorów [7,8]. Wszystkie prace pozytywnie oceniały nowe spojrzenie na tkanki narządu ruchu podkreślając trudności w odwzorowywaniu powierzchni i uzyskiwaniu tak zwanych obrazów transparentnych ze względu na małe zróżnicowanie echogeniczności tkanek. W przedstawionej pracy wstępnej badania ograniczono do oceny zmian pourazowych w mięśniach. Wykazano przydatność tej nowej techniki w ocenie zmian w mięśniach, jednak badanie 3D w większych urazach jest zwykle trudniejsze i wymaga więcej czasu w porównaniu z badaniem 2D. Wiąże się to szczególnie z utrudnieniami w złożeniu razem kolejnych skanów objętościach z powodu większych trudności w ustaleniu wspólnych punktów odniesienia anatomicznego. Powoduje to zarówno przeszacowanie, jak i nieoszacowanie wielkości zmiany. Nieduże różnice w echogeniczności tkanek nie pozwoliły na uzyskanie dobrych obrazów odwzorowujących powierzchnię tkanek.

## WNIOSKI

1. Badanie trójwymiarowe jest tak samo wiarygodne i dokładne w przedstawianiu zmian pourazowych w mięśniach jak obrazowanie dwuwymiarowe.
2. W niektórych przypadkach, szczególnie mniejszych zmianach dokładniej uwidacznia granice i rodzaj uszkodzenia, pozwala dodatkowo prześledzić zmiany, ich usytuowanie w przekroju czołowym.
3. Trudniejsza jest ocena w całości zmian większych wymagających wykonania 2 i więcej skanów objętościowych.
4. Zebrane dane objętościowe pozwalają na kolejne przejrzenie zebranych informacji w dowolnym czasie, a także przedstawienie ich osobom drugim z możliwością zasięgnięcia opinii konsultanta bez obecności pacjenta.

Badania wykonane w ramach grantu MNiI 1034/P01/2006/30

## DISCUSSION

Three-dimensional ultrasonography has become a widely used tool in the prenatal diagnosis of foetal abnormalities. Several experimental investigations and the few clinical studies performed have shown very good correlations between images and measurements obtained from 2D and 3D images [3,4]. The few original studies carried out to date have presented positive results of the examinations of various musculoskeletal tissues and structures, including inflammatory lesions in joints [5,6]. Usually, the studies evaluated the size and character of lesions, the possibility of visualising their margins as well as the volume of visible fluid collections, including haematomas. Reliable images were obtained in the examination of the rotator cuff area, which is difficult to examine due to its shape [7,8]. All the papers positively evaluated the new approach to examination of the tissues of the musculoskeletal system and emphasised difficulties in imaging surfaces and obtaining the so called transparent images due to minor differences in echogenicity between various tissues. In this preliminary report, the examinations were limited to the evaluation of posttraumatic muscle lesions. We have demonstrated the utility of this new technique in the evaluation of muscle lesions. However, with bigger lesions, the 3D study is usually more difficult to perform and its duration is longer compared to a 2D study. This is particularly related to difficulties in producing composite images from consecutive volume scans due to greater difficulty in establishing points of anatomical reference, which leads to both over- and underestimation of the size of the lesion. Minor differences in the echogenicity of tissues did not make it possible to acquire reliable images of tissue surface.

## CONCLUSIONS

1. 3D-US imaging is as reliable and accurate as the 2D technique in the assessment of muscle injuries.
2. In some cases, especially with smaller lesions, it allows better visualisation of the margins and type of the lesion. Additional information regarding the location of the lesions in the frontal plane can be obtained with 3D imaging.
3. It is more difficult to assess whole lesions of greater size requiring two or more volume scans.
4. The acquisition of volume data enables the reading of the images at any desired time and also makes it possible to ask a consultant to verify the findings without the patient being present.



## PIŚMIENNICTWO / REFERENCES

1. Brandl H, Gritzky A, Haizinger M. 3D ultrasound: a dedicated system. *Eur Radiol* 1999; 9:331-333.
2. Claudon M, Tranquart F, Evans DH i wsp. Advances in ultrasound. *Eur Radiol* 2002; 12:7-18.
3. Fenster A, Downey DB. Three-dimensional ultrasound imaging and its use in quantifying organ and pathology volumes. *Anal Bioanal Chem* 2003; 377:982-989.
4. Weller R, Pfau T, Ferrari M. i wsp. The determination of muscle volume with a free hand 3D ultrasonography system. *Ultrasound Med Biol* 2007; 33:402-407.
5. Hunerbein M, Raschke M, Khodadayan C. i wsp. Three-dimensional ultrasonography of bone and soft tissue lesions. *Eur J Ultrasound* 2001; 13:17-23.
6. Lazovic D. Three-dimensional techniques in orthopedic ultrasonography. *Orthopade* 2002; 31:190-196.
7. Wallny T, Schild RL, Perlick L, Schultz Bertelsbeck D, Schmitt O. Three-dimensional ultrasound evaluation of the rotator cuff. Preliminary results of clinical application. *Ultraschall Med* 2000; 21:180-5.
8. Wallny TA, Theuerkauf I, Schild RL i wsp. The three-dimensional ultrasound evaluation of the rotator cuff: an experimental study. *Eur J Ultrasound* 2000; 11:135-141.

---

**Liczba słów/Word count:** 3504

**Tabele/Tables:** 1

**Ryciny/Figures:** 5

**Piśmiennictwo/References:** 8

*Adres do korespondencji / Address for correspondence*

*dr n. med. Małgorzata Serafin-Król*

*Zakład Diagnostyki Obrazowej, II Wydział Lekarski, AM Warszawa, Wojewódzki Szpital Bródnowski  
02-282 Warszawa, ul. Kondratowicza 8, tel./fax: (0-22) 326-58-10, e-mail mskrol@o2.pl*

*Otrzymano / Received*

*21.01.2008 r.*

*Zaakceptowano / Accepted*

*30.03.2008 r.*