

Hanna Kocoń, Andrzej Komor, Sławomir Struzik*Katedra i Klinika Ortopedii i Traumatologii Narządu Ruchu, Akademia Medyczna, Warszawa*

Zastosowanie ortoz w leczeniu rozwojowej dysplazji stawu biodrowego

Orthotic treatment of developmental hip dysplasia

Słowa kluczowe: szyny i aparaty ortopedyczne, leczenie zachowawcze, ortozy odwiedzeniowe
Key words: DHD, orthopedic apparatus, conservative treatment, abduction orthoses

SUMMARY

Abduction orthoses are used in the treatment of hip dysplasia in newborns and infants. These devices force ca. 100°-110° flexion of the hips and 3°-60° abduction. In this position, the femoral head assumed a concentric position in relation to the acetabulum, which is a basic precondition for normal hip development. This article presents the orthoses most commonly used in Poland to treat development hip dysplasia. Flexion-abduction orthoses are an excellent replacement for the plaster casts formerly used in these cases. The selection of orthosis depends on the attendant physician's experience and the type of defect. The treatment of developmental hip dysplasia is charged with the risk of nutritional defects of the femoral head, and thus requires caution. Orthotic treatment is suitable only for children to age 6 months, since at a later age it can disturb hip development. Lack of parent cooperation can cause complications or lack of treatment effect.

STRESZCZENIE

W leczeniu dysplazji stawu biodrowego w okresie noworodkowym i niemowlęcym stosowane są ortozy odwiedzeniowe stawów biodrowych. Ortozy te wymuszają zgięcie bioder około 100°-110° oraz odwiedzenie około 3°-60°. W takiej pozycji głowa kości udowej ustawia się koncentrycznie w stosunku do panewki, co stanowi podstawowy warunek prawidłowego rozwoju stawów biodrowych. W artykule przedstawiono najczęściej stosowane w Polsce ortozy do leczenia rozwojowej dysplazji stawu biodrowego i wypracowano następujące wnioski: ortozy zgięciowo-odwiedzeniowe znakomicie zastępują stosowane dawniej do leczenia rozwojowej dysplazji stawu biodrowego unieruchomienia gipsowe; dobór ortozy zależy od doświadczenia lekarza leczącego oraz od typu wady; leczenie rozwojowej dysplazji stawu biodrowego ortozami jest obarczone możliwością powstania zaburzeń odżywczych głowy kości udowej, dlatego wymaga dużej ostrożności; leczenie ortozami zarezerwowane jest dla dzieci do 6 miesiąca życia, ponieważ w późniejszym wieku może zaburzyć rozwój stawu biodrowego; brak współpracy ze strony rodziców może być przyczyną braku efektów leczenia, lub też jego powikłań.

Rozwojowa dysplazja stawu biodrowego jest zaburzeniem relacji pomiędzy panewką stawu biodrowego a głową kości udowej, do którego dojść może pod wpływem różnych czynników: mechanicznych, hormonalnych lub genetycznych działających w różnym czasie – okresie prenatalnym, noworodkowym i niemowlęcym. Wada dotyczy ukształtowania panewki, jak również części bliższej kości udowej i może mieć formę dysplazji, podwichnięcia i zwichnięcia. Częściej występuje u dziewczynek; w 50 % obustronnie.

Wczesne rozpoznanie rozwojowej dysplazji stawu biodrowego daje możliwość szybkiego rozpoczęcia leczenia przez stworzenie warunków umożliwiających prawidłowy rozwój stawu. Wprowadzenie badania ultrasonograficznego do diagnostyki pozwoliło na wczesne rozpoznanie i monitorowanie leczenia tej patologii. Rozwój nieleczzonego, nieprawidłowo zbudowanego stawu biodrowego może przebiegać w trzech kierunkach:

– dochodzi do podwichnięcia lub zwichnięcia;


- staw biodrowy pozostaje dysplastyczny, wcześniej dochodzi do zużycia chrząstki stawowej i rozwoju zmian zwyrodnieniowych;
- samoistnego wyleczenia, czyli wytworzenia prawidłowego stawu.

Niestety, nie istnieją żadne przesłanki pozwalające na określenie kierunku rozwoju stawu biodrowego.

Optymalną fizjologiczną pozycją do rozwoju stawów biodrowych jest zgięcie i odwiedzenie.

Liczne badania nad możliwościami powstania zaburzeń odżywczych głowy kości udowej (Sommerville 1965, Salter 1966, Feltweis 1968, Tonnis 1977) wykazały, iż pozycja nadmiernego odwiedzenia stosowana w leczeniu rozwojowej dysplazji stawu biodrowego jest niezwykle niebezpieczna [1,2,3,4,5,6]. Pozycję taką uzyskuje się w gipsie biodrowym typu „żabka”, jak również w sztywnych ortozach. Jałowa martwica głowy kości udowej może powstać nie tylko w biodrze dysplastycznym, lecz również w biodrze zdrowym.

Obecnie reprezentowany jest pogląd, iż pozycja płodowa, tzw. „human position” jest najbezpieczniejsza i jednocześnie zapewnia dobre warunki do prawidłowego rozwoju stawu biodrowego. Jest to ustawienie kończyn dolnych w zgięciu powyżej 90° (10°-110°) w stawach biodrowych i odwiedzenie ich maksymalnie do 60°. Ustawienie takie można uzyskać za pomocą ortoz. Lekkie konstrukcje i przewiewne materiały pozwalają na dobrą pielęgnację dziecka i nie powodują nadmiernego przegrzewania i pocenia się. W Polsce najczęściej stosowanymi ortozami do leczenia rozwojowej dysplazji stawu biodrowego są: rozwórka Koszli, szelki Pavlika oraz poduszka Frejki. Należy pamiętać, że rodzice współuczestniczą w leczeniu i to oni w niemałym stopniu mogą być autorami sukcesu lub porażki leczenia. Powinni więc



Ryc. 1. Rozwórka Koszli
Fig. 1. Koszli Apparatus

być dokładnie poinformowani na czym polega wada i na czym będzie polegało leczenie.

Rozwórka Koszli (Ryc. 1) została opracowana przez Prof. Mieczysława M. Koszłę, ordynatora oddziału chirurgiczno-urazowego Miejskiego Szpitala Dziecięcego nr 1 w Warszawie. Pierwsze doniesienie na temat nowej konstrukcji do leczenia dysplazji stawów biodrowych ukazało się w kwartalniku Chirurgii Narządu Ruchu i Ortopedii Polskiej w 1964 r. [7]. Pierwsza informacja w zagranicznym piśmiennictwie ukazała się w 1967 r. w niemieckim Orthopadie und Traumatologie, w jej wydaniu czerwcowym [8].

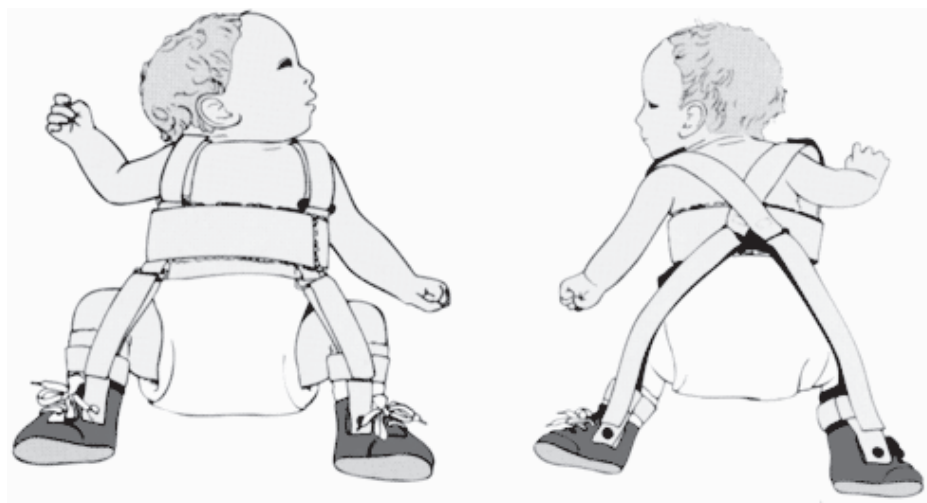
W swoim artykule prof. Koszła opisywał „rozwórkę”, której odrębne wykonanie jest bardzo proste, a stosowanie nie ogranicza w niczym normalnej pielęgnacji dziecka oraz pozwala na swobodę jego ruchów. Do wykonania rozwórki miał służyć zwykły płaskownik obszyty flanelą, którego odpowiednie wygięcia zalecano wykonywać ręcznie. Łuk przedni rozwórki służył do wydłużania rozwórki w miarę wzrostu dziecka oraz dozowania odwiedzenia. Paski idące od wolnego końca łuku, poprzez bark, do samego łuku obok miejsca wygięcia służyły zarówno do umocowania aparatu, jak również do dozowania zgięcia w stawach biodrowych. Profesor M. M. Koszła nigdy nie analizował leczonych przez siebie przypadków małych pacjentów pod kątem powikłań, jakie mogły występować w przebiegu leczenia, a w szczególności zaburzeń odżywczych głowy kości udowej. Przestrzegał natomiast przed pozostawieniem leczenia w rękach matki, z uwagi na możliwość wystąpienia powikłań, jak również z powodu konieczności regulacji odwiedzenia i zgięcia w stawach biodrowych w miarę wzrostu dziecka. W związku z tym zalecał kontrole lekarskie co 2-3 tygodnie [7,9,10].

W 1971 roku rozwórka otrzymała atest Urzędu Patentowego i oficjalnie uznana została za ortozę do leczenia dysplazji stawów biodrowych [11].

Obecnie ortozą znana pod nazwą „rozwórka Koszli” jest konstrukcją sztywną, posiadającą możliwość regulowania odwiedzenia stawów biodrowych przez odpowiednie modelowanie przedniego łuku rozwórki. Zgięcie kończyn dolnych regulowane jest poprzez wydłużenie lub skracanie pasków. Konstrukcja ramowa zapewnia wygodną pielęgnację dziecka, zapobiega przegrzewaniu i powstawaniu odparzeń skóry. Sztywność rozwórki Koszli wymaga od leczącego ortopedy doświadczenia, a od pacjentów częstych wizyt kontrolnych; zbyt forsowne odwiedzenie stawów biodrowych grozi powstaniem jałowej martwicy głowy kości udowej.

Częstość występowania tego powikłania jest określana jest od 0 – 1,7 do 5 % [12,13].

Konstrukcja aparatu Koszli nie zabezpiecza przed



Ryc. 2. Szelki Pavlika
Fig. 2. Pavlik Harness


nadmiernym odwiedzeniem, lecz pomimo tej wiedzy, z powodu prostoty konstrukcji i łatwości z jaką mogą się posługiwać nią rodzice, jest ortozą w Polsce stosowaną najczęściej [14].

Zalecana jest w szczególności do leczenia niestabilnych stawów biodrowych, których patologia wynika z zaburzenia bilansu mięśniowego u dzieci z przepukliną oponowo-rdzeniową, płodowym zbliznowacaniem mięśni, wrodzoną wiotkością, mózgowym porażeniem dziecięcym oraz niestabilności biodra wywołanej posocznicą noworodkową.

Czas leczenia określony jest przez obraz badania ultrasonograficznego lub też radiologicznego u dzieci starszych.

Inną konstrukcją są szelki Pavlika (Ryc. 2), opracowane przez ucznia profesora Frejki i stosowane od początku lat 50-tych. Zalecane są do leczenia pacjentów z dysplazją, podwichnięciem lub zwichnięciem stawu biodrowego. Skrzyżowanie taśmek na plecach dziecka zapobiega zsuwaniu się szelek. Przedni pasek, zginający kończynę dolną powinien być zamocowany w przedłużeniu linii pachowej przedniej. Przesunięcie paska przyśrodkowo spowoduje powstanie sił przywodzących udo. Pasek tylny przechodzi nad łopatką i do boku od dołu podkolanowego; łącząc się z przednim paskiem tworzy strzemień. Napięcie przedniego paska powinno utrzymywać udo w zgięciu 90° do 110° ; tylny pasek powinien być tak napięty, aby utrzymywał odwiedzenie minimum 30° . Monitorowanie leczenia za pomocą badania ultrasonograficznego lub radiologicznego – u starszego niemowlęcia – pozwala na określenie czasu leczenia. Okres ten zależy od wieku dziecka w chwili jego rozpoczęcia, jak również od stopnia patologii. Szelki Pavlika są tanie, proste do zakładania i skuteczne.

Wiele uwagi poświęcono przyczynom niepowodzeń leczenia za pomocą szelek Pavlika. Czynnikiem zwiększającym ryzyko niepowodzenia jest wiek powyżej 7 tygodni w momencie rozpoczęcia leczenia, patologia obustronna, zwichnięcie nieodprowadzalne i brak zrozumienia istoty leczenia przez rodziców. Najcięższym i najgorzej rokującym powikłaniem leczenia jest wystąpienie jałowej martwicy głowy kości udowej, podawane od 0% do 18% przypadków leczonych z użyciem szelek Pavlika. Ich wynalazca w swojej pracy podaje brak jałowej martwicy w grupie 531 bioder wyleczonych, natomiast w 18% jałowa martwica wystąpiła w grupie bioder zwichniętych, niepoddających się leczeniu szelkami. U pa-



Ryc. 3. Poduszka Frejki
Fig. 3. Frejka Pillow

cjentów tych wykonano nastawienie zwichnięcia i założono opatrunek gipsowy. Inne, rzadziej występujące powikłania to niedowład nerwu udowego (zbyt duże zgięcie biodra), brak nastawienia lub późny nawrót patologii [15,16,17,18,19].

Poduszka Frejki (Ryc. 3) używana jest do leczenia dysplazji stawu biodrowego od 1947 r.

Wykonana jest z fragmentu wzmocnionej gąbki zawieszanej na szelkach. Jeśli gąbka będzie zbyt miękka, nie ograniczy ona wyprostu i przywiedzenia stawu biodrowego; zbyt twarda nie pozwala na ruch biodra. Brak możliwości stopniowego zwiększania odwiedzenia stawów biodrowych narzuca konieczność dość znacznego ich odwiedzenia w momencie zakładania ortozy. Istnieje wtedy ryzyko ucisku naczyń i wywołania jałowej martwicy głowy kości udowej. Niekorzystną cechą poduszki Frejki jest przegrzewanie dziecka i ryzyko wystąpienia odparzeń skóry. Poduszkę Frejki stosuje się rzadko do leczenia wad mniejszych lub też jako zaopatrzenie początkowe [20,16,17].

Leczenie rozwórką Koszli lub szelkami Pavlika nie powinno być kontynuowane po skończeniu przez dziecko 6 miesiąca życia, gdyż pozycja nadmiernego odwiedzenia i zgięcia stawów biodrowych w tym okresie może doprowadzić do zniekształcenia części bliższej kości udowej, pogłębiania antewersji szyjki kości udowej i złego modelowania panewki stawu biodrowego. Powyżej 6 m. ż. stosuje się zaopatrzenie mające na celu ustawienie bliższej części kości udowej w odwiedzeniu i rotacji wewnętrznej, co sprzyja dobremu modelowaniu panewki i może wpływać na stopniowe zmniejszanie się antewersji. Cel ten można osiągnąć za pomocą gipsów ćwiczebnych lub szyny Denis-Browne'a.

W przypadkach, gdy próby leczenia dysplazji z podwichnięciem lub zwichnięciem stawu biodrowego przy użyciu ortozy nie doprowadzają do koncentrycznego ustawienia i stabilizacji stawu, należy niezwłocznie zastosować wyciąg over – head, a następnie repozycję zamkniętą i unieruchomienie gipsowe. W szczególnych przypadkach u niemowląt młodszych leczenie można kontynuować za pomocą szyny Koszli.

W przypadkach rozwojowej dysplazji biodra ze zwichnięciem i towarzyszącym przykurczem przywiedzeniowym, leczeniem z wyboru jest wspomniany wyciąg. U dzieci z taką patologią kilkakrotnie częściej występowały zaburzenia odżywcze głowy kości udowej w sytuacji, kiedy opór tkanek miękkich (przykurcz przywiedzeniowy) pokonywano za pomocą ortoz [13,21].

Szelki Pavlika są ortozą znaną i cenioną zarówno w Europie, jak również w Stanach Zjednoczonych, przez wiele ośrodków ocenianą za najkorzystniejszą.

Inne, mniej znane aparaty to w szyna Von Rosena, majteczki odwiedzeniowe Grafa, aparat odwiedzeniowo – zgięciowy Jordana – Hohmanna, Barlowa, aparat korytkowy Schoedego oraz różnego rodzaju majteczki z wszytą deseczką, gąbką lub tworzywem sztucznym. Na terenie USA stosowany jest ponadto aparat szynowy Ilfelda i Craiga, bardzo zbliżony wyglądem i działaniem do szyny Von Rosena.

WNIOSKI

1. Ortozy zgięciowo-odwiedzeniowe znakomicie zastępują, stosowane dawniej do leczenia rozwojowej dysplazji stawu biodrowego, unieruchomienia gipsowe.
2. Dobór ortozy zależy od doświadczenia lekarza leczącego oraz od typu wady.
3. Należy pamiętać, że leczenie rozwojowej dysplazji stawu biodrowego ortozami jest obciążone możliwością powstania zaburzeń odżywczych głowy kości udowej, dlatego wymaga dużej ostrożności.
4. Leczenie ortozami zarezerwowane jest dla dzieci do 6 miesiąca życia, ponieważ w późniejszym wieku może zaburzyć rozwój stawu biodrowego.
5. Brak współpracy ze strony rodziców może być przyczyną braku efektów leczenia lub też jego powikłań.

PIŚMIENNICTWO

1. Herring JA: Conservative treatment of congenital dislocation of the hip in the newborn and infant, Clin Orthop, 1992, 218: 41-47.
2. Kalamachi A, MacEwen GD: Avascular necrosis following treatment of congenital dislocation of the hip, J Bone Joint Surg, 1980, 62A: 876-888.
3. Suzuki S, Yamamuro T: Avascular necrosis in patients treated with the Pavlik harness for congenital dislocation of the hip, J Bone Joint Surg, 1990, 72A: 1048-1055.
4. Feltweis E. Archiv. Orthop. Traumat. Surgery 1968.
5. Salter R B. Kostiuk J. Dallas S. Canadian J. Surgery. 1969.
6. Tachdjian S. Pediatrics Orthopedies. John Anthony Herring, MD 2002,
7. Koszla M.: Aparat do leczenia wrodzonej dysplazji biodra. Chirurgia Narządu Ruchu i Ortopedia Polska. 1964 XXIX, 3.
8. Koszla M. Spreizgerat fur Behandlung der Huftdysplasie. Orthopedie und Traumatologie, heft 4 april 1967.
9. Koszla M.: Profilaktyka wrodzonego zwichnięcia biodra. Wiadomości lekarskie 1966, XIX, 21.
10. Koszla M.: Zasady rozpoznawania i zapobiegania wrodzonemu zwichnięciu biodra u noworodków i niemowląt. Pediaatria Polska 1970, XLV, 10.
11. Łada M. Okłot K.: Pamiętnik z II Sympozjum sekcji historycznej PTCHD czerwiec 2003.
12. Maj S.: Niektóre powikłania związane z leczeniem wrodzonej dysplazji stawu biodrowego rozwórką Koszli. Chir. Narządu Ruchu i Ortopedia Polska 1988 LIII, 3.

13. Senger A.: Etiopatogeneza, wczesne wykrywanie oraz postępy w leczeniu wrodzonej dysplazji stawu biodrowego. Chir. Narz. Ruchu i Ortop. pol. 1988, III, 2.
14. Pyka P, Kubacki J, Majnusz J., Śliwiński A.: Leczenie szyną Koszli w aspekcie potencjalnego zagrożenia ukrwienia nasady bliższej kości udowej. Chir. Narz. Ruchu Ortop. Pol. 1966. LXI. Supl. 4B.
15. Pavlik A: The functional method of treatment using a harness with stirrups as the primary method of conservative therapy for infants with congenital dislocation of the hip, Clin Orthop, 1992, 281: 4-10.
16. Goldberg B., Hsu J. D.: Atlas of Orthoses and Assistive Devices. 3rd ed., St. Louis, Mosby-Year Book, Inc., 1997.
17. Gruca A.: Chirurgia ortopedyczna. Warszawa, PZWL, 1993.
18. Harris IE, Dickens R, Menelaus MB: Use of the Pavlik harness for hip displacements: When to abandon treatment, Clin. Orthop., 1999, 281: 29-33.
19. Ramsey PL, Lasser S, MacEwen GD: Congenital dislocation of the hip: Use of the Pavlik harness in the child during the first 6 months of life, J Bone Joint Surg, 1976, 58A: 1000-1004.
20. Dega W.: Ortopedia i rehabilitacja. Warszawa, PZWL, 2003.
21. Gregosiewicz A, Konera W.: Zaburzenia odżywcze głowy kości udowej w bezoperacyjnym leczeniu wrodzonego zwichnięcia stawu biodrowego. Chir. Narz. Ruchu. Ortop. Pol. 1988, LIII, 2.

Adres do korespondencji / Address for correspondence
Dr Hanna Kocoń
Klinika Ortopedii i Traumatologii Akademii Medycznej
02-005 Warszawa , ul. Lindleya 4

Otrzymano / Received 06.07.2004 r.
Zaakceptowano / Accepted 24.09.2004 r.