**Zaangażowanie Autorów**

A – Przygotowanie projektu badawczego
B – Zbieranie danych
C – Analiza statystyczna
D – Interpretacja danych
E – Przygotowanie manuskryptu
F – Opracowanie piśmiennictwa
G – Pozyskanie funduszy

Author's Contribution

A – Study Design
B – Data Collection
C – Statistical Analysis
D – Data Interpretation
E – Manuscript Preparation
F – Literature Search
G – Funds Collection

Jarosław Brudnicki^{1(A,B,C,D,E,F)}, Tadeusz Niedźwiedzki^{1,2(A,B,C,D,E,F)}¹ Akademia Wychowania Fizycznego im. B. Czecha, Kraków² Klinika Ortopedii i Traumatologii Narządu Ruchu Collegium Medicum UJ, Kraków¹ University of Physical Education, Cracow, Poland² Department of Orthopaedics and Traumatology, Collegium Medicum, Jagiellonian University, Cracow, Poland**Nieprawidłowości osteosyntezy jako przyczyna zaburzeń zrostu kostnego***Incorrect osteosynthesis as a cause of bone union disturbances*

Słowa kluczowe: gojenie się kości, leczenie operacyjne, powikłania
Key words: bone healing, operative treatment, complications

STRESZCZENIE

Wstęp. Leczenie powikłań zrostu kostnego, stanowi jeden z najtrudniejszych problemów terapeutycznych, jakie mogą pojawić się na każdym oddziale urazowo-ortopedycznym.

Material i metody. W niniejszej pracy przedstawiono analizę przyczyn powikłań zrostu kostnego, ze szczególnym uwzględnieniem zespolenia pierwotnego, u 136 pacjentów leczonych z tego powodu w Klinice Ortopedii i Traumatologii Collegium Medicum UJ w latach 1999-2005.

Wyniki. Nieprawidłowe pierwotne zespolenie złamania stanowiło przyczynę powikłań zrostu kostnego prawie we wszystkich analizowanych przypadkach. Zaobserwowane błędy występowały na etapie pierwotnego leczenia operacyjnego i obejmowały nieprawidłową klasyfikację złamania, nieuwzględnianie w planowanym leczeniu biomechaniki złamania, nieprawidłowy wybór implantu, brak prawidłowej repozycji odłamów kostnych, nieprawidłowe założenie implantów oraz brutalną technikę operacyjną naruszającą biologię tkanki kostnej.

Wnioski. 1. Błędy popełnione na etapie pierwotnego zespolenia złamania stanowią najczęstszą przyczynę powikłań zrostu kostnego. 2. Eliminacja błędów popełnianych na etapie pierwotnego zespolenia stanowi najskuteczniejszą profilaktykę zaburzeń zrostu kostnego.

SUMMARY

Background. Treatment of bone union disturbances is one of the most difficult therapeutic challenges in any orthopaedic and trauma department.

Material and methods. An analysis of causes of bone union disturbances in a series of 136 patients treated between 1999 and 2005 at the Orthopaedics and Traumatology Department of Jagiellonian University's Collegium Medicum is presented with particular regard to the type of primary stabilisation.

Results. An inappropriate primary stabilisation technique was the cause of bone union disturbances in nearly all of the patients. All errors identified in the series, such as wrong classification of fracture, failure to account for fracture biomechanics, wrong implant choice, incorrect reduction of bone fragments, wrong implant positioning and brutal surgery technique, were associated with primary stabilisation of the fractures.

Conclusions. 1. Operator errors committed during primary fracture stabilization are the most common cause of bone union disturbances. 2. Elimination of errors committed during primary stabilization is the most effective prophylaxis of bone union disturbances.

Liczba słów/Word count: 3703

Tabele/Tables: 2

Ryciny/Figures: 4

Piśmiennictwo/References: 13

Adres do korespondencji / Address for correspondence

dr n. med. Jarosław Brudnicki

Zakład Rehabilitacji w TraumatologiiRehabilitacji Ruchowej AWF

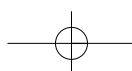
31-571 Kraków, Al. Jana Pawła II 78, tel./fax: (0-12) 683-10-65, e-mail: jarbru@wp.pl

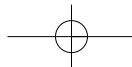
Otrzymano / Received

07.01.2007 r.

Zaakceptowano / Accepted

21.04.2007 r.





WSTĘP

Leczenie powikłań zrostu kostnego stanowi jeden z najtrudniejszych problemów terapeutycznych jakie mogą pojawić się na każdym oddziale urazowo-ortopedycznym. Postępowanie lecznicze w przypadkach powikłanych jest znacznie trudniejsze od leczenia pierwotnego i niesie ze sobą znaczne ryzyko dalszych powikłań [1,2,3]. Pacjenci leczeni z powodu zaburzeń zrostu kostnego poddawani są wielokrotnym zabiegom operacyjnym, są zniecierpliwieni i znużeni przedłużającym się okresem ograniczenia sprawności, co rzutuje także na zaufanie do prowadzących ich lekarzy. W przypadku zaburzeń zrostu kostnego istotną kwestią są także koszty leczenia, niepomierne wyższe niż u pacjentów bez powikłań.

Celem niniejszej pracy jest określenie przyczyn wystąpienia zaburzeń zrostu kostnego u pacjentów leczonych z tego powodu w Klinice Ortopedii i Traumatologii Narządu Ruchu Collegium Medicum UJ.

MATERIAŁ I METODY

Analizie poddano pierwotne zespolenie złamania u 136 pacjentów leczonych w Klinice w latach 1999-2005. Badanie oparto na posiadanej dokumentacji lekarskiej oraz radiologicznej. Do badanej grupy włączono pacjentów, u których stwierdzono zaburzenia zrostu o charakterze zrostu opóźnionego, braku zrostu i zrostu w nieprawidłowym położeniu. Czas trwania zaburzeń był różny i wynosił od 9 miesięcy do 10 lat. Liczba zabiegów operacyjnych, którym poddani zostali pacjenci wynosiła od 2 do 12. Lokalizację zaburzeń zrostu w prezentowanej grupie pacjentów przedstawia Tabela 1.

WYNIKI

Jedynie u 17 pacjentów z badanej grupy (12,5%) istniały czynniki upośledzające i zaburzające proces zrostu kostnego. W 6 przypadkach była to infekcja, w 9 cukrzyca, w 1 nasiloną miażdżycę naczyń kończyn dolnych oraz w 1 przypadku przebyte leczenie przeciwprątkowe oraz chemioterapia z powodu raka jelita grubego. W pozostałych przypadkach stwierdzono błędy pierwotnego zespolenia mające wpływ na dalszy przebieg leczenia.

Tab. 1. Lokalizacja zaburzeń zrostu w prezentowanej grupie pacjentów

Tab. 1. Sites of bone union disturbances in the sample

LOKALIZACJA / SITE	LICZBA PACJENTÓW / NUMBER OF PATIENTS
Kość piszczelowa / Tibia	35
Kości przedramienia / Forearm	23
Trzon kości udowej / Femoral shaft	22
Kość ramienna / Humerus	21
Bliższy koniec kości udowej / Proximal femur	20
Inne / Other	15

BACKGROUND

Treatment of bone union disturbances is one of the most difficult therapeutic challenges in any orthopaedic and trauma department. The treatment of complicated cases of malunion or non-union are much more difficult than primary treatment and is associated with a high risk of further complications [1,2,3]. Patients with bone union disturbances undergo multiple surgical procedures; they are impatient and tired with the prolonged handicap, which upsets their confidence in surgeons. The costs of treatment are also an important issue in patients with bone union disturbances, being much higher than in uncomplicated cases.

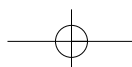
The aim of this paper is present a classification of bone union disturbances in patients treated for this condition in the Department of Orthopaedics and Traumatology of the Collegium Medicum at Jagiellonian University.

MATERIAL AND METHODS

The type of primary fracture fixation was identified in 136 patients treated in the Department in the years 1999-2005 on the basis of available clinical and radiological records. The sample included patients with delayed bone union, non-union and malunion. The duration of bone union disturbances varied from 9 months to 10 years. The number of previous surgical procedures ranged from 2 to 12. A breakdown of the sites of bone union disturbances is presented in Table 1.

RESULTS

Factors adversely influencing the process of bone healing were identified as causes of bone union disturbances only in 17 patients (12.5%). In 6 cases the bone union failure was due to infection; in 9, to diabetes; advanced arteriosclerosis was the reason in one case; and antituberculous treatment combined with chemotherapy for colorectal carcinoma in one case. Errors in primary fracture fixation affecting further treatment were responsible for the remaining cases.



Tab. 2. Częstość występowania najważniejszych błędów pierwotnego zespolenia
 Tab. 2. The frequency of the most common errors of primary fracture fixation

TYP BŁĘDU / TYPE OF ERROR	LICZBA PRZYPADKÓW / NUMBER OF PATIENTS
Nieprawidłowa kwalifikacja do zabiegu, bez uwzględnienia biomechaniki złamania / Inappropriate evaluation without consideration of fracture biomechanics	32
Nieprawidłowy wybór implantuj / Wrong choice of implant	38
Nieprawidłowe założenie implantuj / Inappropriate implant placement	64
Brutalna technika operacyjna / Brutal surgical technique	12

Błędy popełniane były na każdym etapie postępowania leczniczego. Częstość występowania najważniejszych z nich ilustruje Tabela 2.

Errors were committed during each stage of the surgical treatment. The frequency of the most common errors is presented in Table 2.

WYBRANE PRZYPADKI Z BADANEJ GRUPY ILUSTRUJĄ NAJCZĘSTSZE BŁĘDY

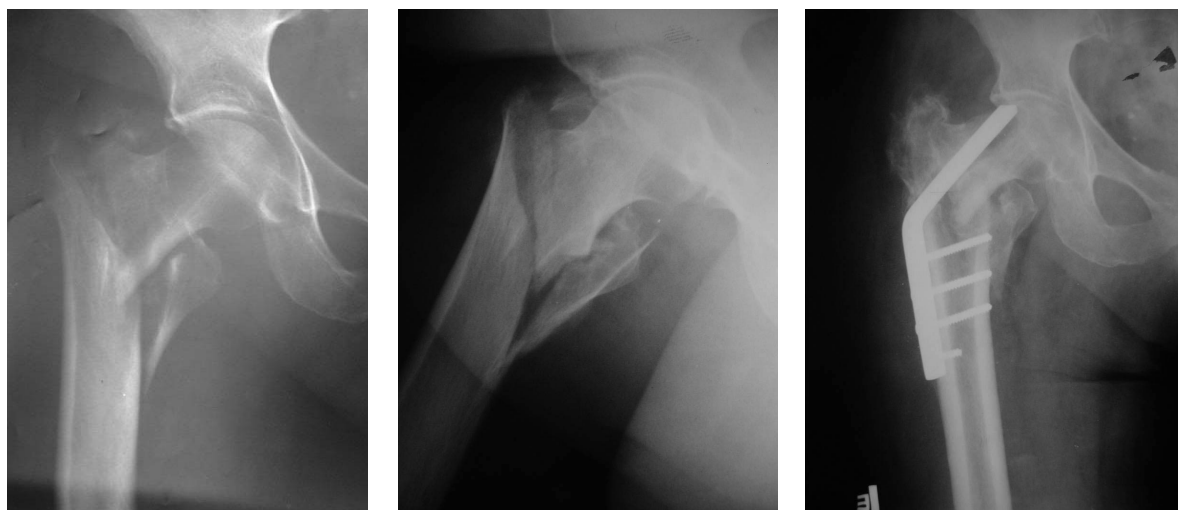
SELECTED CASES FROM THE SAMPLE REPRESENTING THE MOST COMMON ERRORS ARE DESCRIBED BELOW

Przypadek 1

Kobieta A. G. 67 lat. Złamanie krętarzowe prawej kości udowej wg klasyfikacji AO CCF 31A2 (Ryc. 1a i 1b) zakwalifikowane do zespolenia przy pomocy gwoźdźcia kąтового. Po upływie 9 tygodni doszło do destabilizacji zespolenia, szpotawego przemieszczenia odłamów bliższego oraz przebicie implantu przez szyjkę kości udowej (Ryc. 1c). W tym przy-

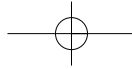
Case 1

Female A.G., 67, suffered a pertrochanteric fracture of the right femur, type 31 A2 according to AO CCF (Fig. 1a and 1b), that qualified for stabilization with a blade plate. Destabilization, varus displacement and penetration of the implant through the femoral neck were observed nine weeks after primary treatment (Fig. 1c). The main mistake



Ryc. 1a. Pacjentka AG. l. 67. Niestabilne złamanie przezkrętarzowe 31. A2 projekcja AP, b. Pacjentka AG l. 67. Niestabilne złamanie przezkrętarzowe 31. A2 projekcjaosiowa, c. Pacjentka AG. l. 67 y. o. Brak odtworzenia ciągłości przyśrodkowej warstwy korowej i zastosowanie niewłaściwego typu implantu spowodowało szpotawe przemieszczenie odłamów oraz perforację gwoźdźcia przez szyjkę kości udowej. Wybrano również niewłaściwe miejsce wprowadzenia implantu

Fig. 1a. Patient AG. 67 y. o. Unstable pertrochanteric fracture 31. A2 AP view, b. Patient AG. 67 y. o. Unstable pertrochanteric fracture 31. A2 axial view, c. Patient AG. 67 y. o. Continuity of medial cortex was not restored, causing varus displacement of a bone fragment and nail penetration through the femoral neck. Wrong entry point was chosen for the implant



padku zasadniczym błędem było nie uwzględnienie w planowaniu zabiegu specyficznej biomechaniki bliższego końca kości udowej. Rozkład sił działających w obrębie bliższego końca kości udowej został przedstawiony w 1980 roku i był wielokrotnie cytowany w czasopiśmie i podręcznikach krajowych i zagranicznych [4,5]. Brak odtworzenia w tym przypadku przyśrodkowej podpory (duży fragment kostny obejmujący krętarz mniejszy) doprowadził do szpotawego przemieszczenia odłamu bliższego i przebiccia gwoździa kątego przez szyjkę kości udowej. Ponadto popełniono błędy w samym założeniu implantu, który ma zbyt krótką część szyjkową i jest wprowadzony za wysoko.

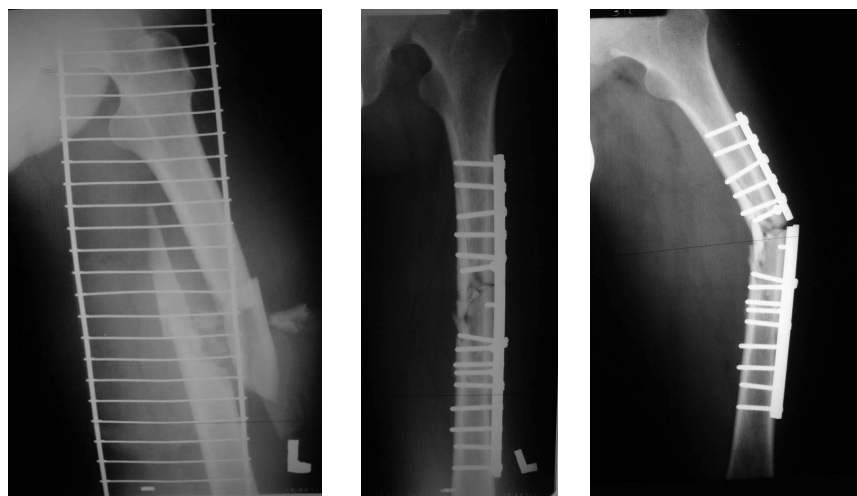
Przypadek 2

Mężczyzna S. K. 28 lat. Wieloodłamowe złamanie lewej kości udowej wg klasyfikacji AO CCF 32C3 (Ryc. 2a) zespolone płytą przykostną (Ryc. 2b) Po 12 tygodniach doszło do destabilizacji zespolenia (Ryc. 2c). W przypadku tym popełniono szereg błędów. Podobnie jak w poprzednim przypadku nie odtworzono ciągłości przyśrodkowej warstwy korowej. W przypadku tego konkretnego złamania było to wręcz niemożliwe ze względu na liczne drobne fragmenty kostne. Założona płyta nie spełnia ani funkcji mostującej, ani neutralizującej. Widoczne na pooperacyjnym zdjęciu RTG liczne szczeliny międzyodłamowe świadczą o braku kompresji między odłamami kostnymi. Brak ciągłości korówki przyśrodkowej doprowadził do powtarzających się cyklicznie mikroruchów, które skoncentrowały się na poziomie jedyne go pozostawionego bez śruby otworu w płytce i spowodowały jej zmęczeniowe złamanie. W niniejszym przypadku zasadniczym błędem było zastosowanie do zespolenia wieloodłamowego złamania kości udowej płyty przykostnej, bez uzupełnienia ubytków przeszczepami, zamiast gwoździa śródszpikowego [6,7,8].

in this case was a lack of consideration of the peculiar biomechanics of the proximal femoral end during preoperative planning. The distribution of forces acting on the proximal end of the femur was described in 1980 and has been repeatedly quoted in Polish and foreign handbooks and papers [4,5]. In this patient, failure to restore medial support (a large bone fragment of the lesser trochanter) led to varus displacement of the proximal fragment and penetration of the blade plate through the femoral neck. There were also errors in implant placement as the implant was introduced too high and its blade part was too short.

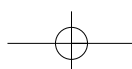
Case 2

Male S.K., 28, sustained a comminuted left femur fracture, type 32C3 according to AO CCF (Fig. 2a), stabilized with a plate (Fig. 2b). Destabilization was observed 12 weeks after the primary treatment (Fig. 2c). Several errors were committed in this case. Similar to the previous case, the continuity of the medial cortex was not restored. In that particular fracture, this was actually impossible because of the presence of numerous small bone fragments. The plate used did not meet the requirements of either a neutralization or bridging plate. The multiple fracture gaps visible on the post-operative x-ray reflect the lack of interfragmentary compression. The lack of medial cortex continuity led to recurrent serial micromovements concentrated around the only hole in the plate without a screw and caused metal fatigue and implant failure. In this particular fracture, the main mistake was the use of a plate to treat a comminuted fracture without bone grafting instead of an intramedullary nail [6,7,8].



Ryc. 2a. Pacjent SK. 28 y. o. Złamanie kości udowej wg AO CCF typ 32 C3, b. Pacjent SK. 28 y. o. Pierwotne zespolenie płytą przykostną. Zespolenie niespełniające kryteriów zespolenia kompresyjnego, neutralizującego ani mostującego, c. Pacjent SK. 28 y. o. Destabilizacja zespolenia. Zbyt sztywna konstrukcja spowodowała wysoką koncentrację naprężeń w obszarze płytki pozbawionym śrub i doprowadziła do zniszczenia implantu

Fig. 2a. Patient SK. 28 y. o. Femoral fracture type 32 C3 according to AO CCF, b. Patient SK 28. y. o. Primary stabilization with a plate. This type of stabilization does not meet the criteria of either a compression, neutralization or bridging plate, c. Patient SK. 28 y. o. Destabilization of the plate. Too rigid plate design caused high stress concentration in the area of the plate without screws and led to implant damage



Przypadek 3

Mężczyzna M. S. 58 lat. Spiralne złamanie lewej kości ramiennej wg klasyfikacji AO CCF 12A1 bez powikłań naczyniowych i neurologicznych (Ryc. 3a), pierwotnie zespolone płytą przykostną. W tym przypadku zespolenie neutralizującą płytą przykostną i śrubami ciągnącymi jest jedną z prawidłowych opcji leczniczych, jednakże zastosowane zespolenie łamie wszelkie reguły zespolień płytkowych (Ryc. 3b) [9]. Krótka płytka zamocowana dwoma śrubami w odłamie bliższym i dwoma w odłamie dalszym nie jest płytą neutralizującą, ani mostującą, ani kompresyjną [9]. Nie zapewnia ona zatem odpowiedniego stopnia stabilności zespolenia. Brak stabilności zespolenia doprowadził do braku zrostu kostnego i mimo prób poprawy warunków biomechanicznych przy pomocy opatrunku gipsowego spowodował całkowitą destabilizację zespolenia (Ryc 3c).

Przypadek 4

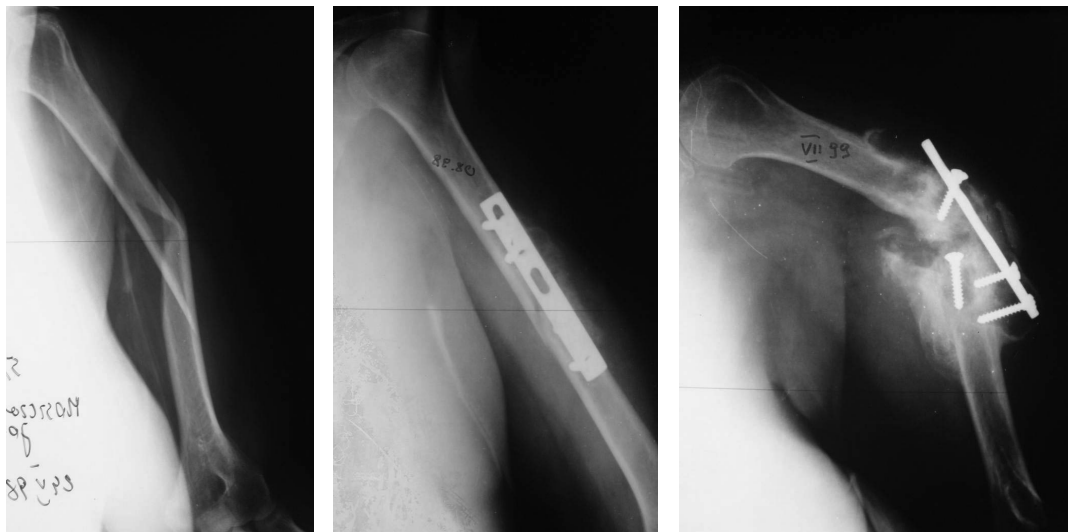
Mężczyzna K. N. 59 lat. Wieloodłamowe złamanie lewej kości udowej wg klasyfikacji AO CCF 32C3 (Ryc. 4a) pierwotnie zespolone masywną płytą przykostną z dodatkową pętlą drucianą (Ryc. 4b). Po upływie 12 tygodni doszło do całkowitej destabilizacji zespolenia (Ryc. 4c). Masywne zespolenie (18 śrub) i dodatkowa pętla druciana świadczą o dążeniu operatora do odtworzenia za wszelką cenę anatomii kości udowej. Bezpośrednie nastawienie odłamów uszkadza ich unaczynienie odokostnowe i zaburza ich zdolność gojenia się. Wprowadzona w celu uzyskania lepszego wyniku radiologicznego pętla druciana dodatkowo upośledziła unaczynienie odłamów kostnych doprowadzając do ich częściowej resorpcji, utraty stabilności i w konsekwencji do całkowitej destabilizacji zespolenia. W niniejszym przypadku zasadniczym błędem obok wyboru zespo-

Case 3

Male M.S., 58, had a spiral fracture of the left humerus, type 12A1 according to AO CCF, without neurovascular disturbances (Fig. 3a) that was primarily stabilized with a plate. In this case stabilization with lag screws and neutralization plate was a correct treatment option, but the implant defied all principles of plating (Fig. 3b) [9]. The short plate fixed with two screws proximally and two screws in the distal fragment was neither a neutralization or compression or bridging plate. It did not provide for proper stabilization of bone fragments. The lack of stability caused the non-union, and despite the use of a cast to increase stability, complete destabilization ensued (Fig. 3c)

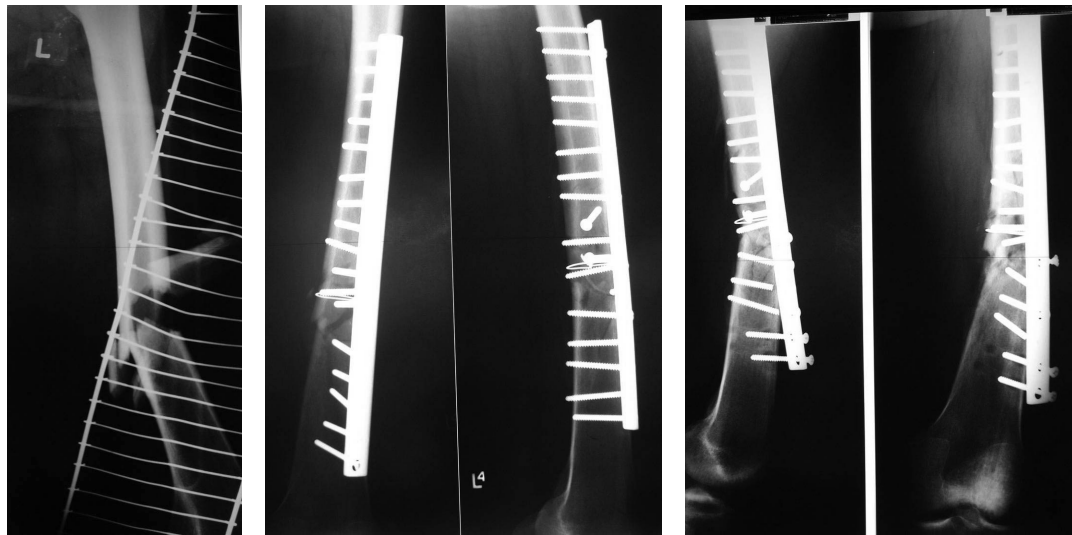
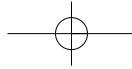
Case 4

Male K.N., 59, sustained a comminuted left femur fracture, type 32C3 according to AO CCF (Fig. 4a), which was primarily stabilized with a large plate and an additional wire loop. Complete destabilization of the plate was observed after 12 weeks (Fig. 4c). The massive implant (18 screws) and the additional wire loop confirm that restoration of femur anatomy at any price was the main aim of the surgeon. Direct reduction of bone fragments damaged their blood supply and affected the ability to heal. The wire loop, used to obtain a better radiological outcome, additionally affected perfusion of the bone fragments and led to their partial resorption, loss of stability, and, finally, complete destabilization. In this particular case, the main mistake besides the use of an inappropriate type of implant (a plate instead of an intramedullary device) was an ex-



Ryc. 3a. Pacjent MS. l. 58 Złamanie lewej kości ramiennej 12A1, b. Pacjent MS. l. 58 Pierwotne zespolenie płytą przykostną i 4 śrubami. W przypadku prostego spiralnego złamania powinno zastosować się zespolenie śrubami ciągnącymi i płytą neutralizującą, c. Pacjent MS. l. 58 Całkowita destabilizacja zespolenia. Zastosowano zbyt krótki implant i zbyt małą liczbę śrub. Zespolenie niewydolne biomechanicznie

Fig. 3a. Patient MS. 58 y. o. Left humerus fracture type 12 A1, b. Patient MS. 58 y. o. Primary stabilization with a plate and 4 screws. For simple spiral fractures, stabilization with lag screws and a neutralization plate should be used, c. Patient MS. 58 y. o. Complete implant destabilization. Too short implant and too few screws were used. The fixation is biomechanically insufficient



Ryc. 4a. Pacjent KN. I. 59 Wieloodłamowe złamanie kości udowej lewej wg AO CCF 32C3. Osteoporoza, b. Pacjent KN. I. 59 Pierwotne zespolenie masywną płytą przykostną i dodatkową pętlą drucianą. Zespolenie nieuwzględniające biomechaniki złamania i nie spełniające kryteriów zespolenia neutralizującego, kompresyjnego ani mostującego. Dodatkowa pętla druciana upośledzająca odkostnowe unaczynienie odłamów, c. Pacjent KN. I. 59 Całkowita destabilizacja zespolenia. Brak ciągłości przyśrodkowej warstwy korowej spowodował wyrwanie dystalnych śrub z osteoporotycznej kości.

Fig. 4a. Patient KN. 59 y. o. Comminuted fracture of the left femur, type 32C3 according to the AO CCF, Osteoporosis, b. Patient KN. 59 y. o. Primary stabilization with a large plate and an additional wire loop. Biomechanics of fracture not considered. Stabilization did not meet the criteria of a neutralization, compression or bridging plate. The additional wire loop affected periosteal blood supply of the bone fragments, c. Patient KN. 59 y. o. Complete destabilization of the plate. Lack of medial cortex continuity caused the pull out of the distal screws from osteoporotic bone

lenia (płyta zamiast zespolenia śródszpikowego) było rozległe oszkielectowanie odłamów [6,9,10] z dodatkowym wprowadzeniem pętli drucianej.

tended approach with direct reduction and additional use of a wire loop [6,9,10].

DYSKUSJA

Obserwacje poczynione w czasie analizy przedstawionej grupy pacjentów wykazały bardzo duży udział błędów osteosyntezy w etiologii zaburzeń zrostu kostnego [1,3,10]. Ponadto w badanej grupie pacjentów stwierdzono dużą dowolność i różnorodność postępowania w podobnych typach złamania panującą w różnych ośrodkach.

Odsetek jatrogennych powikłań zrostu kostnego jest różny w różnych opracowaniach i waha się od 55 do 85%, co jest wartością zbliżoną do wyników uzyskanych w niniejszej pracy 87,5% [1,3,4,5,9,11,12,13]. Różnice między poszczególnymi ośrodkami zależą w głównej mierze od poziomu referencyjności danego ośrodka oraz od ustalonych w danym kraju standardów postępowania. Zwraca uwagę jednak fakt, że bez względu na przyjęte standardy lecznicze odsetek ten pozostaje zawsze bardzo wysoki.

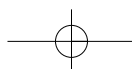
U pacjentów urazowych ostateczny wynik leczenia uwarunkowany jest przez wiele czynników, których część związana jest z samym pacjentem (wiek, współistniejące schorzenia, uzależnienia itd.) inna część związana jest z samym urazem (energia urazu, typ złamania, stan tkanek miękkich, infekcje, urazy towarzyszące itd.). Obie te grupy czynników wpływających na przebieg leczenia pozostają poza kontrolą zespołu leczącego. Pozostałe czynniki takie jak kwalifikacja złamania, wybór metody zespolenia,

DISCUSSION

Analysis of the patients revealed a high percentage of bone union disturbances attributable to incorrect osteosynthesis [1,3,10]. It was also observed that similar cases were treated in a different way at different hospitals.

Reported percentages of iatrogenic bone union disturbances are different in different studies, ranging from 55 to 85%, which is close to the findings of the present study, i.e. 87.5% [1,3,4,5,9,11,12,13]. The differences between different centres depend on the level of reference and on standards of treatment established in different countries. It should be noted that, despite obligatory standards of treatment, the rate is invariably very high.

The final outcome of treatment in trauma patients depends on many factors. Some of them are related to the patient himself (age, concomitant diseases, addictions, etc.), others are related to the injury (energy of injury, type of fracture, infections, accompanying injuries etc.). Both groups of factors influence the treatment and cannot be controlled by the surgical team. Other factors, such as classification of the fracture, choice of treatment, surgical technique and post-operative management plan remain under the surgeon's control. Regrettably, analyses of aetiology of bone union disturbances clearly reveal that 70-80% of cases have iatrogenic causes, 10-15% are secondary to bio-



technika operacyjna, postępowanie pooperacyjne pozostają pod pełną kontrolą lekarza. Niestety analiza przyczyn powikłań zrostu kostnego wykazuje jednoznacznie, że 70-80% przypadków ma przyczyny jatrogenne, 10-15% to zaburzenia w obrębie tkanki kostnej, w pozostałych przypadkach etiologia jest złożona [2,3,4,5,7,10,12,13].

Przedstawione wyniki oraz cytowane piśmiennictwo jednoznacznie wskazuje, że największa liczba błędów popełniania jest w sferze czynników bezpośrednio zależnych od operatora. Przyczyny tego stanu rzeczy są na pewno różnorakie. Na pewno braki w wyposażeniu wielokrotnie rzutują na podejmowanie decyzji przed zabiegiem operacyjnym. Jednak w czasie planowania zabiegu należy bezwzględnie brać pod uwagę wszelkie uwarunkowania biomechaniczne i biologiczne stanowiące o niepowtarzalności każdego ze złamań. Braki w wyposażeniu nie mogą usprawiedliwiać błędów popełnionych na etapie planowania zabiegu – złej klasyfikacji złamania czy nie uwzględnienia biomechaniki złamania. Obserwowana w prezentowanej grupie pacjentów dowolność i różnorodność stosowanych rozwiązań leczniczych, jaka panuje w poszczególnych ośrodkach na pewno sprzyja błędnym decyzjom podejmowanym przed zabiegiem.

Nieprawidłowe założenie implantu oraz brutalna technika operacyjna są czynnikami zależnymi wyłącznie od operatora. Należy pamiętać, że brak doświadczenia w danej technice operacyjnej, niepełne instrumentarium czy brak wszystkich rozmiarów implantów stanowi przeciwskazanie do stosowania danej metody leczenia.

logical factors and the rest result from a combination of both [2,3,4,5,7,10,12,13].

The results of this study and the literature data clearly indicate that the majority of mistakes are associated with factors dependent on the surgeon. The errors can obviously be traced down to various causes. It is obvious that lack of proper equipment affects the process of decision making before the surgery. However, during the planning of the surgery, all biomechanical and biologic factors underlying the unique character of each fracture have to be considered. A lack of proper equipment cannot be an excuse for mistakes during the planning of the procedure, such as inappropriate fracture classification or not accounting for the biomechanics of the fracture. The use of different treatment options in different centres is conducive to wrong preoperative decisions.

Inappropriate implant placement and brutal surgical technique depend only on the surgeon. It should be remembered that a lack of experience in any surgical technique, lack of proper instrumentation or implants of different sizes must be regarded as a contraindication to using the particular surgical technique.

WNIOSKI

1. Błędy popełnione na etapie pierwotnego zespolenia złamania stanowiły w badanej grupie najczęstszą przyczynę powikłań zrostu kostnego.
2. Eliminacja błędów popełnianych na etapie pierwotnego zespolenia stanowi najskuteczniejszą profilaktykę zaburzeń zrostu kostnego.

PIŚMIENNICTWO

1. Frost HM. The biology of fracture healing. An overview for clinicians. Part I. Clin. Orthop. 1989;244: 283-293.
2. Frost H.M.: The biology of fracture healing. An overview for clinicians. Part II. Clin. Orthop. 1989;244: 294-309.
3. Megas P.: Classification of non-union. Injury 2005 Nov;36 Suppl 4: 30-37.
4. Cochran GWB, Zickel RE, Fielding JW. Stress analysis of subtrochanteric fractures: effect of muscle forces and internal fixation device. In Unthoff HK Current concepts of internal fixation of fractures. Berlin Heidelberg New York: Springer; 1980.
5. Polyzois VD, Papakostas I, Stamatidis ED, Zgonis T, Beris AE. Current concepts in delayed bone union and non-union. Clin Podiatr Med Surg. 2006 Apr; 23(2):445-453.
6. Niedźwiedzki T. Osteosynteza śródspikowa w powikłaniach zrostu kostnego. W T.Sz. Gaździk Gwoździowanie śródspikowe. I wyd. Bielsko Biała ?-medica Press 2000: str. 31-44.
7. Reed AA, Joyner CJ, Brownlow HC, Simpson AH. Human atrophic fracture non-unions are not avascular. J Orthop Res 2002 May; 20(3): 593- 599.
8. Rüedi TP, Murphy WM: AO principles of fracture management Berlin Heidelberg New York: Springer; 2002.
9. Biasibetti A, Aloj D, Di Gregorio G, Masse A, Salomone C. Mechanical and biological treatment of long bone non-unions. Injury 2005 Nov; 36 Suppl 4: 45-50.
10. Schatzker J, Tile M. The rationale of operative fracture treatment. III wyd. Berlin Heidelberg New York: Springer; 2005.
11. Schenk RK. Biology of fracture repair. W Browner DD, Jupiter JB, Levine AM. Skeletal Trauma Philadelphia; 1980.
12. Sumner Smith G. Bone in Clinical Orthopedics. Stuttgart New York: Thieme; 2002.
13. Schenk RK, Perren SM. Biology and biomechanics of fracture healing in long bones as a basis for osteosynthesis. Hefte Unfallheilkd 1977; 129: 29-41.

CONCLUSIONS

1. Operator errors committed during primary fracture stabilization are the most common cause of bone union complications.
2. Elimination of errors committed during primary stabilization is the most effective prophylaxis of bone union complications.