**Zaangażowanie Autorów**

A – Przygotowanie projektu badawczego  
B – Zbieranie danych  
C – Analiza statystyczna  
D – Interpretacja danych  
E – Przygotowanie manuskryptu  
F – Opracowanie piśmiennictwa  
G – Pozyskanie funduszy

**Author's Contribution**

A – Study Design  
B – Data Collection  
C – Statistical Analysis  
D – Data Interpretation  
E – Manuscript Preparation  
F – Literature Search  
G – Funds Collection

**Tomasz Bara<sup>(A,B,D,E,F)</sup>, Marek Synder<sup>(A,D,E)</sup>**

Katedra i Klinika Ortopedii i Ortopedii Dziecięcej Uniwersytetu Medycznego, Łódź  
Department of Orthopaedics and Paediatric Orthopaedics, Medical University in Łódź, Poland

**Dziewięć lat doświadczeń stosowania fal wstrząsowych w leczeniu zaburzeń zrostu kości***Nine-year experience with the use of shock waves for treatment of bone union disturbances*

**Słowa kluczowe:** ESWT, staw rzekomy, zrost opóźniony

**Key words:** ESWT, pseudarthrosis, delayed union

**STRESZCZENIE**

**Wstęp.** Pobudzanie zrostu kostnego za pomocą różnorodnych czynników fizykalnych nie uzyskało dotąd istotnego znaczenia w praktyce klinicznej. Największe nadzieje budzi przezskórna aplikacja fal wstrząsowych. Fale wstrząsowe wyzwalane pozaustrojowo stosowane są od 1980 roku do kruszenia kamieni nerkowych, czyli litotrypsji. Metoda oparta jest na racjonalnych przesłankach. Fale wstrząsowe przenikają przez tkanki miękkie i oddają energię mechaniczną na powierzchnię kości, powodując mikroszczeliny w obrębie sklerotycznych końców odłamów i wyzwalając fizjologiczny proces zrostu nazywany „gojeniem złamania bez złamania”.

**Material i metody.** Od 1998 r. leczylimy ponad 150 pacjentów ze zrostem opóźnionym lub stawem rzekomym, używając typowego litotryptora do kruszenia kamieni moczowych. Aplikowano jednorazowo 1500 do 3000 fal o wysokiej energii, w zależności od rozmiarów złamania. Efekty były z reguły dostrzegalne już przy pierwszej kontroli rentgenowskiej.

**Wyniki.** Uzyskano zrost kości w 83% złamań. Nie obserwowano żadnych powikłań. Fale wstrząsowe można uważać za wartościowe uzupełnienie leczenia zaburzeń zrostu. Przy zachowanej stabilności odłamów jest to metoda z wyboru. Może być stosowana w obecności metalowych implantów albo w połączeniu z unieruchomieniem w opatrunku gipsowym lub w ortezie. Przy przemieszczeniu odłamów uzyskiwaliśmy zrost poprzez korekcję i docisk odłamów aparatem Ilizarowa i aplikację fal wstrząsowych. Najlepiej rokowały zrosty opóźnione i witalne stawy rzekome. Atroficzne stawy rzekome nie reagują na leczenie falami wstrząsowymi. Nie można też oczekiwać wypełnienia większych ubytków kostnych.

**Wnioski.** Fale wstrząsowe są skuteczną metodą leczenia zrostów opóźnionych i stawów rzekomych. Metoda jest bezpieczna i nie daje powikłań. Możliwość zastosowania fal wstrząsowych powinna być brana pod uwagę w każdym przypadku zaburzeń zrostu. W korzystnych warunkach pozwala uniknąć leczenia operacyjnego.

**SUMMARY**

**Background.** Stimulation of bony union by means of various physical modalities has not been widely used in clinical practice. Extracorporeal shock wave therapy (ESWT) offers the most promise. ESWT was first used to crush kidney stones (lithotripsy) in 1980. It is based on a sound rationale. Shock waves penetrate soft tissues and to release mechanical energy at the surface of bone, producing microfractures in sclerotic bone ends and triggering physiologic fracture healing, or „healing of fracture without a fracture”.

**Material and methods.** Since 1998 we have treated more than 150 patients with delayed and non-unions of fractures using a standard lithotripter. Between 1,500 and 3,000 pulses were generated during one procedure depending on fracture size. Treatment effects were typically seen in the first follow-up radiographs at 6-12 weeks.

**Results.** Fracture union was achieved in 83% of the patients after 3-6 months. No complications were noted. The method arguably represents a useful adjunct to the treatment of bone union disturbances. It is a method of choice for patients with non-dislocated bony fragments. It can be used with metal implants or immobilisation in a cast or brace. In patients with dislocated bony fragments, we used the Ilizarov apparatus for correction and compression and shock waves for stimulation of healing. The best results were observed in delayed unions and vital nonunions. Atrophic nonunions did not respond well. Large bone defects did not fill.

**Conclusions.** Shock wave therapy is a very effective treatment for delayed union or non-union of bone. It is a safe and complication-free method. ESWT should be considered in every case of delayed union. It may help avoid surgery under favourable conditions.

Liczba słów/Word count: 3092

Tabele/Tables: 0

Ryciny/Figures: 2

Piśmiennictwo/References: 15

Adres do korespondencji / Address for correspondence

Dr n. med Tomasz Bara

Klinika Ortopedii UM

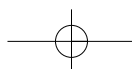
91-002 Łódź, ul. Drewnowska 75, tel./fax: (0-42) 256-36-02, e-mail: tomasz.bara@neostrada.pl

Otrzymano / Received

12.01.2007 r.

Zaakceptowano / Accepted

03.03.2007 r.



## WSTĘP

Fale wstrząsowe wyzwalane pozaustrojowo stosowane są od 1980 roku do kruszenia kamieni nerkowych, czyli litotrypsji. W 1986 r. Haupt zaobserwował pogrubienie tale-rza biodrowego po litotrypsji świadczące o absorpcji fal wstrząsowych i reakcji biologicznej kości [1]. Pierwsze prace doświadczalne opisywały pęknięcia końców odłamów, mikrozlamania beleczek kostnych, odwarstwienia okostnej i drobne wylewy krwawe i w efekcie wzmoczoną aktywności osteoblastów i pobudzenia naturalnego procesu gojenia złamania zwane „gojeniem złamania bez złamania” [1,2]. Valchanov i Michailov w 1991 r. przedstawili wyniki leczenia 82 pacjentów ze stawami rzekomymi i zrostami opóźnionymi. Uzyskali zrost kostny u 85,4% [3]. W latach 1992-98 ukazały się kolejne doniesienia, obejmujące w sumie 541 pacjentów, wśród których odsetek powodzeń wynosił od 52 do 89% [4,5,6,7,8]. Wszyscy autorzy podkreślali wysoką skuteczność metody, nazwanej ESWT (extracorporeal shock wave therapy) w pobudzaniu zrostu kostnego oraz znikomą inwazyjność i bezpieczeństwo terapii, pozbawionej istotnych powikłań [9]. Od 8 lat stosujemy w naszym ośrodku ESWT w leczeniu stawów rzekomych i zrostów opóźnionych [10].

## MATERIAŁ I METODY

Od 1998 r. zastosowaliśmy fale wstrząsowe u ponad 150 pacjentów po złamaniach, osteotomiach i artrodezach. U 81 z nich mogliśmy ocenić wynik końcowy. W 42 przypadkach rozpoznaliśmy zrost opóźniony, a w 39 staw rzekomy. Wiek pacjentów, 26 płci żeńskiej i 55 męskiej, wynosił od 12 do 89 lat. Od złamania do leczenia falami wstrząsowymi upłynęło od 4 miesięcy do 17 lat (średnio 8 mies.). Uprzednio operowanych było 49 złamań, w tym 14 jeden raz, a 35 od dwóch do pięciu razy. Najczęstsze lokalizacje to: kość piszczelowa 49, udo 13, kości przedramienia 10 i kość ramienna 5.

Do leczenia wykorzystaliśmy standardowy litotrypter Econolith 2000, generujący fale na zasadzie elektrohydraulicznej przy napięciu ok. 20kV. Gradient ciśnienia fali w obszarze ogniska sięga 500 barów w czasie poniżej 1 mikrosekundy. Zabieg przeprowadzano ambulatoryjnie aplikując jednorazowo zwykle 3000 fal (dla jednej z kości przedramienia lub mniejszych po 1500). Ognisko kierowano pod kontrolą rentgenowską na szczelinę złamania i końce odłamów. Nie stosowano znieczulenia. Zabieg trwał od 30 do 60 minut. ESWT było częścią ogólnego planu leczenia, zależnie od stabilności i przemieszczenia odłamów. Po zabiegu utrzymywano niezbędne unieruchomienie do czasu uzyskania zrostu. W większości złamań goleni stosowaliśmy ortezę czynnościową wg Sarmiento. W 5 przypadkach założono aparat Ilizarowa celem korekcji przemieszczenia i kompresji odłamów bez ingerencji w szczelinę stawu rzekomego. Pacjenci byli kontrolowani klinicznie i radiologicznie w regularnych odstępach do zakończenia leczenia.

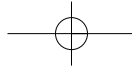
## BACKGROUND

Extracorporeal shock wave therapy (ESWT) has been used to crush kidney stones (lithotripsy) since 1980. In 1986 Haupt noticed thickening of the iliac ala after lithotripsy, a finding indicating that shock wave absorption by the bone provokes a biological response [1]. The first experimental papers described cracks at bony fragment ends, trabecular microfractures, periosteal detachment and minor haemorrhages resulting in an increased activity of osteoblasts and stimulation of the natural fracture healing process referred to "fracture healing without a fracture" [1,2]. In 1991 Valchanov and Michailov presented treatment results of 82 patients with non-unions and delayed unions. Bony union had been achieved in 85.4% of the patients [3]. Between 1992 and 1998 their account was followed by more papers reporting an overall success rate of 52%-89% in a total of 541 patients [4,5,6,7,8]. All authors emphasised that the method, now called extracorporeal shock wave therapy (ESWT), was not only highly effective in stimulating bony union but also safe, characterised by negligible invasiveness and not associated with any significant complications [9]. We have used ESWT to treat delayed and non-unions of fractures for eight years [10].

## MATERIAL AND METHODS

Since 1998 we have used shock waves to treat more than 150 patients with fractures as well as following osteotomy and arthrodesis. We have been able to assess the final outcome in 81 of them. A delayed union has been diagnosed in 42 patients and a non-union in a further 39. The age of the 26 female and 55 male patients has ranged from 12 to 89 years. The period between the fracture and ESWT has varied from 4 months to 17 years, with an average of 8 months. Forty-nine of the fractures had previously been operated on, with 14 patients having undergone surgery once and 35, two to five times. The most common locations have included: tibia (49), femur (13), forearm bones (10) and humeral bone (5).

We use a standard Econolith 2000 lithotripter generating waves electrohydraulically at a voltage of about 20 kV. The gradient of the wave pressure within the focus reaches 500 bars within less than 1 microsecond. ESWT was performed on an outpatient basis, with the patient being usually exposed to 3000 waves at a time (1500 for a forearm bone or smaller bones). The focus was directed towards the fracture site and fragment ends under X-ray control. Patients were not anaesthetized during the 30-60 minute procedure. ESWT was part of a comprehensive treatment plan, depending on the stability and displacement of bony fragments. Following the exposure immobilization was maintained as necessary until the bone healed. We used Sarmiento functional bracing for the majority of tibial fractures. In 5 cases the Ilizarov apparatus was used for displacement correction and compression of fragments without direct intervention at the site of the non-union. The patients returned for regular clinical and radiographic follow-up until the treatment was completed.



## WYNIKI

Uzyskano zrost złamań u 40 z 42 pacjentów (95%) ze zrostem opóźnionym i u 27 z 39 (69%) ze stawem rzekomy. Ogółem zrost bez dalszych ingerencji nastąpił u 67 z 81 pacjentów (83%). 14 złamań nie zrosło się po ESWT i wymagało dalszego leczenia. Pacjenci dobrze znosili aplikację fal wstrząsowych. Bolesność zabiegu była umiarkowana. W żadnym przypadku nie było konieczne odstąpienie od zabiegu. Reakcja biologiczna widoczna była często w obrazie RTG już po 6 tygodniach w postaci nierówności wygładzonych poprzednio końców odłamów oraz cienia świeżej kostniny. Zjawisko to ograniczone było do bezpośredniego sąsiedztwa odłamów kostnych, nie następowało wypełnianie się ubytków kostnych. Nie stwierdzano też jednak skostnień w tkankach miękkich. Zrost piszczeli stwierdzano średnio po 4 miesiącach, a kości udowej po 6 miesiącach. Obecność metalu nie stanowiła przeszkody, w kilku przypadkach obserwowano nawet otaczanie kostniną obluźwanych implantów. Lepiej rokowały vitalne stawy rzekome. Analiza radiologicznych typów zaburzeń zrostu wykazała, że w atroficznych stawach rzekomych uzyskano 36% powodzeń (4/11), w oligotroficznych 70% (19/27), a w hipertroficznych 80% (4/5).

## DYSKUSJA

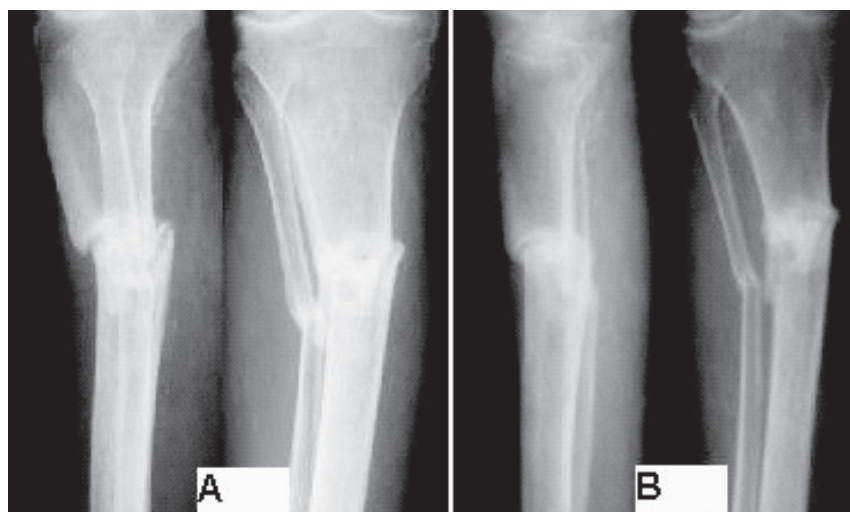
Mechanizm działania ESWT nie jest do końca wyjaśniony. Nowsze doniesienia wykazały, że optymalne działanie osteoindukcyjne fal wstrząsowych na kości udowe szczurów występuje przy energii i liczbie impulsów nie

## RESULTS

The fractures healed in 40 out of the 42 patients with a delayed union (95%) and in 27 out of the 39 patients with a non-union (69%). To sum up, in 67 out of 81 patients (83%) the fracture healed without the necessity to perform any further procedures. A total of 14 fractures did not heal after ESWT and required further treatment. Patients did not find shock wave application particularly disturbing. The treatment was moderately painful. It was not necessary to discontinue the treatment in any patient. A biological response was typically seen in the radiographs as unevenness of the previously smooth fragment ends and a shadow of new callus as early as 6 weeks since starting treatment. This finding was observed only in the immediate proximity of bony fragments and no filling of bone defects was seen. However, no soft tissue ossification was noted as well. Tibial union was typically recorded after 4 months, while for the femur the average period was 6 months. The presence of metal did not interfere with the process and in several cases callus was even found to surround loosened implants. Better results were observed in vital non-unions. The reasons for treatment failure were not clear, with ischaemia, excessive mobility or bone defects suspected in the majority of cases. Analysis of radiographic profiles of bone healing disturbances revealed success rates of 36 % (4/11), 70% (19/27) and 80% (4/5) for atrophic, oligotrophic, and hypertrophic non-unions, respectively.

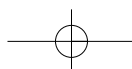
## DISCUSSION

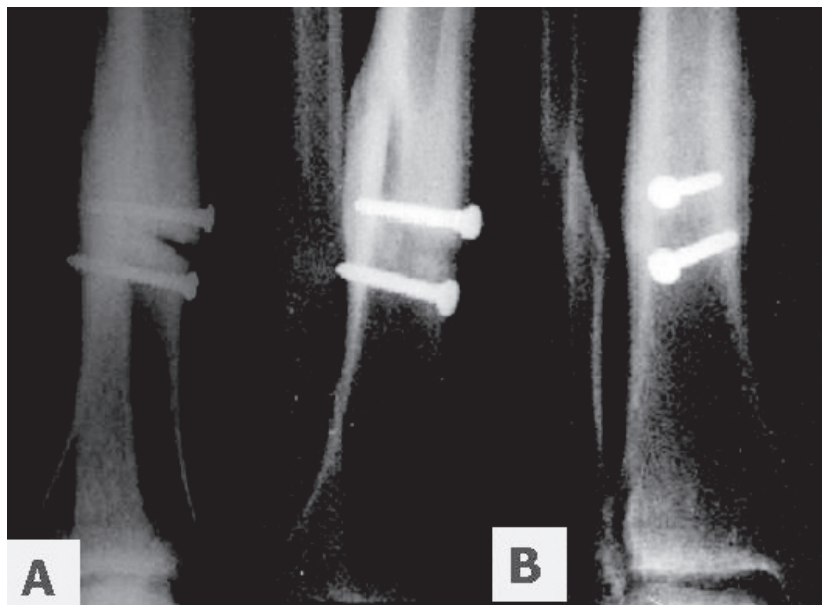
The mechanism of action of ESWT has not been fully elucidated. More recent reports have shown that an optimal osteoinductive effect of shock waves on murine femurs is observed at energy levels and number of pulses



Ryc. 1A. Zrost opóźniony piszczeli u 75-letniej pacjentki po 5 miesiącach leczenia w opatrunku gipsowym. B – zrost kliniczny i radiologiczny po 3 miesiącach od ESWT

Fig. 1A. Delayed union of tibial fracture in 75-year-old female after 5 months of casting. B – clinical and radiographic evidence of bone union 3 months after ESWT





Ryc. 2A. Pacjent 44-letni ze stabilnym stawem rzekomym po 12 miesiącach od zespolenia złamania piszczeli wkrętami, zgłaszający bóle przy obciążaniu kończyny. B – zrost kostny po zastosowaniu ESWT i ortozy czynnościowej  
 Fig. 2A. Tibial pseudarthrosis in a 44-year-old man 12 months after screw fixation, producing pain during ambulation. B – consolidation of fracture after ESWT and functional bracing

wywołujących praktycznie żadnych uchwytnych histologicznie uszkodzeń tkanek [11]. Wykazano uwalnianie substancji aktywnych biologicznie: tlenku azotu, VEGF (vascular endothelial growth factor), BMP (bone morphogenetic protein), TGF- $\beta$ 1, IGF-I i innych czynników wzrostu [12,13]. Opisano też takie efekty jak: hiperpolaryzacja błony komórkowej i aktywacja osteogenezy w ludzkich komórkach zrębowych szpiku kostnego, różnicowanie komórek mezenchymalnych w kierunku osteoprogenitorowych, wzmożona neowaskularyzacja na granicy ścięgna i kości u psów i zwiększona siła mechaniczna kości we wczesnych fazach zrostu złamań doświadczalnych u zwierząt. Koncepcja mechaniczna zastępowana jest więc stopniowo przez model oddziaływań mikrobiologicznych.

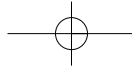
Nasze wyniki są zbieżne z podawanymi w piśmiennictwie i potwierdzają skuteczność metody. ESWT jest uważane obecnie za leczenie z wyboru stawów rzekomych i zrostów opóźnionych, które nie wymagają korekcji operacyjnej [14,15]. Liczni autorzy przedstawiali spektakularne przypadki wyleczeń uporczywych stawów rzekomych, np. po złamaniach okołoprotezowych. Największy materiał opisali Schaden i współpr. z Wiednia [15], dysponujący bazą danych o ponad 1000 pacjentach skierowanych z 83 ośrodków. Z 613 zakończonych obserwacji uzyskali oni 76% zrostów po jednej aplikacji fal, a powtarzając zabieg w przypadku niepowodzenia osiągnęli wyleczenie w 56%. Co ciekawe, częstość zrostów była jednakowa wśród stawów rzekomych hipertroficznym, atroficznych i zakażonych.

Dalsze badania powinny doprowadzić do ustalenia optymalnych dawek terapeutycznych. Można oczekiwać też dalszego postępu techniki. Produkuje się coraz doskonalsze aparaty, przeznaczone do zastosowań ortopedycznych. Fale wstrząsowe nie wyeliminują oczywiście leczenia ope-

which do not produce practically any histologically discernible damage to the tissues [11]. It has been demonstrated that there is a release of biologically active substances, such as nitrogen oxide, VEGF (vascular endothelial growth factor), BMP (bone morphogenetic protein), TGF- $\beta$ 1, IGF-I and other growth factors [12, 13]. The following effects have also been described: hyperpolarization of cell membrane and activation of osteogenesis in human stromal cells of the bone marrow, differentiation of mesenchymal cells towards osteoprogenitors, increased neovascularization at the border of the tendon and bone in dogs, and increased mechanical strength of the bone at early stages of union of experimental fractures in animals. Thus, the mechanical model is gradually being replaced by one based on microbiological interactions.

Our findings correspond to those cited in literature and confirm the effectiveness of the method. At present, ESWT is considered a treatment of choice for patients with delayed and non-unions who do not require surgical correction [14,15]. Numerous authors have presented spectacular cases of healing of persistent non-unions, e.g. after periprosthetic fractures. The most abundant material has been presented by Schaden et al. from Vienna [15], whose database included information on more than 1000 patients referred from 83 centers. Of 613 completed observations, the authors obtained a 76% rate of union after a single ESWT procedure, and a rate of 56% among those patients subjected to a repeat procedure following failure of the first attempt. Interestingly, the same success rate was achieved for hypertrophic, atrophic and infected non-unions.

Further research should aim to determine therapeutic doses. Moreover, further technological advances are to be expected, with enhanced apparatuses being



racyjnego, które jest niezbędne dla zniesienia przemieszczeń, stabilizacji odłamów i uzupełnienia ubytków kości. Stanowią jednak wartościową metodę wspomagającą leczenie zaburzeń zrostu kostnego.

developed for orthopaedic use. Even though ESWT cannot replace surgical treatment for the correction of displacements, stabilization of bony fragments and filling of defects, it arguably represents a valuable adjunct to the treatment of bone union disturbances.

## WNIOSKI

1. Fale wstrząsowe są skuteczną metodą leczenia zrostów opóźnionych i stawów rzekomych.
2. Metoda ESWT jest bezpieczna, nie daje powikłań.
3. Możliwość zastosowania fal wstrząsowych powinna być brana pod uwagę w każdym przypadku zaburzeń zrostu. W korzystnych warunkach pozwala uniknąć leczenia operacyjnego.
4. Leczenie operacyjne ma pierwszeństwo przy nadmiernym przemieszczeniu, dużej niestabilności odłamów i ubytkach kości.

## CONCLUSIONS

1. ESWT is an effective method for the treatment of delayed unions and pseudarthrosis
2. ESWT is a safe and complication-free method.
3. ESWT should be considered in every case of bone union disturbances as, under favourable conditions, it may help avoid surgery.
4. Surgery should be performed whenever there is excessive displacement, high instability of bony fragments, and in the presence of bone defects.

## PIŚMIENNICTWO / REFERENCES

1. Haupt G, Haupt A, Ekkernkamp A, Gerety B, Chvapil M. Influence of shock waves on fracture healing. *J Urol* 1992; 39: 529-32.
2. Graf J. Die Wirkung hochenergetischer Stosswellen auf Knochen und Weichteilgewebe. Thesis. Ruhr University Bochum.
3. Valchanov VD, Michailov P. High energy shock waves in the treatment of delayed and nonunions of fractures. *Int Orthop* 1991; 15: 181-4.
4. Diesch R, Haupt G. Anwendung der hochenergetischen extracorporalen Stosswellentherapie bei Pseudarthrosen. *Orthop Prax* 1997; 33: 470-1.
5. Heller KD, Niethard FU. Der Einsatz der extracorporalen Stosswellentherapie in der Orthopädie - eine Metaanalyse. *Z Orthop* 1998; 136: 390-401.
6. Schaden W. Einmalige Anwendung der extracorporalen-Stosswellentherapie (ESWT) bei 62 Patienten mit Pseudoarthrosen oder verzögerter Knochenbruchheilung. *Z Orthop* 1998; 136: A95.
7. Schleberger R, Senge Th. Non-invasive treatment of long-bone pseudarthrosis by shock waves (ESWL). *Arch Orthop Trauma Surg* 1992; 111: 224-7.
8. Vogel J, Rompe JD, Hopf C, Heine J, Bürger R. Die hochenergetische extracorporale Stosswellentherapie (ESWT) in der Behandlung von Pseudoarthrosen. *Z Orthop* 1997; 135: 145-9.
9. Sistermann R, Katthagen BD. Komplikationen, Nebenwirkungen und Kontraindikationen der Anwendung mittel- und hochenergetischer extracorporaler Stosswellen im orthopädischen Bereich. *Z Orthop* 1998; 136: 175-81.
10. Bara T, Synder M, Studniarek M. Zastosowanie fal wstrząsowych w leczeniu zrostów opóźnionych i stawów rzekomych kości długich. *Ortop Traumatol Rehab* 2000; 4: 54-7.
11. Maier M, Milz S, Tischer T, Munzing W, Manthey N, Stabler A, Holzknicht N, Weiler C, Nerlich A, Refior HJ, Schmitz C. Influence of extracorporeal shock-wave application on normal bone in an animal model in vivo. Scintigraphy, MRI and histopathology. *J Bone Joint Surg Br* 2002; 84: 592-9.
12. Takahashi K, Saisu T, Yamazaki M, Wada Y, Mitsuhashi S, Moriya H. Gene expression for extracellular matrix proteins during shockwaveinduced osteogenesis in the long bone of rats. 4th Congress of the International Society for Musculoskeletal Shockwave Therapy, Berlin, 24-26 May, 2001.
13. Wang FS, Yang KD, Chen RF, Wang CJ, Sheen-Chen SM. Extracorporeal shock wave promotes growth and differentiation of bone-marrow stromal cells towards osteoprogenitors associated with induction of TGF- $\beta$ 1. *J Bone Joint Surg Br* 2002; 84: 457-61.
14. Biedermann R, Martin A, Handle G, Auckenthaler T, Bach C, Krismer M. Extracorporeal shock waves in the treatment of nonunions. *J Trauma* 2003; 54: 936-42.
15. Schaden W, Fischer A, Sailer A. Extracorporale Stosswellentherapie aus der Sicht der Traumatologie. *J f. Mineralstoffwechsel* 2004; 11: 40-45.

