Ortopedia Traumatologia Rehabilitacja
© MEDSPORTPRESS, 2013; 1(6); Vol. 15, 99-105
DOI: 10.5604/15093492.1032795

Ocena skuteczności leczenia osteoporozy u chorego na pachydermoperiostosis na podstawie badania densytometrycznego. Studium przypadku

Evaluation of Effectiveness of Osteoporosis Treatment in Patient with Pachydermoperiostosis According to Densitometric Findings. Case Study

Michał Waszczykowski[1(A,B,C,D,E,F,G)], Jarosław Fabiś[1(A,D,G)], Tomasz Jacek Zwierzchowski[1(A,B,D,G)], Elżbieta Waszczykowska[2(A,D,G)]

[1] Klinika Artroskopii, Chirurgii Małoinwazyjnej i Traumatologii Sportowej UM, Łódź
[2] Klinika Dermatologii i Wenerologii UM, Łódź
[1] Department of Arthroscopy, Low-Invasive Surgery and Sports Traumatology, Medical University, Łódź
[2] Department of Dermatology and Venereology, Medical University, Łódź

STRESZCZENIE

W pracy przedstawiono wynik leczenia osteoporozy u 29-letniego mężczyzny z pełnoobjawowym zespołem Touraine-Solente-Gole. Pierwsze badanie densytometryczne wykonane z bliższego końca kości udowej wykazało zaawansowane zmiany osteoporotyczne (BMD – 0,628 g/cm^2; T-score -3,84 SD, Z-score -3,37). Zastosowane leczenie bisfosfonianami (alendronian 70 mg raz w tygodniu) przyniosło znaczącą poprawę stanu klinicznego w 36 miesięcznym okresie obserwacji. Kontrolne badanie densytometryczne wykazało zmniejszenie wskaźników osteoporotycznych (BMD – 0,665 g/cm^2; T – score –3,54 SD, Z – score -2,93 SD). Obserwacje te sugerują konieczność leczenia zmian osteoporotycznych i profilaktyki złamań u chorych z pachydermoperiostosis.

Słowa kluczowe: pachydermoperiostosis, osteoporoza, densytometria, bisfosfoniany

SUMMARY

This study presents the outcome of osteoporosis treatment in a 29-year-old male patient with full-blown Touraine-Solente-Gole syndrome. His first DXA densitometry of the proximal femur demonstrated severe osteoporosis (BMD 0.628 g/cm^2; T-score -3.84 SD, Z-score -3.37 SD). Bisphosphonate treatment (alendronate 70 mg once weekly) produced considerable clinical improvement during a 36-month follow-up. A follow-up densitometry showed a reduction of the osteoporotic indices (BMD 0.665 g/cm2; T-score -3.54 SD, Z-score -2.93 SD). These findings suggest to treat osteoporosis in pachydermoperiostosis and prevent pathologic bone fractures in these patients.

Key words: pachydermoperiostosis, osteoporosis, densitometry, bisphosphonates

WSTĘP

Pachydermoperiostosis zwane inaczej zespołem Touraine-Solente-Gole to rzadka, złożona jednostka chorobowa należąca do grupy pierwotnych osteoartropatii przerostowych o różnym typie dziedziczenia. Wyróżnia się 2 postaci, występującą rodzinnie i idiopatyczną, częściej występuje u mężczyzn [1,2]. Na obraz kliniczny składa się triada charakterystycznych objawów: przerost kości długich, pachydermia skóry głowy, rąk i stóp oraz pałeczkowate palce. W rozpoznaniu pomocne bywa klasyczne badanie radiologiczne z charakterystycznym obrazem kości długich i dystalnych paliczków rąk [3].

W dostępnym piśmiennictwie światowym nie ma jak dotąd doniesień o wynikach leczenia osteoporozy w zespole Touraine-Solente -Gole.

W ostatnich latach podnosi się efektywną rolę bifosfonianów w modulacji przebiegu pachydermoperiostosis [4,5].

Celem pracy jest przedstawienie wyników leczenia osteoporozy u chorego z pachydermoperiostosis w kontekście badania densytometrycznego oraz jego implikacje kliniczne wskazujące na potrzebę leczenia osteopororozy oraz prewencję złamań u pacjenta z pełnoobjawowym zespołem Touraine-Solente-Gole.

OPIS PRZYPADKU

Chory SW lat 29 (nr historii choroby 4835) został przyjęty do kliniki z powodu obrzęków i dolegliwości bólowych stawów kolanowych i utrudniających poruszanie się i normalne funkcjonowanie

W wywiadzie w okresie dorastania wystąpiły zniekształcenia budowy kośćca, towarzyszące wysokiemu wzrostowi pacjenta. Nie znaleziono wówczas przyczyny deformacji. W 1997 pacjent był diagnozowany w Klinice Endokrynologii, gdzie wykluczono akromegalię.

W badaniu przedmiotowym w dniu przyjęcia stwierdzono zwiększone wymiary podłużne kończyn górnych i dolnych nieproporcjonalne do ogólnej budowy ciała, poszerzenie zarysów stawów kolanowych, skokowych i promieniowo-nadgarstkowych oraz deformację klatki piersiowej o typie szewskiej klatki piersiowej (Ryc. 1,2). W badaniu klinicznym stwierdzono cechy niewielkiego obrzęku w obydwu stawach kolanowych z bólowym ograniczeniem zgięcia w tych stawach. Stawy kolanowe stabilne, bez cech uszkodzenia aparatu więzadłowego i łękotek, również w wywiadzie brak informacji wskazujących na pourazowy charakter dolegliwości ze strony tych stawów. W badaniu klinicznym stawów skokowych i promieniowo-nadgarstkowych poza poszerzeniem ich zarysów nie stwierdzono ograniczenia ich rucho-

BACKGROUND

A rare and complex condition, pachydermoperiostosis, or Touraine-Solente-Gole syndrome, is a primary hypertropic osteoarthropathy with various inheritance patterns. There are 2 types of pachydermoperiostosis: idiopathic and familial, and the condition is more frequent in males [1,2]. Clinically, PDP presents as a triad of characteristic signs: long bone overgrowth, pachyderma of the head, hands and feet, and finger clubbing. Diagnosis can be aided by classic radiographs, which reveal characteristic features of long bones and the distal phalanges of the hands.

Until now, there have been no reports in the world literature concerned with the results of osteoporosis treatment in Touraine-Solente-Gole syndrome.

The effectiveness of bisphosphonates on modulating the course of pachydermoperiostosis has been indicated in the recent years [4,5].

The aim of this study is to present the outcome of osteoporosis treatment in a male patient with pachydermoperiostosis relative to densitometric data and to examine the clinical implications of the treatment that support the need for osteoporosis treatment and bone fracture prevention in patients with full-blown Touraine-Solente-Gole syndrome.

CASE STUDY

A male patient, SW, aged 29 (case history no. 4835) was admitted to the department due to swelling and pain in the knee joints that hindered movement and normal functioning.

The patient had a history of skeletal deformities in adolescence which as he grew to a tall height. The cause of the deformities was not ascertained at that time. In 1997 the patient was admitted for a diagnostic work-up at the Department of Endocrinology, where acromegaly was ruled out.

Physical examination on admission revealed increased length of the upper and lower extremities, which was out of proportion to the overall body build, broadened contour of the knee, ankle, and radiocarpal joints, as well as a pectus excavatum deformity of the chest (Fig. 1,2). Clinical examination revealed slight swelling in both knee joints with limitation of flexion because of pain. The knee joints were stable, there were no signs of damage to the ligaments or menisci, and no history of injuries that could explain the joint problems. Apart from broadening of the contour of the ankle and radiocarpal joints, the clinical examination did not reveal any restrictions in their mobility, signs of exudate, or trauma-related damage to the capsulo-ligamentous apparatus. The clinical presentation also included

Ryc. 1. Obraz kliniczny pacjenta z pachydermoperiostosis
Fig. 1 Clinical aspect of patient with pachydermoperiostosis

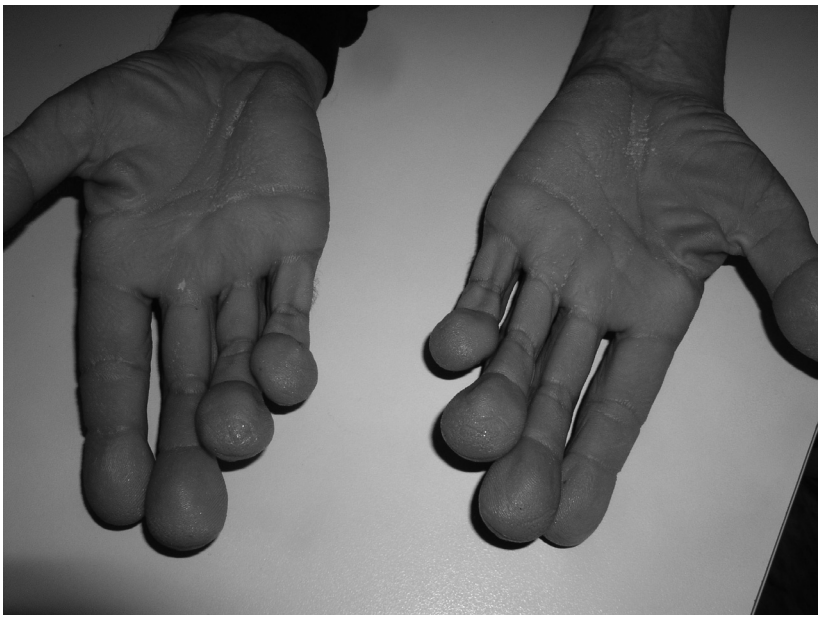

Ryc. 2. Obraz kliniczny pacjenta z pachydermoperiostosis
Fig. 2. Clinical aspect of patient with pachydermoperiostosis

mości, objawów wysięków i pourazowych uszkodzeń aparatu torebkowo-więzadłowego. W obrazie klinicznym zauważono również charakterystyczne bulwiaste zgrubienie dystalnych części palców, które nadawały palcom kształt pałeczkowaty. Stwierdzono liczne zaskórniki, grudki i duże ropne torbiele na twarzy,

characteristic bulbous thickening of the distal finger tips resulting in finger clubbing. The patient had numerous blackheads, papulae and big suppurative cysts on the face, deep nasolabial folds and significant seborrhoea. Moreover, significant thickening of skin on feet and hands with excessive keratosis

głębokie fałdy nosowo-wargowe i znaczny łojotok. Ujawniono ponadto znaczne pogrubienie skóry stóp i rąk z nadmiernym rogowaceniem i potliwością. Wywiad rodzinny okazał się bez znaczenia dla dalszego procesu diagnostycznego. Badanie radiologiczne wykazało proces kościotworzenia okostnowego w kościach długich, zwłaszcza goleni, przedramion i kości śródręcza z powiększeniem i pogrubieniem kości długich bez zmniejszenia szerokości kanału szpikowego (Ryc. 3). Radiogramy rąk wykazały znacznego stopnia akroosteolizę paliczków dystalnych palców z zanikiem obwodowych części kości oraz obrzękiem tkanek miękkich (Ryc. 4). W celu postawienia rozpoznania przeprowadzone wielospecjalistyczne konsultacje (dermatologiczną, endokrynologiczną, kardiologiczną, neurologiczną oraz reumatologiczną), które pozwoliły wykluczyć zespół Marfana, wtórną postać osteoartropatii, chorobę Pageta, RZS, periostozę po wrodzonej kile, akromegalię i zespół SAPHO, a w konsekwencji postawić rozpoznanie zespołu Touraine-Solente –Gole. Ustalenie prawidłowego rozpoznania pozwoliło włączyć odpowiednie leczenie zmian skórnych pod postacią izotretynoiny (preparatem Acnenormin 10 mg dwa razy dziennie doustnie) i niesteroidowe leki przeciwzapalne (Dicloratio 100 mg dwa razy dziennie doustnie). Zastosowane leczenie pozwoliło uzyskać zmniejszenie potliwości i nasilenia zmian skórnych oraz

and acrohyperhidrosis was observed. The family history was non-contributory to further work-up. A radiographic examination revealed periosteal osteogenesis in the long bones, especially in the crus, forearm and metacarpal bones with bone enlargement and thickening, yet without a decrease in the width of the medullary canal (Fig. 3). Radiographs of the hands revealed significant acroosteolysis of the distal phalanges of the fingers with peripheral osteoporosis and soft tissue swelling (Fig. 4). In order to establish a diagnosis, the patient was consulted by a dermatologist, endocrinologist, cardiologist, neurologist and rheumatologist. These consultations ruled out Marfan syndrome, secondary osteoarthropathy, Paget's disease, rheumatoid arthritis, congenital syphilitic periostitis, acromegaly, and SAPHO syndrome, and as a consequence, Touraine-Solente-Gole syndrome was diagnosed. Establishing the right diagnosis allowed for appropriate treatment of the skin lesions with isotretinoin (Aknenormin 10 mg, twice daily, PO) and nonsteroidal anti-inflammatory drugs (Dicloratio 100 mg, twice daily, PO). The treatment helped reduce the hyperhydrosis, alleviate skin lesions as well as reduce swelling and pain in the affected joints.

Additionally, due to a suspicion of a bone mineralization disorder and lack of any reports on this subject in the world literature we decided to conduct DXA densitometry of the proximal femur. It revealed

Ryc. 3. Obraz radiologiczny kości piszczelowej

Fig. 3. The X-ray of tibial bone

zmniejszyć obrzęki i dolegliwości bólowe zajętych stawów.

Dodatkowo, ze względu na podejrzenie zaburzenia procesów mineralizacji kości oraz na brak jakich- severe osteoporosis (BMD – 0.628 g/cm^2; T-score – 3.84 SD, Z-score -3.37) (Fig. 5). On the basis of these findings, persistent osteoarticular pain and a high risk of fractures, antiosteoporotic treatment

Ryc. 4. Obraz radiologiczny ręki (akroosteoliza)
Fig. 4. The X-ray of the hand (acroosteolisis)

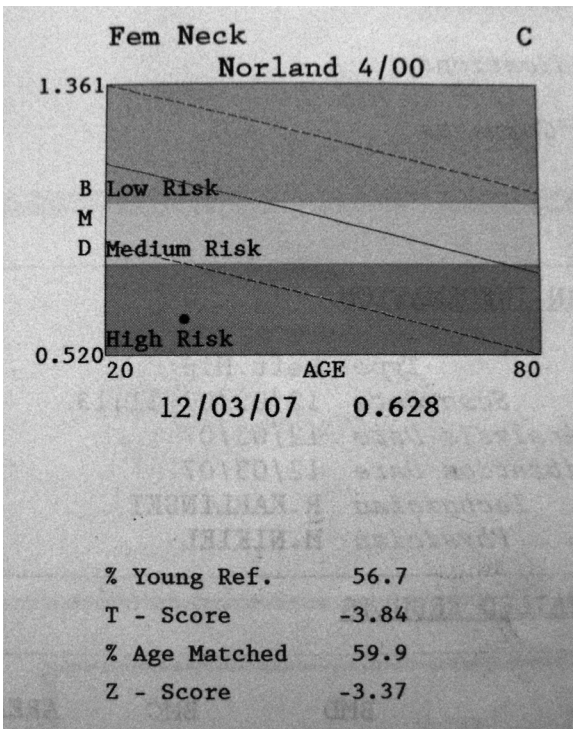

Ryc. 5. Badanie densytometryczne bliższego końca kości udowej u pacjenta z pachydermoperiostosis
Fig. 5. Densitometry of the proximal femur in patient with pachydermoperiostosis

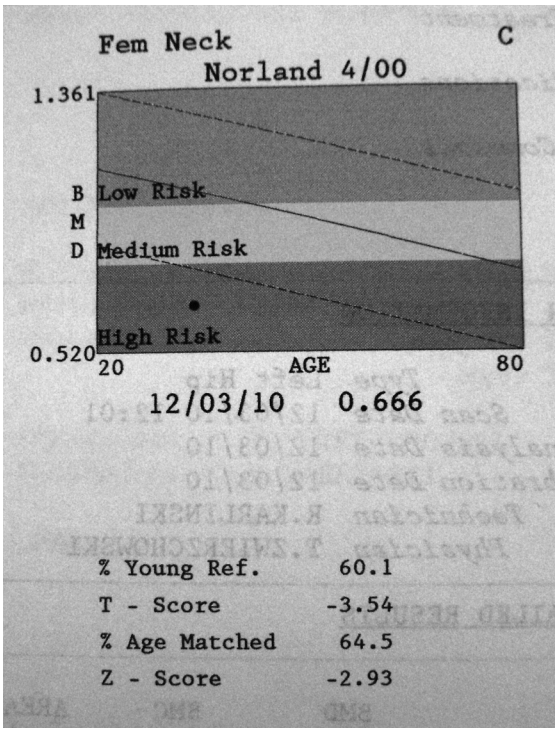

Ryc. 6. Kontrolne badanie densytometryczne po 36 miesiącach
Fig. 6. Densitometry after three-year-follow up

kolwiek doniesień w piśmiennictwie światowym na temat tego zagadnienia postanowiono u chorego wykonać badanie densytometryczne z bliższego końca kości udowej techniką DEXA. Wykazało ono znaczą osteoporozę (BMD – 0,628 g/cm^2; sekwencja T-score -3,84 SD, Z-score -3,37) (Ryc. 5). Na podstawie uzyskanego wyniku badania oraz ze względu na utrzymujące się dolegliwości bólowe kostno-stawowe i wysokie ryzyko złamań, włączono leczenie przeciwosteoporotyczne stosując alendronian w dawce 70 mg 1 raz na tydzień doustnie.

Leczenie alendronianem stosowano przez okres 36 miesięcy, obserwując dalszą poprawę stanu klinicznego, zmniejszenie dolegliwości bólowych kostno-stawowych oraz poprawę ogólnej sprawność pacjenta. W okresie leczenia nie doszło również do wystąpienia złamania niskoenergetycznego. Wykonane po 36 miesiącach kontrolne badanie densytometryczne wykazało zmniejszenie się wskaźników osteoporotycznych (BMD – 0,665 g/cm^2; T – score –3,54 SD, Z – score -2,93 SD) (Ryc. 6).

DYSKUSJA

W dostępnym piśmiennictwie światowym nie donoszono jak dotąd o potrzebie badania densytometrycznego w pełnoobjawowym zespole Touraine -Solente-Gole. Badanie Rendina i wsp. oraz Martinez--Ferrer i wsp. wskazują charakterystyczne dla ostrej

was commenced with oral alendronate 70 mg once-weekly.

The alendronate treatment was continued for 36 months, during which the clinical condition further improved, bone and joint pain lessened, and the patient's overall physical function improved. No low-energy fractures occurred during the treatment. A follow-up densitometry performed after 36 months showed a reduction of the osteoporotic indices (BMD 0.665 g/cm^2; T-score -3.54 SD, Z-score -2.93 SD) (Fig. 6).

DISCUSSION

The available world literature contains no reports on the need for densitometry in full-blown Touraine-Solente-Gole syndrome. The studies conducted by Rendina et al. and Martinez-Ferrer et al. report increased bone resorption, which is characteristic of

fazy periostozy zwiększenie resorpcji tkanki kostnej i podwyższone wartości markerów przemiany kostnej, które są przydatne w monitorowaniu aktywności choroby [6,7].

Martinez-Levin i wsp. na podstawie przeglądu piśmiennictwa sugerują istotną rolę bifosfonianów w leczeniu objawowym pierwotnej hipertroficznej osteoartropstii [4].

Guyot i wsp. oceniali efektywność pamidronate u 3 chorych z zespołem Touraine-Solente-Gole, u których stosował dawkę 1 mg/kg mc iv. Wyraźna poprawa kliniczna u wszystkich 3 pacjentów, przy braku efektów ubocznych potwierdza przydatność pamidronate w leczeniu objawowym pachydermoperiostosis [5].

Przeprowadzone badanie densytometryczne bliższego końca kości udowej u młodego 29-letniego mężczyzny, wskazało znacznego stopnia osteoporozę i duże ryzyko złamań. Wdrożone leczenie stosowane w osteoporozie (alendronian w dawce 70 mg 1x w tyg.), wpłynęło na poprawę stanu klinicznego chorego w 3 letnim okresie obserwacji, a wykonane kontrolne badanie densytometryczne wykazało zmniejszanie się wskaźników osteoporotycznych.

Stwierdzone zmiany osteoporotyczne w badaniu densytometrycznym są zgodne z obserwacjami innych autorów, opartymi o badania biochemiczne markerów przemiany tkanki kostnej [6,7].

Wyniki badania densytometrycznego przemawiają za koniecznością diagnostyki osteoporozy u pacjentów z pahydermoeriostosis, a w przypadku jej ujawnienia niezbędne wydaje się włączenie odpowiedniego leczenia w celu poprawy stanu klinicznego oraz zapobieganiu wystąpienia złamań niskoenergetycznych.

the acute phase of periostosis, as well as elevated bone turnover markers, which are useful for monitoring disease activity [6,7].

On the basis of a review of literature, Martinez-Levin et al. suggest a significant role of bisphosphonates in symptomatic treatment of primary hypertropic osteoarthropathy [4].

Guyot et al. assessed the efficacy of 1 mg/kg iv pamidronate therapy in 3 patients with Touraine-Solente-Gole syndrome. Considerable clinical improvement in all three patients with no side effects noted confirms the usefulness of pamidronate in symptomatic treatment of pachydermoperiostosis [5].

A densitometry of the proximal femur conducted in our young, 29-year-old male patient demonstrated severe osteoporosis and a high risk of fractures. We employed treatment used in osteoporosis (alendronate 70 mg once weekly) which contributed to improvement of the patient's clinical condition during a 3-year follow-up period, and a follow-up densitometry showed a reduction of the osteoporotic indices.

The osteoporotic lesions observed on densitometry match the observations of other authors based on biochemical tests of bone turnover markers [6,7].

The densitometric findings support the need for screening patients with pachydermoperiostosis for osteoporosis and if it is diagnosed, it seems necessary to implement appropriate treatment in order to improve the clinical condition and prevent low-energy fractures.

PIŚMIENNICTWO / REFERENCES

1. Bhaskaran K, Shetty RR, Bhat AK. Pachydermoperiostosis: three case reports. J Orthop Surg 2001; 9: 61-7.
2. Rimoin DL. Pachydermoperiostosis (idiopathic clubbing and periostosis). Genetic and physiologic considerations. New England J Med 1965; 272: 923-31.
3. Jajic Z, Jajic L, Nemcic T. Primary hypertrophic osteoarthropathy: clinical, radiologic and scintigraphic characteristics. Arch Med Res 2001; 32: 136-42.
4. Martinez–Lavin M, Vargas A, Rivera-Viňas M. Hypertrophic osteoarthropathy: a palindrome with a pathogenic connotation. Curr Opin Rheumatol 2008; 20: 88-91.
5. Guyot–Drouot MH, Solau–Gervais E, Cortet B, Deprez X, Chastanet P, Cotton A, Delcambre B, Flipo RM. Rheumatologic manifestation of pachydermoperiostosis and preliminary experience with bisphoshonates. J Rheumatol 2000; 27: 18-23.
6. Rendina D, Filippo G, Viceconti R, Soscia E, Sirignano C, Salvatore M, Della Monica M, Scarano G, Mossetti G. Interleukin (IL) -6 and receptor activator of nuclear factor (NF)- kappa B ligand (RANKL) are increased in the serum of a patient with primary pachydermoperiostosis. Scand J Rheumatol 2008; 37: 225-9.
7. Martinez–Ferrer A, Peris P, Alòs L, Morales–Ruiz M, Guaňabens N. Prostaglandin E2 and bone turnover markers in the evaluation of primary hypertrophic osteoarthropathy (pachydermoperiostosis): a case report. Clin. Rheumatol 2009; 28: 1229-33.

Liczba słów/Word count: 2435 **Tabele/Tables:** 0 **Ryciny/Figures:** 6 **Piśmiennictwo/References:** 7

Adres do korespondencji / Address for correspondence
Dr n. med. Michał Waszczykowski
USK im. WAM w Łodzi, Klinika Artroskopii, Chirurgii Małoinwazyjnej i Trauamtologii Sportowej
90-549 Łódź, ul. Żeromskiego 113, tel. 0-693-865-999, e-mail: mwaszczykowski@wp.pl

Otrzymano / Received *18.10.2012 r.*
Zaakceptowano / Accepted *12.12.2012 r.*