ARTYKUŁ ORYGINALNY / ORIGINAL ARTICLE

Ortopedia Traumatologia Rehabilitacja
© MEDSPORTPRESS, 2013; 1(6); Vol. 15, 23-29
DOI: 10.5604/15093492.1032798

Implanty „guided growth" w leczeniu skolioz wczesnodziecięcych. Doniesienie wstępne

Guided-growth Implants in the Treatment of Early Onset Scoliosis. A Pilot Study

Michał Latalski[1(A,B,C,D,E,F,G)], Marek Fatyga[1(A,B,C,D,E,F,G)], Krzysztof Kołtowski[2(A,B,D,F)], Piotr Menartowicz[2(A,B,D,F)], Martin Repko[3(B,D)], Milan Filipovič[3(B,D)]

[1] Klinika Ortopedii i Rehabilitacji Dziecięcej Uniwersytetu Medycznego, Lublin, Polska
[1] Paediatric Orthopaedics and Rehabilitation Department of Medical University, Lublin, Poland
[2] Szpital im. Świętej Jadwigi Śląskiej, Trzebnica, Polska
[2] St. Jadwiga of Silesia Hospital, Trzebnica, Poland
[2] Orthopaedic Department of University Hospital Brno, Czech Republic

STRESZCZENIE

Wstęp. Celem leczenia dzieci ze skoliozą wczesnodziecięcą jest sterowanie wzrostem kręgosłupa do osiągnięcia dojrzałości szkieletowej. Bez względu na etiologię, wcześnie progresujące skrzywienia wymagają wielu etapów leczenia operacyjnego wykonywanych zwykle co 6-12 miesięcy. Jednak precyzyjne zgranie w czasie kolejnych etapów operacyjnych ze wzrostem dziecka jest trudne i zawsze należy się liczyć z powikłaniami wymagającymi dodatkowej interwencji operacyjnej. Celem pracy jest prezentacja nowego sposobu leczenia operacyjnego skolioz wczesnodziecięcych polegającego na jednorazowym wszczepieniu odpowiednio skonstruowanych implantów umożliwiających trójpłaszczyznową korekcję deformacji kręgosłupa przy zachowanej możliwości dalszego jego rośnięcia, bez konieczności etapowych dystrakcji operacyjnych, kończoną po okresie wzrostu klasyczną spondylodezą. Przedstawione wstępne wyniki leczenia dotyczą jednorodnej grupy chorych, u których zastosowaliśmy identyczną procedurę implantacji oryginalnych wszczepów sterujących wzrostem kręgosłupa.

Materiał i metody. Materiał kliniczny obejmuje 15 dziewcząt i 2 chłopców w wieku od 5 do 13 lat (średnio – 9,8 lat). W ocenianej grupie wszystkie dzieci miały skrzywienie jednołukowe, piersiowe. Czas obserwacji wynosił od 6 do 40 miesięcy (średnio – 18 mies.). Skuteczność leczenia deformacji kręgosłupa z użyciem „wszczepów rosnących" ocenialiśmy na standardowych radiogramach mierząc wielkość kątową skrzywienia, długość kręgosłupa T1-S1 oraz rotację kręgu szczytowego (AVR) 1/ przed operacją, 2/ po zabiegu operacyjnym i 3/ w czasie odległym.

Wyniki. Podczas zabiegu operacyjnego uzyskaliśmy u wszystkich pacjentów dużą korekcję skrzywienia w zakresie od 51% do 80% (średnio – 65%). Stopień korekcji był bezpośrednio zależny od wielkości deformacji wyjściowej wynoszącej od 56 do 95° (średnio 67°). W czasie całego okresu obserwacji u dwanaściorga dzieci nie stwierdziliśmy utraty korekcji lub mieściła się ona w granicach błędu pomiaru. Dwie pacjentki, z powodu szybkiego wzrostu, wymagały wymiany prętów na dłuższe, gdyż pojawiło się zagrożenie ich wysunięciem ze skrajnych dolnych śrub. U trojga dzieci podczas obserwacji nastąpiła dalsza samoistna korekcja skrzywienia. U wszystkich pacjentów uzyskaliśmy derotację kręgu szczytowego podczas operacji implantacji wszczepów, która utrzymała się podczas całego okresu obserwacji. U wszystkich pacjentów odnotowaliśmy przyrost długości kręgosłupa w zakresie 7-40 mm (średnio 1mm/miesiąc).

Wnioski. 1. Wykorzystując opisaną metodę operacyjną uzyskujemy bardzo dobrą korekcję w pierwszym etapie leczenia. 2. Utrzymanie korekcji nie wymaga stosowania gorsetu korekcyjnego, ani żadnych pośrednich, etapowych procedur operacyjnych. 3. Prawdopodobieństwo wystąpienia komplikacji podczas implantacji wszczepów nie jest większe niż przy klasycznym leczeniu etapowym.

Słowa kluczowe: wczesnodziecięce, skolioza, sterowanie wzrostem, Schilla, kręgosłup, dzieci

SUMMARY

Background. The aim of treating children with early onset scoliosis is to guide the growth of the spine until the patients reach skeletal maturity. Regardless of its aetiology, progressive early-onset scoliosis requires multiple-stage surgery, usually at 6 to 12 months' intervals. However, precise coordination of the timing of each consecutive surgical procedure with the child's growth pattern is difficult, and the risk of complications that require additional surgery should be taken into account. The aim of this study is to present a new surgical method of treating early onset scoliosis which consists in a single-stage insertion of special implants that enable three-plane correction of spinal deformities, allows the spine to continue growing, does not require multi-stage surgical distractions, and ends after the growth period with a conventional spinal fusion. The results of this pilot study were obtained in a homogeneous group of patients treated identically by insertion of original implants guiding spinal growth.

Material and methods. The study involved 15 females and 2 males aged between 5 and 13 years (mean age: 9.8 years). All children in the study group had single-curve thoracic scoliosis. The duration of follow-up was between 6 and 40 months (mean duration: 18 months). The efficacy of the guided-growth implant treatment was assessed based on standard radiographs by evaluating the angle of the curvature, T1-S1 length, and apical vertebral rotation (AVR) 1. preoperatively, 2. postoperatively, and 3. in long-term follow-up.

Results. After surgery the scoliosis improved significantly in the range of 51% to 80% (mean improvement: 65%). The degree of the correction depended directly on the initial angle of curvature, which ranged from 56 to 95° (mean angle of curvature: 67°). During the entire follow-up period, twelve patients did not show any loss of correction, or the loss was within the bounds of measurement error. Because of a growth spurt, two female patients had to have the rods replaced with longer ones, since there was a risk that they might slide out of the farthest lower screws. In three patients further spontaneous improvement occurred during the follow-up period. Apical vertebral derotation was achieved during the surgery in all patients, and it was maintained throughout the follow-up period. All patients showed an increase in spinal length in the range of 7 to 40 mm (mean increase: 1mm/month).

Conclusions. 1. The surgical method described by us provides for very good correction in the first stage of treatment. 2. The maintenance of the correction does not require the use of corrective braces or any indirect multi-stage surgical procedures. 3. The probability of complications during the insertion of the implants is not higher than that seen with conventional multi-stage treatment.

Key words: early-onset, scoliosis, guided-growth, Shilla, spine, children

WSTĘP

Podział Jamesa z 1954 r klasyfikuje skoliozy na 3 grupy. Gdy deformacja pojawia się do 3 roku życia skrzywienie określane jest jako niemowlęce. Między 3 a 10 r.ż. to skolioza dziecięca. Pojawienie się deformacji po 11 roku życia nazwane jest skoliozą młodocianych [1]. Mianem skolioz wczesnodziecięcych określa się pierwsze dwie grupy wg Jamesa – tj. te, w których skrzywienie pojawia się między urodzeniem a 10 rokiem życia. Skoliozy wczesnodziecięce o różnej etiologii wymagają często rozpoczęcia leczenia operacyjnego na długo przed osiągnięciem dojrzałości szkieletowej.

Celem leczenia dzieci ze skoliozą wczesnodziecięcą jest sterowanie wzrostem kręgosłupa. Jednak precyzyjne zgranie w czasie kolejnych etapów operacyjnych ze wzrostem dziecka jest trudne i zawsze należy się liczyć z koniecznością dodatkowych interwencji operacyjnych. Stale poszukuje się zatem metod korekcji deformacji kręgosłupa umożliwiających jednocześnie niezahamowany jego wzrost do uzyskania dojrzałości szkieletowej [2-4].

Celem pracy jest prezentacja nowego sposobu leczenia operacyjnego skolioz wczesnodziecięcych oraz wstępna ocena wyników. Prezentowany sposób leczenia polega na jednorazowym wszczepieniu odpowiednio skonstruowanych implantów umożliwiających trójpłaszczyznową korekcję deformacji kręgosłupa, przy zachowanej możliwości dalszego jego rośnięcia.

Przedstawione wstępne wyniki leczenia dotyczą jednorodnej grupy chorych, u których zastosowaliśmy identyczną procedurę implantacji oryginalnych wszczepów sterujących wzrostem kręgosłupa.

BACKGROUND

The 1954 James classification divides scoliosis into three groups. If the onset is before the age of 3, the scoliosis is described as infantile. Onset between the age of 3 and 10 signifies a juvenile scoliosis, and after the age of 11 – an adolescent scoliosis [1]. The first two groups are collectively referred to as early onset scoliosis and include deformations that appear between the child's birth and the age of 10. Early onset scoliosis of various aetiology often require surgical treatment long before skeletal maturity is reached.

The aim of treating children with early onset scoliosis is to guide spinal growth. However, precise coordination of the timing of each consecutive surgical procedure with the child's growth pattern is difficult, and the risk of complications that require additional surgery should be taken into account. The search for methods of correcting spinal deformities that would allow the spine to grow uninhibited until it reaches skeletal maturity is constantly under way [2-4].

The aim of this study is to present a new surgical method of treating early onset scoliosis and to assess the preliminary results. The new method consists in a single-stage insertion of special implants that enable three-plane correction of spinal deformities and at the same time allow the spine to continue growing

The results of this pilot study were obtained in a homogeneous group of patients treated identically by insertion of original implants guiding spinal growth.

MATERIAŁ I METODY

Ocena obejmuje 15 dziewcząt i 2 chłopców w wieku od 5 do 13 lat (średnio – 9,8 lat). W ocenianej grupie wszystkie dzieci miały skrzywienie jednołukowe, piersiowe. Czas obserwacji wynosił od 6 do 40 miesięcy (średnio – 18 mies.)

Leczenie operacyjne u wszystkich dzieci polegało na trójpłaszczyznowej korekcji deformacji kręgosłupa z wykorzystaniem wszczepów o specyficznym sposobie blokowania prętów w śrubach. Bloker, który zabezpiecza przed rozmontowaniem układu umożliwia jednocześnie swobodny przesuw pręta w śrubie. Pierwotnej korekcji z jednoczasową spondylodezą dokonywano na szczycie skrzywienia pierwotnego, gdzie po zaimplantowaniu śrub, pręt blokowano klasycznymi blokerami. Zakres spondylodezy w zależności od etiologii skrzywienia obejmuje od 1 do 2 segmentów ruchowych. W strefie spondylode-

MATERIAL AND METHODS

The study involved 15 females and 2 males aged between 5 and 13 years (mean age: 9.8 years). All children in the study group had single-curve thoracic scoliosis. The duration of follow-up was between 6 and 40 months (mean duration: 18 months).

Surgical treatment in all patients consisted in three-plane correction of spinal deformities with the use of implants that uniquely lock the rods in the screws. The lock that prevents the structure from disintegrating also allows the rod to slide along the screws. The initial correction with a simultaneous spinal fusion was performed on the apex of the primary curve, where, after the screws were implanted, the rod was locked conventionally. Spinal fusion involves one or two functional spinal units, depending on the aetiology of the curvature. Within the spondylodesis area, the two rods may be connected

zy oba pręty mogą być połączone łącznikiem poprzecznym celem wzmocnienia konstrukcji, stabilizującej szczyt skrzywienia w układzie ramowym w trzech płaszczyznach. Taki układ zabezpiecza przed pogłębiającą się rotacją i torsją kręgosłupa oraz klatki piersiowej (cranshaft phenomenon) w trakcie dalszego wzrostu (Ryc. 1).

Do rośnięcia pozostawione są segmenty położone powyżej i poniżej szczytu skrzywienia. Zakres stabilizacji kręgosłupa obejmuje segmenty ruchowe pomiędzy kręgami stabilnymi skrzywienia. Cefalnie i kaudalnie od skrajnie położonych śrub przeznasadowych pozostawiane są dłuższe końce prętów dzięki czemu możliwe jest ślizganie się rosnącego kręgosłupa po prętach.

Dzieci w trakcie leczenia nie wymagały dodatkowej zewnętrznej stabilizacji gorsetem. Prowadziły niemal normalny, aktywny tryb życia za wyjątkiem zajęć wychowania fizycznego w szkole (zakaz wykonywania skoków i przewrotów w trybie sportowym „na ocenę").

Skuteczność leczenia deformacji kręgosłupa z użyciem „wszczepów rosnących" ocenialiśmy na standardowych radiogramach mierząc wielkość kątową skrzywienia i długość kręgosłupa mierzony w pozycji stojącej: 1) przed operacją, 2) po zabiegu operacyjnym oraz 3) w czasie odległym. Ocenialiśmy także rotację kręgu szczytowego (AVR). Zwracaliśmy również uwagę na ewentualne dolegliwości i ograni-

with a transverse connector to strengthen the structure stabilizing the apex of the curve in a three-plane frame. This setup protects the spine and the thorax from further rotation and torsion (crankshaft phenomenon) as the child grows (Fig. 1).

Segments above and below the apex of the curve can grow uninhibited. Stabilization of the spine involves functional spinal units between the stable vertebrae. Longer ends of the rods are left caudally and cephalically to the farthest pedicle screws, which allows the rods to slide as the spine grows.

The patients did not require additional external stabilization with corrective braces. They were able to enjoy a nearly normal, active lifestyle, except for sports classes at school (strictly no jumps or rolls "for a mark").

The efficacy of the guided-growth implant treatment was assessed based on standard radiographs by evaluating the angle of the curvature, T1-S1 length, and apical vertebral rotation (AVR) 1) preoperatively, 2) postoperatively, and 3) in long-term follow-up. Any complaints and limitations in activities of daily living in the follow-up period were also noted.

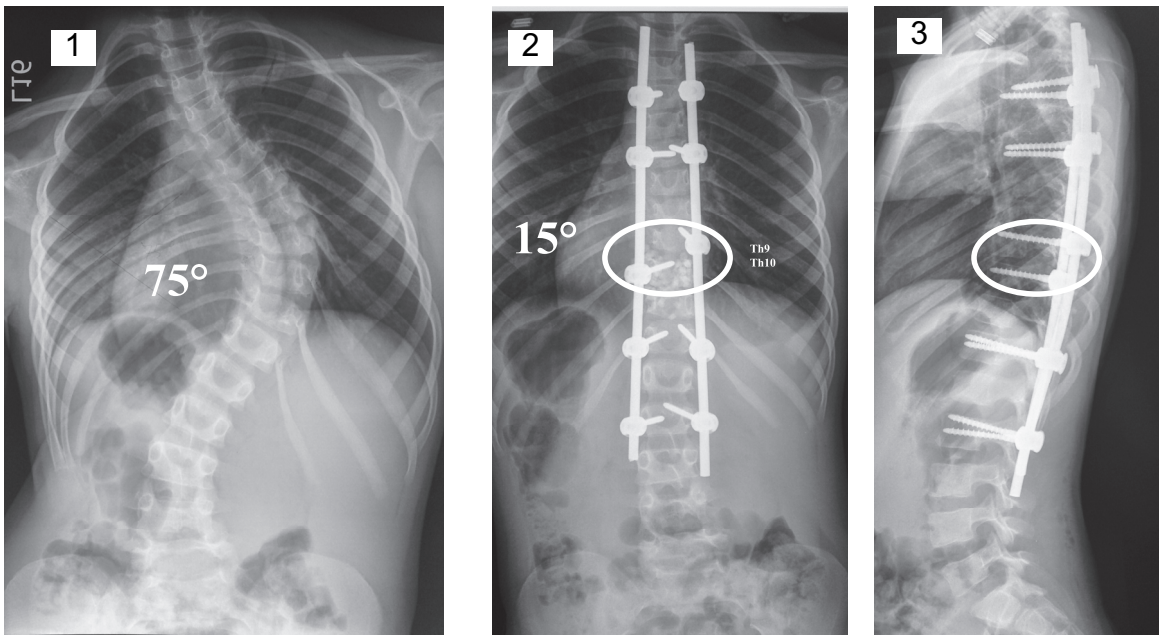

Ryc. 1. Radiogram kręgosłupa przed (1), i pooperacyjny (2,3) dziecka leczonego przy użyciu wszczepów rosnących. Pierścieniem zaznaczono zakres spondylodezy

Fig. 1. Preoperative X-ray (1) and postoperative (2,3) radiographs of a child treated with a growth implant. The range of spinal fusion is marked with a circle

czenia w życiu codziennym, zaistniałe w okresie obserwacji po zabiegu operacyjnym.

WYNIKI

Podczas zabiegu operacyjnego uzyskaliśmy u wszystkich pacjentów dużą korekcję skrzywienia w zakresie od 51% do 80% (średnio – 65%). Stopień korekcji był bezpośrednio zależny od wielkości deformacji wyjściowej wynoszącej od 56 do 95° (średnio 67°). W czasie całego okresu obserwacji u dwanaściorga dzieci nie stwierdziliśmy utraty korekcji lub mieściła się ona w granicach błędu pomiaru.

Dwie pacjentka wymagały odpowiednio po 10 i 14 miesiącach wymiany prętów na dłuższe. Spowodowane to było faktem, że w okresie dojrzewania biologicznego, szybszy wzrost nastąpił w segmentach lędźwiowych. Pierwotnie założone pręty okazały się zbyt krótkie w części lędźwiowej i pojawiło się zagrożenie wysunięciem ze skrajnych dolnych śrub (Ryc. 2).

U jednego dziecka w czasie odległym nastąpiła dalsza samoistna korekcja skrzywienia o 9 st.

U wszystkich pacjentów uzyskaliśmy derotację kręgu szczytowego podczas operacji implantacji wszczepów o jeden stopień wg klasyfikacji Nash-Moe. Utrzymała się ona podczas całego okresu obserwacji.

U wszystkich pacjentów odnotowaliśmy także przyrost długości całego kręgosłupa, także objętego stabilizacją, w zakresie 7-40 mm (średnio 1mm/miesiąc).

RESULTS

After surgery the scolioses improved significantly in the range of 51% to 80% (mean improvement: 65%). The degree of the correction depended directly on the initial angle of curvature, which ranged from 56 to 95° (mean angle of curvature: 67°). During the entire follow-up period twelve patients did not show any loss of correction, or the loss was within the bounds of measurement error. Two female patients had to have the rods replaced after 10 and 14 months, respectively. This was caused by a more rapid growth of the lumbar segments during puberty. The original rods proved to be too short in the lumbar section and there was a risk that they might slide out of the farthest lower screws (Fig. 2).

In one patient there was further spontaneous correction of the curvature by 9 degrees on long-term follow-up.

During the insertion of the implants, apical vertebral derotation of one grade in the Nash-Moe classification was achieved in all patients. This degree of derotation was maintained throughout the follow-up period.

Spine growth, including the stabilized segment, was noted in all patients and ranged from 7 to 40 mm (mean growth of 1mm/month).

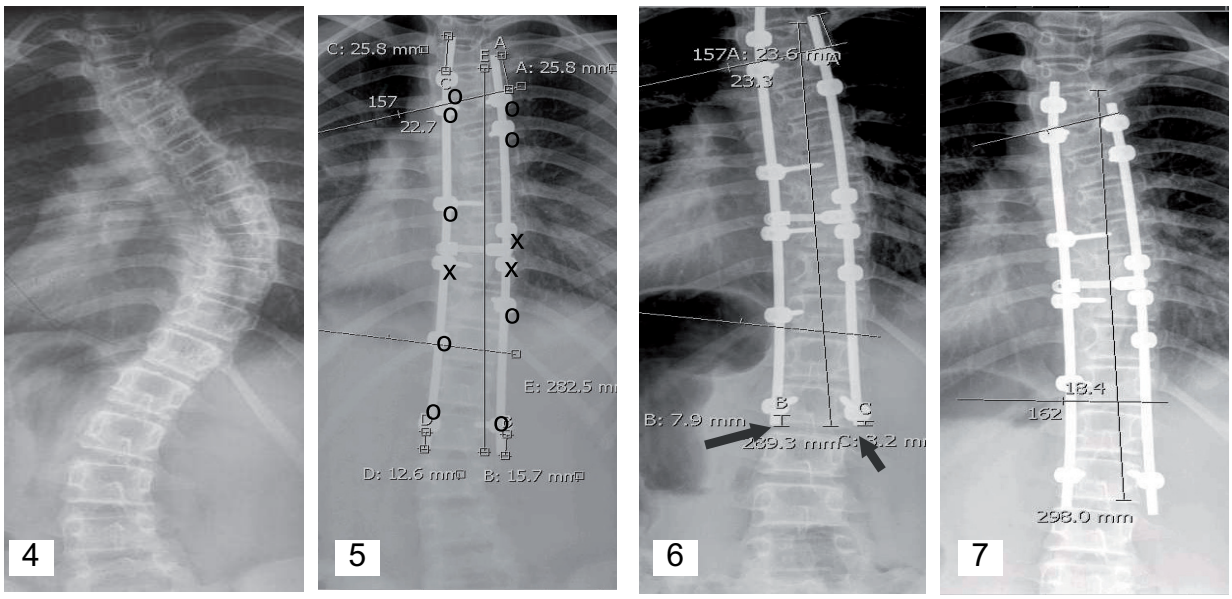

Ryc. 2. Radiogram przed i pooperacyjny (4,5). X oznaczono implanty blokujące, o oznaczono implanty prowadzące wzrost. Przyrost kręgosłupa w czasie 10 miesięcy spowodował zagrożenie wysunieciem się prętów z dolnych śrub – zaznaczone strzałką (6). Obraz rtg po przesunięciu prętów w stronę kaudalną (7)

Fig. 2. Preoperative and postoperative X-ray (4,5). Locking implants are marked with an X. Guided growth implants are marked with an O. 10 months of spine growth created the risk of the rods sliding out of the screws – marked with an arrow (6). X-ray taken after the rods have been moved caudally (7)

U trójki pacjentów zakończyliśmy leczenie. U tych chorych, po osiągnięciu dojrzałości szkieletowej (test Rissera 4) (odpowiednio 40, 36 i 24 miesiące leczenia) wykonano ostateczny, klasyczny zabieg spondylodezy w całym zakresie stabilizacji z dodatkową kompresją strony wypukłej i dystrakcją strony wklęsłej. Mogliśmy zatem uzyskać dalszą korekcję skoliozy o średnio 10%.

DYSKUSJA

Koncepcje operacyjne leczenia defomacji kręgosłupa u dzieci starszych ze skoliozami wczesnodziecięcymi opierają się na zasadzie dystrakcji. Wszczepy kręgosłupowe zakładane są po stronie wklęsłej skrzywienia, bądź w układzie ramowym po obu stronach kręgosłupa [5].

Brak spondylodezy umożliwia dalszy wzrost kręgosłupa. W czasie zabiegu kończącego etapową korekcję deformacji ze względu na duże zesztywnienia bliznowe i jednocześnie zaawansowaną porozę trzonów kręgów niemożliwe jest dokonanie korekcji trójpłaszczyznowej. Często też dochodzi do spontanicznej spondylodezy podczas leczenia [6]. Zatem efekt kosmetyczny jest mało satysfakcjonujący dla pacjenta, a chcąc poprawić symetrię tylnej ściany klatki piersiowej narażony jest on na dodatkowy zabieg resekcji garbu żebrowego [7].

U dzieci młodszych już od 2-3 roku życia wykorzystuje się rozwórki VEPTR (pionowe rozsuwalne żebro tytanowe), zakładane w układzie żebro-lamina i żebro-żebro po stronie wklęsłej skrzywienia. Skoliozy nerwowo-mięśniowe wymagają często dłuższej stabilizacji w układzie żebro-miednica po jednej lub obu stronach kręgosłupa. Takie sposoby leczenia wymagają wielu operacji etapowej dystrakcji wykonywanych zwykle co 6-12 miesięcy. Obarczone są zagrożeniem różnymi powikłaniami, takimi jak migracja haków, złamania prętów itp, a co za tym idzie często dużymi stratami korekcji i koniecznością dodatkowych nieplanowanych zabiegów operacyjnych [8]. Żaden z tych sposobów nie gwarantuje dobrego wyniku kosmetycznego, ponieważ nie korygują kręgosłupa w trzech płaszczyznach, nie zabezpieczając jednocześnie przed pogłębiającą się rotacją i torsją kręgosłupa oraz klatki piersiowej.

Poszukuje się zatem technik umożliwiających jednoczesną korekcję deformacji bez konieczności systematycznych operacyjnych korekcji etapowych. Do takich rozwiązań należy np. system Shilla, Polysegmental Growing Construct czy opisane wszczepy rosnące [9-11] Opracowano także dynamiczny system Orthobiom [12,13]. Autorzy podają dużą ich skuteczność.

In three patients, the treatment was completed. These patients, after reaching skeletal maturity (Risser grade 4) after 40, 36 and 24 months of treatment, respectively, underwent a conventional spinal funsion of the entire stabilized segment with additional compression of the convex side and distraction of the concave side. This allowed us to further correct the scoliosis by an average of 10%.

DISCUSSION

Surgical methods of treating spinal deformities in older children with early onset scoliosis are based on the distraction principle. Spinal implants are placed on the concave side of the curve, or, in the frame system, on both sides of the spine [5].

In the absence of spinal funsion, the spine is able to grow. During the final procedure in the multi-stage treatment, performing a three-plane correction is not possible due to significant scar tissue ankylosis and coinciding advanced porosis of the vertebral bodies. Spontaneous spinal funsion during the treatment period is also common [6]. The cosmetic effect of the treatment is thus seldom satisfying for the patient, and those patients wishing to improve the symmetry of the posterior thoracic wall must undergo an additional costal hump resection [7].

Younger patients (since age 2–3) are treated with VEPTR (Vertical Expandable Prosthetic Titanium Rib) distractions, attached rib-to-rib or rib-to-lumbar-lamina on the concave side of the curve. Neuromuscular scolioses often require longer uni- or bilateral stabilization by a rib-to-pelvis construct. Such methods of treatment necessitate multiple distraction procedures, usually performed at 6 to 12 months' intervals. They are associated with a risk of diverse complications such as retractor migration, fractured rods, etc., which increase correction loss and lead to unscheduled procedures [8]. None of these methods guarantees a satisfying cosmetic effect, since they do not correct the spine in three planes, and they do not protect from advancing rotation and torsion of the spine and the thorax.

Methods which allow for single-stage deformity correction without the need for repeated staged procedures are constantly being sought. Examples of such techniques include the Shilla system, Polysegmental Growing Construct and guided-growth implants described in the present paper [9-11]. Another example is the dynamic Orthobiom system [12,13]. All authors report high efficacy.

Our preliminary results of treatment with guided-growth implants are very encouraging. A posterolateral surgical approach spares the periosteum, thus

Wstępne wyniki stosowania przez nas „wszczepów guided-growth" są bardzo zachęcające. Tylno boczne dojście operacyjne oszczędza okostną zmniejszając prawdopodobieństwo wystąpienia przewczesnej, spontanicznej spondylodezy. Wśród dzieci leczonych tym sposobem nie odnotowaliśmy żadnych poważnych powikłań i komplikacji. Pacjenci nie stosowali gorsetu nawet we wczesnym okresie pooperacyjnym w przeciwieństwie do trzymiesięcznego takiego okresu po operacji system Shilla [14]. W okresie obserwacji przy standardowym leczeniu etapowym dzieci te poddane by już były ponad pięćdziesięciu korekcjom dodatkowym.

Wydaje się, że w tej metodzie nie należy dążyć do selektywnych stabilizacji, a spondylodeza celowo wykonana na szczycie skrzywienia w średnio 18 miesięcznej obserwacji zapewniła zatrzymanie rotacji kręgosłupa na poziomie uzyskanym po pierwszej korekcji. Młody wiek szkieletowy zapewnia dobry, długotrwały wynik radiologiczny i kosmetyczny trójpłaszczyznowej korekcji na wszczepach rosnących, nie mniej jednak po zakończeniu wzrostu niezbędna jest spondylodeza w zakresie wykonanej wcześniej stabilizacji. Konieczny jest dłuższy okres obserwacji u większej grupy pacjentów dla jednoznacznego określenia skuteczności metody

decreasing the risk of premature spontaneous spinal funsion. No serious complications were noted in children treated using this method. The patients did not have to use corrective braces even in the early postoperative period, as opposed to the Shilla system surgery, after which the braces have to be used for three months [14]. With conventional multi-stage treatment, these children would have been subjected to over fifty additional corrective procedures during the follow-up period.

It appears that selective stabilization should not be the goal of this method, and that spinal funsion performed deliberately on the apex of the curve ensured that the spinal rotation was halted at the same level as after the initial correction, as demonstrated during an average follow-up period of 18 months. Growth implant treatment coupled with young skeletal age ensures a good and long-lasting radiological and cosmetic three-plane correction; however, after the child stops growing, a spinal funsion encompassing the stabilized region is required. A longer follow-up period on a larger group of patients would be necessary to unequivocally determine the efficacy of this method.

WNIOSKI

1. Wykorzystując opisaną metodę operacyjną uzyskujemy bardzo dobrą korekcję w pierwszym etapie leczenia.
2. Utrzymanie korekcji nie wymaga pośrednich, etapowych procedur operacyjnych.
3. Prawdopodobieństwo wystąpienia komplikacji nie jest większe niż przy klasycznym leczeniu etapowym.

CONCLUSIONS

1. This method provides very good results in the first stage of treatment.
2. Maintaining the correction does not require indirect, multi-stage surgical procedures.
3. The risk of complications is not higher than with conventional multi-stage treatment.

PIŚMIENNICTWO / REFERENCES:

1. James J. I. P. Idiopathic Scoliosis; Prognosis, Diagnosis and Operative Indications Related to Curve Patterns and Age of Onset. J Bone Joint Surg Br. 1954 Feb;36-B(1):36-49.
2. Latalski M, Fatyga M, Gregosiewicz A. The vertical expandable prosthetic titanium rib (VEPTR) in the treatment of scoliosis and thoracic deformities. Preliminary report. Ortop Traumatol Rehabil. 2007 Sep-Oct;9(5):459-66.
3. Wild A, Jäger M, Krämer R, Werner A, Krauspe R. A new technique for the surgical management of deformities in the growing spine. Biomed Tech (Berl). 2002 Nov;47(11):270-1.
4. Pratt RK, Webb JK, Burwell RG, Cummings SL. Luque trolley and convex epiphysiodesis in the management of infantile and juvenile idiopathic scoliosis. Spine (Phila Pa 1976). 1999 Aug 1;24(15):1538-47.
5. Yang JS, McElroy MJ, Akbarnia BA, Salari P, Oliveira D, Thompson GH, Emans JB, Yazici M, Skaggs DL, Shah SA, Kostial PN, Sponseller PD. Growing rods for spinal deformity: characterizing consensus and variation in current use. J Pediatr Orthop. 2010 Apr-May;30(3):264-70.
6. Cahill PJ, Marvil S, Cuddihy L, Schutt C, Idema J, Clements DH, Antonacci MD, Asghar J, Samdani AF, Betz RR. Autofusion in the Immature Spine Treated With Growing Rods.Spine (Phila Pa 1976). 2010 Oct 15;35(22):E1199-203.
7. Harding IJ, Chopin D, Charosky S, Vialle R, Carrizo D, Delecourt C. Long-term results of Schollner costoplasty in patients with idiopathic scoliosis. Spine (Phila Pa 1976). 2005 Jul 15;30(14):1627-31.
8. Sankar WN, Acevedo DC, Skaggs DL. Comparison of Complications Among Growing Spinal Implants. Spine (Phila Pa 1976). 2010 Nov 1;35(23):2091-6.
9. Richard McCarthy, Scott Luhmann, Lawrence Lenke Greater than two year follow-up Shilla Growth Enhancing System for

the Treatment of Scoliosis in Children J Child Orthop (2009) 3:150 The 2nd International Congress on Early Onset Scoliosis and Growing Spine, November 7–8, 2008, Montre´al, Que´bec,
10. Mezentsev A, Petrenko D. Polysegmental Growing Construct in the Treatment of Juvenile Idiopathic Scoliosis: 9 Years Follow-Up Scoliosis Research Society 43rd Annual Meeting Salt Lake City, Utah, USA September 10-13, 2008.
11. Latalski M, Fatyga M, Raganowicz T, Gregosiewicz A. Guided growth implants as a solution for revision surgery proximal junctional kyphosis after butterfly vertebra resection in the growing spine- case raport. 3rd International Congress on Early Onset Scoliosis and Growing Spine, 20-21 November 2009 Istanbul, TURKEY
12. Rohlmann A, Zander T, Burra NK, Bergmann G. Flexible non-fusion scoliosis correction systems reduce intervertebral rotation less than rigid implants and allow growth of the spine: a finite element analysis of different features of orthobiom. Eur Spine J. 2008 Feb;17(2):217-23.
13. Geiger F, Rauschmann M. Dynamic instrumentation techniques in early-onset scoliosis Orthopade. 2009 Feb;38(2):122-4, 126-30.
14. McCarthy R, Luhmann S, Lenke L. Greater than two year follow-up Shilla Growth Enhancing System for the Treatment of Scoliosis in Children J Child Orthop (2009) 3:150 The 2nd International Congress on Early Onset Scoliosis and Growing Spine, November 7–8, 2008, Montre´al, Que´bec,

Liczba słów/Word count: 3949 **Tabele/Tables:** 0 **Ryciny/Figures:** 2 **Piśmiennictwo/References:** 14

Adres do korespondencji / Address for correspondence
Dr n. med. Michał Latalski
Klinika Ortopedii i Rehabilitacji Dziecięcej Uniwersytetu Medycznego w Lublinie
ul. Chodźki 2, 20-090 Lublin, tel./fax: (81) 741-56-53, e-mail: michall1@o2.pl

Otrzymano / Received *22.10.2012 r.*
Zaakceptowano / Accepted *19.12.2012 r.*