Ortopedia *Traumatologia* **Rehabilitacja**
Vol. 6, Nr 4, 2004, 423-432

Piotr Koprowski, Mirosław Kulej, Patryk Romaszkiewicz, Szymon Dragan, Artur Krawczyk, Adam Prastowski

Katedra i Klinika Ortopedii i Traumatologii Narządu Ruchu
Akademii Medycznej im. Piastów Śląskich, Wrocław

Zastosowanie stabilizatora zewnętrznego Ilizarowa w leczeniu złamań śródstawowych kości piętowej

Assessment of Ilizarov's method in intraarticular calcaneal fractures

Słowa kluczowe: *śródstawowe wieloodłamowe złamanie kości piętowej, stabilizacja zewnętrzna, stabilizator Ilizarowa, artroza stawu skokowego dolnego, wydolność chodu*
Key worlds: *multifragmental intraarticular fractures of calcaneus, external stabilisation with Ilizarov fixator, arthrosis of talo-calcanear joint, efficacy of gait*

SUMMARY

Background. *Hindfoot dysfunction after intrarticular fracture of calcaneus are evokated by disturbances of muscle balance caused by change of bone shape and disturbances of talo-calcanear join function caused by secondary arthrosis of the joint.*

Goal of fracture treatment is restoring joint surfaces and the shape of calcaneus. It allow restoring function of foot and a correct gait.

Material and methods. *In the years 1997-2002 in Department of Orthopedic and Traumatology of Wrocław Medical University 45 patients with intrarticular fractures of calcaneus were treated. Closed reduction as well as external stabilisation with the use of Illizarov fixator was applied in 20 patients as method of choice, in accordance to our criteria. Observation period of the treated group extended from 6 months to 6 years.*

Results. *To investigation answered 25 patients (21 men and 4 woman). In this group 11 patients with 14 fractures of calcaneal bone were treated with Ilizarov method. Restoration of anatomical conditions and secondary arthrosis were evaluated on the basis of x-ray examination and functional result of treatment simultaneously according to Olerud, Molander and Rowe evaluation form.*

Conclusions. *In our analysis application of closed reduction and external fixation with Ilizarov device is a method of choice in cases when selected criteria are fulfilled.*

STRESZCZENIE

Wstęp. *Zaburzenia funkcji tyłostopia po złamaniu śródstawowym kości piętowej wynikają z zaburzenia równowagi mięśniowej wywołanej zmianą kształtu kości piętowej oraz z zaburzenia funkcji stawu skokowo-piętowego wynikającego z wtórnej artrozy.*

Celem leczenia złamania jest odtworzenie powierzchni stawowych oraz kształtu kości piętowej. Pozwala to na przywrócenie funkcji oporowej i ruchowej stopy, a tym samym prawidłowej funkcji chodu.

Materiał i metody. *W Katedrze i Klinice Ortopedii i Traumatologii Narządu Ruchu Akademii Medycznej we Wrocławiu w latach 1997 do 2002 leczono 45 chorych ze złamaniami śródstawowymi kości piętowej, w tym u 20 zastosowano repozycję zamkniętą i stabilizację z użyciem stabilizatora zewnętrznego Illizarowa jako postępo-*

wanie z wyboru, zgodnie z opracowanymi w Klinice kryteriami. Okres obserwacji wynosił od 6 miesięcy do prawie 6 lat.

Wyniki. *Do badania zgłosiło się 25 chorych (21 mężczyzn i 4 kobiety), w tym 11 (14 złamań kości piętowej) leczonych metodą Ilizarowa. Odtworzenie warunków anatomicznych oraz wtórne zmiany zwyrodnieniowe oceniano w oparciu o badanie rentgenowskie, funkcję chodu w oparciu o badanie kliniczne wg skali Oleruda i Molandera oraz Rowe'a.*

Wnioski. *Stwierdzono, że zastosowanie repozycji zamkniętej i stabilizacji zewnętrznej z użyciem aparatu Ilizarowa jest uzasadnione jako leczenie z wyboru w sytuacjach spełniających przyjęte kryteria.*

WSTĘP

Człowiek stąpając po Ziemi i stawiając swój pierwszy krok na Księżycu, dotyka ich najpierw piętą. Złożona funkcja chodu, której jedną z głównych charakteryzujących ją cech jest symetria, w dużej mierze uwarunkowana jest zachowaniem prawidłowego układu anatomicznego kości tworzących stopę.

Złamania kości piętowej stanowią 1-2% wszystkich złamań kości oraz 50-60% urazowych uszkodzeń stępu [1,2,3].

Leczenie złamań pozastawowych, stanowiących 25-30% [3,4] wszystkich złamań kości piętowej zwykle jest stosunkowo proste. Poważny problem leczniczy stanowią złamania śródstawowe, stwarzające znaczne trudności w odtworzeniu powierzchni stawowych, co wynika ze zmiażdżenia struktury gąbczastej kości oraz złożonej, wieloosiowej budowy stawu piętowo-skokowo-łódkowego [5,6,7].

Zaburzenia funkcji tyłostopia po tego typu złamaniu wynikają zarówno z zachwiania równowagi mięśniowej spowodowanej zmianą kształtu kości piętowej, jak też z zaburzenia funkcji stawu skokowo-piętowego związanego z wtórną artrozą tego stawu.

Zaburzenia równowagi mięśniowej po złamaniu kości piętowej wynikają przede wszystkim ze zmiany jej kształtu. Prawidłowy kształt kości piętowej warunkuje wydolną funkcję zgięcia podeszwowego stopy, a co za tym idzie, prawidłowy przebieg fazy odbicia, poprzez wytworzenie ramienia siły dla mięśnia trójgłowego łydki [6,7,8,9]. Pourazowa deformacja kości piętowej powoduje zbliżenie jego przyczepów, znacznie osłabiając siłę działania i zaburzając tę fazę chodu [7,8,9]. Prawidłowa budowa anatomiczna warunkuje odpowiednią długość i napięcie tkanek miękkich tworzących „kolumny boczne"; zmiany kształtu kości piętowej zaburzają więc również równowagę mięśniową w płaszczyźnie czołowej i horyzontalnej, powodując asymetryczny rozkład obciążeń, zarówno w stawie skokowo-piętowym, jak i skokowo-goleniowym, co sprzyja rozwojowi zmian zwyrodnieniowych [7,8,9].

Staw skokowo-piętowy ze swoją osią obrotu, przebiegającą od strony grzbietowej, przodu i przyśrodka ku stronie podeszwowej, tyłowi i bokowi [6, 8], spełnia niezwykle ważną rolę w adaptacji stopy do nierówności podłoża w czasie chodu. Jest jedynym elementem kompensującym asymetryczne ustawienie pięty, przez co umożliwia prawidłowy, zgodny z anatomiczną osią obrotu, ruch zgięcia grzbietowego i podeszwowego w stawie skokowo-goleniowym [6,8].

Odtworzenie kształtu kości piętowej zmniejsza następstwa artrozy podskokowej dla funkcji statycznej i dynamicznej stopy, poprzez zachowanie równowagi mięśniowej pomiędzy stopą a golenią [7,9].

Celem leczenia złamania śródstawowego kości piętowej jest zatem odtworzenie kształtu kości piętowej oraz powierzchni stawowych, co pozwala na przywrócenie funkcji oporowej i ruchowej stopy, a tym samym prawidłowej funkcji chodu.

Zdaniem większości autorów, najlepszą metodą odtworzenia powierzchni stawowej w przypadku złamania śródstawowego kości piętowej z przemieszczeniem jest repozycja otwarta i stabilizacja wewnętrzna [5,6,9]. Jednocześnie w przypadku złamań otwartych i/lub ze współistniejącym znacznym uszkodzeniem tkanek miękkich oraz złamań z dużą ilością odłamów, zastosowanie tej metody wydaje się być znacznie ograniczone ze względu na możliwość pogłębienia uszkodzeń ze strony tkanek miękkich i skóry oraz zaburzeń unaczynienia odłamów [3,10,11]. Otwarta repozycja i stabilizacja wewnętrzna złamań kości piętowej jest poza tym metodą technicznie trudną, wymagającą niezwykle precyzyjnej techniki operacyjnej i doświadczenia operującego [3,11,12].

Znacznym ograniczeniem, niezależnie od wybranej metody leczenia, jest długi, wynoszący zwykle około 3 miesięcy okres bezwzględnego zakazu obciążania kończyny dolnej po repozycji, podyktowany niebezpieczeństwem utraty korekcji wynikającym z delikatnej, beleczkowej budowy kości piętowej [3,13]. Długi okres odciążania kończyny dolnej stanowi znaczną przeszkodę w usprawnianiu chorego w przypadku złamań o mnogiej lokalizacji oraz złamań obu kości piętowych. Wg Paleya i Fishgrunda [13] przedłużony okres odciążania kończyny jest istotnym czynnikiem odpowiedzialnym za ból w obrębie tyłostopia po rozpoczęciu obciążania.

Uwzględniając powyżej przedstawione fakty, w Klinice Ortopedii i Traumatologii Narządu Ruchu we Wrocławiu, w leczeniu złamań śródstawowych kości piętowej stosujemy metodę repozycji zamkniętej i stabilizacji za pomocą stabilizatora zewnętrznego Ilizarowa w następujących sytuacjach:

1) Otwarte złamania kości piętowej
2) Złamania zamknięte zastarzałe ze znacznym obrzękiem tkanek miękkich, często zagrożone wystąpieniem zespołu ciasnoty przedziałów powięziowych
3) Złamania obustronne kości piętowej
4) Współistniejące złamania o mnogiej lokalizacji.

Celem pracy jest przedstawienie wskazań oraz zasad stosowania opisywanej metody, jak też ocena, czynnościowa i radiologiczna, wyników leczenia.

Złamanie kości piętowej w materiale własnym

W materiale naszej Kliniki w latach 1997-2002 pacjenci ze złamaniami pięty stanowili 1% (0,76-1,24%) wszystkich leczonych chorych urazowych. Stanowią oni 1/5 (20,48%) wszystkich chorych ze złamaniami stopy leczonych ambulatoryjnie i aż 4/5 (79,07%) leczonych stacjonarnie. Dane te świadczą, że złamanie kości piętowej należy do najcięższych następstw urazów stopy.

W latach 1997-2002 spośród chorych ze złamaniami pięty, leczonych tylko w ambulatorium ostrego dyżuru, kobiety stanowiły 53%. Średnia wieku chorych wynosiła 45,08±11,55 i nie była statystycznie znamienna dla płci (48,06±13,1 vs 41,75±9,81 NS). Spośród chorych leczonych w oddziale mężczyźni stanowili znaczącą większość (91%) i byli młodsi o średnio 10 lat (50,89±14,2 vs 40,32±14,17 $p<0,1$). Dane te mogą świadczyć o tym, iż kobiety doznawały urazów w starszym wieku, gdy osteoporoza kości związana z przemianami hormonalnymi silniej zaznacza się u kobiet.

Wśród leczonych można wyróżnić dwie grupy wiekowe (Ryc. 1). Młodsza obejmuje osoby w 3 dekadzie życia. Starsza obejmuje osoby w czwartej, piątej i szóstej dekadzie życia, ze szczytem częstości występowania złamań przypadającym pomiędzy 40 a 49 r. ż. W pierwszej grupie średni czas pobytu wynosił 14,3 dnia. Oscyluje on pomiędzy 5 a 43 dniami. W drugiej grupie czas pobytu jest bardziej jednorodny, oscyluje pomiędzy 7 a 10 dniami spędzonymi w szpitalu. Dłuższy czas hospitalizacji w młodszej grupie chorych ukazuje, że najpoważniejsze obrażenia, wymagające najbardziej kompleksowego zaopatrzenia oraz stwarzające największe zagrożenie inwalidztwem, występują u osób rozpoczynających swoją pracę zawodową.

W naszym materiale 75% przyczyn złamania to upadki z wysokości powyżej 1 m, obejmują one upadki ze schodów (10%), drabiny lub rusztowania (32%) oraz wypadnięcie z budynku (32%) (Ryc. 2). Tylko nieco ponad 1/5 urazów to urazy o niewielkiej energii (upadek z wysokości do 1 m), obejmują one upadek na jednym poziomie lub z mebla czy innego przedmiotu. W 48% przypadków do złamania doszło na skutek wypadku w pracy (Ryc. 3). Dane te obrazują jak poważnym problemem, nie tylko medycznym, ale socjalnym i odszkodowawczym są złamania pięty.

Do złamań kości piętowej dochodzi najczęściej w wyniku działania znacznych sił w długiej osi ciała.

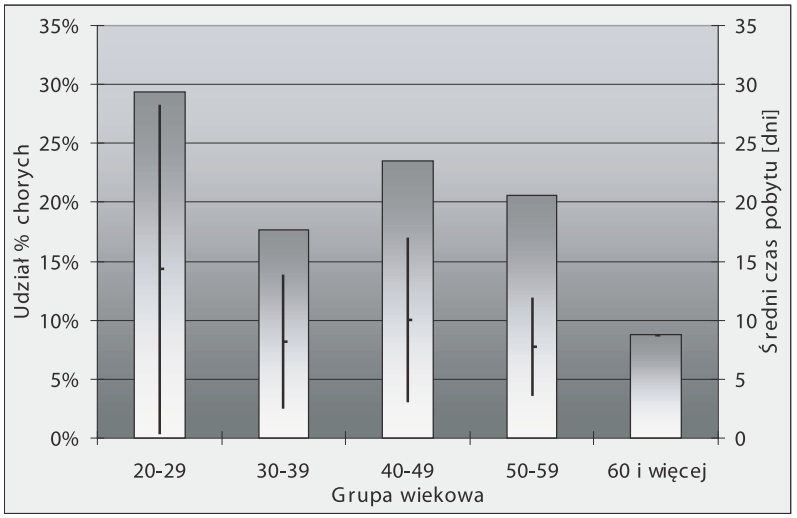

Ryc. 1. Częstość występowania złamania kości piętowej w zależności od wieku chorych
Fig. 1. Incidence rate of calcaneal fractures in age groups

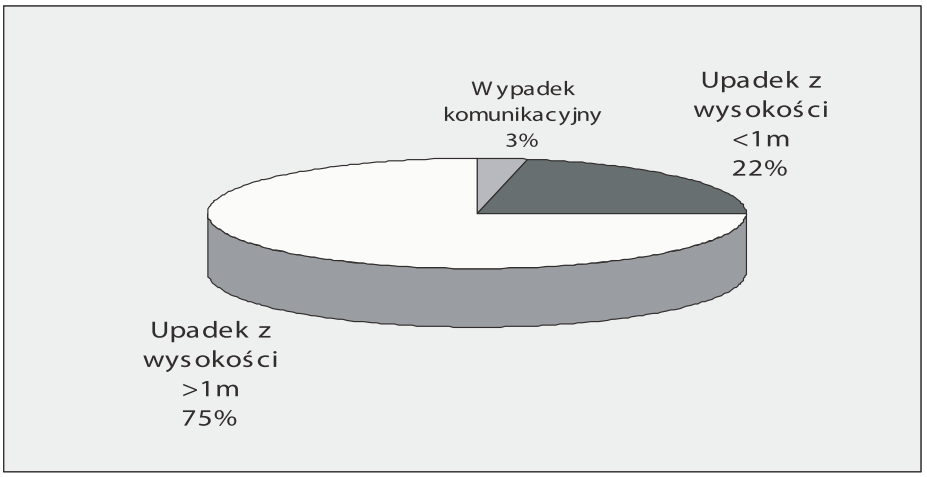

Ryc. 2. Przyczyny złamania kości piętowej w latach 1997-2002 w materiale Kliniki
Fig. 2. Reasons of calcanear bone fracures in year 1997 to 2002 in our material

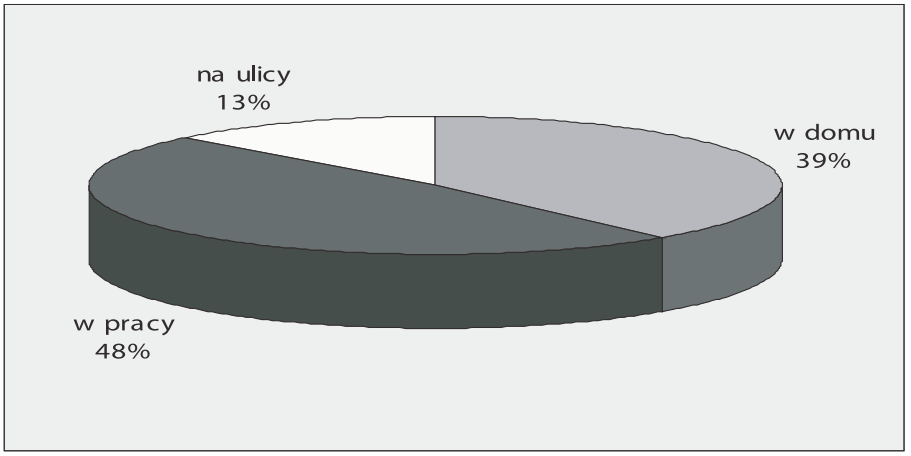

Ryc. 3. Miejsce doznania urazu – złamania kości piętowej w latach 1997-2002 w materiale Kliniki
Fig. 3. Place of calcanear bone fracures in year 1997 to 2002 in our material

W prawie 30% złamaniom tym towarzyszą inne następstwa urazu. Najczęstsze są złamania trzonów kręgów odcinka lędźwiowego kręgosłupa (10%) oraz złamania dystalnych odcinków kończyn: podudzia i przedramienia (10%) (Tab. 1).

MATERIAŁ I METODY

Materiał kliniczny stanowi 45 chorych ze złamaniami stawowymi kości piętowej hospitalizowanych w Klinice Ortopedii i Traumatologii Narządu Ruchu Akademii Medycznej we Wrocławiu w latach 1997-2002.

Tab. 1. Rodzaj współistniejących następstw urazu towarzyszących złamaniu kości piętowej
Tab. 1. Types of injures accompaning to calcaneal bone fracture

Uraz towarzyszący	Częstość występowania
Wstrząśnienie mózgu [commotio cerebri]	3%
Złamanie nasady dalszej kości promieniowej	3%
Zwichnięcie nadgarstka	3%
Złamanie kręgu odcinka lędźwiowego kręgosłupa	10%
Złamanie trzonu piszczeli	3%
Złamanie miednicy	4%
Inne	3%
ŁĄCZNIE	29%

Przedmiot badań stanowi 25 chorych, którzy zgłosili się do badania kontrolnego, u których doszło łącznie do 31 złamań stawowych kości piętowej (w 6 przypadkach złamanie było obustronne). Grupa badana obejmowała 21 mężczyzn i 4 kobiety w średnim wieku 40,9±10,8 lat (od 22 do 60 lat). Średni czas obserwacji wyniósł 2,7±1,55 lat (od 0,52 do 5,86 lat).

Badanych chorych podzielono na dwie grupy:

1. grupę chorych leczonych sposobem Westhuesa (14 osób i 17 złamanych kości piętowych)
2. grupę chorych leczonych metodą jednoczasowej lub powolnej repozycji zamkniętej z użyciem stabilizatora zewnętrznego Ilizarowa (11 osób i 14 złamanych kości piętowych).

Wśród chorych leczonych z użyciem stabilizatora zewnętrznego Ilizarowa dominowały złamania typu zmiażdżeniowego (joint depression) – 10 złamań (4 złamania typu języka); w grupie chorych leczonych metodą Westhuesa złamania typu języka (tongue – type) – 12 złamań (5 złamań typu zmiażdżeniowego) zgodnie z klasyfikacją Essex – Lopresti [4]. Ma to związek z zastosowaniem stabilizacji zewnętrznej Ilizarowa, zgodnie z przyjętymi przez nas wskazaniami, w najcięższych urazach (hi-energy trauma). W dalszych rozważaniach pominięto porównanie wyników leczenia w zależności od typu złamania ze względu na przedstawiony powżej asymetryczny rozkład morfologii złamań w poszczególnych grupach chorych.

Stabilizator zakładano w sposób typowy na goleń, z wykorzystaniem baz w okolicy przynasadowej bliższej i dalszej oraz z ujęciem śródstopia.

Pojedynczy grot Kirschnera przeprowadzany jest prostopadle do osi długiej kości piętowej, w okolicy przyczepu ścięgna Achillesa do guza kości piętowej (praktycznie rzadko objętego obszarem złamania). Rozwiązanie konstrukcyjne pozwala w akcie repozycji na uzyskanie wypadkowego ruchu w osi guza kości piętowej, co pozwala na nastawienie złamania; możliwe są manewry wzorowane na repozycji sposobem Dragonettiego lub Westhuesa [2]. Repozycja może być wykonywana jednoczasowo w przypadku interwencji bezpośrednio po urazie lub powolnie w przypadku podjęcia leczenia w odroczeniu. Możliwa jest stała korekcja zniekształcenia. Repozycja pozwala na odtworzenie prawidłowego kształtu kości piętowej, a także, w zależności od morfologii złamania, również powierzchni stawowej. Doleczanie zależne jest od współistniejących następstw urazu lub sposobu ich zaopatrzenia. Stabilizator utrzymywany jest średnio około 3 miesięcy, chory podejmuje chodzenie w stabilizatorze, z dawkowanym obciążeniem, do pełnego obciążania stopy w końcowej fazie leczenia (Ryc. 4). Pozwala to na kliniczną obiektywizację wydolności zrostu kostnego stwierdzanego badaniem rentgenowskim, co w przypadku złamania kości piętowej w aspekcie jej funkcji ma istotne znaczenie. Użycie stabilizatora pozwala również na artrodiatazę stawu skokowego górnego i dolnego.

W metodyce badania posłużono się badaniem ortopedycznym i rentgenowskim. Średni czas obserwacji wyniósł 2,7 1,55 lat (od 0,52 do 5,86 lat).

Badanie ortopedyczne

Dane zgromadzone podczas badania ortopedycznego pozwoliły na ocenę funkcji w oparciu o skalę Rowe'a [14] oraz skalę Oleruda i Molandera [15].

Podczas badania pacjentów wg arkusza oceny czynnościowej wg Rowe'a oceniano: ból, możliwość poruszania się bez pomocy ortopedycznych, zdol-

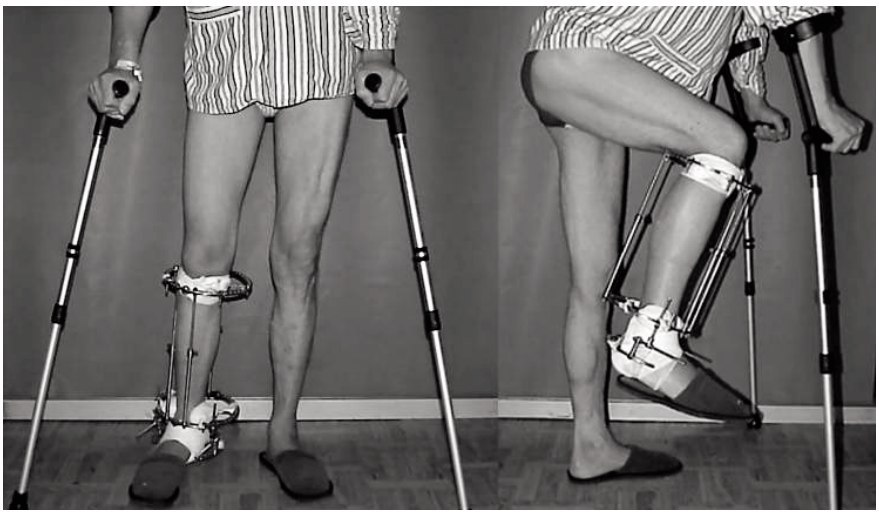

Ryc. 4. Chory B.W., 57 lat, 7 dni po urazie i leczeniu operacyjnym
Fig. 4. B.W., male, age 57, 7 days after injury and operative treatment

Tab. 2 Porównanie wyników w grupie wszystkich chorych leczonych metodą Ilizarowa z grupą leczonych metodą Westhuesa wg czynnościowej skali Rowe'a

Tab. 2 Comparison of functional results of all treated patients according to the Rowe scale in a group of patients treated with Ilizarov fixator and a group treated with Westhues method

Grupa badana	Ból	Pomoce	Praca	Aktywność	Utykanie	Ogółem
Średni wynik punktowy chorych leczonych w stabilizatorze Ilizarowa	12,9	11,4	8,6	9,3	10,7	52,86±21,57
Średni wynik punktowy chorych leczonych w opatrunku gipsowym	11,5	9,6	7,7	7,7	9,2	45,77±20,09

Tab. 3. Porównanie wyników w grupie wszystkich chorych leczonych metodą Ilizarowa z grupą leczonych metodą Westhuesa wg czynnościowej skali Oleruda i Molandera wszystkich leczonych chorych

Tab. 3. Comparison of functional results of all treated patients according to the Olerud and Molander scale in a group of patients treated with Ilizarov fixator and a group treated with Westhues method

Grupa badana	Ból	Sztywność	Obrzęki	Skoki	Pomoce	Aktywn. codzienna	Bieg	Schody	Utykanie	Ogółem
Śr.wynik pkt. chorych leczonych w stab.Ilizarowa	15,7	5,7	7,9	2,9	6,4	7,1	1,4	5,0	2,1	54,29±26,68
Śr.wynik pkt. chorych leczonych w opatr.gipsowym	16,5	3,8	4,2	1,9	5,0	8,5	2,3	4,6	3,1	50,00±25,58

ność do pracy zarobkowej, wpływ przebytego złamania na aktywność życiową i utykanie.

Analogicznej oceny dokonano w skali wg Oleruda i Molandera (Tab. 3). Oceniano ból, sztywność stawów, występowanie obrzęków, możliwość wykonywania skoków, stosowanie pomocy ortopedycznych przy poruszaniu się, codzienną aktywność życiową, możliwość podbiegnięcia, pokonania schodów i utykanie.

Badanie rentgenowskie

W ocenie posłużono się standardowymi badaniami rentgenowskimi, w oparciu, o które dokonywano pomiarów rentgenometrycznych kąta Böhlera, Storcka, Nikołajewa i kąta infleksji (Ryc. 5). Pomiary wykonywano w oparciu o zdjęcia rentgenowskie wykonywane bezpośrednio po urazie, po repozycji złamania oraz po ukończeniu leczenia.

Złamania rutynowo klasyfikowano również wg schematu opracowanego przez Essex-Lopresti [4].

Ostatecznej analizie poddano zmiany w ukształtowaniu kąta Böhlera, świadczącym o rozległości uszkodzenia i skuteczności repozycji oraz zmiany kształtu kąta infleksji jako wyznacznika prawidłowego ukształtowania stopy. Wyniki przeprowadzonych badań wskazują na dodatnią statystyczną korelację

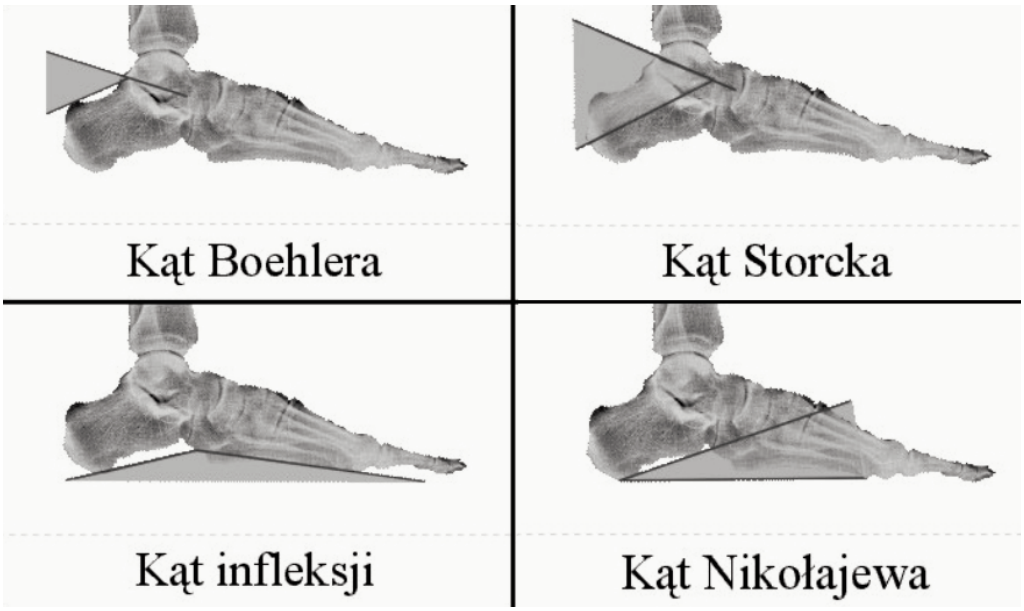

Ryc. 5. Elementy oceniane w badaniu radiologicznym

Fig. 5. Elements evaluated in x-ray examination

pomiędzy zmierzonymi wartościami kąta Storcka a kąta Böhlera u poszczególnych pacjentów. Analogicznie przywrócenie prawidłowych wartości kąta Nikołajewa korelowało ze stopniem odtworzenia kąta infleksji. W związku z tym, celem lepszej wizualizacji wyników leczenia i uproszczenia dalszych rozważań przytoczono tylko oceny kąta Böhlera i infleksji.

WYNIKI

Badanie ortopedyczne

Oceniono funkcjonowanie chorych, w obu grupach chorych, w dwóch skalach wg Rowe'a i wg Oleruda i Molandera. Porównano grupę pacjentów leczonych sposobem Westhuesa z grupą chorych leczonych aparatem Ilizarowa (Tab. 2, 3).

Ponadto w następnej kolejności wyodrębniono dwie grupy badanych. Do pierwszej włączono chorych, u których istniały przyjęte przez nas wskazania do leczenia stabilizatorem zewnętrznym Ilizarowa, a którzy byli leczeni metodą Westhuesa z powodu nie wyrażenia zgody na leczenie sposobem Ilizarowa. Do drugiej grupy zaliczono chorych, u których zgodnie z przyjętymi kryteriami zastosowano repozycję zamkniętą i stabilizację aparatem Ilizarowa. Celem przeprowadzenia takiego porównania była próba oceny prawidłowości doboru kryteriów kwalifikacji pacjentów ze złamaniami śródstawowymi kości piętowej do leczenia z użyciem aparatu Ilizarowa (Tab. 4, 5; Ryc. 6, 7). Do grupy chorych leczonych metodą Westhuesa włączono 6 osób (w tym 3 chorych ze złamaniami obustronnymi), a do grupy leczonej aparatem Ilizarowa 9 chorych (w tym 3 ze złamaniami obustronnymi). Łącznie oceniono 15 osób z 21 złamaniami kości piętowych. W grupie tej znalazły się 2 kobiety, średnia wieku wynosiła 37,8±10,1 lat (od 22

Tab. 4. Wynik punktowy wg czynnościowej skali Rowe'a chorych ze wskazaniami
Tab. 4. Comparison of functional results according to the Rowe scale of group of patients with fulfiled selected criteria

Grupa badana	Ból	Pomoce	Praca	Aktywność	Utykanie	Ogółem
Średni wynik punktowy chorych leczonych w stabilizatorze Ilizarowa	13,3	10,8	8,3	9,2	9,2	50,83±22,89
Średni wynik punktowy chorych leczonych w opatrunku gipsowym	11,3	6,3	7,5	6,9	9,4	41,25±21,67

Tab. 5. Wynik punktowy wg skali Oleruda i Molandera chorych ze wskazaniami
Tab. 5. Comparison of functional results according to the Olerud and Molander scale of group of patients with fulfiled selected criteria

Grupa badana	Ból	Sztywność	Obrzęki	Skoki	Pomoce	Akt. codzienna	Bieg	Schody	Utykanie	Ogółem
Śr.wynik pkt. chorych leczonych w stab.Ilizarowa	15,0	5,0	7,5	2,5	5,8	6,7	0,8	5,0	1,7	50,00±26,46
Śr.wynik pkt. chorych leczonych w opatr.gipsowym	15,0	2,5	2,5	0,6	4,4	9,4	1,9	4,4	2,5	43,13±28,02

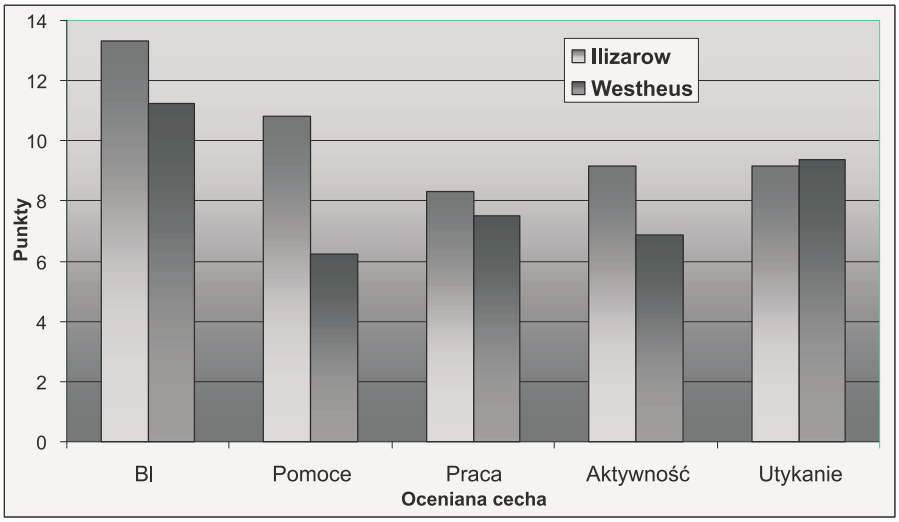

Ryc. 6. Uzyskane wyniki w skali oceny wg Rowe'a w grupie chorych ze wskazaniami
Fig. 6. Functional results according to Rowe scale in a group of patients with fulfiled criteria

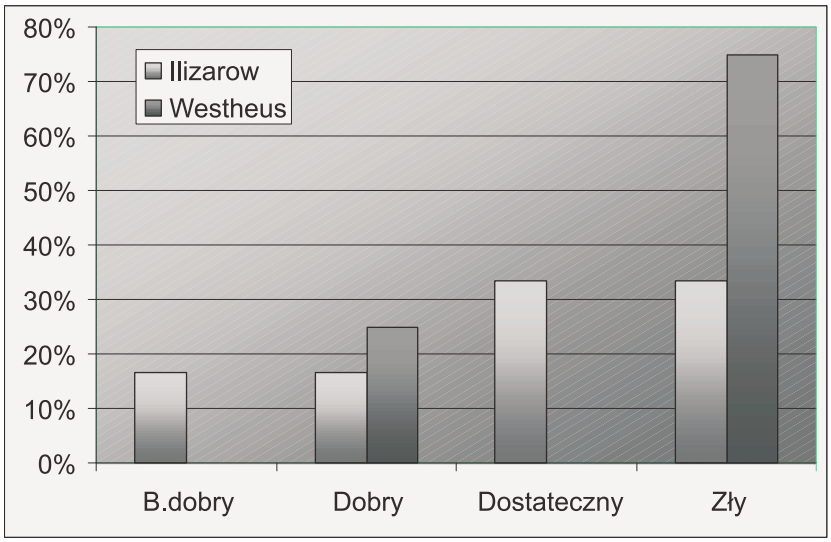

Ryc. 7. Uzyskane wyniki w skali wg Oleruda i Molandera w grupie ze wskazaniami
Fig. 7. Functional results according to Olerud i Molander scale in a group of patients with fulfiled criteria

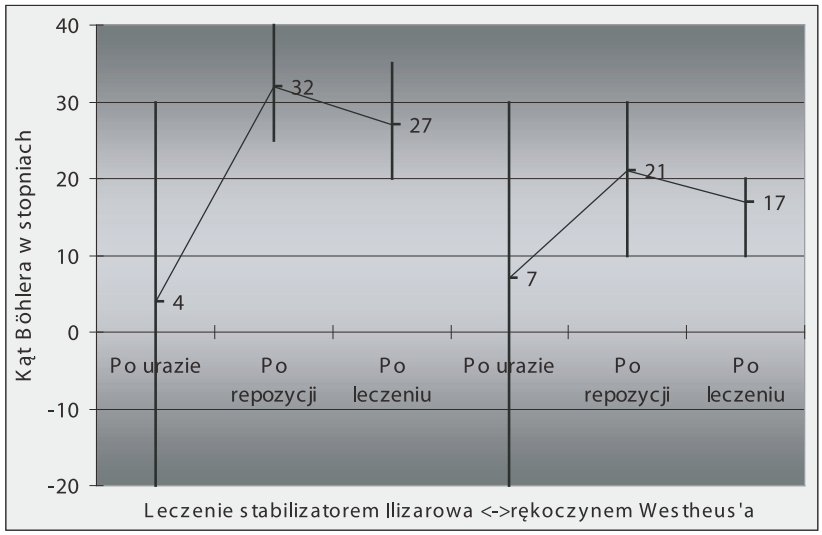

Ryc. 8. Porównanie wartości kąta Boehlera w grupach chorych leczonych metodą Ilizarowa i Westheusa
Fig. 8. Comparison of Boehler angle in a group of patients treated with Ilizarov and Westheus method

do 57 lat), średni czas obserwacji wyniósł 2,29±1,29 lat (od 0,52 do 4,92 lat), co nie stanowiło różnicy istotnej statystycznie w porównaniu z całą przebadaną grupą.

Uzyskane różnice wyników sumarycznych w obu skalach były statystycznie znamienne ($p < 0,05$).

Ocena rentgenowska

Oceniono wartości kąta Böhlera i infleksji bezpośrednio po urazie, po repozycji i po zakończeniu leczenia w grupach chorych leczonych zarówno metodą Ilizarowa, jak też Westhuesa (Ryc. 8, 9).

DYSKUSJA

Porównanie wyników leczenia uzyskanych w grupie wszystkich chorych leczonych sposobem Westhuesa, z wynikami leczenia uzyskanymi w grupie wszystkich chorych leczonych metodą repozycji zamkniętej i stabilizacji zewnętrznej sposobem Ilizarowa (Tab. 2, Tab. 3) wskazuje na nieznacznie lepszy wynik czynnościowy w grupie pacjentów leczonych aparatem Ilizarowa. Jakkolwiek uzyskany wynik czynnościowy jest tylko nieco lepszy w grupie chorych leczonych w stabilizatorze zewnętrznym Ilizarowa, to wyniki te dla obu grup nie różnią się statystycznie znamiennie.

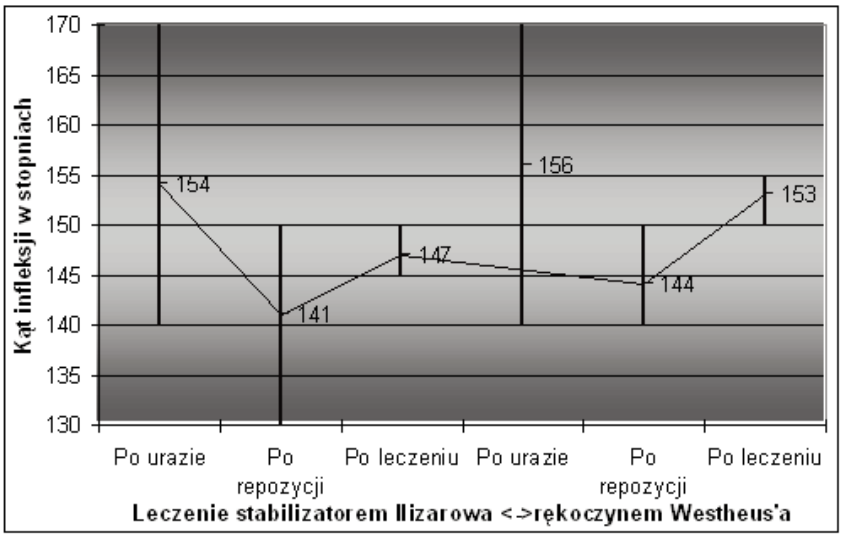

Ryc. 9. Porównanie wartości kąta Infleksji w grupach chorych leczonych metodą Ilizarowa i Westheusa
Fig. 9. Comparison of inflexion angle in a group of patients treated with Ilizarov and Westheus method

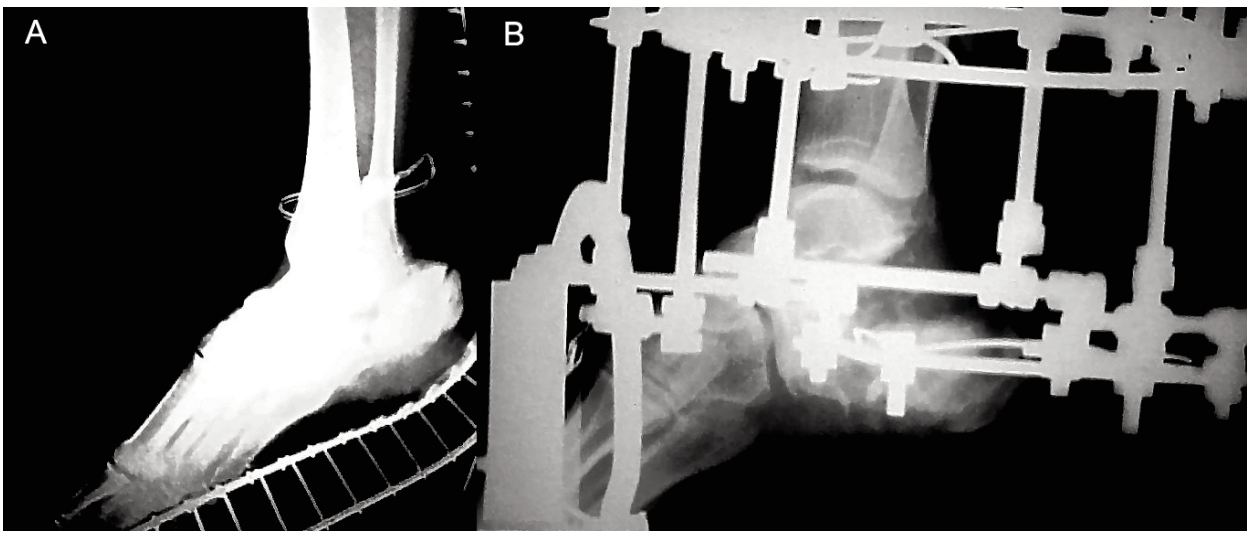

Ryc. 10. Kobieta, 28 lat; A – złamanie kości piętowej lewej, B – repozycja zamknięta i stabilizacja zewnętrzna z użyciem aparatu Ilizarowa
Fig. 10. Female, age 28; A – fracture of both calcaneal bones and fracture of right tibia shaft, B – closed reduction and stabilization with Ilizarov fixator

Porównanie z kolei wyników leczenia osiągniętych w grupie chorych leczonych w opatrunku gipsowym, u których istniały wskazania do leczenia sposobem Ilizarowa, z wynikami osiągniętymi w grupie chorych leczonych, zgodnie z przyjętymi przez autorów wskazaniami, sposobem Ilizarowa pokazuje statystycznie znamienne, wyraźnie lepsze wyniki w tej drugiej grupie (Tab. 4,5).

Zastosowanie stabilizatora zewnętrznego Ilizarowa pozwala na uzyskanie pełnej korekcją zniekształcenia ocenianego kątem Böhlera, a możliwość utrzymania tej korekcji do czasu uzyskania wydolnego zrostu kostnego, zmniejsza ryzyko jej utraty z chwilą podjęcia obciążania. Wyraża się to również trwałością korekcji ocenianej kątem infleksji. Ostatecznym wynikiem w ocenie rentgenometrycznej jest stopa o konfiguracji zbliżonej do normy.

Uzyskana repozycja po leczeniu nieoperacyjnym w naszym materiale nie jest dostateczna w ocenie kąta Böhlera, także pierwotne przywrócenie, a nawet hyperkorekcja kąta infleksji polega na „przełamaniu stopy" w stawie Choparta, czyli jest korekcji pozorną. Z chwilą podjęcia obciążania kąt ten rośnie w kierunku kąta półpełnego. Ostatecznym wynikiem w ocenie rentgenometrycznej jest stopa płaska o różnym ustawieniu osi pięty.

WNIOSKI

1. Analiza otrzymanych wyników funkcjonalnych leczenia wskazuje na statystycznie znamienną przewagę metody repozycji zamkniętej i stabilizacji zewnętrznej z użyciem aparatu Ilizarowa, nad repozycją zamkniętą i stabilizacją w opatrunku gipsowym w grupie chorych ze złamaniami stawowymi kości piętowej powikłanymi znacznym uszkodzeniem tkanek miękkich, złamaniami obustronnymi kości piętowych, jak też w przypadku współstniejących złamań o mnogiej lokalizacji. Uzyskane wyniki potwierdzają słuszność przyjętych przez nas wskazań do zastosowania stabilizatora zewnętrznego Ilizarowa w przedstawionych powyżej sytuacjach klinicznych.
2. Zaletą metody, uzasadniającą jej zastosowanie w powyższych sytuacjach jest mała inwazyjność, pozwalająca uniknąć zwiększania rozległości uszkodzeń urazowych, zwłaszcza w zakresie tkanek miękkich oraz dobre warunki do kontroli procesu gojenia skóry, zarówno jej uszkodzeń pierwotnych, jak i wtórnych.
3. Omawiana metoda, ze względu na swoją małoinwazyjność i łatwość zastosowania może być traktowana jako metoda alternatywna w przypadku każdego złamania śródstawowego kości piętowej, zwłaszcza jako skuteczny i bezpieczny sposób zaopatrzenia czasowego w okresie przygotowania chorego do leczenia sposobem repozycji otwartej.
4. Stabilizator zewnętrzny wg Ilizarowa pozwala na odtworzenie kształtu kości piętowej, co zmniejsza następstwa artrozy podskokowej dla funkcji statycznej i dynamicznej stopy poprzez zachowanie równowagi mięśniowej pomiędzy stopą a golenią; w zależności od morfologii złamania umożliwia także odtworzenie powierzchni stawowej. Cechą charakterystyczną leczenia z użyciem stabilizatora Ilizarowa jest możliwość stałej kontroli uzyskanej korekcji.
5. Niezwykle ważną zaletą metody jest też stworzenie warunków do szybkiej pionizacji i usprawniania chorego oraz umożliwienie skutecznego leczenia współistniejących uszkodzeń narządu ruchu. Jednocześnie wydolność funkcjonalna stopy po leczeniu śródstawowych złamań kości piętowej determinuje ostateczny wynik leczenia współistniejących następstw urazu w obrębie narządu ruc□□□
6. Użycie stabilizatora pozwala również na artrodiatazę stawu skokowego górnego i dolnego. Ocena tego elementu, jako korzystnego w aspekcie profilaktyki artrozy, w tych bardzo zwartych pierwotnie stawach nie jest jednakże jednoznaczna.

PIŚMIENNICTWO

1. Fracture of the os calcis – the problem in general; Cave EF; Clin Orthop. 1963; 30: 64-6
2. Traumatologia narządu ruchu; Tylman D, Dziak A; PZWL W-wa, 1996, tom 2, 761-781
3. Management of displaced intraarticular calcaneal fractures by using external ring fixation, minimally invasive open reduction, and early weightbearing; Talarico LM, Vito GR, Zyryanov SY; J Foot Ankle Surg. 2004 Jan-Feb; 43 (1): 43-50
4. The mechanism, reduction technique, and results in fractures of the os calcis; Essex-Lopresti P; Br J Surg. 1952 Mar; 39 (157): 395-419
5. Surgical treatment of displaced intra-articular fractures of the os-calcis; Rajkumar P, Henderson AA; Foot and Ankle Surgery 9 (2003) 3-6
6. Calcaneus fractures: facts, controversies and recent developments; Rammelt S, Zwipp H; Injury. 2004 May; 35 (5): 443-61
7. Fractures in adults; Rockwood Ch A, Green DP; 1760 - 1789, 1984, 2nd edition, Lippincot
8. The physiology of the joints vol. 2; Kapandji IA; s. 156-218Churchill Livingstone, 1970
9. Acute Calcaneal Fractures: Treatment Options and Results; Macey LR, Benirschke SK, Sangeorzan BJ, Hansen ST; J Am Acad Orthop Surg. 1994 Jan; 2 (1): 36-43
10. Operative treatment in 120 displaced intraarticular calcaneal fractures. Results using a prognostic computed tomography scan classification; Sanders R, Fortin P, DiPasquale T, Walling A; Clin Orthop. 1993 May;(290): 87-95
11. Surgical treatment of the intra-articular calcaneus fracture; Carr JB; Orthop Clin North Am. 1994 Oct; 25 (4): 665-75
12. Intra-articular fractures of the calcaneus; Giachino AA, Uhthoff HK; J Bone Joint Surg Am. 1989 Jun; 71 (5): 784-7
13. Open reduction and circular external fixation of intraarticular calcaneal fractures; Paley D, Fischgrund J; Clin Orthop. 1993 May;(290): 125-31
14. Fractures of the os calcis. A long term follow-up study of 146 patients; Rowe CR, Sakellarides HT, Freeman PA, Sorbie C; J Am Med Ass 184: 920 – 923, 1963
15. A scoring scale for symptom evaluation after ankle fracture; Olerud C, Molander H; Arch Orthop Trauma Surg. 1984; 103 (3): 190-4.

Adres do korespondencji / Address for correspondence
Dr n. med. Piotr Koprowski
Katedra i Klinika Ortopedii i Traumatologii Narządu Ruchu
Akademii Medycznej im. Piastów Śląskich
50-043 Wrocław, Pl. 1-go Maja 8

Otrzymano / Received *27.01.2004 r.*
Zaakceptowano / Accepted *11.03.2004 r.*