ARTYKUŁ ORYGINALNY / ORIGINAL ARTICLE

Ortopedia Traumatologia Rehabilitacja
© MEDSPORTPRESS, 2013; 6(6); Vol. 15, 601-616
DOI: 10.5604/15093492.1091516

Zabiegi ortopedyczne u chorych na wrodzone skazy krwotoczne: doświadczenia własne

Orthopedic Procedures in Patients with Congenital Coagulation Disorders: Single Center Experience

Ireneusz Kotela[1,2(A,B,C,D,E,F)], Piotr Żbikowski[1(A,B,C,D,E,F)], Paweł Ambroziak[1(A,B,C,D,E,F)], Andrzej Kotela[1,3 (A,B,C,D,E,F)], Jacek Lorkowski[1(A,B,C,D,E,F)], Ewa Stefańska-Windyga[4(A,B,C,D,E,F)], Piotr Wojdasiewicz[3(A,B,C,D,E,F)], Filip Latawiec[1(A,B,C,D,E,F)], Jerzy Windyga[4(A,B,C,D,E,F)]

[1] Klinika Ortopedii i Traumatologii, Centralny Szpital Kliniczny MSW w Warszawie, Polska
[2] Instytut Fizjoterapii, Uniwersytet Humanistyczno-Przyrodniczy Jana Kochanowskiego w Kielcach, Polska
[3] Katedra i Klinika Ortopedii i Rehabilitacji, II Wydział Lekarski, Warszawski Uniwersytet Medyczny, Polska
[4] Klinika Zaburzeń Hemostazy i Chorób Wewnętrznych, Instytut Hematologii i Transfuzjologii w Warszawie, Polska
[1] Clinical Department of Orthopedics and Traumatology, Central Clinical Hospital of the Ministry of Interior in Warsaw, Poland
[2] Institute of Physiotherapy, Jan Kochanowski University of Humanities and Sciences in Kielce, Poland
[3] Department of Orthopedics and Rehabilitation, 2nd Faculty of Medicine, Medical University of Warsaw, Poland
[4] Clinical Department of Hemostatic Disorders and Internal Diseases, Institute of Hematology and Transfusion Medicine in Warsaw, Poland

STRESZCZENIE

Wstęp. Samoistne krwawienia dostawowe w przebiegu wrodzonych skaz krwotocznych doprowadzają do wczesnego i rozległego uszkodzenia stawów i struktur okołostawowych. Jedynym skutecznym sposobem leczenia tych destrukcji jest aloplastyka całkowita. Zanim do tego dojdzie, istnieją metody operacyjne pośrednie (artroskopie, osteotomie, itp.), pozwalające odroczyć zabieg aloplastyki, zwłaszcza, że choroba ta dotyczy osób młodych. Celem pracy jest omówienie zakresu wykonywanych zabiegów urazowo – ortopedycznych u chorych na wrodzone skazy krwotoczne. Przedstawiono również wstępne wyniki endoprotezoplastyk stawów u tych pacjentów.

Materiał i metody. W Klinice Ortopedii i Traumatologii Centralnego Szpitala Klinicznego MSW w Warszawie w latach 2010-2013 wykonano 168 zabiegów urazowych i ortopedycznych u chorych na wrodzone zaburzenia krzepnięcia krwi. Wśród tych zabiegów były aloplastyki całkowite stawów (79 – stawów kolanowych, 30 – stawów biodrowych, 3 – stawów skokowo-goleniowych i 1 – stawu łokciowego), artroskopie stawów, wypełnianie przeszczepami torbieli kostnych, oraz operacje urazowe. Do oceny wyników klinicznych leczenia w przypadku aloplastyki stawów biodrowych, kolanowych, skokowo-goleniowych i łokciowego wykorzystano odpowiednio skale HHS, KSS, AOFAS i MEPS. Natężenie dolegliwości bólowych oceniano za pomocą skali VAS. W przypadku operacji aloplastyki stawów kolanowych oceniano parametry jakości życia na podstawie skali WOMAC.

Wyniki. U chorych po endoprotezoplastyce stawu biodrowego stwierdzono wzrost wartości w skali HHS o 50,22 pkt., a w skali VAS o 6,34 pkt. U pacjentów poddanych aloplastyce stawu kolanowego uzyskano poprawę w skali KSS o 116,41 pkt., zaś w skali VAS o 6,67 pkt. Dodatkowo w skali WOMAC odnotowano poprawę po operacji o 53,8 pkt. Przy ocenie wczesnych wyników aloplastyki stawu skokowo-goleniowego w skali AOFAS uzyskano średnią poprawę o 35,5 pkt., w skali VAS o 5 pkt. W skali MEPS oceniającej wyniki aloplastyki stawu łokciowego uzyskano poprawę z 15 do 70 pkt., w skali VAS uzyskano poprawę z 6 do 2 punktów.

Wnioski. 1. Zabiegi ortopedyczne u chorych na wrodzone skazy krwotoczne wymagają starannego przygotowania pacjenta oraz ścisłej współpracy zespołów ortopedycznego i hematologicznego. 2. Wczesne kliniczne doniesienia są obiecujące. 3. Obserwuje się zmniejszenie dolegliwości bólowych, zwiększenie zakresu ruchu w stawach oraz poprawę jakości życia operowanych chorych.

Słowa kluczowe: hemofilia, endoprotezoplastyka, artropatia, artroskopia

SUMMARY

Background. Spontaneous intraarticular bleeds in congenital coagulation disorders result in early and extensive damage to the joints and periarticular structures. Total arthroplasty is the only effective method of treating these defects. Interim surgical procedures (arthroscopy, osteotomy, etc.) exist that can postpone arthroplasty, especially considering the fact that the condition affects young people. The aim of this paper is to discuss the range of trauma care and orthopedic procedures performed in patients with congenital coagulation disorders. Also presented are early results of joint arthroplasty in these patients.

Material and methods. A total of 168 trauma care and orthopedic procedures were performed in patients with congenital coagulation disorders at the Clinical Department of Orthopedics and Traumatology of the Central Clinical Hospital of the Ministry of Interior in Warsaw in the years 2010-2013. Among them were total arthroplasties (79 arthroplasties of the knee, 30 of the hip, 3 of the ankle and 1 of the elbow), arthroscopies, filling bone cysts with grafts and trauma procedures. The HHS, KSS, AOFAS and MEPS scales were used to evaluate the respective clinical results of hip, knee, ankle and elbow arthroplasty procedures. A VAS was used to evaluate pain intensity. In knee arthroplasty patients, quality of life parameters were evaluated with the WOMAC index.

Results. In patients post hip arthroplasty, HHS scores increased by 50.22 points and VAS scores increased by 6.34 points. An increase of 116.41 points in KSS scores and 6.67 points in VAS scores was recorded in patients after knee arthroplasty. Also, WOMAC scores improved by 53.8 points after surgery. Evaluation of early results of ankle arthroplasty in the AOFAS scale showed a mean improvement of 35.5 points and a 5-point improvement in VAS scores. MEPS scores, used for evaluation of elbow arthroplasty results, improved from 15 to 70 points, with an improvement from 6 to 2 points in VAS scores.

Conclusions. 1. Orthopedic procedures in patients with congenital coagulation disorders require thorough preparation of the patient and close cooperation between the orthopedic and hematological teams. 2. Early clinical outcomes are promising. 3. Decreased pain intensity, increased joint range of motion and improved quality of life post-surgery are observed.

Key words: hemophilia, endoprosthesoplasty, arthropathy, arthroscopy

WSTĘP

Osoczowe skazy krwotoczne wywołane są niedoborem odpowiedniego czynnika krzepnięcia lub upośledzeniem jego funkcji. Najczęstsze choroby z tej grupy to choroba von Willebranda (niedobór czynnika von Willebranda), hemofilia A (niedobór czynnika krzepnięcia VIII) i hemofilia B wywołana niedoborem czynnika krzepnięcia IX [1,2].

W zależności od poziomu brakującego czynnika osoczowego skazy krwotoczne mogą dawać objawy od łagodnych (nasilone krwawienia po urazach lub zabiegach operacyjnych), przez pośrednie (większa skłonność do krwawień po niewielkich urazach), aż do ciężkich samoistnych krwawień stawowych, zwłaszcza do stawów kolanowych, łokciowych i skokowych [1-3].

Zaawansowana artropatia hemofilowa jest następstwem wielokrotnych krwawień dostawowych oraz przewlekłego stanu zapalnego błony maziowej (Ryc. 1). Początkowe zmiany o charakterze uszkodzeń chrząstki stawowej obserwowane są już u dzieci, co z czasem może prowadzić do zaawansowanych zmian zwyrodnieniowych nawet u osób nie przekraczających 30 roku życia. Jak widać często są to osoby w wieku najwyższej aktywności fizycznej i zawodowej, cierpiące z powodu bólu i niepełnosprawności w znacznym stopniu pogarszających ich jakość życia [4-6].

BACKGROUND

Coagulation disorders are caused by a deficiency of a particular coagulation factor or impairment of its function. The most common conditions in this group are Von Willebrand disease (von Willebrand factor deficiency), hemophilia A (clotting factor VIII deficiency) and hemophilia B, caused by clotting factor IX deficiency [1,2].

Depending on the plasma level of the deficient coagulation factor, patients with coagulation disorders may present with mild symptoms (increased bleeding after a trauma or surgical procedures), moderate symptoms (increased tendency to bleed after a minor trauma) or severe spontaneous intraarticular bleeding, especially into the knee, elbow and ankle joints [1-3].

Advanced hemophilic arthropathy is the result of recurrent articular bleeding and chronic synovitis (Fig.1). Initial articular cartilage damage can already be seen in children and may lead to advanced degenerative joint disease even in people under 30. These young people are often at the height of their physical and professional activity and are forced to live with pain and disability, which has a highly negative impact on their quality of life [4-6].

Prophylactic substitution therapy is the most effective and beneficial treatment for patients with hemophilic arthropathy [3,7-10]. Appropriate physical therapy aimed at strengthening muscles and re-

Ryc. 1. Zaawansowana artropatia hemofilowa. Złogi hemosyderyny w błonie maziowej stawu kolanowego

Fig. 1. Advanced hemophilic arthropathy. Hemosiderin deposits in the synovial membrane of the knee

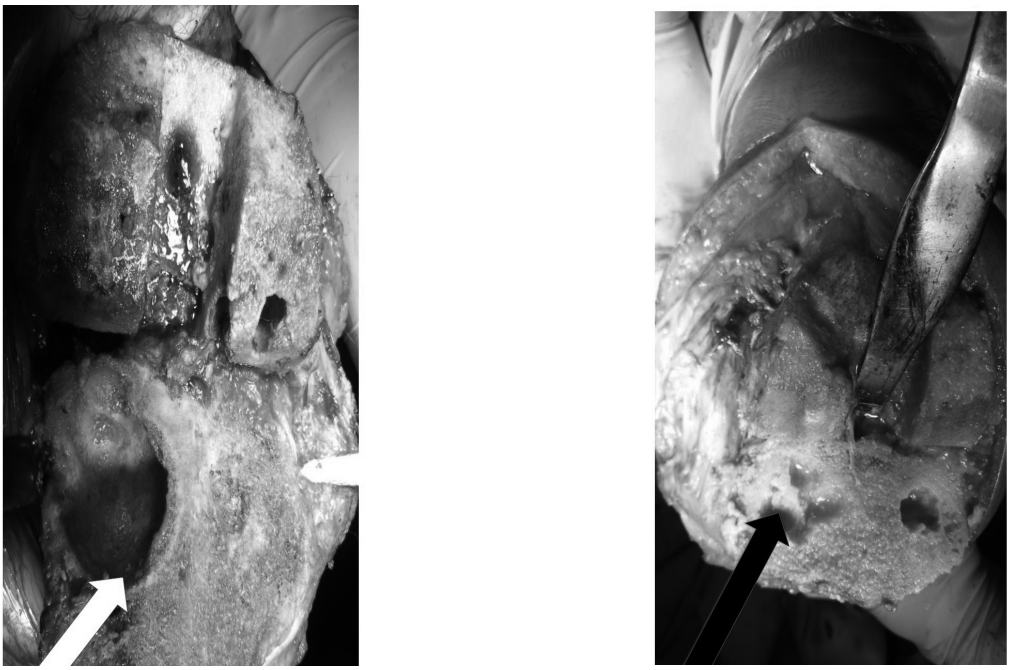

a b

Ryc. 2. Torbiele okołostawowe wypełnione autogennym przeszczepem kostnym podczas aloplastyki stawu kolanowego. a – przed, b – po wypełnieniu)

Fig. 2. Periarticular cysts filled with an autogenic bone graft during a knee arthroplasty procedure. a – before, b – after filling)

Najskuteczniejszym i najbardziej korzystnym leczeniem dla chorych z artropatią hemofilową jest profilaktyka substytucyjna krwawień [3,7-10]. Bardzo istotne znaczenie dla prawidłowego funkcjonowania chorych ma odpowiednio prowadzona fizjoterapia wzmacniająca siłę mięśni i dążąca do fizjologicznego zakresu ruchu w stawach. Jeśli efekt opisanych metod jest niewystarczający, to należy rozważyć opcje terapeutyczne uzupełniające dotychczasowe leczenie. Do zabiegów ortopedycznych mających udowodnioną skuteczność w artropatii hemofilowej zalicza się: chemiczne synowektomie, radiosynowektomie, leczenie artroskopowe, wypełnianie przeszczepami torbieli kostnych (Ryc. 2), osteotomie korekcyjne, embolizacje endowaskularne, a w ostateczności usztywnienie stawów [10-16].

Jednak mimo takiego leczenia, w sytuacji zaawansowanych zmian zwyrodnieniowych, endoprotezoplastyka całkowita stawu jest jedyną skuteczną metodą znoszącą dolegliwości bólowe oraz zwiększającą zakres ruchomości w stawach, przez to zapewniającą poprawę jakości życia [17-23].

Odrębną grupę chorych stanowią pacjenci z wrodzonymi skazami krwotocznymi poddawani zabiegom ortopedycznym z powodu urazów. Ich leczenie stanowi szczególne wyzwanie terapeutyczne nie tylko ze względu na współistniejące zaburzenia krzepnięcia krwi i bardziej nasilone objawy miejscowe,

storing the physiological range of motion in the joint is crucial for the patients to function normally. If the outcome is not satisfactory, supplementary therapeutic measures should be taken into consideration. The following orthopedic procedures have proven to be effective in hemophilic arthropathy: chemical synovectomy, radiosynovectomy, arthroscopic procedures, filling bone cysts with grafts (Fig. 2), corrective osteotomy, endovascular embolization and arthrodesis, as a last resort [10-16].

Total joint arthroplasty is, however, the only effective method that improves patients' quality of life by eliminating pain and increasing the joint's range of motion in the presence of severe degenerative joint disease [17-23].

Patients with congenital coagulation disorders who undergo orthopedic procedures due to trauma constitute a separate group. Treating such patients is a therapeutic challenge not only because of the comorbid coagulation disorders and more severe local symptoms, but also because the surgery often needs to be postponed. Hematological monitoring is required, which is difficult in surgical emergencies. Such patients are therefore usually qualified for conservative treatment.

Orthopedic procedures in patients with congenital coagulation disorders are performed very rarely both in Poland and globally [24]. This applies to total

ale również częstą konieczność odwleczenia zabiegu operacyjnego. Leczenie operacyjne tych pacjentów wymaga nadzoru hematologicznego, co w przypadku nagłych wypadków jest trudne do zrealizowania. Wobec powyższego, pacjenci ci znacznie częściej kwalifikowani są do leczenia zachowawczego.

Zabiegi ortopedyczne u chorych z wrodzonymi zaburzeniami krzepnięcia krwi należą do zabiegów wykonywanych bardzo rzadko, zarówno w Polsce, jak i na świecie [24]. Dotyczy to zarówno całkowitej aloplastyki zniszczonych stawów, jak i leczenia urazów. Dlatego celowe jest przedstawienie rozległości problemu i zakresu wykonywanych zabiegów w tej grupie chorych.

Celem niniejszej pracy jest omówienie rodzaju i liczby wykonywanych zabiegów operacyjnych u chorych na wrodzone skazy krwotoczne w naszym ośrodku. Przedstawiono również wstępne wyniki endoprotezoplastyk stawów u tych pacjentów.

MATERIAŁ I METODY

W latach 2010-2013 w Klinice Ortopedii i Traumatologii CSK MSW w Warszawie wykonano łącznie 168 operacje urazowe i ortopedyczne u chorych na wrodzone zaburzenia krzepnięcia krwi (Tab. 1).

Zabiegom artroskopowym stawów poddano łącznie 35 pacjentów. Najczęściej wykonywano artroskopię stawu kolanowego, następnie skokowego i ramiennego. W 2 przypadkach dokonano artroskopowej rekonstrukcji ACL. W 4 przypadkach wykonano wypełnienie torbieli kostnych – trzykrotnie dalszego końca kości piszczelowej w trakcie artroskopii stawu skokowego, w pojedynczym przypadku – bliższego końca kości piszczelowej w trakcie artroskopii stawu kolanowego. U 1 pacjenta dokonano artroskopowej dekompresji podbarkowej.

Złamania trzonu kości udowej zespolono u 2 pacjentów – kolejno z użyciem śródszpikowego gwoździa gamma oraz płyty LISS. Z kolei za pomocą płyty DCS wykonano zespolenie złamania dalszego końca kości udowej u 1 osoby. Następnych 2 pacjentów operowano z powodu złamania szyjki kości udowej. W obu przypadkach zastosowano zespolenie śrubami kaniulowanymi. U 1 pacjenta wykonano resekcję głowy kości promieniowej z powodu jej wcześniejszego złamania, u kolejnego chorego wykonano zespolenie bliższego końca kości piszczelowej za pomocą płyty LCP.

Z powodu zaawansowanej artropatii hemofilowej w 2 przypadkach usztywniono staw skokowo-goleniowo górny, w kolejnych 2 dokonano wydłużenia ścięgna piętowego. W jednym przypadku usunięto ognisko zapalne z kości ramiennej, u jednego pacjen-

arthroplasty procedures of the damaged joints as well as to orthopedic trauma procedures. This is why it is advisable to present the extent of the problem and the range of procedures performed in this group of patients.

The aim of this paper is to discuss the types and number of surgical procedures performed in patients with congenital coagulation disorders at our centre. Also presented are early results of arthroplasty procedures in these patients.

MATERIAL AND METHODS

A total of 168 trauma and orthopedic procedures in patients with congenital coagulation disorders were performed at the Clinical Department of Orthopedics and Traumatology of the Central Clinical Hospital of the Ministry of Interior in Warsaw in the years 2010-2013 (Tab. 1).

Thirty-five patients underwent arthroscopic procedures. The most common procedure was arthroscopy of the knee, followed by arthroscopy of the ankle and of the shoulder. Two patients underwent arthroscopic ACL reconstruction. Filling of bone cysts was performed in 4 patients – in the distal tibia during ankle arthroscopy in 3 cases and in the proximal tibia during knee arthroscopy in 1 case. One patient underwent arthroscopic subacromial decompression.

Femoral shaft fractures were fixed in 2 patients, with an intramedullary gamma nail and a LISS plate, respectively. A fracture of the distal femur was fixed with a DCS plate in one patient. Two other patients were operated on due to a femoral neck fracture. Both fractures were fixed with cannulated screws. The resection of a previously fractured humeral head was performed in 1 patient. In one patient, the proximal tibia was fixed with an LCP plate.

Due to advanced hemophilic arthropathy, arthrodesis of the upper talo-crural joint was performed in 2 cases, while two other patients underwent Achilles tendon lengthening. A focus of inflammation was removed from the humerus in one patient and one patient underwent fasciotomy due to a post-traumatic compartment syndrome.

Tab. 1. Rodzaj i liczba wykonanych zabiegów ortopedycznych. u chorych z hemofilią

Tab. 1. Type and number of orthopedic procedures performed in hemophilic patients

Endoprotezoplastyka Stawów / Arthroplasty		Zabiegi artroskopowe / Arthroscopic procedures		Zabiegi urazowe / Trauma care procedures		Inne / Other	
Staw kolanowy / Knee		**Staw kolanowy / Knee**	22	**Kość udowa / Femur**		**Staw skokowy / Ankle**	
– Pierwotne / Primary	72	– synowektomie / synovectomy	–	– złamanie trzonu / femoral shaft fracture	2	– wydłużenie ścięgna Achillesa / Achilles tendon lengthening	2
– Rewizyjne / Revision	7	– Uszkodzenie chrząstki stawowej / Articular cartilage damage	5	– złamanie końca dalszego / distal femoral fracture	1	– usztywnienie stawu / arthrodesis	2
Staw biodrowy / Hip		– Ewakuacja krwiaka / Hematoma evacuation	1	– złamanie szyjki / femoral neck fracture	2		
– Pierwotne / Primary	28	– artroliza / arthrolysis	6			**Wycięcie ogniska zapalnego z kości ramiennej / Removal of focus of inflammation from the humerus**	1
– Rewizyjne / Revision	2	– wypełnienie torbieli bliższego końca kości piszczelowej / Filling a proximal tibial cyst	1	**Inne złamania / Other fractures**	2		
Staw skokowy / Ankle		– Rekonstrukcja ACL / ACL reconstruction	2	**Usunięcie zespoleń / Removal of fixations**	7	**Fasciotomia podudzia / Fasciotomy of the lower leg**	1
– Pierwotne / Primary	3	**Staw skokowy / Ankle**	12				
Staw łokciowy / Elbow		– Synowektomia, wycięcie wyrośli / Synovectomy, bone spur removal	7				
– Pierwotne / Primary	1	– wypełnienie torbieli końca dalszego kości piszczelowej / filling a distal tibial cyst	3				
		Staw ramienny / Shoulder	1				
		– Dekompresja podbarkowa / Subacromial decompression	1				
Łącznie: / Total:	113		35		14		6

ta wykonano fasciotomię z powodu pourazowego zespołu przedziałów powięziowych podudzia.

Jak wynika z Tabeli 1, wykonano 30 całkowitych endoprotezoplastyk stawów biodrowych. Do kontroli zgłosiło się 25 chorych, wśród których było 23 mężczyzn i 2 kobiety. Średni wiek chorych wynosił 49,2 (27-74 lat). Grupę osób badanych stanowiły osoby chorujące na hemofilię A, B, niedobór czynnika V i VII. W 1 przypadku wskazaniem do operacji było niedokonane złamanie szyjki kości udowej w przebiegu dysplazji włóknistej u pacjentki chorej na chorobę von Willebranda, w pozostałych 24 artropatia hemofilowa. Okres obserwacji wynosił średnio 14,3 miesięcy. Dokładniejszą charakterystykę chorych przedstawia Tabela 2 (Ryc. 3).

Kolejną grupę chorych stanowili pacjenci operowani z powodu artropatii hemofilowej stawów kolanowych. Ogółem wykonano 72 aloplastyki pierwotne całkowite stawów kolanowych u 69 chorych. Analizie pooperacyjnej poddano 27 chorych, u których wykonano 30 aloplastyk całkowitych stawu kolanowego (u 3 pacjentów zabieg był wykonany obustronnie).

As shown in Table 1, 30 total hip arthroplasties were performed and 25 patients (23 men and 2 women) reported for follow-up. Average age was 49.2 (range: 27-74 years old). The study group consisted of patients with hemophilia A, hemophilia B and factor V or factor VII deficiency. An incomplete fracture of the femoral neck in the course of fibrous dysplasia was an indication for surgery in 1 patient with von Willebrand disease. The remaining 24 patients were qualified for surgery on account of hemophilic arthropathy. Average follow-up duration was 14.3 months. More detailed characteristics of the patients are given in Table 2 (Fig. 3).

Another group consisted of patients operated on due to hemophilic arthropathy of the knee. A total of 72 primary total knee arthroplasty procedures were performed in 69 patients. We analyzed the postoperative course of 27 patients who underwent 30 total knee replacements (3 patients underwent bilateral procedures). A total of 24 male patients had severe hemophilia A. Three patients (1 woman and 2 men) had von Willebrand disease. The youngest patient

24 osoby (mężczyźni) chorowały na ciężką hemofilię A. Trzy osoby (1 kobieta i 2 mężczyzn) chorowały na chorobę von Willebranda. Najmłodszy z pacjentów w chwili operacji miał 25, a najstarszy 71 lat (średni wiek 45,23 lat). Dokładniejszą charakterystykę chorych przedstawia Tabela 2 (Ryc. 4).

U 3 chorych wykonano całkowitą aloplastykę bezcementową stawu skokowo-goleniowego. Ocenie poddano 2 chorych (okres obserwacji u jednego chorego był zbyt krótki). 1 chory chorował na hemofilię A, 1 chora na chorobę von Willebranda. Wiek pacjentów wynosił 39 i 43 lat, czas obserwacji: 5,5 miesiąca (4-5) (Ryc. 5).

was 25 and the oldest was 71 years old at the time of the surgery (average age 45.23 years). More detailed characteristics of the patients are given in Table 2 (Figure 4).

Cementless total ankle arthroplasty was performed in 3 patients, of whom 2 were evaluated (the duration of follow-up in one patient was too short). One patient had hemophilia A and one had von Willebrand disease. The patients were aged 39 and 43, and the duration of follow-up was 5.5 months (4-5) (Fig. 5).

Total elbow arthroplasty was performed in one 66-year-old patient due to hemophilic arthropathy of that joint (Fig.6). A follow-up examination was carried out at 7 months after the surgery.

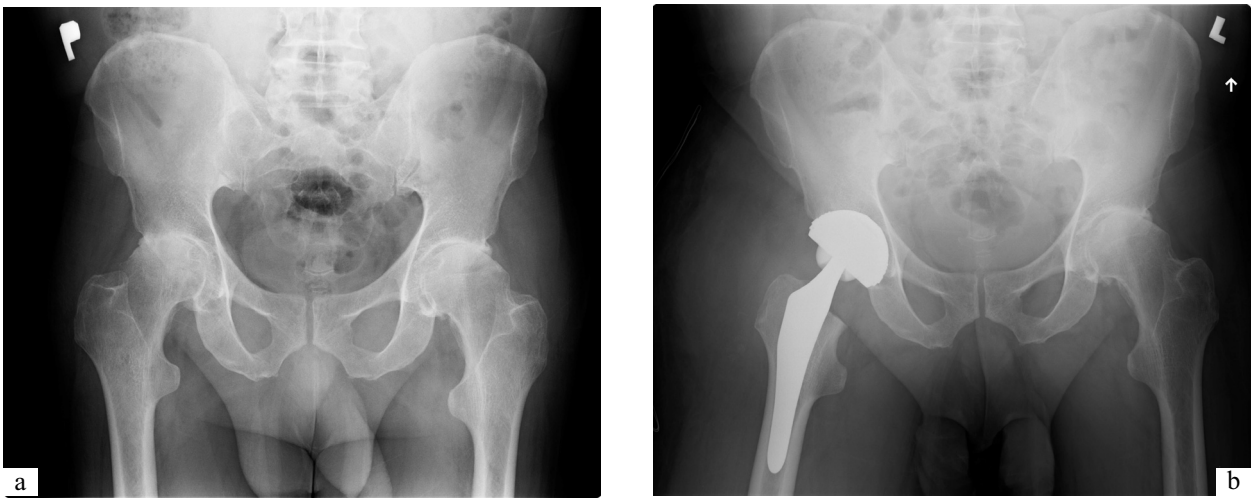

Ryc. 3. Artropatia hemofilowa stawu biodrowego. Zdjęcie radiologiczne: a – przed i b – po endoprotezoplastyce stawu biodrowego

Fig. 3. Hemophilic arthropathy of the hip. Radiographs taken: a – before and b – after hip arthroplasty

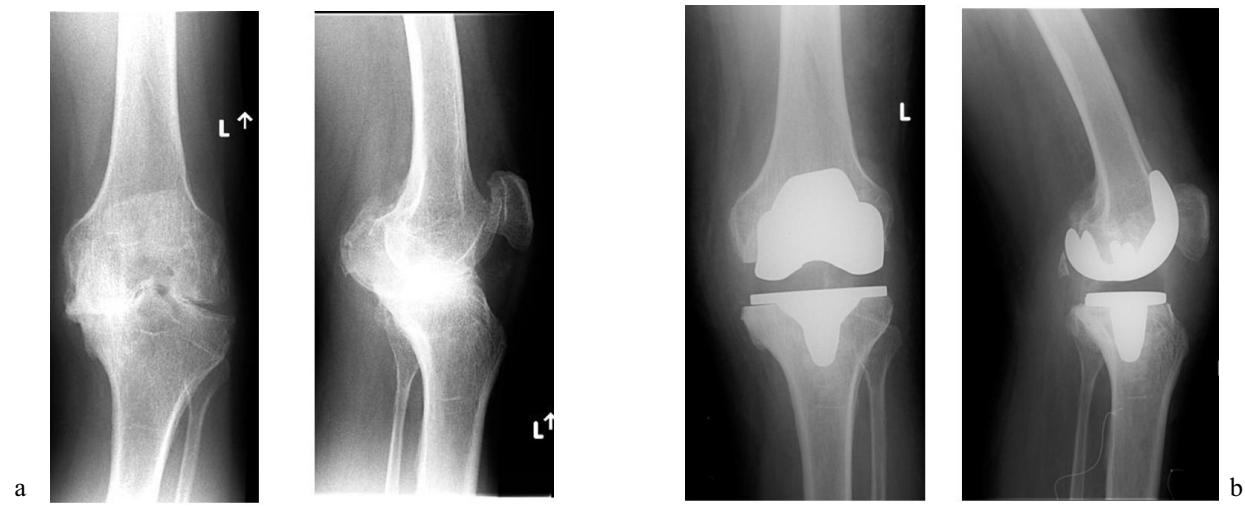

Ryc. 4. Artropatia hemofilowa stawu kolanowego. Zdjęcie radiologiczne: a – przed i b – po endoprotezoplastyce bezcementowej stawu kolanowego

Fig. 4. Hemophilic arthropathy of the knee. Radiographs taken: a – before and b – after cementless knee arthroplasty

Aloplastykę całkowitą stawu łokciowego wykonano u jednej 66-letniej chorej z powodu artropatii hemofilowej tego stawu (Ryc. 6). Badanie kontrolne przeprowadzono po 7 miesiącach od operacji.

Wszyscy pacjenci przed rozpoczęciem leczenia operacyjnego byli hospitalizowani w Klinice Zaburzeń Hemostazy i Chorób Wewnętrznych Instytutu Hematologii i Transfuzjologii w Warszawie w celu przygotowania do operacji. Do Kliniki Ortopedii i Traumatologii CSK w Warszawie byli przewożeni w dniu operacji, gdzie była wykonywana odpowiednia procedura operacyjna.

Zabiegi operacyjne były wykonywane w sposób typowy. Obraz śródoperacyjny dokumentowano fotograficznie, pobierano materiał do badania histopatologicznego i mikrobiologicznego. Tego samego dnia

Before the procedure, all patients were hospitalized at the Clinical Department of Hemostatic Disorders and Internal Diseases of the Institute of Hematology and Transfusion Medicine in Warsaw for preparation for the surgery. They were only transported to the Clinical Department of Orthopedics and Traumatology of the Central Clinical Hospital of the Ministry of Interior in Warsaw on the day of the surgery, where the respective surgical procedure was carried out.

The procedures were performed in a standard manner. Intraoperative photographs were taken and samples were collected for histopathological and microbiological analysis. The patients returned to the Institute of Hematology for further postoperative treatment and rehabilitation on the day of the surgery following an evaluation of overall clinical status.

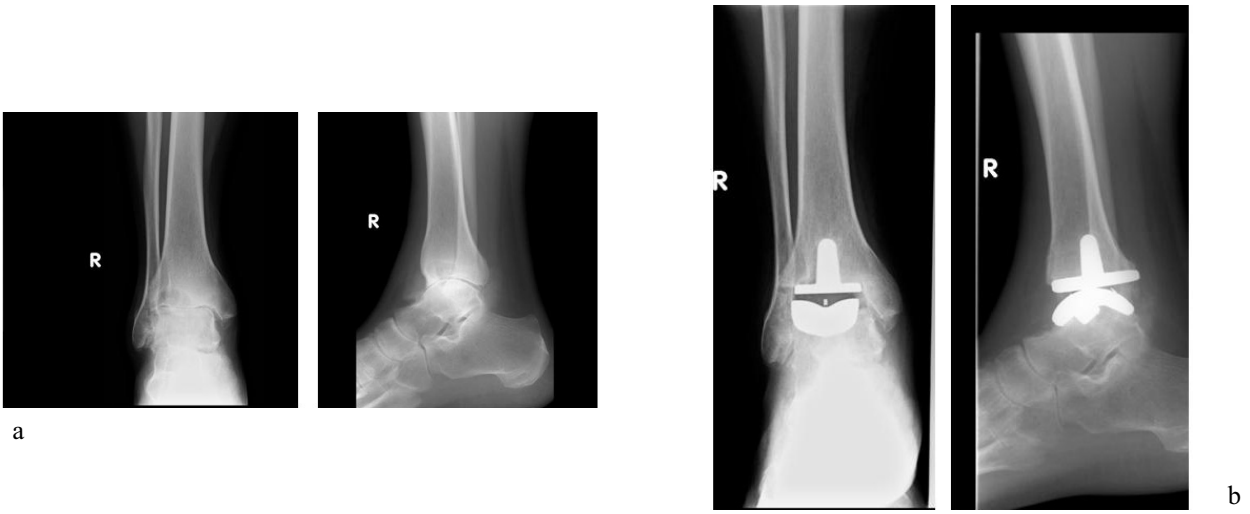

Ryc. 5. Artropatia hemofilowa stawu skokowo-goleniowego. Zdjęcie radiologiczne: a – przed i b – po endoprotezoplastyce stawu skokowo-goleniowego

Fig. 5. Hemophilic arthropathy of the ankle joint. Radiographs taken: a – before and b – after ankle arthroplasty

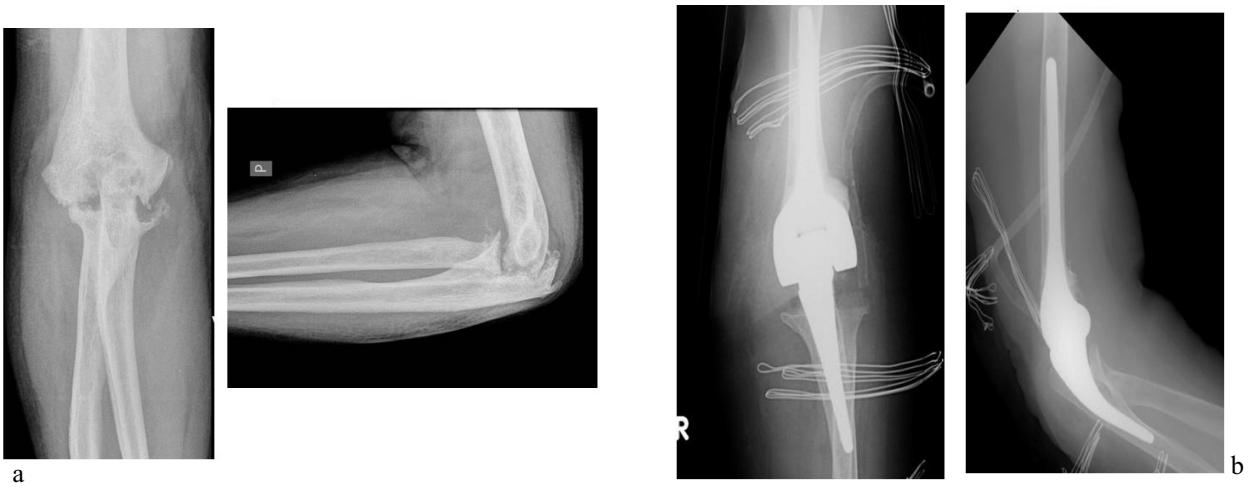

Ryc. 6. Artropatia hemofilowa stawu łokciowego. Zdjęcie radiologiczne: a – przed i b – po endoprotezoplastyce stawu łokciowego

Fig. 6. Hemophilic arthropathy of the elbow. Radiographs taken: a – before and b – after elbow arthroplasty

po ocenie stanu ogólnego, pacjenci byli ponownie przewożeni do Kliniki Hematologii w celu dalszego leczenia pooperacyjnego oraz usprawniania.

W przypadku endoprotezoplastyk stawów, dreny usuwano w 2-3 dobie po operacji. Chorzy byli pionizowani w 2 dobie od operacji, natomiast w 1 dobie rozpoczynano ćwiczenia bierne oraz izometryczne mięśni operowanych kończyn.

W zależności od ogólnego stanu i samopoczucia pacjenta, zwykle w 2 dobie od operacji rozpoczynano naukę chodzenia, najpierw przy balkoniku, później o 2 kulach łokciowych z częściowym lub całkowitym obciążaniem kończyny (w przypadku użytych przeszczepów kostnych zalecano obciążanie częściowe).

Stan kliniczny pacjentów poddanych endoprotezoplastyce stawów oceniono w okresie przed i pooperacyjnym na podstawie odpowiednich skal, w tym: HHS (Harris Hip Score), KSS (Knee Society Score), AOFAS (AOFAS Ankle-Hindfoot Scale), MEPS (Mayo Elbow Performance Score), jak również wykonano zdjęcia radiologiczne operowanych stawów w celu oceny stanu kości i osadzenia endoprotezy. Stosowano również skalę VAS (Visual Analogue Scale) do oceny natężenia bólu przed i po zabiegu operacyjnym. W przypadku endoprotezoplastyki stawu kolanowego stosowano także skalę WOMAC (Western Ontario and McMaster Universities Arthritis Index) w celu oceny parametrów jakości życia operowanych chorych.

Wszystkie zabiegi wszczepienia endoprotez stawu biodrowego, skokowego i łokciowego były wykonane przez pierwszego autora tej publikacji. Również większość aloplastyk pierwotnych i rewizyjnych stawu kolanowego jest jego autorstwa. Pozostałe zabiegi ortopedyczne zostały wykonane przez ten sam zespół chirurgiczny.

W badanej grupie chorych przy opracowywaniu wyników przeprowadzono ocenę z pomocą statystyki opisowej. W badanej grupie wartości prawdopodobieństwa (p) mniejsze od 0,05 uznawano za statystycznie istotne ($p<0,05$). Analizę statystyczną wykonano za pomocą pakietu IBM SPSS Statistics 20 dla Windows. Przy analizie wyników leczenia dla endoprotezoplastyki stawu łokciowego i skokowo – goleniowego, ze względu na rozmiary grupy metodologii statystycznej nie stosowano.

WYNIKI

U wszystkich chorych operowanych z powodu zmian zwyrodnieniowych stawów biodrowych, przed operacją stwierdzano znaczne dolegliwości bólowe i ograniczenie ruchomości. U większości pacjentów widoczne było skrócenie kończyny dolnej i radiolo-

In cases of total joint arthroplasty procedures, drains were removed on the second or third day after the surgery. Patients were verticalized on the second postoperative day and passive and isometric muscle exercises of the operated limbs were commenced on the first postoperative day.

Depending on their general condition and well-being, gait education was usually commenced on the second postoperative day, first with a walker and then with 2 elbow crutches with partial or full weight bearing (partial weight bearing was recommended in patients who had received bone grafts).

Preoperative and postoperative clinical status of the arthroplasty patients was evaluated on the basis of the following joint-specific scales: HHS (Harris Hip Score), KSS (Knee Society Score), AOFAS (AOFAS Ankle-Hindfoot Scale) and MEPS (Mayo Elbow Performance Score). Radiographs of the operated joints were also taken to evaluate bone status and implant setting. Pre- and post-operative pain intensity was evaluated with a Visual Analogue Scale (VAS). The WOMAC (Western Ontario and McMaster Universities Arthritis Index) scale was used to evaluate quality of life parameters in the total knee arthroplasty patients.

All hip, ankle and elbow arthroplasty procedures, as well as most primary and revision knee arthroplasty procedures were performed by the first author. The remaining orthopedic procedures were performed by the same surgical team.

Results were analysed with the use of descriptive statistics. Probability (p) values of less than 0.05 were considered statistically significant ($p<0.05$). Statistical analysis was carried out with IBM SPSS Statistics 20 package for Windows. Statistical processing was not applied to treatment results of the elbow and ankle replacement patients due to the size of the respective groups.

RESULTS

Significant pain and a limited range of motion were noted pre-operatively in all patients operated for hip osteoarthritis. Shortening of the limb and radiographically advanced osteoarthritis was observed in most patients. The mean preoperative HHS and

gicznie zaawansowane zmiany zwyrodnieniowe. Średni wynik przedoperacyjny w skali HHS wynosił 35,55 pkt., w skali VAS 6,7 pkt. Średni wynik pooperacyjny w skali HHS wynosił 85,77 pkt., w skali VAS 0,36 pkt (Tab. 3). W skali HHS, w obserwacji pooperacyjnej, uzyskano 84% wyników dobrych i bardzo dobrych (Tab. 4). W ocenie radiologicznej nie stwierdzono w żadnym przypadku cech obluzowania endoprotezy.

Oceniając wyniki kliniczne leczenia operacyjnego endoprotezoplastyki stawu kolanowego na podstawie skali KSS stwierdzono przed operacją średni wynik 55,87 pkt., natomiast po 12 miesiącach od leczenia operacyjnego 172,28 pkt. Oceniano również stopień dolegliwości bólowych za pomocą skali VAS

VAS scores were 35.55 and 6.7 points, respectively. The mean postoperative HHS score was 85.77 points and the mean VAS score was 0.36 points (Table 3). At follow-up, 84% of postoperative HHS scores were excellent or good (Table 4). Radiological evaluation revealed no signs of implant loosening in any patient.

Total knee arthroplasty patients had a mean preoperative KSS score of 55.87 points vs. 172.28 points at 12 months after the procedure. Pain intensity was evaluated with the VAS in the preoperative (mean score of 6.93 points) and postoperative period (mean score of 0.26 points). The mean WOMAC score decreased from 61.50 points before surgery to 7.67 points after the procedure (Table 5).

Tab. 2. Charakterystyka operowanych pacjentów ortopedycznych z hemofilią

Tab. 2. Characteristics of operated orthopedic patients with hemophilia

	Endoprotezoplastyka stawu biodrowego / Hip arthroplasty	Endoprotezoplastyka stawu kolanowego / Knee arthroplasty	Endoprotezoplastyka stawu skokowego / Ankle arthroplasty	Endoprotezoplastyka stawu łokciowego / Elbow arthroplasty
Płeć / Sex	M:23 F:2	M:26 F:1	M:1 F:1	F:1
Wiek w latach / Age in years	49.32 (27-74)	45.23 (25-71)	41 (39-43)	66
Rodzaj skazy krwotocznej / Type of coagulation disorder	Ciężka hemofilia A – 15 osób, w tym 1 z inhibitorem / Severe hemophilia A – 15 patients, including 1 with an inhibitor Hemofilia B – 4 / Hemophilia B – 4 Choroba von Willebranda – 2 / Von Willebrand disease – 2 Niedobór czynnika VII – 2 / Factor VII deficiency – 2 Niedobór czynnika V i VIII – 1 / Factor V and VIII deficiency – 1 Małopłytkowość – 1 / Thrombocytopenia - 1	Ciężka hemofilia A – 24 osób, w tym 1 z inhibitorem / Severe hemophilia A – 24 patients, including 1 with an inhibitor Choroba von Willebranda – 3 / Von Willebrand disease – 3	Hemofilia A – 1 / Hemophilia A – 1 Choroba von Willebranda – 1 / Von Willebrand disease – 1	Choroba von Willebranda – 1 / Von Willebrand disease – 1
Czas obserwacji w miesiącach / Follow-up duration in months	14.32 (1-38)	14.32 (1-38)	5.5 (4-5)	7

Tab. 3. Porównanie wczesnych wyników klinicznych w skali HHS i VAS w okresie przed i pooperacyjnym u chorych z hemofilią po endoprotezoplastyce stawów biodrowych

Tab. 3. Comparison of early clinical preoperative and postoperative HHS and VAS scores in hemophilic patients after hip arthroplasty

Skala / Scale		HHS	VAS
Średni wynik 12 miesięcy po zabiegu operacyjnym / Mean score at 12 months post-surgery	Przedoperacyjny / preoperative	35.55 (±9,83)	67.2 (±12.29)
	Pooperacyjny / postoperative	85.77 (±6,66)	3.64 (±3.05)

Tab. 4. Wczesne wyniki kliniczne w skali HHS u chorych z hemofilią po endoprotezoplastyce stawów biodrowych

Tab. 4. Early clinical results according to the HHS scale in hemophilic patients after hip arthroplasty

WYNIK / RESULT	Liczba pacjentów / Number of patients
Bardzo dobry / Excellent	7
Dobry / Good	14
Dostateczny / Fair	4
Zły / Poor	0

Tab. 5. Wczesne wyniki kliniczne w skali KSS, VAS i WOMAC. u chorych z hemofilią po endoprotezoplastyce stawów kolanowych

Tab. 5. Early clinical results according to the KSS, VAS and WOMAC scales in hemophilic patients after knee arthroplasty

	KSS	VAS	WOMAC
Przed operacją / Before surgery	55.87 (±34.615)	6.93 (±1.79)	61.50 (±12.73)
Średni wynik 12 miesięcy po zabiegu operacyjnym / Mean score at 12 months post-surgery	172.28 (±17.316)	0.26 (±0.44)	7.67 (±7.22)

Ryc. 7. Rozległa martwica tkanek miękkich okolicy stawu kolanowego po endoprotezoplastyce (zdjecie po stronie lewej). Wygojony przeszczep mięśniowo – skórny, pokrywający ubytek (zdjęcie po stronie prawej)

Fig. 7. Extensive soft tissue necrosis in the knee joint area after arthroplasty (on the left). Healed muscle-skin graft covering the defect (on the right)

w okresie przedoperacyjnym (średnio 6,93 pkt.) i pooperacyjnym (średnio 0,26 pkt.). W skali WOMAC średnia liczba punktów zmalała z 61,50 pkt. w okresie przedoperacyjnym do 7,67 pkt. po operacji (Tab. 5).

Wczesne wyniki kliniczne endoprotezoplastyki całkowitej bezcementowej stawu skokowo-goleniowego są obiecujące. Chorych poddano ocenie za pomocą skali AOFAS. U pacjenta uzyskano poprawę o 45 pkt., natomiast u pacjentki o 26 pkt. W skali bólowej VAS poprawa odpowiednio wynosiła 4 i 6 pkt.

Wynik kliniczny stawu łokciowego oceniano w skali bólu VAS i skali MEPS. W skali VAS uzyskano poprawę z 60 do 20 punktów, a w skali MEPS z 15 do 70 punktów.

Wśród obserwowanych wczesnych powikłań są przede wszystkim zaburzenia gojenia rany pooperacyjnej u chorych po endoprotezoplastyce stawów kolanowych (Ryc. 7) [25]. Wynika to z obecności w tej okolicy wielu blizn pooperacyjnych. Pojedyncze przypadki innych zaobserwowanych powikłań to: krwiaki wewnątrzstawowe, obrzęki stawu, pseudotętniaki, infekcje, mikroudar niedokrwienny mózgu. W badanym materiale nie odnotowano powikłań po endo-

Early clinical results of cementless total ankle arthroplasty are promising. The AOFAS score was used. The male patient's score improved by 45 points and the female patient's score improved by 26 points. In the pain VAS scale, the improvement was 4 and 6 points, respectively.

Clinical results of the elbow arthroplasty was evaluated with the VAS and MEPS. The VAS score improved from 60 to 20 points and the MEPS score improved from 15 to 70 points.

Impaired surgical wound healing was the most common early complication in patients after total knee arthroplasty (Fig. 7) [25]. It were probably caused by the presence of numerous surgical scars in that area. Isolated cases of the following complications were also observed: intra-articular hematomas, joint swelling, pseudoaneurysms, infections and cerebral ischemic microstroke. No complications were noted after hip, ankle and elbow arthroplasty procedures in the study group.

protezoplastyce stawu biodrowego, skokowo-goleniowego i łokciowego.

DYSKUSJA

W ostatnich latach dzięki znacznemu postępowi z zakresie wiedzy medycznej, a także poprawie technik operacyjnych oraz udoskonaleniu implantów ortopedycznych i instrumentariów doszło do znacznego zwiększenia częstości wykonywania operacji całkowitej wymiany stawów z powodu zmian zwyrodnieniowych. Dzięki odpowiedniej opiece hematologicznej istnieje także możliwość prowadzenia takiego leczenia u pacjentów chorych na ciężkie skazy krwotoczne [1,2,8,9,10,26,27].

Do tej pory operacje endoprotezoplastyki całkowitej stawów u pacjentów z ciężkimi zaburzeniami krzepnięcia krwi były operacjami wykonywanymi w Polsce i na świecie bardzo rzadko i tylko w wysoko wyspecjalizowanych ośrodkach ortopedycznych. Dzięki trwającej od 2010 roku współpracy pomiędzy Kliniką Zaburzeń Hemostazy i Chorób Wewnętrznych Instytutu Hematologii i Transfuzjologii w Warszawie oraz Kliniką Ortopedii i Traumatologii CSK MSW w Warszawie, chorzy na wrodzone skazy krwotoczne mają dostęp do wysokospecjalistycznych i często skomplikowanych zabiegów ortopedycznych.

Kluczowym elementem leczenia jest odpowiednie przygotowanie pacjenta i staranne zaplanowanie okresu okołooperacyjnego, co pozwala zminimalizować wystąpienie wczesnych i późnych powikłań. Konieczne jest dokładne przeprowadzenie badania podmiotowego i przedmiotowego oraz diagnostyka obrazowa chorobowo zajętych stawów. Pacjenci z nabytymi skazami krwotocznymi często są nosicielami wirusów HBV, HCV i HIV, dlatego planując zabieg operacyjny niezbędne jest badanie wirusologiczne w tym kierunku. Takie postępowanie pozwala podjąć szczególne środki ochrony dla zespołu przeprowadzającego operację, jak również każdej innej osoby biorącej udział w procesie leczenia chorego [26].

Pacjenci operowani w naszym ośrodku otrzymywali pełną profilaktykę substytucyjną brakującego czynnika krzepnięcia, co przekładało się na porównywalne wartości utraty krwi śród- i pooperacyjnej z grupą chorych bez zaburzeń krzepnięcia – średnio ok. 400ml krwi (dane zmierzone dla zabiegów całkowitej aloplastyki stawu kolanowego) [17].

Odpowiednia opieka hematologiczna chorych na wrodzone skazy krwotoczne, udoskonalenie technik operacyjnych oraz implantów ortopedycznych doprowadziły do zwiększenia liczby wykonywanych operacji ortopedycznych u tych pacjentów, nawet w przypadku ciężkich skaz krwotocznych [2,3,8,9,10,27,28].

DISCUSSION

Total joint replacement procedures in osteoarthritis patients have become significantly more common in the recent years due to advances in medical knowledge, improvement of surgical techniques and orthopedic implants and instruments. With appropriate hematological care, this treatment is also available for patients with severe coagulation disorders [1,2,8,9, 10,26,27].

Total joint arthroplasty procedures in patients with severe coagulation disorders have been performed very rarely to date both in Poland and in the world and only at highly specialized orthopedic centres. In the wake of cooperation, commenced in 2010, between the Clinical Department of Hemostatic Disorders and Internal Diseases of the Institute of Hematology and Transfusion Medicine in Warsaw and the Clinical Department of Orthopedics and Traumatology of the Central Clinical Hospital of the Ministry of Interior in Warsaw, patients with congenital coagulation disorders have had access to highly specialized and often complicated orthopedic procedures.

Thorough patient preparation and careful planning of the perioperative period are key elements of the treatment that help to minimize early and late complications. It is necessary to conduct a thorough physical examination, take detailed medical history and carry out imaging studies of the affected joints. Patients with acquired coagulation disorders are often HBV, HCV and HIV positive, which is why testing for these viruses is vital as it allows for taking appropriate special precautions for the surgical team as well as everyone else involved in the patient's treatment [26].

The patients operated at our centre received full prophylactic substitution with the deficient coagulation factor, which is reflected in values of intraoperative and postoperative blood loss similar to those recorded in a group of patients without coagulation disorders – 400 ml of blood on average (data measured for total knee arthroplasty procedures) [17].

Appropriate hematological care for patients with coagulation disorders and improvements in surgical techniques and orthopedic implants have resulted in an increase in the number of orthopedic procedures performed in such patients, even in severe cases [2,3, 8,9,10,27,28].

Patients with advanced hemophilic arthropathy who decide to undergo orthopedic repair expect not only pain alleviation, but also functional improve-

Chorzy z zaawansowaną artropatią hemofilową decydując się na naprawczą operację ortopedyczną oczekują nie tylko zniesienia bólu, ale również poprawy funkcji operowanego stawu. Z reguły w okresie przedoperacyjnym funkcja zniszczonego wylewami krwi stawu jest bardzo upośledzona. Dopiero zabieg operacyjny i późniejsza rehabilitacja doprowadzają do znacznej poprawy funkcji stawu i całej kończyny.

Głównym wskazaniem do operacji ortopedycznych u chorych na wrodzone skazy krwotoczne jest ból. Badania i obserwacje własne oraz doniesienia światowe wskazują na wyraźne zmniejszenie dolegliwości bólowych po endoprotezoplastyce stawów kolanowych, biodrowych, skokowych oraz łokciowych u tych chorych [17,23,29,30].

Należy pamiętać, że zmiany artropatyczne u chorych na skazy krwotoczne dotyczą w większości przypadków ludzi młodych [5,6]. Stopień niepełnosprawności tych pacjentów jest zwykle bardzo duży, a jakość ich życia znacznie pogorszona. Zniesienie dolegliwości bólowych i przywrócenie prawidłowej funkcji stawu i kończyny umożliwia powrót do wcześniej wykonywanej pracy, a co najważniejsze przywraca samodzielność [21,31-34]. Uzyskane wczesne wyniki po operacjach endoprotezoplastyk stawów są bardzo obiecujące. W przypadku stawów biodrowych odnotowano znaczne zmniejszenie dolegliwości bólowych, które dla pacjentów z wrodzonymi skazami krwotocznymi są główną przyczyną obniżenia jakości życia. Pacjenci poddający się operacjom endoprotezoplastyki stawów biodrowych oczekiwali także na poprawę ruchomości w stawie, co udało się osiągnąć w większości przypadków. Dzięki temu funkcja podpórcza kończyny została odtworzona, a subiektywna jakość funkcjonowania uległa znacznej poprawie. Rezultaty po wymianie stawów biodrowych są zgodne ze światowymi doniesieniami [35-42]. Również w przypadku endoprotezoplastyki stawu kolanowego uzyskano dobre i bardzo dobre wyniki leczenia, porównywalne z danymi dostępnymi w piśmiennictwie światowym [37-42].

Grupą istotną z punktu widzenia kwalifikacji do aloplastyki stawu skokowo-goleniowego są pacjenci z hemofilią A i B oraz zespołem von Willebranda. Obecnie, niestety, nadal często uważa się, że standardowym postępowaniem u tych chorych jest artrodeza. Dostępne obserwacje pacjentów po aloplastyce stawu skokowo-goleniowego dotyczą niewielkiej liczby badanych. Wyniki leczenia tych chorych są jednak zachęcające i wskazują na endoprotezoplastykę jako alternatywną, a jednocześnie optymalną z punktu widzenia biomechanicznego metodę postępowania terapeutycznego [30,43-45]. Dostępne w literaturze

ment in the operated joint, whose function is usually severely impaired in the preoperative period as a result of articular bleeds. Function of the joint and the entire limb improves significantly only after the surgical procedure and rehabilitation.

Pain is the main indication for orthopedic surgery in patients with congenital coagulation disorders. Our studies and observations as well as foreign reports indicate considerable pain reduction after knee, hip, ankle and elbow arthroplasty in this group of patients [17,23,29,30].

It needs to be kept in mind that arthropathic changes in the course of coagulation disorders mostly affect young people [5,6]. Their degree of disability is usually very high and their quality of life is significantly reduced. Alleviation of pain and restoration of normal joint and limb function enables the patients to return to professional activity and, more importantly, allows them to function independently [21,31-34]. Our early results of total joint arthroplasty are very promising. The patients post hip arthroplasty demonstrated a significant decrease in pain intensity, which is the main cause of impaired quality of life in patients with congenital coagulation disorders. The patients undergoing hip arthroplasty also expected improvement in joint range of motion, which was achieved in most cases. This in turn made it possible to restore the limb's support function and significantly improve the subjective quality of its function. These results of hip replacement procedures are consistent with international reports [35-42]. Excellent and good results comparable to data available in the international literature were also achieved in knee arthroplasty procedures [37-42].

Patients with hemophilia A and B and von Willebrand disease are a significant group with regard to qualification for ankle arthroplasty. Unfortunately, arthrodesis is still often considered the standard procedure for such patients. Follow-up data of ankle arthroplasty procedures is only available for a small number of patients, yet the results are encouraging and point to arthroplasty as a good alternative and a biomechanically optimal method of treatment [30, 43-45]. The available analyses outcomes of ankle arthroplasty procedures utilizing new types of implants are not long-term, but only medium-term studies. Long-term results (10, 15 years) are not yet available. When such results become available, it will be possible to develop more specific guidelines for qualifying patients for this procedure. It should be stressed, however, that ankle arthroplasty is a more beneficial solution than arthrodesis, especially from a biomechanical point of view.

analizy wyników aloplastyki stawu skokowo-goleniowego z użyciem nowych typów implantów nie są badaniami długo-, a jedynie średnioczasowymi. Odległe wyniki (10, 15-letnie) nie są jeszcze dostępne. Uzyskanie ich pozwoli na uszczegółowienie zasad kwalifikacji do zabiegu. Niemniej jednak należy podkreślić, że aloplastyka stawu skokowo – goleniowego jest rozwiązaniem korzystniejszym niż artrodeza, zwłaszcza z biomechanicznego punktu widzenia.

Pod względem częstości występowania artropatii hemofilowej na drugim miejscu znajduje się staw łokciowy. Pomimo że aż u 87% pacjentów chorych na hemofilię stwierdza się cechy artropatii, to jedynie 7% chorych podaje ból stawu łokciowego, jako główny problem zdrowotny [46]. W odróżnieniu od stawów kończyny dolnej, w przypadku artropatii stawu łokciowego, głównym objawem wpływającym na jakość życia pacjentów nie jest ból, który występuje zwykle w późnych stadiach choroby, a ograniczenie zakresu ruchów, upośledzające w znacznym stopniu funkcję kończyny górnej. W większości przypadków deficyt ruchu w stawie łokciowym kompensowany jest przez zwiększenie wykorzystania stawu ramiennego. Ten mechanizm kompensacyjny staje się jednak niewydolny przy współistnieniu artropatii obu tych stawów. W leczeniu artropatii stawu łokciowego wykorzystuje się najczęściej postępowanie zachowawcze i rehabilitację. W przypadku znacznego przerostu głowy kości promieniowej, który występuje w 2/3 przypadkach artropatii, poprawę zakresu ruchu przynosi resekcja głowy kości promieniowej połączona z synowektomią stawu. W przypadku braku skuteczności leczenia nieoperacyjnego i operacyjnego z zachowaniem stawu, a także w przypadku niewydolności mechanizmów kompensacyjnych i znacznego pogorszenia możliwości samoobsługi, pojawiają się wskazania do aloplastyki stawu łokciowego. Dotychczasowe doświadczenia z tą metodą leczenia nie są duże. W 2003 roku Chapman-Sheath, Giangrande i Carr opisali wyniki 7 aloplastyk stawu łokciowego u 5 pacjentów z ciężką postacią hemofilii A [34]. Po średnim okresie obserwacji wynoszącym 25 miesięcy stwierdzili 3 poważniejsze powikłania – porażenie nerwu łokciowego, zakrzepicę żyły pachowej i późne zakażenie stawu wymagające usunięcia implantu. Autorzy zwrócili jednak uwagę na wyraźną poprawę funkcji kończyny u niepowikłanych pacjentów. Wang przedstawił wyniki aloplastyki stawu łokciowego u 6 pacjentów po średnim okresie obserwacji 6,2 lat. W 4 przypadkach uzyskano wynik bardzo dobry i dobry, jednak w 2 przypadkach konieczne były operacje rewizyjne [18]. Jak wynika z powyższych doniesień, aloplastyka stawu łokciowego jest perspektywiczną metoda leczenia artropa-

The elbow is the second most frequent site of hemophilic arthropathy. Despite the fact that signs of arthropathy are found in as many as 87% of hemophilic patients, only 7% of patients consider pain in the elbow to be their main health problem [46]. As opposed to lower limb joints, the symptom that affects elbow artropathy patients' quality of life the most is the limited range of motion, which impairs the upper limb function to a significant degree, rather than pain, which is usually present in late stages of the condition. In most cases, the range of motion deficit in the elbow is compensated by increased use of the shoulder. However, this compensatory mechanism becomes insufficient if both joints are arthropathic. Treatment of elbow arthropathy usually involves conservative management and rehabilitation. If the humeral head is hypertrophic, which occurs in 2/3 of arthropathy patients, resection of the humeral head with a joint synovectomy improves the joint range of motion. Elbow arthroplasty is indicated if non-surgical modalities and joint-preserving treatment are not effective, the compensatory mechanisms are insufficient and the patient's ability to function independently becomes highly limited. This treatment method has not been used extensively to date. In 2003, Chapman-Sheath, Giangrande and Carr reviewed 7 cases of elbow arthroplasty in 5 patients with severe hemophilia A [34]. After a mean follow-up period of 25 months, they noted 3 major complications, namely, ulnar nerve palsy, axillary vein thrombosis and late joint infection, necessitating implant removal. However, the authors noticed a significant improvement in the limb's function in complication-free patients. Wang presented elbow arthroplasty results of 6 patients after a mean follow-up period of 6.2 years. Excellent and good results were obtained in 4 patients, but revision surgery was necessary in 2 cases [18]. These data suggests that elbow arthroplasty is a promising method of treatment for hemophilic arthropathy, but the significant complication rate requires that qualification for this procedure be carried out with utmost diligence and after other treatment possibilities have been exhausted [47].

Evaluation of x-ray images did not reveal any signs of infection or implant loosening. The most common complications, i.e. impaired surgical wound healing, were seen in patients after knee arthroplasty, which may be caused by the presence of numerous surgical scars in that area. No complications were recorded after hip, ankle and elbow arthroplasty procedures in the study group. Since complications often develop in the longer term, it is necessary to conduct further follow-up and continue the study [21].

tii hemofilowej, jednak znaczny odsetek powikłań sprawia, że do tej operacji należy kwalifikować pacjentów niezwykle rozważnie i po wyczerpaniu innych możliwości leczenia [47].

W ocenie zdjęć radiologicznych, u żadnego pacjenta nie stwierdzono występowania cech infekcji i obluzowania implantu. Najczęstsze spośród powikłań, tj. zaburzenia gojenia rany pooperacyjnej dotyczyły pacjentów po endoprotezoplastyce stawów kolanowych, co może być spowodowane obecnością wielu blizn pooperacyjnych w tej okolicy. W badanym materiale nie odnotowano powikłań po endoprotezoplastyce stawu biodrowego, skokowo-goleniowego i łokciowego. Ponieważ w wielu przypadkach do powikłań dochodzi w okresie odległym, konieczna jest dalsza obserwacja i kontynuacja badań [21].

PODSUMOWANIE

Leczenie ortopedyczne pacjentów z wrodzonymi zaburzeniami krzepnięcia stanowi nadal trudny i aktualny problem medyczny. Ścisła współpraca ze specjalistami z zakresu hematologii umożliwia przeprowadzenie pełnej gamy zabiegów ortopedycznych u tych chorych. W przypadku zaawansowanej artropatii hemofilowej, leczeniem z wyboru jest endoprotezoplastyka stawu. Wczesne wyniki przeprowadzonych w naszym ośrodku aloplastyk stawów są obiecujące.

WNIOSKI

1. Zabiegi ortopedyczne u chorych na wrodzone skazy krwotoczne wymagają starannego przygotowania pacjenta oraz ścisłej współpracy zespołów ortopedycznego i hematologicznego.
2. Wczesne kliniczne doniesienia są obiecujące.
3. Obserwuje się zmniejszenie dolegliwości bólowych, zwiększenie zakresu ruchu w stawach oraz poprawę jakości życia operowanych chorych.

SUMMARY

Orthopedic treatment for patients with congenital coagulation disorders is still a challenging medical problem. Close cooperation with hematology specialists allows an unrestricted range of orthopedic procedures in this group of patients. Arthroplasty is the treatment of choice in patients with advanced hemophilic arthropathy. The early results of arthroplasty procedures performed at our centre are promising.

CONCLUSIONS

1. Orthopedic procedures in patients with congenital coagulation disorders require thorough preparation of the patient and close cooperation between the orthopedic and hematological teams.
2. Early clinical outcomes are promising.
3. Decreased pain intensity, increased joint range of motion and improved quality of life post-surgery are observed.

PIŚMIENNICTWO / REFERENCES

1. Négrier C, Goudemand J, Lambert T. Haemophilic arthropathy from A to Z. Haemophilia. 2008; 14 (suppl 4): 1-2. Raffini L, Manno C. Modern management of haemophilic arthropathy. Br J Haematol 2007; 136 (6): 777-787.
2. Négrier C, Goudemand J, Lambert T. Haemophilic arthropathy from A to Z. Haemophilia 2008; 14 (suppl 4): 1-2.
3. Ratajczak J. Zastosowanie skoncentrowanych preparatów osocza. II Międzynarodowe Sympozjum. Współczesne aspekty leczenia krwotoków zagrażających życiu. 21-22 maja 2010, Warszawa.
4. Caviglia HA, Solimeno LP. Orthopaedic Surgery in Patients with Haemophilia. New York: Springer; 2008. str. 191-204.
5. Parsons J, Zingler B, McKeon J. Mechanical and histological studies of acute joint hemorrhage. Orthopedics 1987; 10: 1019-1026.
6. Rodriguez-Merchan EC, Goddard NJ, Lee CA. Musculoskeletal Aspects of Haemophilia. Oxford, UK: Blackwell Science Ltd; 2000.
7. Windyga J, Żbikowski P, Ambroziak P, Baran B, Kotela I, Stefańska-Windyga E. Management of factor VII-deficient patients undergoing joint surgeries – preliminary results of locally developed treatment regimen. Haemophilia 2013; 19 (1): 89-93.
8. World Federation of Hemophilia. Guidelines for Management of Hemophilia; 2005.
9. Mannucci PM, Franchini M, Castaman G, Federici AB on behalf of AICE (Italian Association of Hemophilia Centers). Evidence-based recommendations on the treatment of von Willebrand disease in Italy. Blood Transfus 2009; 7 (2): 117-126.
10. Windyga J, Chojnowski K, Klukowska A, et al. Principles of haemophilia A and B management. Acta Haematol Pol 2008; 39 (3): 537-564.

11. De la Corte-Rodriguez H, Rodriguez-Merchan EC, Jimenez-Yuste V. Radiosynovectomy in patients with chronic haemophilic synovitis: when is more than one injection necessary? Eur J Haematol 2011; 86 (5): 430-435.
12. Thomas S, Gabriel MB, Assi PE, et al. Radioactive synovectomy with Yttrium90 citrate in haemophilic synovitis: Brazilian experience. Haemophilia 2011; 17 (1): e211-e216.
13. Żbikowski P. Ocena wpływu radiosynowektomii 186Re na wybrane parametry kliniczne i ultrasonograficzne stawów kolanowych u dzieci z krwawieniami dostawowymi w przebiegu ciężkich postaci wrodzonych osoczowych zaburzeń hemostazy. Rozprawa doktorska. WUM I Wydział Lekarski. Warszawa, 2013.
14. Pasta G, Forsyth A, Merchant CR, et al. Orthopaedic management of haemophilia arthropathy of the ankle. Haemophilia 2008; 14 (suppl 3): 170-176.
15. Van Den Berg HM, Dunn A, Fisher K, Blanchette VS. Prevention and treatment of musculoskeletal disease in the haemophilia population: role of prophylaxys and synovectomy. Haemophilia 2006; 12 (suppl 3): 159-168.
16. Klamroth R, Gottstein S, Essers E, Landgraf H, Wilaschek M, Oldenburg J. Succesful angiographic ambolization of recurrent elbow and knee joint bleeds in seven patients with severe haemophilia. Haemophilia 2009; 15 (1): 247-252.
17. Ambroziak P. Ocena wczesnych wyników endoprotezoplastyki całkowitej stawu kolanowego u chorych na wrodzone skazy krwotoczne. Rozprawa doktorska. Instytut Hematologii i Transfuzjologii w Warszawie. Warszawa, 2013.
18. Wang K, Street A, Dowrick A, Liew S. Clinical outcomes and patient satisfaction following total joint replacement in haemophilia – 23-year experience in knees, hips and elbows. Haemophilia 2012; 18 (1): 86–93.
19. Marshall Brooks M, Tobase P, Karp S, Francis D, Fogarty PF. Outcomes in total elbow arthroplasty in patients with haemophilia at the University of California, San Francisco: a retrospective review. Haemophilia 2011; 17 (1): 118–123.
20. Berdel P, Scott D, Pagenstert G, et al. Upper ankle joint prostheses in haemophilia patients. Hämostaseologie 2009; 29 (suppl 1): 65-68.
21. Sikkema T, Boerboom AL, Meijer K. A comparison between the complications and long-term outcome of hip and knee replacement therapy in patients with and without haemophilia; a controlled retrospective cohort study. Haemophilia 2011; 17 (2): 300–303.
22. Yoo MC, Cho YJ, Kim KI, Ramteke A, Chun YS. The outcome of cementless total hip arthroplasty in haemophilic hip arthropathy. Haemophilia 2009; 15 (3): 766–773.
23. Goddard NJ, Rodriguez-Merchan EC, Wiedel JD. Total knee replacement in haemophilia. Haemophilia 2002; 8: 382–386.
24. Żbikowski P, Matysiak M, Łaguna P, Ćwikła J. Hemophilic arthropathy—pathogenesis, clinical symptoms and diagnostics possibilities. J Trans Med 2010; 3 (1): 18-26.
25. Żbikowski P, Ambroziak P, Windyga J, Misiak A, Murawski M, Kotela I. Early complications after total knee replacement in people with haemophilia. Materiały z 13 międzynarodowego kongresu mięśniowo-szkieletowego; P1.05; 18-21.04.2013, Chicago, USA.
26. Cavigilia HA, Solimeno LP. Orthopaedic Surgery in Patients with Haemophilia. New York: Springer; 2008: 191-204.
27. Bossard D, Carrillon Y, Stieltjes N, et al. Management of haemophilic arthropathy. Haemophilia 2008; 14 (suppl 4): 11-19.
28. Peyvandi F, Cattaneo M, Inbal A, De Moerloose P, Spreaficio M. Rare bleeding disorders. Haemophilia 2008; 14 (suppl 3): 202–210.
29. Ambroziak P, Żbikowski P, Kotela A, Kotela I. Total Knee Arthroplasty in Patients with Severe Inherited Bleeding Disorders Caused by Coagulation Factor Deficiency. W: Parvizi J, editor. The knee: reconstruction, replacement and revision. Volume 1. Brooklandville, Maryland: Data Trace Publishing Company; 2013. str. 77-81.
30. Barg A, Elsner A, Hefti D, Hintermann B. Haemophilic arthropathy of the ankle treated by total ankle replacement: a case series. Haemophilia 2010; 16 (4): 647-655.
31. Wei-Che Tien & Hao-Yun Kao & Yuan-Kun Tu & Herng-Chia Chiu & King-Teh Lee & Hon-Yi Shi. A population-based study of prevalence and hospital charges in total hip and knee replacement. International Orthopaedics (SICOT) (2009) 33: 949–954.
32. Pedersen AB, Mehnert F, Odgaard A, Schrøder HM. Existing data sources for clinical epidemiology: The Danish Knee Arthroplasty Register. Clin Epidemiol 2012; 4: 125-135.
33. Rodriguez-Merchan EC. Total joint arthroplasty: the final solution for knee and hip when synovitis could not be controlled. Haemophilia 2007; 13 (suppl 3): 49-58.
34. Chapman-Sheath PJ, Giangrande P, Carr AJ. Arthropathy of the elbow in haemophilia. J Bone Joint Surg Br 2004; 85 (8): 1138-1140.
35. Żbikowski P, Ambroziak P, Kotela I, Buczma A, Windyga J. The early results of hip replacement in patients with congenital bleeding disorders. Haemophilia 20013; 19 (suppl 2): 57.
36. Takedani H. Continuous infusion during total joint arthroplasty in Japanese haemophilia A patients: comparison study among two recombinants and one plasma-derived factor VIII. Haemophilia 2010 Sep 1; 16 (5): 740-6. doi: 10.1111/j. 1365-2516.2010.02244. x. Epub 2010 Apr 12.
37. Rodriguez-Merchan EC. Total joint arthroplasty: the final solution for knee and hip when synovitis could not be controlled. Haemophilia 2007 Nov; 13 Suppl 3: 49-58.
38. Habermann B, Eberhardt C, Hovy L, Zichner L, Scharrer I, Kurth AA. Total hip replacement in patients with severe bleeding disorders. A 30 years single center experience. Int Orthop 2007 Feb; 31 (1): 17-21. Epub 2006 May 20.
39. Takedani H, Mikami S, Abe Y, Kin H, Kawasaki N. Total hip and knee arthroplasty for arthropathy in a hemophiliac, Rinsho Ketsueki. 2000 Feb; 41 (2): 97-102.
40. Heeg M, Meyer K, Smid WM, Van Horn JR, Van der Meer J. Total knee and hip arthroplasty in haemophilic patients. Haemophilia 1998 Sep; 4 (5): 747-751.

41. Nelson IW, Sivamurugan S, Latham PD, Matthews J, Bulstrode CJ. Total hip arthroplasty for hemophilic arthropathy. Clin Orthop Relat Res 1992 Mar;(276): 210-213.
42. Rana NA, Shapiro GR, Green D. Long-term follow-up of prosthetic joint replacement in hemophilia. Am J Hematol 1986 Dec; 23 (4): 329-337.
43. Berdel P, Schott D, Pagenstert G, Pennekamp P, Oldenburg J, Wirtz DC, Seuser A, Gravius S. Upper ankle joint prostheses in haemophilia patients. Hamostaseologie 2009 Oct; 29 Suppl 1: S65-8.
44. Min ZH, Zhang HM., Study on short-term effects of ankle replacement for the treatment of hemophilic arthritis. Zhongguo Gu Shang 2009 Jun; 22 (6): 428-431.
45. van der Heide HJ, Nováková I, de Waal Malefijt MC. The feasibility of total ankle prosthesis for severe arthropathy in haemophilia and prothrombin deficiency. Haemophilia 2006 Nov; 12 (6): 679-682.
46. Gamble JG, Vallier H, Rossi M, Glader B. Loss of elbow and wrist motion in hemophilia. Clin Orthop Relat Res 1996; July: 94-101.
47. Marshall Brooks M, Tobase P, Karp S, Francis D, Fogarty PF. Outcomes in total elbow arthroplasty in patients with haemophilia at the University of California, San Francisco: a retrospective review. Haemophilia 2011 Jan; 17 (1): 118-23.

Liczba słów/Word count: 8075 **Tabele/Tables:** 5 **Ryciny/Figures:** 7 **Piśmiennictwo/References:** 47

Adres do korespondencji / Address for correspondence
Ireneusz Kotela
Klinika Ortopedii i Traumatologii, Centralny Szpital Kliniczny MSW w Warszawie,
ul. Wołoska 137, 02-507 Warszawa, tel.fax: +48 (22) 50821370, e-mail: ikotela@op.pl

Otrzymano / Received *03.07.2013 r.*
Zaakceptowano / Accepted *20.10.2013 r.*