ARTYKUŁ ORYGINALNY / ORIGINAL ARTICLE

Ortopedia Traumatologia Rehabilitacja
© MEDSPORTPRESS, 2014; 1(6); Vol. 16, 33-45
DOI: 10.5604/15093492.1097487

Wyniki dwuetapowego leczenia operacyjnego chorych z niestabilnością przednio-przyśrodkową stawu kolanowego

Results of Two-Stage Operative Treatment of Anteromedial Instability of the Knee

Krzysztof Piątkowski[1(B,C,D,E,F,G)], Janusz Płomiński[1(A,D,E,F)], Tomasz Sowiński[1(A,B,D,F)], Piotr Piekarczyk[2(D,E)], Krzysztof Kwiatkowski[2(A,D,E)], Justyna Gołos[2(B,C)]

[1] Klinika Ortopedii, Wojskowy Instytut Medyczny, Warszawa, Polska
[2] Klinika Traumatologii i Ortopedii, Wojskowy Instytut Medyczny, Warszawa, Polska
[1] Department of Orthopaedics, Military Institute of Medicine, Warsaw, Poland
[2] Department of Traumatology and Orthopaedics, Military Institute of Medicine, Warsaw, Poland

STRESZCZENIE

Wstęp. Prawidłowe leczenie obrażeń stawu kolanowego wciąż stanowi duże wyzwanie dla klinicystów. Najczęściej w wyniku urazu skrętnego stawu kolanowego dochodzi do obrażeń więzadła pobocznego piszczelowego oraz więzadła krzyżowego przedniego. Nadal brak jest konsensusu czy całkowite uszkodzenie więzadła pobocznego piszczelowego (III stopnia) wymaga leczenia operacyjnego, natomiast standardem leczenia chorych po zerwaniu więzadła krzyżowego przedniego jest operacyjna rekonstrukcja.

Materiał i metody. Do badania zakwalifikowano 27 chorych leczonych operacyjnie dwuetapowo (szycie więzadła pobocznego piszczelowego a następnie rekonstrukcja więzadła krzyżowego przedniego). Ocenę wyników leczenia przeprowadzono w oparciu o skalę funkcjonalną IKDC oraz skalę Lysholma. W badaniu klinicznym oceniano zakres ruchomości stawu kolanowego oraz stabilność przyśrodkową. Na podstawie badań radiologicznych oceniano posadowienie implantów oraz obecność zmian zwyrodnieniowych. Wykonano badanie ultrasonograficzne, oceniając morfologię i wydolność więzadła pobocznego piszczelowego po leczeniu operacyjnym.

Wyniki. Chorzy operowani z powodu złożonej niestabilności przednio – przyśrodkowej w 63% (17 z 27) przypadków uzyskali wynik dobry lub bardzo dobry wg skali IKDC oraz w 74% (20 z 27) przypadków w skali Lysholma. Niezadowalające wyniki obserwowano częściej u starszych chorych. U części chorych dochodziło do powikłań, które znacząco pogorszały wynik leczenia. Najczęściej były to ograniczenie zakresu ruchu, artrofibroza oraz zespół Pellegrini – Stieda.

Wnioski. 1. Wyniki leczenia operacyjnego dwuetapowego u większości chorych są dobre lub bardzo dobre, jednak pojedyncze przypadki nadal obarczone są ryzykiem powikłań. Większość powikłań wystąpiło u chorych po 40 rż, dlatego obecnie leczenie operacyjne dwuetapowe zalecane jest u młodszych chorych. 2. Szczególnie na uwagę zasługują przypadki całkowitego uszkodzenia MCL przy przyczepie piszczelowym. Są to rzadkie obrażenia, jednak z uwagi na uwarunkowania anatomiczne i możliwość powstania zmian typu „Stener – like lesion" a więc niewydolnego gojenia MCL zalecamy leczenie operacyjne. Wyniki kliniczne i funkcjonalne w tych przypadkach są dobre.

Słowa kluczowe: kolano, niestabilność, więzadło poboczne piszczelowe, więzadło krzyżowe przednie

SUMMARY

Background. Proper treatment of massive knee injuries still constitutes a challenge for clinicians. Most often a torsion knee injury results in a rupture of the medial collateral ligament and anterior cruciate ligament. There is still no consensus on whether total rupture (Grade III) of the medial collateral ligament requires surgery, but it is well known that anterior cruciate ligament injury will require reconstructive surgery.

Material and methods. A total of 27 patients treated with two-staged surgery (primary MCL repair and delayed ACL reconstruction) were enrolled. Treatment outcomes were evaluated using the IKDC scale and Lysholm scale. The range of motion and knee stability was assessed during a clinical examination. Radiographs were used to evaluate the placement of suture anchors and development of osteoarthritic lesions. Static and dynamic ultrasound examinations were also performed to assess the post-operative morphology and performance of the medial collateral ligament.

Results. The patients who had undergone surgery for combined anteromedial instability of the knee, achieved good or very good clinical outcome according to the IKDC scale (63%, 17 of 27) and the Lysholm scale (74%, 20 of 27). Unsatisfactory functional outcomes were more often seen in older patients. Some patients developed complications, which significantly worsened the outcome. Those mainly included a limited range of movement, arthrofibrosis and Pellegrini–Stieda lesions.

Conclusions. 1.Two-stage operative treatment produces good or very good results in most patients. Nevertheless, there is a risk of complications in some cases, mostly in patients aged 40 years. Accordingly, two-stage treatment is currently recommended in younger individuals. 2. A complete MCL tear at the distal attachment should be given particular attention. Although such injury is rare, due to the anatomical determinants and the risk of Stener-like lesions, i.e. unhealed ML, surgery is recommended. Surgery produces good clinical and functional results.

Key words: knee, joint instability, medial collateral ligament, anterior cruciate ligament

WSTĘP

Uszkodzenia więzadła pobocznego piszczelowego (MCL – *medial collateral ligament*) oraz więzadła krzyżowego przedniego (ACL – *anterior cruciate ligament*) są najczęstszym obrażeniem wielowięzadłowym po urazie skrętnym stawu kolanowego. Strategia postępowania w takich przypadkach zmieniała się na przestrzeni XX wieku, a obecnie nadal brak jest konsensusu czy całkowite uszkodzenie więzadła pobocznego piszczelowego (III stopnia) wymaga leczenia operacyjnego [1].

Obecnie uważa się, że w przypadku uszkodzenia więzadła krzyżowego przedniego oraz więzadła pobocznego piszczelowego do uzyskania pełnej sprawności kolana konieczne jest leczenie operacyjne. Większość autorów zaleca odroczoną rekonstrukcję więzadła krzyżowego przedniego, dając czas na wygojenie się struktur przedziału przyśrodkowego. Takie leczenie daje bardzo dobre wyniki, szczególnie w przypadkach izolowanych oraz niepełnych uszkodzeń MCL [2,3]. Nadal brak jest konsensusu w przypadku całkowitego uszkodzenia MCL (III stopnia). Udowodniono doskonały potencjał gojenia więzadeł pobocznych kolana [4]. Jednak u części chorych, z masywnymi obrażeniami struktur torebkowo-więzadłowych przedziału przyśrodkowego, leczonych zachowawczo, dochodzi do rozwoju przewlekłej niestabilności przyśrodkowej, a taki obraz kliniczny wymaga leczenia operacyjnego – rekonstrukcji MCL [5].

Shelbourne i wsp. dowodzą, że niezależnie od stopnia uszkodzenia MCL leczenie operacyjne powinno polegać wyłącznie na rekonstrukcji więzadła krzyżowego przedniego [6]. Dowodem na jego tezę jest prospektywne, randomizowane badanie Sandberga [7]. W badaniu tym odległe wyniki chorych po leczeniu zachowawczym i operacyjnym uszkodzenia MCL nie różnią się. Istnieją jednak doniesienia, że odnotowano wyższy odsetek niepowodzeń rekonstrukcji ACL u chorych z masywnym uszkodzeniem struktur przedziału przyśrodkowego [8,9]. Ponadto w badaniach biomechanicznych obserwowano większe siły działające na przeszczep ACL w kolanie z niewydolnością więzadła pobocznego przyśrodkowego [10]. Opisano także przypadki niepowodzeń leczenia zachowawczego MCL i rozwoju przewlekłej niestabilności przyśrodkowej stawu kolanowego [11,12]. W związku z powyższym, decyzja co do sposobu leczenia operacyjnego zawsze musi być podejmowana indywidualnie, mając na względzie stopień uszkodzenia struktur przedziału przyśrodkowego, stan ogólny chorego, wiek oraz aktywność fizyczną [1,2,13].

Celem pracy jest ocena wyników dwuetapowego leczenia operacyjnego u chorych z ostrą niestabilno-

BACKGROUND

Disruption of the medial collateral ligament (MCL) and anterior cruciate ligament (ACL) is the most common combined ligamentous injury caused by knee sprain. The treatment strategy in such cases changed during the 20th century and there is still no consensus on whether complete MCL rupture (Grade 3) requires surgery [1].

It is now believed that surgical treatment of ACL and MCL disruption is indispensable for the knee to regain full function. Most authors recommend staged ACL reconstruction to allow healing of the structures located in the medial compartment. Such regimens produce very good results, particularly in patients with isolated and partial MCL injuries [2,3]. There is still no consensus regarding the management of a complete MCL tear (Grade 3). It has been proved that the collateral ligaments of the knee have an excellent healing potential [4]. Yet, some patients with massive injuries to the capsular and ligamentous structures who are treated conservatively develop chronic medial instability, which requires surgery, i.e. MCL reconstruction [5].

Shelbourne et al. claim that regardless of the grade of MCL injury, operative treatment should be confined to ACL reconstruction [6]. Sandberg's prospective randomized study apparently proved them right as long term results did not differ between patients treated operatively and conservatively for MCL damage [7]. However, there are reports of higher percentage of failed ACL reconstructions in individuals with massive medial-sided knee injuries [8,9]. Moreover, biomechanical studies have revealed that the forces acting on an ACL graft are greater in the MCL-deficient knee [10]. Also, failed conservative treatment of a torn MCL and consequent chronic medial instability of the knee have been described [11,12]. In view of the above, the choice of operative treatment should always be made individually, taking into consideration the severity of medial-sided knee injuries, general state of the patient and their level of physical activity [1,2.13].

The present study aimed to assess the outcome of two-stage operative treatment in patients with acute anteromedial instability of the knee. Additionally, ligament performance following repair of capsular and ligamentous structures located in the medial compartment was evaluated tentatively basing on clinical examination.

ścią przednio-przyśrodkową stawu kolanowego. Ponadto, na podstawie badania klinicznego, podjęto próbę oceny wydolności więzadłowej po zeszyciu struktur torebkowo-więzadłowych przedziału przyśrodkowego.

MATERIAŁ I METODY

Mimo, iż ostra niestabilność przednio-przyśrodkowa jest dość częstym obrażeniem stawu kolanowego, dobór chorych, których zakwalifikowano do dwuetapowego leczenia operacyjnego, był bardzo ostrożny. Podstawą rozpoznania uszkodzenia więzadłowego stawu kolanowego było badanie kliniczne. Oceniano stopień niestabilności przyśrodkowej w 5 stopniowej skali (od 0 do 4+), wzorując się na O`Donoghue [14]. W każdym przypadku podczas badania test koślawienia wykonywany był porównawczo do kończyny zdrowej. Do leczenia operacyjnego kwalifikowano chorych wyłącznie z uszkodzeniem MCL III stopnia z niestabilnością przyśrodkową 3+ oraz 4+. U większości chorych wykonywano badanie rezonansu magnetycznego (MR – *magnetic resonance imaging*), które zasadniczo potwierdzało rozpoznanie. Na podstawie obrazów w projekcji czołowej uwidoczniono brak ciągłości struktur torebkowo więzadłowych na różnych wysokościach (Ryc. 1,2). W przypadkach wątpliwych, np. u chorych z silnymi dolegliwościami bólowymi kwalifikację do leczenia odraczano do momentu znieczulenia chorego. Wtedy ponownie wykonywano badanie kliniczne – próbę koślawienia w zgięciu oraz w wyproście. Obraz uszko-

MATERIAL AND METHODS

Although acute anteromedial instability of the knee is quite common, the authors took particular care when selecting patients for surgery. Diagnosis of MCL tear was based on clinical examination. Medial instability was assessed using a 5-grade scale (from 0 to 4+) based on O'Donoughe's classification [14]. The affected limb was always compared with the contralateral extremity for valgus laxity. Only patients with grade 3 MCL ruptures and medial instability of 3+ and 4+ were qualified for the surgery. Most subjects underwent an MRI scan, which essentially confirmed the diagnosis. Coronal views showed disruption of capsular and ligamentous structures at various levels (Fig.1, 2). If diagnosis was not clear, e.g. in case of severe pain, qualification for ligamentous reconstruction was postponed until anaesthesia. Then, clinical examination, i.e. valgus test in flexion and extension, was attempted again. MCL injury was confirmed at arthroscopy. In grade 3 MCL tear, a full-thickness rupture of the capsular complex of the medial compartment can be seen (Fig. 3).

A total of 35 patients underwent MCL reconstruction between 2010 and 2013, twenty seven of whom provided complete data for the study. There were 20

Ryc. 1. Obraz MR w sekwencji T2. Chory lat 22 po urazie skrętnym stawu kolanowego. Całkowite uszkodzenie MCL przy przyczepie piszczelowym

Fig. 1. A T2-weighted MRI image of a 22-year-old patient after a torsion knee injury. Total rupture of distal attachment of MCL

Ryc. 2. Obraz MR w sekwencji T2. Chory lat 18 po urazie skrętnym stawu kolanowego z całkowitym uszkodzeniem MCL przy przyczepie bliższym

Fig. 2. A T2-weighted MRI image of an 18-year-old patient after a torsion knee injury. Total rupture of proximal attachment of MCL

dzenia MCL potwierdzano podczas artroskopii. W przypadkach uszkodzenia MCL III stopnia stwierdzić można pełnej grubości uszkodzenie kompleksu torebkowego przedziału przyśrodkowego (Ryc. 3).

Na przestrzeni lat 2010-2012 wykonano łącznie 35 operacji zeszycia więzadła pobocznego piszczelowego. Od 27 chorych udało się uzyskać pełne dane do badania. Średni wiek chorych wyniósł 37 lat (od 16 do 52 lat). Rozkład płci w badanej grupie: 20 mężczyzn i 7 kobiet. U wszystkich chorych zakwalifi-

men and 7 women in the series aged a mean of 37 years (16-52 years). All subjects underwent primary repair of the MCL (stage 1) and staged ACL reconstruction (stage 2). The patients were followed up for a mean of 21 months (9-30 months) from the first stage of treatment and 16 months from the second stage. The shortest follow-up period was set at 6 months from the 2nd surgery.

Nine out of 27 subjects had concomitant knee injuries requiring treatment, with meniscal tears

Ryc. 3. Zdjęcie uszkodzenia pełnej grubości MCL widoczne w trakcie artroskopii stawu kolanowego

Fig. 3. Intraoperative image of total MCL rupture seen during knee arthroscopy

kowanych do badania wykonano operację pierwotnego zeszycia więzadła pobocznego przyśrodkowego (I etap), a następnie odroczoną rekonstrukcję więzadła krzyżowego przedniego (II etap). Czas obserwacji liczony od I etapu leczenia wyniósł średnio 21 miesięcy (od 9 do 30 miesięcy). Czas obserwacji od II etapu leczenia wyniósł średnio 16 miesięcy. Ustalono 6 miesięcy jako minimalny okres obserwacji liczony od II etapu.

Obrażenia towarzyszące stawu kolanowego wymagające leczenia wystąpiły łącznie u 9 z 27 chorych. Najczęściej odnotowano uszkodzenia łąkotek, które zaopatrywano operacyjnie w I etapie leczenia. W przypadku uszkodzeń łąkotki bocznej używano techniki all-inside. W przypadku uszkodzeń przytorebkowych łąkotki przyśrodkowej stosowano techniki outside--inside przy użyciu nici niewchłanianych. Innymi obrażeniami notowanymi w naszej grupie było uszkodzenie więzadła krzyżowego tylniego (4 przypadki), boczne zwichnięcie rzepki z rozerwaniem troczków przyśrodkowych oraz złamanie wgnieceniowe kłykcia bocznego kości piszczelowej (po 1 przypadku).

Technika operacyjna

Zabieg operacyjny rozpoczynano od artroskopii stawu kolanowego. Po ewakuacji krwiaka oraz oszczędnym płukaniu stawu oceniano łąkotki oraz więzadła krzyżowe. Następnie po potwierdzeniu uszkodzenia MCL przystępowano do zabiegu jego zeszycia. Dostęp operacyjny minimalizowano, a miejsce cięcia dobierano na podstawie obrazu rezonansu magnetycznego. W przypadku uszkodzenia przy przyczepie proksymalnym pierwotne zeszycie uszkodzonego więzadła wykonywano przy pomocy kotwicy tytanowej, implantowanej w rzucie nadkłykcia przyśrodkowego kości udowej. W przypadku uszkodzenia przy przyczepie dystalnym miejsce wprowadzenia kotwicy lokalizowano poniżej przyczepu warstwy głębokiej MCL (Ryc. 4). Przed zakończeniem zabiegu podawano w okolicę uszkodzenia preparat osocza bogatopłytkowego. Postępowanie pooperacyjne polegało na unieruchomieniu w ortezie stawu kolanowego w ustawieniu 30°. Zakres ruchomości zwiększano tak, by w po około 6 tygodniach uzyskać pełen zakres ruchomości.

Kolejny etap leczenia – artroskopowa rekonstrukcja więzadła krzyżowego przedniego planowana była minimum 3 miesiące od operacji zeszycia MCL. Warunkiem było uzyskanie całkowitego zakresu ruchu i wydolności mięśniowej operowanej kończyny. Operację rekonstrukcji ACL wykonywano z użyciem przeszczepu ze ścięgien mięśni półścięgnistego i smukłego z metodą kotwiczenia przeszczepu za pomocą implantów biowchałanialych Cross-Pin w ko-

being most common, which were fixed during the 1st surgery. The lateral menisci were sutured with the all-inside technique, whereas pericapsular injuries to the medial menisci were fixed using the outside-inside method with non-absorbable sutures. Other injuries were the following: ruptured posterior cruciate ligament (4 cases), lateral patellar dislocation with medial retinaculum tear and depression fracture of the lateral tibial condyle (1 case of each).

Operative technique

The surgery commenced with arthroscopic inspection of the knee. Following haematoma evacuation and sparing lavage of the joint, the menisci and cruciate ligaments were assessed. Upon confirmation of MCL damage, the ligament was sutured. Operative approach was minimized and the incision site was chosen basing on MRI scans. In case of tears located at the proximal insertion site, primary repair was performed with a titanium anchor implanted in the medial femoral epicondyle. In case of tears located in distal insertion the anchor was inserted below the deep MCL attachment (Fig. 4). On completion of the repair, platelet-rich plasma was administered to the injury site. Postoperatively, the joint was immobilized in an orthosis locked at 30°. The degree of motion was gradually increased to reach a full range of motion at about 6 weeks post-surgery.

Arthroscopic ACL reconstruction, the next stage of treatment, was scheduled at least 3 months post MCL repair. The prerequisite was a full range of motion and sufficient muscle performance in the affected limb. The ACL was reconstructed using semitendinosus and gracilis muscle tendons with Cross-Pin bioabsorbable implants and a Biocore interferential screw. The rehabilitation protocol involved immobilization of the limb in an orthosis for 14 days followed by exercises in the full range of motion. Limb loading was allowed from the 1st postoperative day.

Follow-up examination involved a functional assessment of the knee according to the IKDC and

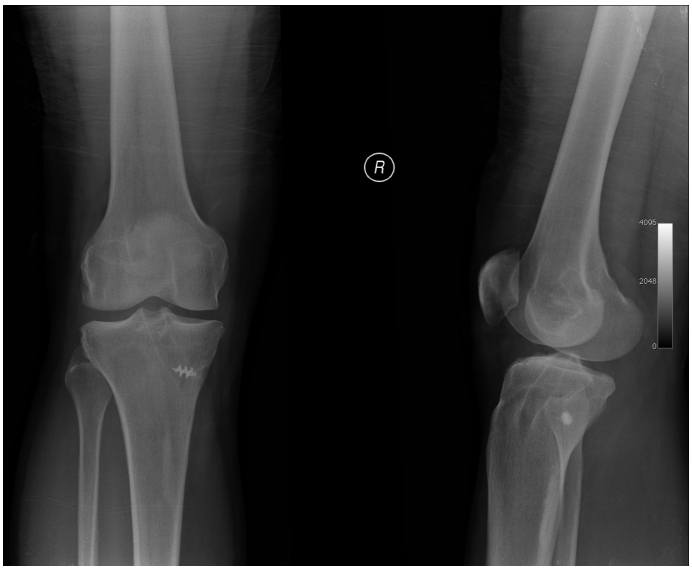

Ryc. 4. Radiogram stawu kolanowego AP i boczny u 22 letniego chorego 15 miesięcy po leczeniu operacyjnym zeszycia MCL z użyciem kotwicy tytanowej oraz 10 miesięcy po rekonstrukcji ACL. Wynik funkcjonalny w skali Lysholma – 100 pkt

Fig. 4. AP and lateral x-ray images of knee joint of 22-year-old patient 15 months after primary MCL repair using bone anchor and 10 months after ACL reconstruction. Lysholm functional score – 100 pts

ści udowej oraz śruby interferencyjnej Biocore. Schemat postępowania rehabilitacyjnego obejmował unieruchomienie w ortezie przez 14 dni, a następnie ćwiczenia w pełnym zakresie ruchu. Na obciążanie kończyny dolnej pozwalano od pierwszej doby pooperacyjnej.

Badanie kontrolne obejmowało: ocenę funkcjonalną kolana w skalach IKDC oraz Lysholma, badanie kliniczne chorego, w trakcie którego odnotowywano wyniki testu koślawienia stawu kolanowego w wyproście oraz w zgięciu 30°. U każdego chorego wykonano badanie radiologiczne stawu kolanowego oraz badanie ultrasonograficzne więzadła pobocznego piszczelowego – celem oceny stopnia wydolności, oceny morfologii więzadła oraz obecności zwapnień śródwięzadłowych.

WYNIKI

W badaniu stabilności stawu kolanowego w teście koślawienia oceniano wydolność zeszytego MCL. Wyniki „0” (staw stabilny, bez uchwytnej różnicy w porównaniu do kończyny przeciwnej) oraz „+1” (staw stabilny w wyproście, nieznaczne otwieranie się stawu w zgięciu 30°) uzyskano u 20 z 27 chorych, niezależnie od poziomu uszkodzenia MCL. Wynik „+2” (nieznaczne otwieranie się stawu w wyproście i w zgięciu 30°) uzyskano u pozostałych 7 chorych. Uzyskane wyniki stabilności w płaszczyźnie czołowej nie zależały od poziomu uszkodzenia ani od zastosowanej metody. Nie stwierdzono korelacji pomiędzy stopniem niestabilności a wynikiem funkcjonalnym

Lysholm scales and a clinical evaluation including the valgus test in extension and at 30° flexion. Radiographic and ultrasound examinations of the MCL were performed in each patient to assess performance and morphology of the ligament and to check for the presence of intraligamentous calcification.

RESULTS

The valgus test was conducted to assess performance of the repaired MCL. Twenty of the 27 subjects scored a ‘0’ (stable joint, no detectable difference when compared to the contralateral limb) or ‘+1’ (stable joint, opens slightly at 30° flexion) regardless of MCL tear level, with the remaining 7 patients achieving a score of ‘+2’ (joint opens slightly in extension and at 30° flexion). The results of the coronal plane stability test were not related to the level of the injury or the repair method. There was also no correlation between the level of instability and functional outcomes according to the Lysholm and IKDC scales. ‘+1’ and ‘+2’ scores were more

w skali Lysholma oraz IKDC. Wyniki „+1” oraz „+2” obserwowano częściej u kobiet. Rozkład wyników w teście koślawienia przedstawiamy w Tabeli 1.

Średni wynik funkcjonalny w skali Lysholma wyniósł 90,6 punktów (od 68 do 100). Wynik dobry i bardzo dobry otrzymano u 20 z 27 chorych. Złe wyniki leczenia częściej występowały u chorych starszych (>40 rż) oraz u kobiet. Rozkład wyników funkcjonalnych w skali Lysholma przedstawiono w Tab. 2.

W skali IKDC wyniki punktowe były niższe niż w skali Lysholma. Średni wynik wyniósł 79,8 punktów (od 36,8 do 100). Dobry i bardzo dobry wynik w tej skali otrzymało 17 z 27 chorych. Złe wyniki również dotyczyły osób starszych (>40 rż). Rozkład wyników funkcjonalnych w skali IKDC przedstawiono w Tab. 3.

Lepszy wynik funkcjonalny, mniejszy odsetek przypadków ograniczenia zakresu ruchu uzyskano u chorych po operacji zeszycia uszkodzenia przy przyczepie piszczelowym z implantem kotwiczonym w okolicy dalszego przyczepu uszkodzonego MCL. Najsłabsze wyniki funkcjonalne osiągnięto u chorych po urazach wielowięzadłowych, u których wykonywano

frequently seen in women. The distribution of valgus test results is presented in Table 1.

In the Lysholm scale, the mean score was 90.6 points (from 68 to 100 points). There were 20 out of the 27 patients with very good and good results. Unsatisfactory knee function was mostly seen in older individuals (>40 years of age) and women. See Table 2 for distribution of the results.

The IKDC scores were lower than the Lysholm ones, with a mean score of 79.8 (36.8 – 100). Seventeen out of the 27 subjects achieved excellent and good outcomes. Again, unsatisfactory results were present in older individuals (>40 years of age). Functional outcomes according to the IKDC scale can be found in Table 3.

Higher functional scores and lower incidence of limited range of motion was seen in distal MCL injuries sutured at the tibial attachment with an implant anchored at the tibial attachment of the injured ligament. The poorest functional outcomes were seen in patients with combined ligamentous injuries who underwent simultaneous reconstruction of the structures located in the posterolateral compartment and repair of the medial patellar retinacula. Distribution

Tab. 1. Wyniki badania klinicznego w teście koślawienia u chorych po dwuetapowym leczeniu operacyjnym

Tab. 1. Results of valgus test in patients after two-stage surgery

Stopnień niestabilności przyśrodkowej / Degree of valgus instability	Liczba chorych / Number of patients	Procent chorych / Percentage of patients	Średni wiek / Average age	Rozkład płci / Sex distribution
„0”	6	22%	35	6M / 0K
„+1”	14	52%	37	12 M / 2K
„+2”	7	26%	39	2M / 5K
Łącznie / Total	27	100%	37	20M / 7K

Tab. 2. Wyniki funkcjonalne w skali Lysholma chorych po dwuetapowym leczeniu operacyjnym

Tab. 2. Lysholm functional scores of patients after two-stage surgery

Wynik / Result	Liczba chorych / Number of patients	Średni wiek / Average age	Rozkład płci / Sex distribution
Bardzo dobry / Excellent (90-100)	15	32	14 M / 1 K
Dobry / Good (80-90)	5	34	2 M / 3 K
Zadowalający / Satisfactory (70-80)	4	49	3 M / 1 K
Niepowodzenie / Failure (< 70)	3	46	1 M / 2 K
Łącznie / Total	27	37	20 M / 7 K

Tab. 3. Wyniki funkcjonalne w skali IKDC chorych po dwuetapowym leczeniu operacyjnym

Tab. 3. IKDC functional scores of patients after two-stage surgery

Wynik / Result	Liczba chorych / Number of patients	Średni wiek / Average age	Rozkład płci / Sex distribution
Bardzo dobry / Excellent (90-100)	9	32	9 M / 0 K
Dobry / Good (80-90)	8	34	5 M / 3 K
Zadowalający / Satisfactory (70-80)	6	39	3 M / 3 K
Niepowodzenie / Failure (< 70)	4	50	3 M / 1 K
Łącznie / Total	27	37	20 M / 7 K

Tab. 4. Rozkład wyników leczenia w zależności od lokalizacji uszkodzenia MCL oraz miejsca kotwiczenia implantu
Tab. 4. Distribution of treatment outcomes according to location of MCL rupture and implant anchoring site

Rodzaj uszkodzenia MCL / Type of MCL injury	Liczba chorych / Number of patients	Średni wiek / Average age	Średni stopień niestabilności / Average degree of instability	Skala Lysholma (pkt) / Lysholm score (pts)	Skala IKDC (pkt) / IKDC score (pts)
Bez implantu – uszkodzenie w części środkowej / No implant – damage to central part	8	36	1.08	94.6	87.9
Przyczep bliższy / Proximal end	12	38	1.00	83.9	76.0
Przyczep dalszy / Distal end	4	32	0.75	96.2	95.2
Kilka implantów (uszkodzenia wielu struktur) / Several implants (multiple structures damaged)	3	45	1.33	80.6	54.4

jednoczasową rekonstrukcję przedziału tylno-bocznego oraz szycie troczków przyśrodkowych rzepki. Rozkład wyników w zależności od posadowienia kotwicy, a więc również lokalizacji pierwotnego uszkodzenia MCL przedstawia Tabela 4.

W badaniu ultrasonograficznym więzadła pobocznego przyśrodkowego u większości chorych obserwowano pogrubienie więzadła. Poszerzenie jego wymiaru poprzecznego przy przyczepie udowym było powszechne po uszkodzeniu w tej lokalizacji. Zmiany te były klinicznie nieistotne, nie obserwowano zależności pomiędzy poszerzeniem więzadła a jego wydolnością. U 17 z 27 chorych stwierdzono w USG nierówny zarys przyczepu udowego MCL z hyperechogenicznymi zmianami w przebiegu śródwięzadłowym – najczęściej zwapnieniami lub pozostałościami po niciach. Nie stwierdzono zależności pomiędzy obecnością zmian echostruktury a wydolnością więzadła w badaniu dynamicznym.

W badaniu radiologicznym ocenialiśmy posadowienie kotwic użytych przy operacji pierwotnego zeszycia MCL oraz posadowienie kanałów dla przeszczepu ACL. W badanym materiale nie obserwowano cech obluzowania kotwicy. U 5 z 27 chorych obserwowano zwapnienia śródwięzadłowe na przebiegu operowanego MCL. Zmiany typu Pellegrini-Stieda, a więc skostnienia w okolicy nadkłykcia przyśrodkowego kości udowej obserwowano w 2 z 27 chorych.

U 3 z 27 chorych po dwuetapowym leczeniu operacyjnym obserwowano cechy ograniczenia zakresu ruchu z powodu artrofibrozy. Jedna chora została poddana artroskopii i uwolnieniu zrostów. Nie stwierdzono powikłań septycznych w badanym materiale.

of the results depending on the anchoring site (and thus location of the primary MCL tear) can be found in Table 4.

Most patients demonstrated thickening of the MCL on ultrasonographic evaluation. An increased transverse dimension of the MCL at its femoral insertion site was common in injuries located in that area. Those lesions were not clinically important as there was no correlation between widening of the ligament and its performance. An irregular outline of the femoral MCL attachment with hyperechoic intraligamentous lesions, which most frequently represented calcifications or thread remnants, was shown in 17 out of 27 patients. No correlation was noted between the presence of changes in the echo structure of the MCL and its performance in a dynamic evaluation.

Radiographs were used to assess the implantation of the anchors used for primary repair of the MCL and tunnels for the ACL graft. There were no signs of anchor pullout. Five out of 27 patients presented with intraligamentous calcification in the course of the repaired MCL. Pellegrini-Stieda lesions, i.e. ossification in the region of the medial femoral epicondyle were noted in 2 out of 27 subjects.

After two-stage ligamentous repair 3 subjects demonstrated evidence of ROM limitation secondary to arthrofibrosis. One female patient had arthroscopy to release the scar tissue. No septic complications were seen in any patient.

DYSKUSJA

Celem leczenia u chorych z uszkodzeniem wielowięzadłowym jest przywrócenie stabilności stawu kolanowego oraz uniknięcie ograniczenia zakresu ruchu w stawie. Cel ten może być osiągnięty tylko i wyłącznie poprzez kompleksowy proces leczenia, którego składową jest leczenie operacyjne oraz długotrwałe leczenie rehabilitacyjne.

W przypadku izolowanego, całkowitego uszkodzenia więzadła krzyżowego przedniego złotym standardem leczenia jest operacja rekonstrukcyjna oraz wczesna rehabilitacja. Dyskusyjny pozostaje okres, który jest najlepszy, aby przeprowadzić zabieg operacyjny oraz dobór przeszczepu [15-19]. Z kolei w przypadkach uszkodzeń więzadła pobocznego piszczelowego, z uwagi na świetny potencjał do gojenia, leczeniem z wyboru jest leczenie zachowawcze [2,3,20]. Należy jednak pamiętać, że uszkodzenie więzadła pobocznego może mieć bardzo zróżnicowany obraz kliniczny: od niewielkiego stopnia nadciągnięcia do całkowitego rozerwania. Na podstawie skali wg *American Medical Association (AMA)* [21] uszkodzenie więzadła pobocznego piszczelowego I i II stopnia w przypadkach niestabilności przednio-przyśrodkowej powinno być leczone wyłącznie poprzez rekonstrukcję więzadła krzyżowego przedniego po wygojeniu więzadła pobocznego. [6,7,22]. Czas ten wacha się wg niektórych autorów od 3 tygodni do nawet kilku miesięcy [2,23,24]. Uszkodzenie MCL III stopnia, a więc całkowite przerwanie ciągłości wszystkich warstw więzadła jest znacznie poważniejszym obrażeniem, któremu często towarzyszy uszkodzenie innych struktur torebkowo-więzadłowych, takich jak więzadło rzepkowo-udowe przyśrodkowe (medial patello – femoral ligament – MPFL) oraz więzadło podkolanowe skośnego – (ang. popliteal oblique ligament – POL). W tych przypadkach niestabilność jest wielopłaszczyznowa i może skutkować znaczną dysfunkcją stawu kolanowego [25]. Stopień niestabilności w badaniu klinicznym jest znaczny i może sugerować rozwinięcie się w przyszłości przewlekłej niestabilności przyśrodkowej stawu kolanowego [26]. A więc, mimo kontrowersji w podejściu terapeutycznym, naszym zdaniem u części chorych zasadne wydaje się wykonanie zabiegu pierwotnego zeszycia MCL i odroczonej rekonstrukcji ACL.

Aby właściwie zaplanować strategię leczenia w tych przypadkach niezbędne wydaje się być wykonanie badania MR. Na podstawie tego badania z łatwością można ocenić stopień uszkodzenia, jak i jego lokalizację, co znacznie ułatwia podjęcie decyzji leczniczej [27,28].

DISCUSSION

The treatment of combined ligamentous injury aims to restore knee stability and avoid ROM limitation, which can only be achieved by way of comprehensive treatment including surgery and long-term rehabilitation.

In patients with an isolated, complete rupture of the ACL, reconstruction and early rehabilitation is the gold standard. There is still no consensus regarding the timing of the surgery and best graft choice [15-19]. In the case of MCL damage, conservative treatment is considered the modality of choice due to the fact that the ligament has high healing potential [2,3,20]. Nevertheless, it should be borne in mind that the clinical appearance of collateral ligament injury may be diverse: from a slight stretching to a complete tear. As described by the American Medical Association (AMA) [21], in anteromedial instability grade 1 and 2 MCL rupture, the ACL can only be repaired surgically once the collateral ligament has healed [6,7,22], which takes 3 weeks to several months according to different authors [2,23,24]. Grade 3 MCL damage, that is a complete tear of all ligamentous layers, is a much more serious injury, which is often combined with injury to other capsulo-ligamentous structures, like the medial patello-femoral ligament (MPFL) and popliteal oblique ligament (POL). In such cases, instability is multidimensional and may lead to a major knee dysfunction [25]. Clinical examination reveals a marked instability and may be indicative of future chronic medial instability of the knee [26]. Thus, we are of the opinion that, despite the controversy, primary repair of the MCL and staged ACL reconstruction is justified in some patients.

In such cases planning an appropriate treatment strategy requires MRI imaging, which allows easy assessment of the grade and location of the injury, facilitating therapeutic decision-making [27,28].

During the follow-up examination after two-stage operative treatment nearly three quarters of the patients (74%) presented with a good ('0' or '+1') result in valgus test. The few publications which have assessed knee stability in the coronal plane following MCL repair reported similar results [29-31]. The '0' and '+1' results did not correlate with the severity of the injury or the operative technique. There was also no correlation between the degree of instability and clinical result according to the IKDC and Lysholm scales. Women accounted for most cases of persistent instability (marked as '+2'). Revision surgery due to symptomatic medial instability of the knee was not considered necessary.

W badaniu kontrolnym po dwuetapowym leczeniu operacyjnym w prawie trzech czwartych przypadków (74%) uzyskaliśmy dobrą, oszacowaną na „0" lub „+1" stabilność kolana w teście koślawienia. W nielicznych pracach, w których oceniano stabilność w płaszczyźnie czołowej po operacji zeszycia MCL uzyskiwano podobne wyniki [29-31]. Wynik „0" lub „+1" uzyskano niezależnie od poziomu uszkodzenia oraz wyboru techniki operacyjnej. Nie stwierdzono korelacji pomiędzy stopniem niestabilności w badaniu a wynikami funkcjonalnymi w skali IKDC oraz Lysholma. Większość przypadków utrzymującej się niestabilności (zanotowanej jako „+2") dotyczyła kobiet. Nie stwierdzono konieczności reoperacji z powodu symptomatycznej niestabilności przyśrodkowej stawu kolanowego.

Dobre i bardzo dobre wyniki funkcjonalne w skali Lysholma uzyskaliśmy u 74% chorych. Średni wynik 90,6 punktów pokrywa się z wynikami innych badaczy [31-33]. Osti i wsp. otrzymali nieco lepsze wyniki w skali Lysholma (96 pkt.), jednak chorzy w badanej grupie byli kwalifikowani już przy niestabilności przyśrodkowej II stopnia, a zabieg mieli wykonywany w trybie odroczonym – średnio 80 dni od urazu [34]. W skali IKDC uzyskano nieco słabsze wyniki. Ocenę dobrą i bardzo dobrą uzyskano u 63% chorych. Wyniki rozłożyły się podobnie jak w badaniu Halinena i wsp., gdzie wyniki dobre i bardzo dobre w skali IKDC osiągnęło 70% chorych po dwuetapowym leczeniu operacyjnym [33]. Dobre i bardzo dobre wyniki uzyskiwano częściej u młodszych chorych, poniżej 40 roku życia oraz u mężczyzn.

Uszkodzenia MCL przy przyczepie udowym występowały w naszym materiale częściej niż w innych lokalizacjach. Masywne uszkodzenia w tej okolicy wiązały się z nieznacznie gorszym wynikiem klinicznym niż w przypadkach uszkodzeń w części centralnej oraz dystalnej. Zauważalne jest wystąpienie zmian Pellegrini-Stieda w dwóch przypadkach u chorych z uszkodzeniem więzadła w części bliższej. Zmiany te wiązały się z okresowymi dolegliwościami bólowymi okolicy nadkłykcia przyśrodkowego kości udowej oraz ograniczeniem zakresu ruchomości w stawie kolanowym. Wystąpienie tych zmian obserwuje się rzadko, głównie po urazach wielowięzadłowych stawu kolanowego, gdzie może dojść do stłuczenia kości w okolicy przyczepu MCL [35]. Istnieją także doniesienia, że zmiana ta może wynikać z uszkodzenia przyczepu udowego więzadła krzyżowego tylnego [36].

Uszkodzenia w części centralnej były nieco rzadsze niż uszkodzenia przyczepu udowego MCL, ale w sytuacji gdy dochodziło do rozerwania więzadła na wielu poziomach stopień niestabilności stawu ko-

Good and very good functional outcomes in the Lysholm scale were seen in 74% of the sample. A mean score of 90.6 points is compatible with the findings of other authors [31-33]. Osti et al. described slightly higher Lysholm scores (96 points), but the subjects were qualified for surgery also with grade 2 medial instability and reconstruction was postponed for a mean of 80 days post trauma [34]. As for the IKDC scale, the results were slightly worse. Good and excellent outcomes were achieved by 63% of the patients. The distribution of the scores resembles that reported by Halinen et al., who described 70% good and excellent IKDC results following two-stage operative treatment [33].They were most often seen in younger patients (under 40 years of age) and men.

MCL rupture at the femoral insertion site was most common in our subjects. Massive injuries in that region were linked with a slightly worse clinical outcome than lesions to the central and distal parts of the ligament. There were two cases of Pellegrini-Stieda lesion in the patients with a distally located rupture, which caused recurring pain in the region of the medial femoral epicondyle and limited range of motion in the knee. Such lesions are rare and usually a consequence of combined ligamentous injury which sometimes involves bone contusion in the area of the MCL attachment [35]. There are also reports suggesting that the Pellegrini-Stieda lesion may be secondary to damage to the femoral PCL attachment [36].

Injury to the central part of the MCL was slightly less common than disruption of the MCL femoral attachment. Yet, if the ligament was ruptured at several levels, there was considerable knee instability. Analysis of MRI scans by Nakamura et al. revealed that in multilevel MCL ruptures located away from the ligament attachments, the healing process is compromised and may lead to less satisfactory outcomes [27]. In view of that fact we decided not to implant the anchor during primary MCL repair in order to avoid disruption of the ligamentous attachments.

Damage to the distal attachment of MCL treated by implanting the anchor at the tibial insertion site produced slightly better clinical and functional outcomes. The proximity of the attachment of pes anserinus muscles is a significant anatomical aspect in distal MCL insertion disruption. The MCL stump moves superiorly and anteriorly and becomes separated from its anatomical attachment site, which may result in a conflict with the semitendinosus tendon, compromising healing and scar formation. The lesion, referred to as the Stener-like lesion of the MCL, may require surgery. There are reports of good outcomes of such a treatment [37].

lanowego jest znaczny. Analiza badań rezonansu magnetycznego Nakamury i wsp. wykazała, że w przypadkach uszkodzeń wielopoziomowych w pewnym oddaleniu od miejsc przyczepu więzadła gojenie się MCL jest słabsze i może wiązać się z gorszym wynikiem leczenia [27]. Dlatego w tych przypadkach decydowaliśmy się na pierwotne zeszycie więzadła bez implantacji kotwicy, nie naruszając integralności przyczepów więzadła.

Nieco lepszy wynik kliniczny i funkcjonalny uzyskano w przypadku uszkodzenia MCL przy przyczepie dystalnym oraz implantacji kotwicy w okolicę przyczepu piszczelowego więzadła. Istotnym aspektem anatomicznym w przypadku uszkodzenia przyczepu dystalnego MCL, jest bliskość przyczepu mięśni gęsiej stopy. Kikut MCL przesuwa się ku górze i do przodu, przestaje się stykać ze swoim anatomicznym miejscem przyczepu. Może to powodować wystąpienie konfliktu ze ścięgnem mięśnia półścięgnistego. Zaburza to proces gojenia więzadła i tworzenia wydolnej blizny w tym miejscu. Zmiana ta, nazwana „Stener – like lesion of MCL" czyli uszkodzenie MCL typu Stenera może wymagać leczenia operacyjnego, opisano przypadki dobrych wyników takiego leczenia [37].

Nadal ograniczenie zakresu ruchu jest najczęstszym powikłaniem po leczeniu operacyjnym zeszycia więzadeł torebkowych stawu kolanowego. W naszym materiale znaczne ograniczenie zakresu ruchu wystąpiło w 3 z 27 chorych (11%). Wszystkie te przypadki to chorzy powyżej 40 roku życia, po przebytym masywnym wielowięzadłowyn urazie stawu kolanowego. Zastosowana rehabilitacja umożliwiła przywrócenie akceptowalnego zakresu ruchów.

A limited range of motion continues to be the most common complication of surgical repair of knee capsular ligaments. There were 3 cases of major ROM limitation (11%) in our study. All the patients were aged over 40 years and had sustained a massive combined ligamentous injury to the knee. The rehabilitation restored an acceptable range of motion.

WNIOSKI

1. Wyniki leczenia operacyjnego dwuetapowego u większości chorych są dobre lub bardzo dobre, jednak pojedyncze przypadki nadal obarczone są ryzykiem powikłań. Większość powikłań wystąpiło u chorych po 40 rż, dlatego obecnie leczenie operacyjne dwuetapowe zalecane jest u młodszych chorych.
2. Szczególnie na uwagę zasługują przypadki całkowitego uszkodzenia MCL przy przyczepie piszczelowym. Są to rzadkie obrażenia, jednak z uwagi na uwarunkowania anatomiczne i możliwość powstania zmian typu „Stener – like lesion", a więc niewydolnego gojenia MCL zalecamy leczenie operacyjne. Wyniki kliniczne i funkcjonalne w tych przypadkach są dobre.

CONCLUSIONS

1. Two-stage operative treatment produces good or very good results in most patients. Nevertheless, there is a risk of complications in some cases, mostly in patients aged 40 years. Accordingly, two-stage treatment is currently recommended in younger individuals.
2. A complete MCL tear at the distal attachment should be given particular attention. Although such injury is rare, due to the anatomical determinants and the risk of Stener-like lesions, i.e. unhealed ML, surgery is recommended. Surgery produces good clinical and functional results.

PIŚMIENNICTWO / REFERENCES

1. Kovachevich R, Shah JP, Arens AM, Stuart MJ, Dahm DL, Levy BA. Operative management of the medial collateral ligament in the multi-ligament injured knee: an evidence-based systematic review. Knee Surg Sports Traumatol Arthrosc 2009; 17(7): 823-9.
2. Grant JA, Tannenbaum E, Miller BS, Bedi A. Treatment of Combined Complete Tears of the Anterior Cruciate and Medial Collateral Ligaments. Arthroscopy 2012; 28(1):110-22.
3. Miyamoto RG, Bosco JA, Sherman OH. Treatment of medial collateral ligament injuries. J Am Acad Orthop Surg 2009; 17(3): 152-61.
4. Bray RC, Leonard CA, Salo PT. Correlation of healing capacity with vascular response in the anterior cruciate and medial collateral ligaments of the rabbit. J Orthop Res 2003; 21(6): 1118-23.
5. Lind M, Jakobsen BW, Lund B, Hansen MS, Abdallah O, Christiansen SE. Anatomical reconstruction of the medial collateral ligament and posteromedial corner of the knee in patients with chronic medial collateral ligament instability. Am J Sports Med 2009; 37(6): 1116-22.
6. Shelbourne KD, Patel DV. Management of combined injuries of the anterior cruciate and medial collateral ligaments. J Bone Joint Surg Am 1995; 77: 800-6.
7. Sandberg R, Balkfors B, Nilsson B, Westlin N. Operative versus non-operative treatment of recent injuries to the ligaments of the knee. A prospective randomized study. J Bone Joint Surg Am 1987; 69(8): 1120-6.
8. Noyes FR, Barber-Westin SD. The treatment of acute combined ruptures of the anterior cruciate and medial ligaments of the knee. Am J Sports Med 1995; 23(4): 380-9.
9. Zaffagnini S, Bignozzi S, Martelli S, Lopomo N, Marcacci M. Does ACL reconstruction restore knee stability in combined lesions?: An in vivo study. Clin Orthop Relat Res 2007; 454: 95-9.
10. Ma CB, Papageogiou CD, Debski RE, Woo SL. Interaction between the ACL graft and MCL in a combined ACL+MCL knee injury using a goat model. Acta Orthop Scand 2000; 71(4): 387-93.
11. Kannus P. Long-term results of conservatively treated medial collateral ligament injuries of the knee joint. Clin Orthop Relat Res 1988; 226: 103-12.
12. Narvani A, Mahmud T, Lavelle J, Williams A. Injury to the proximal deep medial collateral ligament: a problematical subgroup of injuries. J Bone Joint Surg Br 2010; 92(7): 949-53.
13. Stannard JP. Medial and posteromedial instability of the knee: evaluation, treatment, and results. Sports Med Arthrosc 2010 D; 18(4): 263-8.
14. O`Donoghue. Reconstruction for Medial Instability of the Knee. J Bone Joint Surg Am 1973; 55-A(5): 941-55.
15. Kwok CS, Harrison T, Servant C. The optimal timing for anterior cruciate ligament reconstruction with respect to the risk of postoperative stiffness. Arthroscopy 2013; 29(3): 556-65.
16. Frobell RB, Roos EM, Roos HP, Ranstam J, Lohmander LS. A randomized trial of treatment for acute anterior cruciate ligament tears. N Engl J Med 2010; 363(4): 331-42.
17. Bernstein J. Early versus delayed reconstruction of the anterior cruciate ligament: a decision analysis approach. J Bone Joint Surg Am 2011; 93(9): 48.
18. Carmichael JR, Cross MJ. Why bone-patella tendon-bone grafts should still be considered the gold standard for anterior cruciate ligament reconstruction. Br J Sports Med 2009; 43(5): 323-5.
19. Pinczewski L, Roe J, Salmon L. Why autologous hamstring tendon reconstruction should now be considered the gold standard for anterior cruciate ligament reconstruction in athletes. Br J Sports Med 2009; 43(5): 325-7.
20. Woo SL, Vogrin TM, Abramowitch SD. Healing and repair of ligament injuries in the knee. J Am Acad Orthop Surg 2000; 8: 364-72.
21. American Medical Association. Standard Nomenclature of Athletic Injuries. Chicago, IL: American Medical Association; 1966: 99-100.
22. Chen L, Kim PD, Ahmad CS, Levine WN. Medial collateral ligament injuries of the knee: current treatment concepts. Curr Rev Musculoskelet Med 2008; 1(2): 108-13.
23. Petersen W, Laprell H. Combined injuries of the medial collateral ligament and the anterior cruciate ligament. Early ACL reconstruction versus late ACL reconstruction. Arch Orthop Trauma Surg 1999; 119(5-6): 258-62.
24. Millett PJ, Pennock AT, Sterett WI, Steadman JR. Early ACL reconstruction in combined ACL-MCL injuries. J Knee Surg 2004; 17(2): 94-8.
25. Hughston J. The importance of the posterior oblique ligament in repairs of acute tears of the medial ligaments in knees with and without rupture of the anterior cruciate ligament. J Bone Joint Surg 1994; 77: 969.
26. Griffith CJ, LaPrade RF, Johansen S, Armitage B, Wijdicks C, Engebretsen L. Medial knee injury. Am J Sports Med 2009; 37: 1762–70.
27. Nakamura N, Horibe S, Toritsuka Y, Mitsuoka T, Yoshikawa H, Shino K. Acute grade III medial collateral ligament injury of the knee associated with anterior cruciate ligament tear. The usefulness of magnetic resonance imaging in determining a treatment regimen. Am J Sports Med 2003; 31: 261-7.
28. Halinen J, Koivikko M, Lindahl J, Hirvensalo E. The efficacy of magnetic resonance imaging in acute multi-ligament injuries. Int Orthop 2009; 33(6): 1733-8.
29. Bin SI, Nam TS. Surgical outcome of 2stage management of multiple knee ligament injuries after knee dislocation. Arthroscopy 2007; 23(10): 1066-72.

30. Ibrahim SA. Primary repair of the cruciate and collateral ligaments after traumatic dislocation of the knee. J Bone Joint Surg Br 1999; 81: 987–90.
31. Shirakura K, Terauchi M, Katayama M, Watanabe H, Yamaji T, Takagishi K. The management of medial ligament tears in patients with combined anterior cruciate and medial ligament lesions. International Orthopaedics 2000; 24: 108–11.
32. Andersson C, Gillquist J. Treatment of acute isolated and combined ruptures of the anterior cruciate ligament. A longterm follow-up study. Am J Sports Med 1992; 20: 7-12.
33. Halinen J, Lindahl J, Hirvensalo E, Santavirta S. Operative and nonoperative treatments of medial collateral ligament rupture with early anterior cruciate ligament reconstruction: A prospective randomized study. Am J Sports Med 2006; 34: 1134-40.
34. Osti L, Papalia R, Del Buono A, Merlo F, Denaro V, Maffulli N. Simultaneous surgical management of chronic Grade-2 valgus instability of the knee and anterior cruciate ligament deficiency in athletes. Knee Surg Sports Traumatol Arthrosc 2010; 18: 312–6.
35. Majjhoo A, Sagar H. Pellegrini-Stieda disease: calcification of the medial collateral ligament. J Clin Rheumatol 2011; 17(8): 456.
36. McAnally JL, Southam SL, Mlady GW. New thoughts on the origin of Pellegrini-Stieda: the association of PCL injury and medial femoral epicondylar periosteal stripping. Skeletal Radiol 2009; 38(2): 193-8.
37. Corten K, Hoser C, Fink C, Bellemans J. Case reports: a Stener-like lesion of the medial collateral ligament of the knee. Clin Orthop Relat Res 2010; 468(1): 289-93.

Liczba słów/Word count: 6762 **Tabele/Tables:** 4 **Ryciny/Figures:** 4 **Piśmiennictwo/References:** 37

Adres do korespondencji / Address for correspondence
Krzysztof Piątkowski
Klinika Ortopedii Wojskowy Instytut Medyczny, ul. Szaserów 128, 04-141 Warszawa 44.
Tel kom: 507813844, tel. 22 6817 042, Fax: 22 6817 504, e-mail: krzpia@gmail.com

Otrzymano / Received 11.10.2010 r.
Zaakceptowano / Accepted 03.12.2013 r.