

# Odbudowa ścięgna mięśnia półścięgnistego po jego pobraniu do rekonstrukcji więzadła krzyżowego przedniego

## Regeneration of the Semitendinosus Tendon after its Harvesting for Anterior Cruciate Ligament Reconstruction

Dawid Dziedzic<sup>(A,B,C,D,E,F)</sup>, Bogdan Ciszek<sup>(A,B,C,D,E,F)</sup>

Zakład Anatomii Prawidłowej i Klinicznej, Centrum Biostruktury, Warszawski Uniwersytet Medyczny, Polska  
Department of Descriptive and Clinical Anatomy, Centre of Biostructure Research, Medical University of Warsaw, Poland

### STRESZCZENIE

Mięsień półścięgnisty wyróżnia się swoją budową anatomiczną. Jego długie i mocne ścięgno końcowe często jest wybierane jako materiał do autogennego przeszczepu w zabiegach rekonstrukcji więzadła krzyżowego przedniego.

Artykuł stanowi przegląd literatury dotyczący słabo znanego procesu – samoistnej odbudowy ścięgna mięśnia półścięgnistego po jego pobraniu.

Mięsień pozbawiony ścięgna końcowego po pobraniu wykazuje zdolność do jego odbudowy. Wysiła wypustkę, która budową jest bardzo zbliżona do pierwotnego ścięgna. Proces taki obserwuje się u większości pacjentów. Ta ścięgno-podobna struktura najczęściej swój przyczep końcowy osiąga w strukturach powięziowych poniżej stawu kolanowego. Istnieją sugestie dotyczące możliwości częściowego odzyskania czynności przez mięsień, od którego pobrano ścięgno do przeszczepu.

**Słowa kluczowe:** mięsień półścięgnisty, mięsień smukły, rekonstrukcja więzadła krzyżowego przedniego, odbudowa ścięgna

### SUMMARY

The semitendinosus muscle has a unique anatomical structure. Its long and strong distal tendon is frequently selected as a material for autogenous grafts in anterior cruciate ligament reconstruction.

The article provides an overview of literature concerning the little known process of spontaneous regeneration of the semitendinosus tendon after its harvesting.

Subsequent to harvesting, the muscle devoid of its distal tendon demonstrates regeneration potential. It sends an outgrowth which is structurally very similar to the original tendon. This process is observed in the majority of patients. This tendon-like structure usually attaches to fascial structures below the knee joint. There are suggestions that partial functional recovery of the muscle from which the tendon has been harvested is possible.

**Key words:** semitendinosus, gracilis, hamstring muscles, anterior cruciate ligament reconstruction, tendon regeneration

Mięsień półścięgnisty, łac. *m. semitendinosus*, należy do grupy tylnej mięśni uda żargonowo określanej mianem mięśni kulszowo-goleniowych (ang. hamstring muscles). Odchodzi on od guza kulszowego i biegnie do piszczeli. Przyczep końcowy wspólnie z mięśniem smukłym i krawieckim tworzy gęsią stopkę [1]. Mięsień półścięgnisty prostuje staw biodrowy i zgina kolanowy, dodatkowo rotuje piszczel do wewnątrz przy zgiętym kolanie. Podczas aktu lokomocji największą aktywność wykazuje w końcowej części fazy przenoszenia stopy [2].

Cechą wyróżniającą ten mięsień jest jego ścięgno końcowe. Jest bardzo długie – ok 30 cm, mocne, kształtu walcowatego. Wysyła dodatkowe pasma ścięgniste w liczbie 1-2 do okolicznych powięzi. Jest to istotny fakt przy pobieraniu ścięgna do przeszczepu [1,3,4]. Wyjątkowe cechy morfologiczne ścięgna tego mięśnia sprawiły, że jeszcze do połowy XVIII wieku był on nazywany *seminervosus* – struktura ścięgna końcowego była wówczas opisywana jako błoniasta lub nerwowa [5].

Właściwości ścięgna predysponują je do wykorzystywania jako autogenny przeszczep do rekonstrukcji więzadła krzyżowego przedniego. Z pobranego ścięgna formuje się odpowiedni przeszczep, a następnie metodą artroskopową umieszcza wewnątrz stawu kolanowego, odtwarzając przebieg rekonstruowanego więzadła [6]. Zabiegi tego typu pozwalają na pełny powrót do aktywności fizycznej pacjentów, u których stwierdza się zwiększenie masy wybranych mięśni kończyny w stosunku do kończyny nieoperowanej, co wskazuje na kompensacyjne działanie mięśni synergistycznych [7].

Ścięgno mięśnia półścięgnistego wybierane jest jako przeszczep także do rekonstrukcji innych więzadeł oraz ścięgien. W stawie kolanowym za pomocą tego ścięgna dokonuje się m.in. rekonstrukcji więzadła krzyżowego tylnego oraz więzadeł pobocznych [8,9]. Ścięgno to może także stanowić materiał do rekonstrukcji ścięgna Achillesa, ścięgna mięśnia piszczelowego przedniego, więzadła skokowo-strzałkowego przedniego i piętowo-strzałkowego, a nawet struktur spoza kończyny dolnej, jak np. więzadło kruczo-obojęzyczne [10-13].

Mięsień półścięgnisty po pobraniu ścięgna przechodzi szereg zmian. Brzusiec mięśnia ulega retrakcji, przez co zmniejsza się jego długość (Ryc. 1). Zmniejsza się jego masa, jednak nie obserwuje się znacznej atrofii [14-16].

Ścięgno końcowe posiada zdolność odbudowy. Po raz pierwszy proces ten opisali w 1992 r. Cross i wsp. [17]. Miejsce tenotomii na brzuchu mięśniowym początkowo charakteryzuje się zwiększoną grubością i zmniejszoną echogenicznością w badaniu USG, co

The semitendinosus is one of the hamstring muscles. It arises from the ischial tuberosity and inserts into the tibia. The insertion, together with the gracilis and sartorius muscles, forms the pes anserinus [1]. The semitendinosus muscle extends the hip and flexes the knee joint. It also rotates the tibia internally while the knee joint is flexed. During locomotion, it is most active in the final part of the swing phase [2].

A special feature of this muscle is its final tendon. It is roughly 30cm long, strong and cylindrical. It sends 1-2 accessory bands to crural fasciae. This is of importance for harvesting the tendon [1,3,4]. Owing to its unique morphological features, the tendon was called *seminervosus* until the mid-18<sup>th</sup> century, as the structure of the distal tendon was then described as membrane- or nerve-like [5].

The tendon's properties make it a prime candidate for an autograft for anterior cruciate ligament reconstruction. The harvested tendon is used to form a graft which is then arthroscopically placed inside the knee joint to restore the anatomical course of the reconstructed ligament [6]. This kind of treatment allows patients with increased muscle bulk in relation to the non-operated limb as a result of compensatory action of synergistic muscles to completely regain previous levels of physical activity [7].

The semitendinosus tendon is also used as a graft for reconstruction of other ligaments and tendons. Within the knee joint, this tendon has been used in the reconstruction of the posterior cruciate ligaments and collateral ligaments [8,9]. It can also be used for the reconstruction of the Achilles tendon, tibialis anterior tendon, anterior talofibular ligament and calcaneofibular ligament, and even ligaments outside the lower limb, such as the coracoclavicular ligament [10-13].

After tendon harvesting, the semitendinosus muscle undergoes several changes. The belly of the muscle retracts and consequently becomes shorter (Fig. 1). Its weight decreases, yet no significant atrophy is observed [14-16].

The distal tendon is capable of regeneration. This process was first described in 1992 by Cross et al [17]. The tenotomy site in the belly of the muscle is initially characterised by considerable thickness and reduced echogenicity on ultrasound, which indicates the presence of posttraumatic tissue swelling. Within a month of the harvest, an irregular hypoechoic structure forms there which then becomes more homogenous and linear [18]. In this way, a new tendon is formed. Macroscopically, its structure resembles the tissue of a normal tendon. Histologically, it is also similar but has spots which resemble scar tissue

sugeruje obecność pourazowego obrzęku tkanki. Już w pierwszym miesiącu w tym miejscu pojawia się nieregularna hipoechogeniczna struktura, która później staje się bardziej jednolita i nabiera kształtu liniowego [18]. W ten sposób tworzy się nowe ścięgno. Jego struktura makroskopowo przypomina tkankę prawidłowego ścięgna. Histologicznie również jest do niej zbliżona, ale posiada miejsca przypominające tkankę bliznowatą [19]. Strefa obwodowa nowego ścięgna jest cienka, obserwuje się w niej fibroblastyczną proliferację z kilkoma naczyniami otoczonymi luźną tkanką. Strefa centralna jest znacznie grubsza. Składa się z wiązek włókien kolagenowych zorientowanych wzdłuż osi długiej, przebiegających wspólnie z równomiernie rozłożonymi wrzecionowatymi komórkami przypominającymi tenocyty [20, 21]. Średnica włókien odbudowanego ścięgna jest mniejsza niż w prawidłowym ścięgnię mięśnia półścięgnistego [22].

Odrastające ścięgno biegnie od właściwego miejsca na brzuchu mięśniowym, jednak przyczep końcowy osiąga zwykle w miejscu innym od pierwotnego położenia. Może on znajdować się zarówno poniżej, jak i powyżej linii stawu kolanowego. Z doniesień wynika, że najczęściej przekracza linię stawu i wnika do przyśrodkowej części powięzi goleni [14,15, 18,23,24]. Może też przyłączać się do mięśnia półbłoniastego lub krawieckiego [25]. Opisano przypadki, kiedy nowe ścięgno łączyło się ze ścięgnem mięśnia smukłego i za jego pośrednictwem docierało do właściwego miejsca przyczepu [14]. Bliską okolicę anatomicznego przyczepu końcowego odbudowane ścięgno osiąga samodzielnie w pojedynczych przypadkach. Jego włókna wrastają wtedy do struktur ścięgnisto-powięziowych po przyśrodkowej stronie końca bliższego kości piszczelowej, dołączając w ten sposób do gęsiej stopki [20,26,27].

Odbudowę ścięgna mięśnia półścięgnistego po jego pobraniu obserwuje się u większości pacjentów – 75-100% [14,15,20,24,27-30].

Odbudowane ścięgno może być widoczne przez powłoki skórne, jak również dostępne w badaniu palpacyjnym [17]. Jego występowanie potwierdzają również badania rezonansu magnetycznego i tomografii komputerowej [15-17,23,24,26,27,29] (Ryc. 1,2).

Zdolność ścięgna do odbudowy bywa podstawą do rozważań na temat jego użyteczności. Yoshiya i wsp. opisali pionierski zabieg z wykorzystaniem odbudowanego ścięgna mięśnia półścięgnistego do ponownej rekonstrukcji więzadła krzyżowego przedniego, które uległo uszkodzeniu po 8 miesiącach od pierwszego zabiegu [22].

Odbudowę ścięgna po pobraniu zaobserwowano także w mięśni smukłym (Ryc. 2). Jego ścięgno końcowe morfologicznie jest bardzo podobne do ścięgna

[19]. The periphery of the new tendon is thin and exhibits fibroblastic proliferation with several vessels surrounded by loose tissue. The central area is considerably thicker and consists of longitudinal bundles of collagen fibers regularly interspersed with tenocyte-like spindle-shaped cells [20,21]. The diameter of the fibers of the regenerated tendon is shorter than that in a normal semitendinosus tendon [22].

The regenerated tendon arises from its anatomical origin on the belly of the muscle, but the insertion is frequently located in a different place than original location. It can be found both below and above the knee joint. According to reports, it usually crosses the line of the joint and enters the medial part of the crural fascia [14,15,18,23,24]. It can also insert into the semimembranosus or sartorius muscle [25]. Cases are known where the new tendon attached to the gracilis muscle and used it to get to its ultimate insertion [14]. It is only in isolated cases that the regenerated tendon spontaneously anchors itself at a site close to the anatomical insertion area. In such cases, its fibers insert into tendinofascial structures on the medial side of the proximal end of tibia, thus attaching to the pes anserinus [20,26,27].

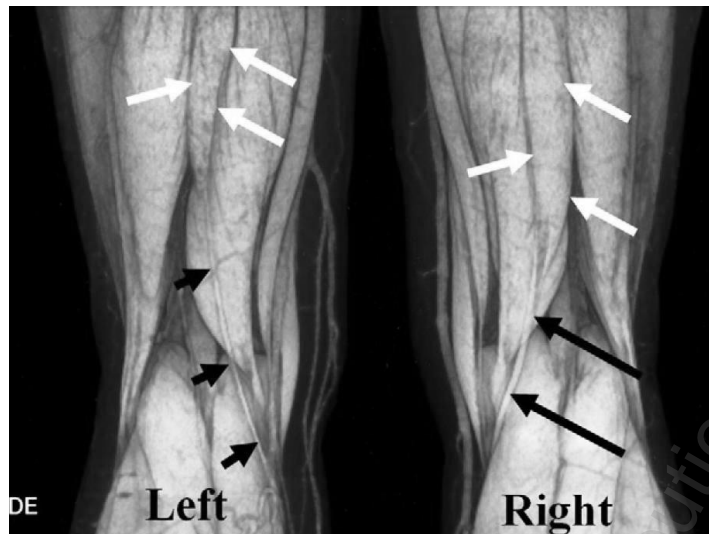
Regeneration of the semitendinosus tendon after its harvesting is seen in the majority of patients – from 75 to 100% [14,15,20,24,27-30].

The regenerated tendon may be visible through the skin and palpable [17]. Its existence can be confirmed by magnetic resonance imaging and computed tomography [15-17,23,24,25,26,27,29] (Fig. 1,2).

The regenerative potential of the semitendinosus tendon is a basis for considerations regarding its usefulness. Yoshiya et al described a pioneering treatment where a regenerated semitendinosus tendon was reharvested and used as an autogenous graft in a patient who sustained a rerupture of the reconstructed anterior cruciate ligament eight month after surgery in which a semitendinosus tendon autograft on the same side had been used [22].

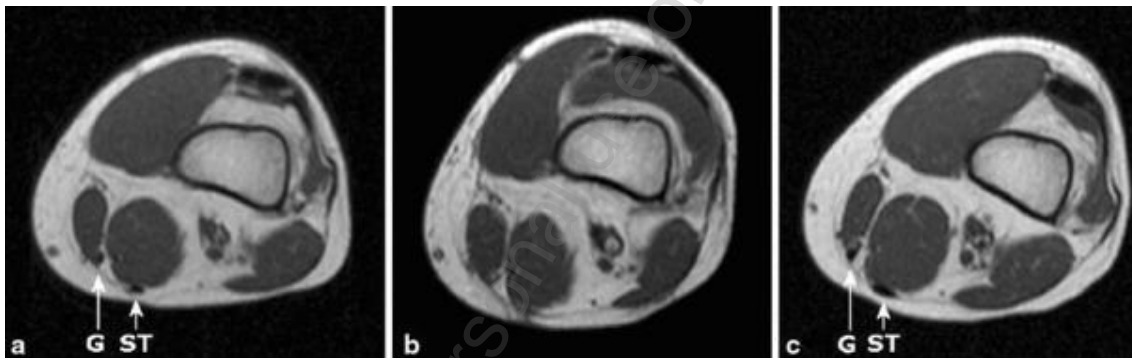
Post-harvest tendon regeneration has also been recorded in the gracilis muscle (Fig. 2). Its distal tendon is morphologically very similar to the semitendinosus tendon, thanks to which it is frequently used to reconstruct the anterior cruciate ligament. It regenerates in most patients and, similar to the semitendinosus tendon, frequently inserts at a non-anatomic location, most commonly in fascial structures below the knee joint line [15,23,28,31].

The tendon regrowth after harvesting and the fact that it often inserts below the knee joint line may suggest that the “new tendon” plays a role in generating movements in the joint. This is corroborated by tension studies of semitendinosus muscles from



Ryc. 1. Zdjęcie trójwymiarowej tomografii komputerowej. Kończyna lewa rok po pobraniu ścięgna mięśnia półścięgnistego. Widoczny cofnięty brzusec mięśnia (białe strzałki) oraz odbudowane ścięgno (krótkie czarne strzałki). Prawa kończyna z mięśniem półścięgnistym z anatomicznym ułożeniem brzucha (białe strzałki) oraz prawidłowym ścięgnem (czarne długie strzałki). Nakamae A. i wsp. Unsuccessful regeneration of the semitendinosus tendon harvested for anterior cruciate ligament reconstruction: Report of two cases. *Orthop Traumatol Surg Res* 2012; 98 : 931-5 – publikacja za zgodą Wydawcy

Fig. 1. Three-dimensional computed tomography image. Left lower limb at one year after semitendinosus tendon harvesting. The retracted muscle belly (white arrows), and the regenerated tendon (short black arrows) are visible. The muscle belly is in its anatomical position in the right limb (white arrows) and there is a normal tendon (long black arrow). Nakamae A. et al. Unsuccessful regeneration of the semitendinosus tendon harvested for anterior cruciate ligament reconstruction: Report of two cases. *Orthop Traumatol Surg Res* 2012; 98 : 931-5 – published with permission of Editor



Ryc. 2. Zdjęcie rezonansu magnetycznego, przekrój poprzeczny 6,3 cm nad linią stawu kolanowego. Ścięgno mięśnia półścięgnistego (ST) oraz smukłego (G) u tego samego pacjenta: a – przed zabiegiem pobrania obu ścięgien, b – 2 tygodnie po zabiegu, c – 12 miesięcy po zabiegu. Janssen R.P.A. i wsp. Regeneration of hamstring tendons after anterior cruciate ligament reconstruction. *Knee Surg Sports Traumatol Arthrosc* 2013; 21 : 898-905 – publikacja za zgodą Wydawcy

Fig. 2. Transverse magnetic resonance images of gracilis (G) and semitendinosus (ST) tendons of same patient 6.3 cm proximal to the joint line: a – preoperative (before harvesting of both tendons); b – 2 weeks postoperatively; c – 12 months postoperatively. Janssen R.P.A. et al. Regeneration of hamstring tendons after anterior cruciate ligament reconstruction. *Knee Surg Sports Traumatol Arthrosc* 2013; 21 : 898-905 – published with permission of Editor

mięśnia półścięgnistego, dzięki czemu często stanowi materiał wykorzystywany do rekonstrukcji więzadła krzyżowego przedniego. Odrasta ono u większości pacjentów i, podobnie jak ścięgno mięśnia półścięgnistego, swój przyczep końcowy osiąga zwykle w nienaturalnym miejscu, najczęściej w strukturach powięziowych poniżej linii stawu kolanowego [15,23, 28,31].

which tendons had been harvested during movements in the knee joint. The influence of the regenerated tendon on hamstring function is still debatable and requires further research [32-34].

The regeneration of the semitendinosus tendon seems to be a crucial factor which modifies knee function after reconstruction surgery. Identification of the site of insertion of the regenerated tendon

Odbudowa ścięgna po jego pobraniu, a szczególnie fakt, że często osiąga ono przyczep końcowy poniżej linii stawu kolanowego, może sugerować udział „nowego ścięgna” w generowaniu ruchów w stawie. Potwierdzają to badania napięcia mięśnia półścięgniastego (z którego zostało pobrane ścięgno) podczas ruchów w stawie kolanowym. Wpływ odbudowanego ścięgna na czynność tylnej grupy mięśni uda pozostaje dyskusyjny i wymaga dalszych badań [32-34].

Fenomen odbudowy ścięgna mięśnia półścięgniastego wydaje się być istotnym czynnikiem modyfikującym funkcję kolana po dokonanej rekonstrukcji. Stwierdzenie miejsca przyczepu jakie osiągnie regenerujące ścięgno u danego pacjenta, powinno być wykorzystane przy planowaniu rehabilitacji, gdyż możliwe są dwie sytuacje. Jeśli ścięgno uzyska przyczep powyżej stawu kolanowego, mięsień może stać się jedностawowym prostownikiem biodra. Jeśli przyczep ten wytworzy się poniżej stawu, możliwe jest odtworzenie funkcji zginania i rotacji kolana przez mięsień półścięgniasty.

should be taken advantage of in planning rehabilitation treatment of the patient as two situations may occur. If a tendon inserts above the knee joint line, the muscle can become a single-joint extensor of the hip. If it inserts below the knee joint line, reconstruction of knee flexion and rotation via the semitendinosus muscle is likely to happen.

## PIŚMIENNICTWO / REFERENCES

1. Charalambous CP, Kwaeas TA. Anatomical considerations in hamstring tendon harvesting for anterior cruciate ligament reconstruction. *Muscles Ligaments Tendons J* 2012; 2 (4) : 253-7
2. Schache AG, Dorn TW, Blanch PD, Brown NAT, Pandy MG: Mechanics of the Human Hamstring Muscles during Sprinting. *Med. Sci. Sports Exerc* 2012; 44 (4) : 647-58
3. Reboonlap N, Nakornchai C, Charakorn K. Correlation between the length of gracilis and semitendinosus tendon and physical parameters in Thai males. *J Med Assoc Thai* 2012; 95 (10) : 142-6
4. Reina N, Abbo O, Gomez-Brouchet A, Chiron P, Moscovici J, Laffosse J-M. Anatomy of the bands of the hamstring tendon: How can we improve harvest quality? *The Knee* 2013; 20 (2) : 90-5
5. Spiegel A. *De humani corporis fabrica*. Frankfurt: Impensis & Caelo Matthaei Meriani Bibliopolae & Chalcographi; 1632. str. 165
6. Xie G, Huangfu X, Zhao J. Prediction of the graft size of 4-stranded semitendinosus tendon and 4-stranded gracilis tendon for anterior cruciate ligament reconstruction, *Am J Sports Med* 2012; 40 (5) : 1161-6
7. MacLeod TD, Snyder-Mackler L, Axe M, Buchanan TS. Early regeneration determines long term graft site morphology and function after reconstruction of the anterior cruciate ligament with semitendinosus-gracilis autograft: a case series, *Int J Sports Phys Ther* 2013; 8 (3) : 256-68
8. Kitamura N, Ogawa M, Kondo E, Kitayama S, Tohyama H, Yasuda K. A novel medial collateral ligament reconstruction procedure using semitendinosus tendon autograft in patients with multiligamentous knee injuries, clinical outcomes, *Am J Sports Med* 2013; 41 (6) : 1274-81
9. Chuang T-Y, Ho W-P, Chen C-H, Shieh M-H, Liao J-J, Huang C-H. Non-hardware posterior cruciate ligament reconstruction using knot/press-fit technique with periosteum-enveloped hamstrings tendon autograft, *Am J Sports Med*. 2011; 39 (5) : 1081-9
10. Maffulli N, Del Buono A, Spiezia F, Maffulli GD, Longo, Denaro V. Less-invasive semitendinosus tendon graft augmentation for the reconstruction of chronic tears of the Achilles tendon, *Am J Sports Med* 2013; 41 (4) : 865-71
11. Michels F, Van Der Bauwhede J, Oosterlinck D, Thomas S, Guillo S. Minimally invasive repair of the tibialis anterior tendon using a semitendinosus autograft, *Foot Ankle Int* 2014; 35 (3) : 264-71
12. Wang B, Xu X-Y. Minimally invasive reconstruction of lateral ligaments of the ankle using semitendinosus autograft, *Foot & Ankle International* 2013; 34 (5) : 711-15
13. Yoo J-C, Ahn J-H, Yoon J-R, Yang J-H. Clinical results of single-tunnel coracoclavicular ligament reconstruction using autogenous semitendinosus tendon, *Am J Sports Med* 2010; 38 (5) : 950-7
14. Eriksson K, Hamberg P, Jansson E, Larsson H, Shalabi A, Wredmark T. Semitendinosus muscle in anterior cruciate ligament surgery: Morphology and function, *Arthroscopy* 2001; 17 (8) : 808-17;
15. Janssen RPA, Van Der Velden MJF, Pasmans HLM, Sala HA. Regeneration of hamstring tendons after anterior cruciate ligament reconstruction. *Knee Surg Sports Traumatol Arthrosc* 2013; 21 : 898-905
16. Nakamae A, Ochi M, Deie M, Adachi N. Unsuccessful regeneration of the semitendinosus tendon harvested for anterior cruciate ligament reconstruction: Report of two cases. *Orthop Traumatol Surg Res* 2012; 98 : 931-5
17. Cross MJ, Roger G, Kujawa P, Anderson IF. Regeneration of the semitendinosus and gracilis tendons following their transection for repair of the anterior cruciate ligament, *Am J Sports Med*. 1992; 20 (2) : 221-3

18. Papandrea P, Vulpiani MC, Ferretti A, Fabio Conteduca F. Regeneration of the semitendinosus tendon harvested for anterior cruciate ligament reconstruction, *Am J Sports Med* 2000; 28 (4) : 556-61
19. Carofino B, Fulkerson J. Medial hamstring tendon regeneration following harvest for anterior cruciate ligament reconstruction: fact, myth, and clinical implication. *Arthroscopy*. 2005; 1 (10) : 1257-65;
20. Eriksson K, Kindblom LG, Hamberg P, Larsson H, Wredmark T. The semitendinosus tendon regenerates after resection. A morphologic and MRI analysis in 6 patients after resection for anterior cruciate ligament reconstruction. *Acta Orthop Scand* 2001; 72 (4) : 379-84
21. Ferretti A, Conteduca F, Morelli F, Masi V. Regeneration of the semitendinosus tendon after its use in anterior cruciate ligament reconstruction. A Histologic Study of Three Cases. *Am J Sports Med* 2002; 30 (2) : 204-7;
22. Yoshiya S, Matsui N, Matsumoto A, Kuroda R, Lee S, Kurosaka M. Revision anterior cruciate ligament reconstruction using the regenerated semitendinosus tendon: analysis of ultrastructure of the regenerated tendon, *Arthroscopy* 2004; 20 (5) : 532-5
23. Åhlén M, Lidén M, Bovallér Å, Sernert N, Kartus J. Bilateral magnetic resonance imaging and functional assessment of the semitendinosus and gracilis tendons a minimum of 6 years after ipsilateral harvest for anterior cruciate ligament reconstruction. *Am J Sports Med* 2012; 40 (8) : 1735-41
24. Nakamura E., Mizuta H. Three-dimensional computed tomography evaluation of semitendinosus harvest after anterior cruciate ligament reconstruction, *Arthroscopy* 2004; 20, s. 360-5
25. Battaglia TC, Miller MD. Strength and regrowth of hamstring tendons after hamstring autograft anterior cruciate ligament reconstruction. *Techniques in Orthopaedics*. 2005; 20 (3) : 334-9;
26. Murakami H, Soejima T, Inoue T i wsp. Inducement of semitendinosus tendon regeneration to the pes anserinus after its harvest for anterior cruciate ligament reconstruction-A new inducer grafting technique, *Sports Med Arthrosc Rehabil Ther Technol* 2012; 4 (17) : 1-9
27. Tadokoro K, Matsui N, Yagi M, Kuroda R, Kurosaka M, Yoshiya S. Evaluation of hamstring strength and tendon regrowth after harvesting for anterior cruciate ligament reconstruction. *Am J Sports Med* 2004; 32 (7) : 1644-50
28. Burks R., Crim J. The Effects of semitendinosus and gracilis harvest in anterior cruciate ligament reconstruction. *Arthroscopy*. 2005; 21 (10) : 1177-85,
29. Choi JY, Ha JK, Kim YW, Shim JC, Yang SJ, Kim JG. Relationships among tendon regeneration on MRI, flexor strength, and functional performance after anterior cruciate ligament reconstruction with hamstring autograft, *Am J Sports Med*. 2012; 40 (1): 152-62
30. Nakamae A, Deie M, Adachi N, Nakasa T, Nishimori M, Ochi M. Effects of Knee immobilization on morphological changes in the semitendinosus muscle-tendon complex after hamstring harvesting for anterior cruciate ligament reconstruction: evaluation using three-dimensional computed tomography, *J Orthoped Sci* 2012; 17: (1) : 39-45
31. Takeda Y, Kashiwaguchi S, Matsuura T, Higashida T, Minato A. Hamstring Muscle Function after tendon harvest for anterior cruciate ligament reconstruction, *Am J Sports Med* 2006; 34 (2) : 281-8
32. Ristanis S, Tsepis E, Giotis D, Stergiou N, Cerulli G, Georgoulis AD. Electromechanical delay of the knee flexor muscles is impaired after harvesting hamstring tendons for anterior cruciate ligament reconstruction, *Am J Sports Med* 2009; 37 (11) : 2179-86
33. Hioki S, Fukubayashi T, Ikeda K, Niitsu M, Ochiai N. Effect of harvesting the hamstrings tendon for anterior cruciate ligament reconstruction on the morphology and movement of the hamstrings muscle: a novel MRI technique, *Knee Surg Sports Traumatol Arthrosc* 2003; 11 (4) : 223-7
34. Nishino A, Sanada A, Kanehisa H, Fukubayashi T. Knee-Flexion Torque and Morphology of the Semitendinosus After ACL Reconstruction, *Med Sci Sports Exerc* 2006; 38 (11) : 1895-900

Liczba słów/Word count: 3503

Tabele/Tables: 0

Ryciny/Figures: 2

Piśmiennictwo/References: 34

Adres do korespondencji / Address for correspondence

Dawid Dziedzic

Zakład Anatomii Prawidłowej i Klinicznej, ul. Chałubińskiego 5, 02-004 Warszawa  
tel: 665388086, fax: + 48 22 52 83, e-mail: policeros@wp.pl

Otrzymano / Received

21.04.2014 r.

Zaakceptowano / Accepted

28.05.2014 r.