ARTYKUŁ ORYGINALNY / ORIGINAL ARTICLE

Ortopedia Traumatologia Rehabilitacja
© MEDSPORTPRESS, 2014; 5(6); Vol. 16, 487-496
DOI: 10.5604/15093492.1128839

Stymulacja zrostu kostnego przy zastosowaniu dynamicznych nośników stabilizatora zewnętrznego „R" Konzala

Stimulation of Bone Union with Dynamic Beams of Konzal's "R" External Fixator

Jerzy Białecki[1(A,D,E,F)], Adrian Brychcy[1(A,B,C,D,E,F)], Zygmunt Rafalski[2(E,F)], Wojciech Marczyński[1(A,D,E,F),] Stanisław Rak[1(E,F)]

[1] Oddział Ortopedii Dorosłych, Klinika Ortopedii Centrum Medycznego Kształcenia Podyplomowego, Samodzielny Publiczny Szpital Kliniczny im. Prof. A. Grucy w Otwocku, Polska
[2] Agencja Techniki Medycznej ATMED – Zygmunt Rafalski, Polska
[1] Adult Orthopaedics Ward, Orthopaedic Department of the Center of Postgraduate Medical Education Prof. A. Gruca Independent Public Research Hospital, Otwock, Poland
[2] ATMED Medical Technology Agency – Zygmunt Rafalski, Poland

STRESZCZENIE

Wstęp. Leczenie stawów rzekomych zakażonych kości długich stanowi złożone wyzwanie terapeutyczne. Stosowana od lat w Klinice Ortopedii CMKP metoda stabilizacji zewnętrznej aparatem Konzala pozwala na sztywne zespolenie odłamów i ich odpowiednią wzajemną orientację. Sprawdzona w leczeniu infekcji kostnych konstrukcja ma natomiast ograniczone możliwości dynamizacji i zapewnienia docisku międzyodłamowego. W pracy przedstawiono unowocześniony model nośnika stabilizatora „R" Konzala.

Materiał i metody. Porównano skuteczność dynamizacji zespolenia za pomocą nowej konstrukcji ze stosowaną dotychczas metodą – ekscentrycznego odsuwania nośników statycznych. Oceniono czas uzyskania zrostu, liczbę niezbędnych restabilizacji wszczepów aparatu oraz odsetek „niepełnych zrostów" w dwóch grupach chorych, leczonych odmiennymi sposobami.

Wyniki. Średni czas uzyskania zrostu był o 5,1 miesiąca krótszy w grupie leczonej z zastosowaniem nośnika dynamicznego. W grupie tej stwierdzono również istotnie niższy odsetek zrostów poniżej 50% obwodu trzonu, jak również mniejszą liczbę koniecznych przestabilizowań aparatu przypadającą na pacjenta. Nie wykazano korelacji między czasem trwania czynnej infekcji przed leczeniem chirurgicznym oraz obecnością aktywnej przetoki a czasem uzyskania zrostu kostnego.

Wnioski. 1. Prezentowane nowe rozwiązanie konstrukcyjne umożliwia dynamiczne przenoszenie obciążeń przez tkankę kostną międzyodłamową, a nie przez nośniki statyczne aparatu. 2. Istota biomechaniczna stabilizatora umożliwia optymalizację procesów reparacyjnych oraz skrócenie okresu uzyskania zrostu kostnego.

Słowa kluczowe: infekcyjne schorzenia kośćca, zaburzenia zrostu kostnego, zapalenie kości, trzon kości długich

SUMMARY

Background. Treatment of septic long bone non-union remains a complex therapeutic problem. External stabilisation with Konzal's "R" fixator has been used in the Orthopaedic Department of CPME for years and allows for rigid stabilisation of bone fragments and good mutual alignment. Tried and tested in the treatment of osteitis, the fixator, however, offers limited possibilities for dynamisation and interfragmental compression. The following article presents a modernised design of Konzal's "R" with dynamic beams.

Material and methods. The efficacy of dynamisation of the fixator with the modernised design was compared with that of the earlier technique of eccentric shifting of static beams by assessing the time of bone union, the average number of pin restabilisations required, and the percentage of "partial unions" in two groups treated with the different methods.

Results. In the dynamic beam group, mean time to bone union was shorter by 5.1 months on average. This group also recorded a significantly lower percentage of "partial unions" (<50% of diaphysial circumference) as well as a lower count of necessary pin restabilisations per patient. There was no correlation between time to bone union and the duration of active inflammation prior to the surgical treatment or the presence of an open fistula.

Conclusions. 1. The modernised design allows for dynamic load bearing by the bone tissue between the fragments rather than by the fixator's static beams. 2. The biomechanical principle of the fixator provides for optimal bone healing and shortens the time to bone union.

Key words: bone diseases, infectious, bone malalignment, osteitis, diaphysis

WSTĘP

Stabilizator zewnętrzny „R” Konzala stosowany jest od lat w Polsce do leczenia złamań otwartych i powikłań zapalnych zrostu kostnego [1]. Stabilizator ten pod względem biomechanicznym jest przede wszystkim stabilizatorem statycznym, który uniemożliwia redukcję szpary między odłamami kostnymi. Ten niekorzystny element stabilizatora próbowano zredukować zmniejszając liczbę wszczepów kostnych oraz poprzez odsuwanie od kości nośnika statycznego, co powodowało większe ugięcie wszczepów i zwiększenie elastyczności zespolenia [2]. W ten sposób zmieniano mechanikę stabilizatora ze sztywnego na stabilizator niedosztywniony. Wszczepy stabilizatora niedosztywnionego miały uginać się podczas chodu z obciążaniem kończyny i wtórnie powodować redukcję szpary międzyodłamowej. Okazało się jednak u części chorych, że wówczas dochodziło do obluzowywania wszczepów.

W celu uzyskania przekonywającej dynamizacji zespoleń i przenoszenia obciążeń osiowych przez kość, a nie stabilizator, prezentujemy nowy rodzaj nośnika dynamicznego, który umożliwia zmianę jego długości do 10 mm, tym samym zwiększając docisk miedzyodłamowy. Celem pracy jest ocena skuteczności zaprojektowanego urządzenia w odniesieniu do stosowanej dotychczas metody.

BACKGROUND

Konzal’s “R” external fixator has been used in the treatment of open fractures and inflammatory complications of bone union in Poland for years [1]. Biomechanically, this fixator is primarily a static one and does not allow for interfragmental gap reduction. Attempts at improving this negative feature have consisted in limiting the number of bone pins and moving the static beam away from the bone. As a result, the pins were more bent and the fixation was more flexible [2]. Consequently, the rigid fixator was turned into an overconstrained one. The pins of the overconstrained fixator were supposed to bend during gait with loading the limb and cause a secondary reduction of the interfragmental gap. However, in some patients this resulted in pin loosening.

In order to achieve good dynamization of the fixation and axial load bearing by the bone rather than by the fixator, we present a new type of dynamic beam which allows for altering its length up to 10 mm, thus increasing interfragmental compression. The aim of the study was to evaluate the efficacy of the designed device in comparison with the previous method.

Opis nośnika dynamicznego

Nośnik zbudowany jest z dwóch standardowych, krótszych nośników połączonych ze sobą na zasadzie amortyzatora (Ryc. 1). Jeden z nośników zakończony jest cylindrem, w który wchodzi drugi nośnik zakończony tłokiem. Połączenie to znajduje się w 1/3 lub 1/2 długości nośnika. Takie zróżnicowanie umożliwia jego stosowanie do różnych przypadków złamania, ułatwiając montaż stabilizatora „R”. Połą-

Dynamic beam description

The beam consists of two standard shorter beams joined as a shock absorber (Fig. 1). One beam ends with a cylinder which the other beam, ending with a piston, enters. The connection is located at one-third of or halfway through the beam’s length. This differential design allows for using the fixator in various fractures and facilitates mounting the “R” fixator. The connection between the parts of the beam con-

Ryc. 1. Nośnik dynamiczny długości 250 i 300 mm

Fig. 1. 250 and 300 mm dynamic beams

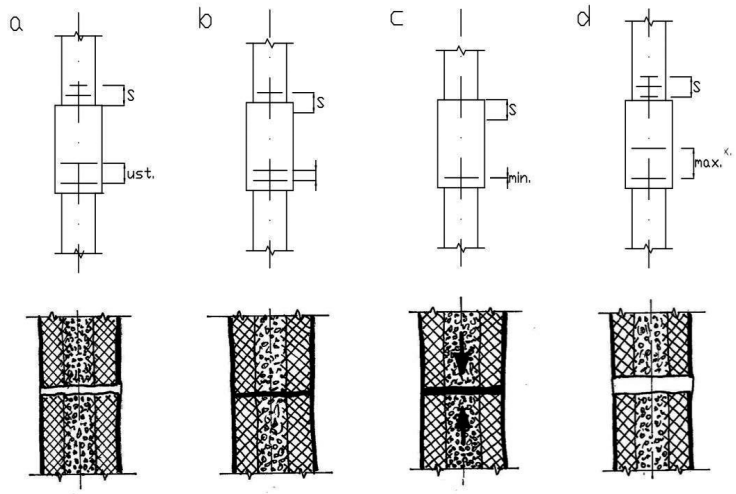

Ryc. 2. Zestawienie działania sił docisku w obrębie połączeń kielichowych nośnika dynamicznego z siłami oddziałującymi na odłamy kostne

Fig. 2. Summary of compression forces in goblet connections of dynamic beam with forces acting on bone fragments

czenie między częściami nośnika stanowi amortyzator powietrzny (Ryc. 2). Przy jego rozciąganiu mamy do czynienia z podciśnieniem pod tłokiem. To podciśnienie utrudnia wysuwanie się nośnika z cylindra. I odwrotnie, przy wciskaniu nośnika z tłokiem sprężamy znajdujące się pod nim powietrze powodując powstanie amortyzującej poduszki powietrznej. Połączenie takie jest zatem powietrznym amortyzatorem, zabezpieczającym przed nadmiernym rozciągnięciem tworzącego się zrostu kostnego i gwałtownym jego ściśnięciem podczas obciążenia kończyny. Działanie nośnika dynamicznego wykorzystuje zatem grawitację i zjawiska zachodzące w gazie znajdującym się w zamkniętej przestrzeni.

Wpływ działania stabilizatora na zrost kostny w przypadku nośników statycznych (a, b, c) oraz dynamicznych (d, e, f) prezentuje Rycina 3. Przy nośnikach statycznych, maksymalne „rozciągnięcie zrostu kostnego" ΔL_1 (Ryc. 3b), przy odciążeniu kończyny, ograniczone jest do sprężystego ugięcia wprowadzonych w odłamy wszczepów, powstającego pod wpływem grawitacji (ciężaru dalszej części kończyny). Przy nośnikach dynamicznych można nadać układowi stabilizującemu wstępny luz ΔL_0 (Ryc. 3d), który powiększy „rozciągnięcie zrostu kostnego" do wartości ΔL_2 (Ryc. 3e), uwzględniającej także obniżenie odłamu dalszego pod wpływem grawitacji o wartość (ΔL_C-ΔL_0).

Zatem w przypadku nośników dynamicznych „rozciągnięcie zrostu kostnego" ΔL_2 jest sumą: ugięcia sprężystego wszczepów ΔL_1 (tego samego co przy nośnikach standardowych), wstępnego luzu ΔL_0 oraz

stitutes an air shock absorber (Fig. 2). Its stretching creates vacuum pressure under the piston, which makes it harder for the beam to slide out of the cylinder. Pressing the beam with a piston compresses the air under it, creating a shock-absorbing air cushion. The connection is thus an air shock absorber which prevents overstretching the developing bone union and its rapid compression when the limb is being loaded. As a consequence, the dynamic beam uses both gravity and the physics of a gas in an enclosed space.

The influence of the fixator on bone union in the case of static (a, b, c) and dynamic (d, e, f) beams is presented in Figure 3. With static beams, maximum "bone union stretching" ΔL_1 (Fig. 3b), when there is no load on the limb, is limited to elastic flexion of the pins inserted into the fragments, which is gravity dependent (depending on the weight of the distal part of the limb). With dynamic beams, the stabilising system may be given initial clearance ΔL_0 (Fig. 3d), which increases "bone union stretching" to value ΔL_2 (Fig. 3e), taking into account also the lowering of the distal fragment due to gravity by (ΔL_C-ΔL_0).

Consequently, in dynamic beams, "bone union stretching" ΔL_2 is the sum of elastic flexion of the pins ΔL_1 (the same as in the case of standard beams), initial clearance ΔL_0, and distal fragment lowering due to gravity by (ΔL_C-ΔL_0).

When loading the limb, "bone union compression" is larger for dynamic beams by ΔL_0. Bone union is exposed to greater axial deformation, which encourages its remodelling, while the initial clearance helps influence bone union development.

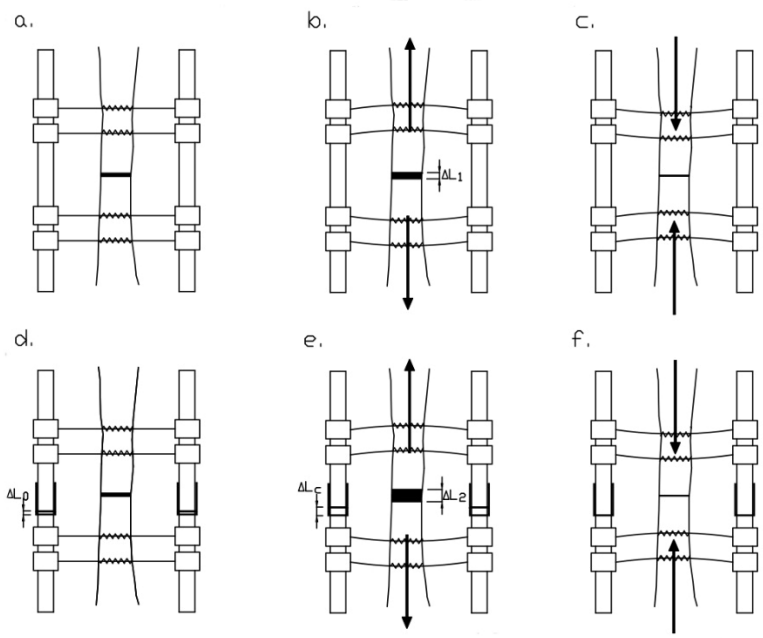

Ryc. 3. Porównanie sił oddziałujących na odłamy kostne w stabilizacji zewnętrznej statycznej (a, b, c) oraz dynamicznej (d, e, f). Opis w tekście

Fig. 3. Comparison of forces acting on bone fragments in static (a, b, c) and dynamic fixation (d,e,f). See text for description

obniżenia odłamu dalszego pod wpływem grawitacji o ($\Delta L_C - \Delta L_0$).

W przypadku obciążenia kończyny „ściśnięcie zrostu kostnego” będzie większe dla nośników dynamicznych o wartość ΔL_0. Zrost kostny poddany będzie większym osiowym odkształceniom sprzyjającym jego przebudowie, a poprzez nadanie zespoleniu luzu wstępnego możemy wpływać na jego tworzenie się.

Opisywany nośnik dynamiczny dostępny jest w tych samych długościach, co nośniki standardowe: 20 mm, 30 mm, 40 mm, 50 mm.

The dynamic beam presented in this article is available in the same lengths as standard beams, that is 20 mm, 30 mm, 40 mm, and 50 mm.

MATERIAŁ I METODY

Poddano analizie retrospektywnej dwie grupy chorych leczonych w Oddziale Zapaleń Kości i Stawów w okresie czerwiec 2006 – czerwiec 2012. Do badania zakwalifikowano wstępnie grupę 78 kolejnych chorych z rozpoznaniem stawu rzekomego zakażonego kości długiej kończyny dolnej. Wśród tej grupy chorych u 17 pacjentów stwierdzono porażenie nerwu strzałkowego lub rozległy ubytek tkanek miękkich, które stanowiły podstawowe kryteria wyłączenia. Z utworzonej w ten sposób grupy (N=61) wyodrębniono leczonych z zastosowaniem nośnika dynamicznego (Ryc. 4) (grupa B), pozostałą grupę stanowili chorzy, u których dynamizację zespolenia przeprowadzono poprzez obwodowe odsunięcie nośników statycznych (grupa A), (Tab. 1). Postępowanie operacyjne oparte było o standardy leczenia in-

MATERIAL AND METHODS

Two groups of patients treated at the Osteitis and Arthritis Ward between June 2006 and June 2012 were assessed retrospectively. A series of 78 patients diagnosed with septic long bone non-union of a lower limb were initially qualified for the study. Of that series, 17 patients had peroneal nerve palsy or extensive soft tissue defects, which constituted basic exclusion criteria. The resultant group (N=61) was then divided into patients treated with a dynamic beam (Fig. 4) (Group B) and those who had underwent dynamization by circumferentially retracting the static beams (Group A) (Tab. 1). The surgical procedure was based on standard approaches to treatment of bone infection [3-5]. We thoroughly cleared the non-union site from an approach at the non-union level and resected all accessible inflammatory granu-

Tab. 1. Zestawienie demograficzne analizowanych grup
Tab. 1. Demographic characteristics of the study groups

	Grupa A/ Group A	Grupa B/ Group B	Łącznie/ Total
Liczba chorych/Number of patients	30	31	61
Kobiety/Female	3	6	9
Mężczyźni/Male	27	25	52
Średnia wieku (lat)/ Mean age (years)	48.5	46.6	47.5
Odsetek palaczy (%)/Percentage of smokers (%)	77	81	79
Średni okres trwania infekcji (mies.)/ Mean duration of infection (months)	12	14	12.9
Lokalizacja/Location			
Kość piszczelowa/Tibia	24	24	48
Kość udowa/Femur	6	7	13
Okres obserwacji (lat)/ Duration of follow-up (years)	3.95	4.05	4.03

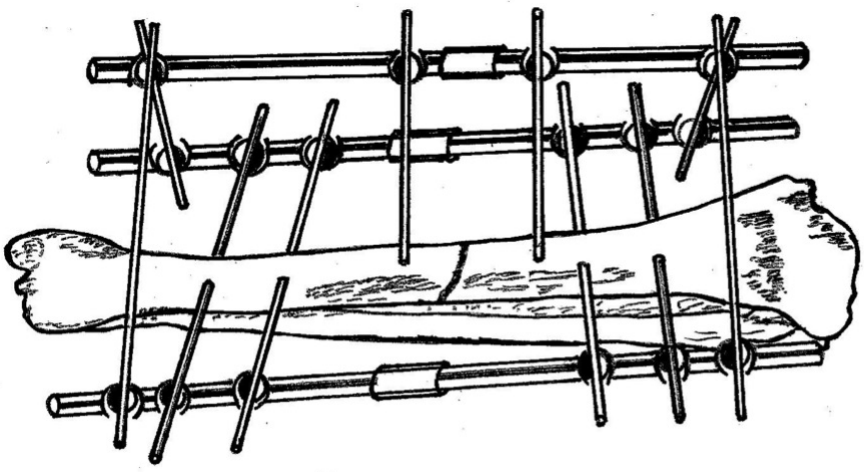

Ryc. 4. Dwupłaszczyznowa stabilizacja zewnętrzna kości piszczelowej aparatem „R" Konzala z nośnikami dynamicznymi
Fig. 4. Two-plane external fixation of the tibial bone with Konzal's "R" external fixator with dynamic beams

fekcji kostnej [3-5]. Z dojścia na poziomie stawu rzekomego dokładnie oczyszczono miejsce braku zrostu, z wycięciem całej dostępnej ziarniny zapalnej, którą pobierano na badanie mikrobiologiczne i histopatologiczne. Odłamy kostne stabilizowano zewnętrznie stabilizatorem „R" Konzala w dwóch płaszczyznach. W obrębie uda stosowano łącznie 6 wszczepów 200 mm z tępym zakończeniem, które wprowadzane były do poziomu przejścia przez drugą korówkę z dojść przednio-bocznych i tylno-bocznych, a następnie skręcano w układ klamrowy za pomocą nośników statycznych. W obrębie podudzia stabilizację przeprowadzano przez wprowadzenie czterech wszczepów 250 mm przelotowo w płaszczyźnie czołowej dla układu ramowego oraz dwóch 200 mm w płaszczyźnie strzałkowej, do poziomu przejścia przez drugą korówkę. Za pomocą nośników i poprzeczek łą-

lation tissue, which was then sent for a histopathological examination and culture. Bony fragments were stabilized externally with Konzal's "R" fixator in two planes. A total of six 200 mm pins with a blunt end were used within the thigh. They were introduced into the bone to the point of going through the other cortex from anterolateral and posterolateral approaches and then screwed into a brace system with static beams. Within the shin, stabilization was accomplished with four 250 mm pins inserted through the bone in the frontal plane in a frame system and two 200 mm pins in the sagittal plane, to the point of going through the other cortex. The fixator was screwed with beams and connecting crosspieces into a rigid system for approx. 4 weeks in order to ensure optimal conditions for the inflammation to heal. During this period, the patients were administered tar-

czących stabilizator skręcano w sztywny układ na okres około 4 tygodni, w celu zapewnienie optymalnych warunków gojenia zapalenia. W tym czasie prowadzono leczenie antybiotykiem celowanym, a choremu zalecano chodzenie z częściowym obciążaniem operowanej kończyny. Po tym okresie przeprowadzano dynamizację zespolenia przez obwodowe odsunięcie nośników statycznych i/lub ich wymianę na nośniki dynamiczne w celu pobudzenia zrostu kostnego. Dobór sposobu dynamizacji przebiegał w sposób randomowy, zależny od preferencji własnych chirurga. Choremu następnie zalecano chodzenie z pełnym obciążaniem operowanej kończyny oraz prowadzono regularne kontrole ambulatoryjne z kliniczną i radiologiczną oceną stanu miejscowego. Ocenę zrostu przeprowadzano na podstawie kontrolnych radiogramów. Stwierdzenie zrostu na mniej niż 50% obwodu traktowano jako „zrost częściowy". W przypadku stwierdzenia obluzowania wszczepu kostnego lub lokalnej infekcji, chory kwalifikowany był do zabiegu rewizyjnego i ponownego ustabilizowania aparatu przez wprowadzenie nowych wszczepów. W miejsce stawu rzekomego podawano również preparat bogatopłytkowy przygotowany w laboratorium z krwi własnej pacjenta. Aparat demontowano po stwierdzeniu wydolnego zrostu kostnego. U chorych ze stawem rzekomym w obrębie podudzia, prowadzono doleczanie w ortezie sztywnej goleniowej do uzyskania przebudowy kostnej. Analizie poddano okres leczenia prowadzonego w aparacie „R" Konzala.

WYNIKI

Średni okres stabilizacji zewnętrznej dla ogółu chorych wyniósł 13,3 miesiąca. W grupie B, u chorych leczonych z zastosowaniem nośnika dynamicznego stwierdzono, w porównaniu z grupą A (nośnik statyczny), skrócenie okresu uzyskania zrostu (Tab. 2). Znaczący okazał się również mniejszy odsetek niepełnego zrostu w grupie B. Za pomocą testu Chi-kwadrat Pearsona potwierdzono silną zależność między zastosowaniem nośnika dynamicznego a uzyskaniem pełnego zrostu. Nie mniej jednak współczynnik ten, w odniesieniu do ogółu chorych, nadal wydaje się pozostawać na wysokim poziomie (51%). Wykazano również, że w grupie B chorzy rzadziej wymagali ponownej stabilizacji z powodu obluzowania wszczepów. Nie wykazano korelacji między średnim okresem trwania infekcji przed interwencją ani obecnością czynnej przetoki a czasem uzyskania zrostu.

geted antibiotic therapy and advised to walk with partial load on the operated limb. Next, the fixator was dynamized by moving the static beams circumferentially and/or replacing them with dynamic beams in order to stimulate bone union. The dynamization method was selected randomly, depending on the surgeon's own preferences. The patients were then advised to walk with fully loading the operated limb. They presented for regular outpatient follow-up visits during which the local status was assessed clinically and radiologically. Bone union status was evaluated based on follow-up radiographs. Bone union in less than 50% of diaphysial circumference was treated as "partial union". When bone pin loosening or local infection was diagnosed, the patient was qualified for a revision surgery and fixator stabilization was repeated by introducing new pins. Platelet rich plasma prepared in a laboratory from the patient's own blood was also administered into the site of non-union. When a healthy bone union had been found, the device was removed. Patients with a non-union within the shin were further treated in a rigid shin orthosis until bone remodelling was achieved. The analysis took into account the period of treatment with Konzal's "R" fixator.

RESULTS

The mean duration of external stabilization for all patients was 13.3 months. Bone union was achieved faster in the patients treated with dynamic beams (Group B) as compared with static beams (Group A) (Tab. 2). The lower percentage of "partial unions" in Group B also turned out to be significant. Pearson's chi-square test confirmed a strong correlation between the use of a dynamic beam and achieving complete bone union. Nevertheless, this index seems to remain high also for all patients (51%). It was also shown that in Group B fewer patients needed restabilization due to pin loosening. There was no correlation between time to bone union and the mean duration of infection prior to the surgical treatment or the presence of an open fistula.

Tab. 2. Uzyskane wyniki

Tab. 2. Results

Nr pacjenta/ No.	Grupa/Group	Wiek/Age	Cierny-	Mader	Przetoka/ Fistula	Czas trwania infekcji (mies.)/ Duration of infection (months)	Łączna liczba restabilizacji / Total number of restabilisations	Niepełny zrost / Partial bone union	Czas uzyskania zrostu (mies.) / Time to bone union (months)	Okres obserwacji (lat)/ Duration of follow-up (years)
1	A	51	I	A	-	7	1	+	11	6.77
2	A	27	III	A	+	19	3	-	5	6.25
3	A	65	III	A	+	13	4	+	21	3.15
4	A	23	I	A	-	13	3	+	8	2.48
5	A	28	III	A	+	20.75	2	+	14	1.88
6	A	59	III	A	+	9	4	+	10	2.58
7	A	37	III	A	+	15	2	-	24	2.59
8	A	57	III	A	+	8	1	+	9	2.59
9	A	45	III	A	+	6	2	+	16	3.96
10	A	54	III	A	+	51	1	+	10	3.54
11	A	53	III	A	+	21	2	-	12	3.21
12	A	68	III	A	+	7	3	+	10	2.99
13	A	62	IV	A	+	29	1	+	15	3.23
14	A	37	III	A	+	8	1	+	9	3.63
15	A	50	III	A	+	10	1	+	8	3.15
16	A	41	III	A	+	5.75	3	+	28.75	3.77
17	A	32	III	A	+	5	0	-	10	7.00
18	A	53	III	A	+	6.5	0	-	6.75	3.53
19	A	47	III	A	+	10	1	+	12	3.90
20	A	48	III	A	+	15.5	3	+	21	7.64
21	A	65	III	B	+	17	3	+	21	6.33
22	A	58	III	A	+	8.25	1	+	22	8.52
23	A	45	III	A	+	15	0	-	6	2.06
24	A	24	III	A	+	1	2	+	6	2.32
25	A	53	III	A	+	4.25	3	+	25.75	5.14
26	A	19	III	A	+	0.5	1	+	23	3.75
27	A	54	III	A	+	18	1	+	13	3.08
28	A	55	I	A	-	5.25	0	-	20.75	3.86
29	A	78	III	A	+	10	1	+	20	3.71
30	A	66	III	A	+	4	0	-	17	3.77
						Średnio:/ Mean 12	Średnio/ Mean 1.67	80%	Średnio/ Mean 17.2	Średnio/ Mean 3.95

DYSKUSJA

W ponad 30-letnim doświadczeniu Oddziału Zapaleń Kości i Stawów Kliniki Ortopedii CMKP w Otwocku, stabilizator zewnętrzny „R" Konzala jest sprawdzonym rozwiązaniem w leczeniu zapalnych zaburzeń zrostu, a także ich infekcyjnych powikłań. Sztywna konstrukcja ramowo-klamrowa pozwala na stworzenie warunków pozwalających na wyciszenie procesu zapalnego. Aparat Konzala w pierwotnej wersji stanowi natomiast konstrukcję relatywnie sztywną, której dynamika oparta jest o elastyczność dokostnych wszczepów. Modyfikację elastyczności takiego zespolenia można przeprowadzić jedynie przez obwodowe odsunięcie ufiksowania nośników stabilizatora. Wykazano bowiem, że utrzymanie w tym miejscu mikroruchów osiowych, zarówno kompresyjnych,

DISCUSSION

Over 30 years of experience of the Osteitis and Arthritis Ward of the Orthopaedic Department of CPME in Otwock show that Konzal's "R" external fixator is a reliable solution in the treatment of inflammatory non-union and its infectious complications. The rigid frame-brace system is conducive to producing an environment encouraging inflammation healing. However, the original version of Konzal's "R" is a relatively rigid device whose dynamics rely on the flexibility of bone pins. The flexibility of such fixation can be modified only by moving the fixed beams circumferentially. It has been demonstrated that preserving axial micromovements (both compression and distraction) at the site stimulates bone union through callus development

Tab. 2. Uzyskane wyniki (c.d.)

Tab. 2. Results (cont.)

Nr pacjenta/ No.	Grupa/Group	Wiek/Age	Cierny-	Mader	Przetoka/ Fistula	Czas trwania infekcji (mies.)/ Duration of infection (months)	Łączna liczba restabilizacji / Total number of restabilisations	Niepełny zrost / Partial bone union	Czas uzyskania zrostu (mies.) / Time to bone union (months)	Okres obserwacji (lat)/ Duration of follow-up (years)
31	B	34	I	A	-	7	1	-	8	4.76
32	B	65	III	A	+	7.5	3	-	5	6.58
33	B	47	III	A	+	5.25	2	-	16	3.32
34	B	43	I	A	-	12.25	0	-	7	2.48
35	B	21	III	A	+	13	2	-	11	3.22
36	B	42	III	A	+	15.5	1	+	8	1.84
37	B	36	IV	A	+	16.5	2	-	15	3.11
38	B	57	III	A	+	9.25	1	+	10	3.51
39	B	42	III	A	+	12.25	2	+	12	3.84
40	B	35	III	B	+	12.5	1	-	8	3.43
41	B	54	III	A	+	19.75	2	-	11	4.07
42	B	62	III	A	+	4.5	1	-	8	3.99
43	B	69	IV	A	-	12.75	1	-	15	3.15
44	B	40	III	A	+	7	1	-	9	3.48
45	B	31	III	A	+	9.25	1	+	8	3.74
46	B	28	III	A	+	10	2	-	28	2.52
47	B	72	III	A	+	15.75	0	-	5	4.41
48	B	39	III	A	+	7	0	-	10	5.99
49	B	62	III	A	+	5.5	0	-	7	4.02
50	B	59	III	A	-	8.5	1	+	12	3.73
51	B	51	I	A	+	18.25	0	-	21	7.42
52	B	53	III	B	+	16.5	2	-	21	6.41
53	B	62	III	A	+	72.5	1	+	22	6.51
54	B	45	III	A	+	7.5	1	+	7	4.10
55	B	52	III	A	+	14.25	0	-	6	3.41
56	B	20	III	A	+	33.5	2	-	6	5.14
57	B	52	III	A	+	5.75	1	-	23	3.08
58	B	41	III	A	+	25.75	1	+	11	3.86
59	B	37	I	A	+	9.25	0	-	19	4.12
60	B	59	III	A	+	9.5	1	+	17	3.77
61	B	35	III	A	+	2.5	0	-	8	2.54
						Średnio/ Mean 14	Średnio/ Mean 1.06	29%	Średnio/ Mean 12.1	Średnio/ Mean 4.05
					Łącznie/ Total:	**Średnio/ Mean 12.9**	**Średnio/ Mean 1.36**	**Średnio/ Mean 51%**	**Średnio/ Mean 13.3**	**Średnio/ Mean 4.03**

jak i dystrakcyjnych, stymuluje także zrost na drodze narastania kostniny [6-9]. Zjawisko pobudzenia zrostu kostnego oraz jego przebudowy w następstwie oddziaływania naprężeń mechanicznych, zostało szeroko przedstawione przez Ilizarowa [10] i jest nadal przyczyną dużego zainteresowania autorów dynamizacją zespolenia na poziomie szpary złamania [11-17]. W ujęciu fizycznym tkanka kostna jest materiałem kompozytowym złożonym z wielu faz stałych wypełnionych fazą ciekłą i poddaje się efektom chemicznym i piezoelektrycznym, których następstwem jest przebudowa kostna [18]. Stosowany szeroko w Polsce do leczenia powikłań zapalnych zrostu

[6-9]. Stimulation of bone union and its remodelling in response to mechanical stresses has been widely described by Ilizarov [10] and still prompts the interest in dynamization on the fracture gap level [11-17]. Physically, bone tissue is a composite material consisting of many solid phases filled with a liquid phase and is subject to chemical and piezoelectric reactions resulting in bone remodelling [18]. Konzal's "R" fixator, widely used in Poland in the treatment of inflammatory complications of bone union, allowed for bone union stimulation mediated by this mechanism only indirectly. The use of a dynamic beam has significantly enhanced this process. Unsuc-

kostnego stabilizator zewnętrzny „R" Konzala, jedynie pośrednio pozwalał na pobudzenie zrostu w ww. mechanizmie. Wprowadzenie nośnika dynamicznego w istotny sposób usprawniło ten proces. Niepowodzenia leczenia złamań w następstwie ścisłego unieruchomienia i zapewnienia „ciszy mechanicznej", jak również niewystarczającego unieruchomienia, pozwala sądzić, że kwestią zasadniczą jest odpowiednie osiowe ukierunkowanie działających sił oraz wyeliminowanie sił tnących, które uszkadzają nowo powstałe naczynia [19]. Zastosowanie nośnika dynamicznego zwiększa przenoszenie obciążeń przez tkankę kostną, a nie przez nośniki stabilizatora, w ten sposób stymulując procesy naprawcze stawu rzekomego [20,21]. Zastosowanie w stawach rzekomych zakażonych zespolenia śródszpikowego zwiększa ryzyko rozprzestrzenienia procesu zapalnego na całą długość kanału kości [11]. W tych przypadkach unieruchomienie w stabilizatorze zewnętrznym jest metodą z wyboru, gdyż zapewnia największy wpływ na środowisko mechaniczne złamania [22,23]. Możliwa po wyciszeniu zapalenia konwersja do stabilizacji śródszpikowej naraża chorego na kolejne operacje, co nie zawsze spotyka się z akceptacją pacjenta [24]. Skrócenie czasu uzyskania zrostu kostnego przez zastosowanie nośnika dynamicznego stabilizatora „R" Konzala, potwierdziło rolę dynamizacji zespolenia w stymulacji zrostu kostnego. Potwierdzono zatem skuteczność nowego rozwiązania konstrukcyjnego w zwiększeniu obciążeń przenoszonych przez samą kość. Zastosowanie jako amortyzatora cylindra łączącego dwa nośniki jest rozwiązaniem prostym i niezawodnym, pozwalającym na stosowanie we wszystkich przypadkach, gdzie jest wskazana stabilizacja zewnętrzna.

cessful fracture treatment resulting from rigid immobilization and "mechanical silence" as well as insufficient immobilization indicates that the key to success lies in appropriate axial alignment of the forces and eliminating shearing forces which damage newly formed vessels [19]. The use of a dynamic beam increases load bearing by the bone tissue rather than by the fixator's beams, thus stimulating regeneration processes within the non-union [20,21]. The use of intramedullary fixation in septic non-unions increases the risk of the inflammation spreading over the entire length of the bone canal [11]. In these cases immobilization in an external fixator is a method of choice as it ensures the highest level of influence on the mechanical environment of the fracture [22,23]. Conversion into intramedullary fixation, which is possible after inflammation has healed, means more surgeries, which is not always accepted by the patient [24]. The finding of shorter times to bone union due to the use of a dynamic beam in Konzal's "R" fixator confirmed the role of dynamization in bone union stimulation, thus confirming the efficacy of the new structural solution in increasing load bearing by the bone itself. The use of a cylinder joining two beams, serving as a shock absorber, is a simple and reliable solution thanks to which the fixator can be used in all cases in which external stabilization is indicated.

WNIOSKI

1. Zastosowanie nośnika dynamicznego w stabilizatorze „R" Konzala umożliwia stymulację zrostu kostnego skutkującą skróceniem czasu uzyskania wygojenia stawów rzekomych zakażonych.
2. Prezentowany nośnik dynamiczny aparatu „R" Konzala pozwala na zwiększenie obciążeń przenoszonych przez odłamy kostne, tym samym pobudzając zrost kostny.

CONCLUSIONS

1. The use of a dynamic beam in Konzal's "R" fixator enables bone union stimulation resulting in shorter time to septic non-union healing.
2. The dynamic beam of Konzal's "R" fixator presented in this paper allows for increased load bearing by bony fragments, thus accelerating bone union.

PIŚMIENNICTWO / REFERENCES

1. Konzal S. Badania biomechaniczne nad zastosowaniem stabilizatora zewnętrznego „R" w zakresie goleni. 1985.
2. Aronson J, Harrison B, Boyd CM, et al. Mechanical induction of osteogenesis – the importance of pin rigidity. Journal of Pediatric Orthopaedics 1988; 8.
3. Parsons B, Strauss E. Surgical management of chronic osteomyelitis. American journal of surgery 2004; 188: 57-66.
4. Atkins RM. Principles of management of septic non-union of fracture. Injury-International Journal of the Care of the Injured 2007; 38: S23-S32.
5. Steinhausen E, Glombitza M, Boehm HJ, et al. Non-unions. From diagnosis to healing. Unfallchirurg 2013; 116: 633-47.

6. Ilizarov GA, Ir'ianov IM. The characteristics of osteogenesis under conditions of stretch tension. Biulleten' eksperimental'noi biologii i meditsiny 1991; 111.
7. Schell H, Epari DR, Kassi JP, et al. The course of bone healing is influenced by the initial shear fixation stability. Journal of Orthopaedic Research 2005; 23: 1022-8.
8. Deszczynski J, Jasinska-Choromanska D, Szczesny G. External fracture fixation in terms of the capability to monitor and simulate bone union processes. Ortop Traumatol Rehabil 2000; 2: 42-5.
9. Takeda T, Narita T, Ito H. Experimental study on the effect of mechanical stimulation on the early stage of fracture healing. Journal of Nippon Medical School = Nippon Ika Daigaku zasshi 2004; 71.
10. Ilizarov GA, Kaplunov AG, Degtiarev VE, Lediaev VI. Treatment of pseudarthroses and ununited fractures, complicated by purulent infection, by the method of compression-distraction osteosynthesis. Ortopediia travmatologiia i protezirovanie 1972; 33.
11. Papakostidis C, Psyllakis I, Vardakas D, et al. Femoral-shaft fractures and nonunions treated with intramedullary nails: The role of dynamisation. Injury-International Journal of the Care of the Injured 2011; 42.
12. Richardson JB, Gardner TN, Hardy JR, et al. Dynamisation of tibial fractures. J Bone Joint Surg Br 1995; 77: 412-6.
13. Deszczynski J, Szczesny G. The bone union process: pathophysiology and clinical issues. The course of bone union and the physical factors contitioning its occurrence. Ortop Traumatol Rehabil 2000; 2: 10-20.
14. Szczesny G, Deszczynski J. The bone union process: pathophysiology and clinical issues. Factors conditioning the occurrence of bone union on the molecular level. Ortop Traumatol Rehabil 2000; 2: 21-30.
15. Niedzielski K, Synder M. The treatment of pseudarthrosis using the Ilizarov method. Ortop Traumatol Rehabil 2000; 2: 46-8.
16. Brinker MR, O'Connor DP. Outcomes of tibial nonunion in older adults following treatment using the Ilizarov method. Journal of Orthopaedic Trauma 2007; 21.
17. Babis GC, Kontovazenitis P, Evangelopoulos DS, et al. Distal tibial fractures treated with hybrid external fixation. Injury-International Journal of the Care of the Injured 2010; 41: 253-8.
18. Będziński R. Biomechanika inżynierska. Wrocław: Oficyna Wydawnicza Politechniki Wrocławskiej, 1997.
19. Klein P, Schell H, Streitparth F, et al. The initial phase of fracture healing is specifically sensitive to mechanical conditions. Journal of Orthopaedic Research 2003; 21: 662-9.
20. Klein-Nulend J, Bacabac RG, Bakker AD. Mechanical loading and how it affects bone cells: the role of the osteocyte cytoskeleton in maintaining our skeleton. European cells & materials 2012; 24.
21. Ellinghaus A, Schmidt-Bleek K, Duda GN, Schell H. The physiology of fracture healing - a histological outline. Osteologie 2011; 20: 11-6.
22. Xu K, Fu X, Li YM, et al. A treatment for large defects of the tibia caused by infected nonunion: Ilizarov method with bone segment extension. Ir J Med Sci 2013.
23. Wu CC. Single-stage surgical treatment of infected nonunion of the distal tibia. J Orthop Trauma 2011; 25: 156-61.
24. Emara KM, Allam MF. Ilizarov external fixation and then nailing in management of infected nonunions of the tibial shaft. J Trauma 2008; 65: 685-91.

Liczba słów/Word count: 4298 **Tabele/Tables:** 2 **Ryciny/Figures:** 4 **Piśmiennictwo/References:** 24

Adres do korespondencji / Address for correspondence
Jerzy Białecki
ul. Konarskiego 13, 05-400 Otwock, Poland
tel: +48 602 378 640, fax: +48 22 779 54 18, e-mail: jerzybialecki@pro.onet.pl

Otrzymano / Received *20.11.2013 r.*
Zaakceptowano / Accepted *14.07.2014 r.*