Ortopedia Traumatologia Rehabilitacja
© MEDSPORTPRESS, 2015; 2(6); Vol. 17, 197-205
DOI: 10.5604/15093492.1157096

Ichnogramy Franciszka Neugebauera pionierską metodą diagnostyki ortopedycznej w XIX wieku

Franciszek Neugebauer's Ichnograms as a Pioneering Diagnostic Method in Orthopedics in the 19th Century

Monika Nowakowska-Zamachowska

Katedra Historii Medycyny Uniwersytet Jagielloński, Collegium Medicum
Department of History of Medicine, Jagiellonian University Medical College

STRESZCZENIE

Celem artykułu jest przedstawienie oryginalnej ortopedycznej metody diagnostycznej z końca XIX wieku, której autorem był wybitny polski lekarz Franciszek Neugebauer. Wynaleziona przez niego technika wykrywania nieprawidłowości układu kostnego była doskonałym sposobem radzenia sobie w czasach przed wynalezieniem pierwszej diagnostyki obrazowej, czyli zdjęć Rentgenowskich.

Słowa kluczowe: Franciszek Neugebauer, historia ortopedii, ichnogramy

SUMMARY

The aim of this paper is to present an original orthopedic diagnostic method from the late 19th century developed by Franciszek Neugebauer, a distinguished Polish physician. His technique of detecting skeletal abnormalities was an excellent coping method in the time before the first diagnostic imaging method – x-ray imaging – had been invented.

Key words: Franciszek Neugebauer, history of orthopedics, ichnograms

Współczesny lekarz bez badań obrazowych nie wyobraża sobie diagnostyki schorzeń układu ruchu. W ortopedii, neurologii i wielu innych specjalizacjach lekarskich są one dziś uznawane za badania podstawowe. Nowoczesna medycyna zdąża w kierunku ich udoskonalania i prawdopodobnie, lada moment, zwykłe badanie RTG będzie już przeżytkiem minionej epoki. Pierwsze w Polsce zdjęcie RTG dla celów diagnostycznych wykonano u pacjenta, który zgłosił się w Krakowie do kliniki chirurgicznej prof. Alfreda Obalińskiego, z powodu pourazowego obrzęku i bolesności stawu łokciowego. Wykonano je w I Zakładzie Chemicznym Uniwersytetu Jagiellońskiego u prof. Karola Olszewskiego. Zdjęcie trwało aż siedem kwadransów, pacjent siedział w tym czasie w przymusowej pozycji z kończyną górną unieruchomioną za pomocą metalowych opasek, przyśrubowanych do stołu. Cierpienie opłaciło się. Diagnoza została potwierdzona a leczenie wdrożone. Działo się to w lutym 1896 roku.

Wcześniej podstawą diagnostyki był bardzo dobrze zebrany wywiad oraz badanie fizykalne czyli oglądanie, obmacywanie, badanie odruchów neurologicznych oraz liczne ortopedyczne metody pomiarowe [1]. Jedną z nich było badanie ichnogramów ludzkich czyli śladów chodu człowieka, a jej odkrywcą był polski uczony, dr Franciszek Neugebauer. Opracowaną przez siebie metodę „graficznego badania śladów chodzenia" przedstawił w swojej rozprawie doktorskiej *Zur Entwickelungsgeschite des spondylolisthetischen Beckens und Seiner Diagnose (mit Berücksichtigung von Körperhaltung und Gangspur)* wydanej w języku niemieckim w Dorpaciew 1881 roku [2].

Franciszek Neugebauer urodził się 13.IV.1856 roku w Kaliszu, jako syn wybitnego lekarza Ludwika Neugebauera, jednego z pionierów ginekologii polskiej i Klary Schroetter. Medycynę studiował w Warszawie, Wrocławiu i Dorpacie, gdzie w 1881 roku uzyskał stopień doktora medycyny, na podstawie wspomnianej pracy z dziedziny ortopedii nad miednicą kręgozmykową. Po powrocie do kraju osiadł w Warszawie, a ponieważ zabrakło dla niego miejsca w zrusyfikowanym Cesarskim Uniwersytecie Warszawskim, został ordynatorem założonego przez siebie oddziału ginekologicznego w Szpitalu Ewangelickim. Franciszek Neugebauer był przede wszystkim praktykiem, niezwykle biegłym położnikiem i chirurgiem. Jednak badania naukowe, które prowadził, wybiegały daleko poza proste problemy sali operacyjnej czy porodowej, a jego zainteresowania sięgały innych dziedzin medycyny, jak ortopedia, anatomia i embriologia. Był autorem ponad 620 prac i ponad 700 udanych laparotomii; opisał 550 spostrzeżeń własnych, dotyczących występowania ciał obcych w macicy, 110 przypadków pozostawienia w jamie brzusznej ciał

For modern day doctors, diagnostic imaging is an integral part of the diagnostic process for musculoskeletal disorders. It is a basic diagnostic modality in orthopedics, neurology and many other medical specialties. Modern medicine continues to perfect it and, most likely, regular x-ray imaging will soon become a relic of the past. The first x-ray image for diagnostic purposes in Poland was taken in a patient who reported to prof. Alfred Obaliński's surgical clinic in Cracow due to post-traumatic edema and pain in the left elbow. The image was obtained in the 1st Chemical Division of the Jagiellonian University, headed by Prof. Karol Olszewski. It took as long as 7 quarters of an hour to take the x-ray while the patient had to sit in an unnatural position with his arm immobilized with metal bands screwed to a table. The suffering paid off. The diagnosis was confirmed and treatment commenced. It was February 1896.

Previously, the diagnostic process had relied on detailed history taking and physical examination, i.e. visual inspection, palpation, testing of neurological reflexes and the use of numerous orthopedic measuring methods [1]. Among these methods was the recording of human ichnograms, that is footprints – a method discovered by Franciszek Neugebauer, MD, a Polish academic. He presented his method of "graphic investigation of footprints" in his doctoral dissertation *Zur Entwicklungsgeschite des spondylolisthetischen Beckens und Seiner Diagnose (mit Berücksichtigung von Körperhaltung und Gangspur,* published in German in Dorpat in 1881 [2].

Franciszek Neugebauer was born on 13 April 1856 in Kalisz, as a son to the distinguished physician Ludwik Neugebauer, one of the pioneers in Polish gynecology, and Klara Schroetter. He studied medicine in Warsaw, Wrocław and Dorpat, where he earned his degree of doctor of medicine for the aforementioned paper on pelvic spondylolisthesis. After his return to Poland, he settled in Warsaw. Since there was no room for him in the russified Imperial University of Warsaw, he became head of the gynecology ward founded by himself in the Evangelical Hospital. Franciszek Neugebauer was, above all, a practitioner and an exceptionally skillful obstetrician and surgeon. His research did, however, exceed far beyond the simple problems of the operating and delivery rooms, and his interests extended to other fields of medicine, such as orthopedics, anatomy and embryology. He wrote over 620 papers and performed over 700 successful laparotomies; he described 550 of his own observations concerning the presence of foreign bodies in the uterus, 110 cases of unintended uterine retention of objects used in gynecological procedures, 250 cases of twin pregnancies with ab-

obcych używanych w trakcie zabiegów ginekologicznych, 250 przypadków ciąży bliźniaczej o nieprawidłowym położeniu, 220 zwężeń i zwyrodnień pochwy, 149 przetok pęcherzowo-macicznych i 137 powstałych podczas stosunku płciowego przypadków urazów żeńskich narządów moczowo-płciowych. Uchodził za wybitnego znawcę literatury medycznej, erudytę, poliglotę i oratora, za światowego arbitra w sprawach kręgozmyku i obojnactwa. W uznaniu zasług został członkiem Obstetrical Society w Nowym Jorku, Akademii Medycyny w Paryżu i Królewskiej Belgijskiej AN, oraz Towarzystw Ginekologiczno-Położniczych w Amsterdamie, Brukseli, Budapeszcie, Dreźnie, Edynburgu, Filadelfii, Hamburgu, Kijowie, Kolonii, Lipsku, Madrycie, Monachium, Moskwie, Paryżu, Petersburgu i Rzymie. Był członkiem i prezesem Towarzystwa Lekarskiego Warszawskiego i członkiem Poznańskiego TPN. Miał szerokie zainteresowania pozamedyczne. W 1900 roku wziął udział w podróży na Spitsbergen niemieckim parowcem Augusta Wictoria. Grał na skrzypcach w zespołach kameralnych i interesował się archeologią. Zmarł 13.XI.1914 w Warszawie [2].

Ortopedia szczególnie interesowała Franciszka Neugebauera ze względu na dużą liczbę patologii układu kostno-szkieletowego wśród rodzących, co wynikało ze złych warunków socjoekonomicznych i ciężkiej pracy fizycznej ówczesnych kobiet. Niektóre z nieprawidłowości kostnych dotyczące miednicy w znacznym stopniu utrudniały lub uniemożliwiały poród siłami natury. Jego nowe sposoby diagnozowania tych patologii były niezwykle istotne i szeroko komentowane w literaturze światowej.

normal fetal positioning, 220 cases of vaginal stenosis and degeneration, 149 vesicouterine fistulas and 137 cases of intercourse-related female genital injuries. He was considered a prominent medical literature specialist, erudite, polyglot and orator, as well as a world-famous expert on spondylolisthesis and intersex. In recognition of his contribution, he became a member of the Obstetrical Society of New York, the Academy of Medicine in Paris and the Royal Academy of Science in Belgium, as well as the Societies of Gynecology and Obstetrics in Amsterdam, Brussels, Budapest, Dresden, Edinburgh, Philadelphia, Hamburg, Kiev, Cologne, Leipzig, Madrid, Munich, Moscow, Paris, Saint Petersburg and Rome. He was a member and president of the Warsaw Medical Association and a member of the Poznań Society of Friends of Learning. His interests were not limited to medicine. In 1900 he went on an expedition to Spitsbergen on board of a German steamship Augusta Victoria. He played the violin in chamber ensembles and took an interest in archeology. He died on 13 November 1914 in Warsaw [2].

Franciszek Neugebauer was particularly interested in orthopedics due to a high incidence of skeletal system pathologies among pregnant women caused by poor socio-economic conditions and hard physical labor of women in those days. Some of the skeletal defects of the pelvis hindered natural birth to a significant degree or even made it impossible. His new methods of diagnosing such pathologies were exceptionally valuable and commented on widely in the international literature.

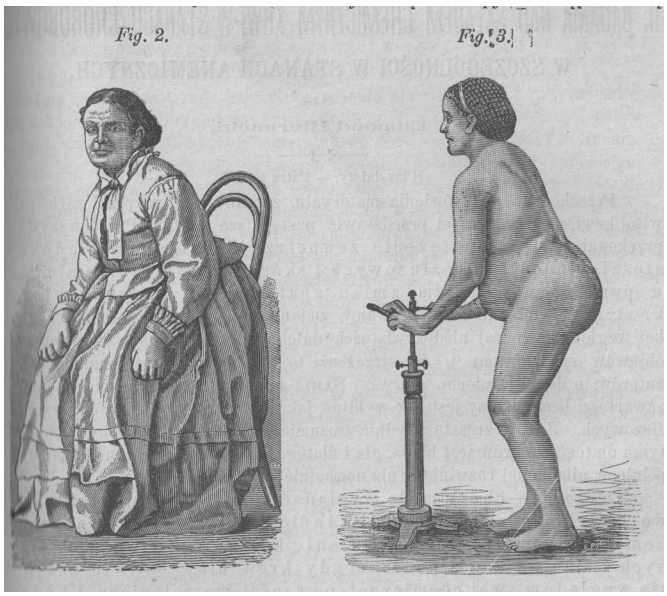

Ryc. 1. Henryetta Rudolph l.54
Fig. 1. Henryetta Rudolph, aged 54 years

Między innymi do tych celów służyła jego oryginalna metoda badania odcisków stóp, czyli ichnogramów ludzkich, z którą autor zapoznał rodaków w artykule opublikowanym w Gazecie Lekarskiej w 1893 roku [3,4,5,6,7]. Jej oryginalność polegała na analizie chodu w całości, a nie jak do tej pory na oglądaniu pojedynczego odcisku stopy „co ani dla chirurga, ani dla ortopedysty, ani dla lekarza sądowego nie było nowością" [3]. Pierwszą analizę odbicia stopy na papierze przeprowadził słynny chirurg wiedeński Theodor Billroth w 1872 roku, pociągając podeszwy pacjentów jakimś rodzajem czarnej farby. W cztery lata później pojawiło się doniesienie o podobnym doświadczeniu z użyciem sadzy [3].

His original method of examining footprints (ichnograms) served these purposes, among others, and was first introduced by him in an article published in Gazeta Lekarska (The Medical Journal) in 1893 [3,4, 5,6,7]. Its originality was based on the premise of analyzing gait as a whole rather than investigating single footprints, "which was no novelty for the surgeon, orthopedist, or forensic physician" [3]. The first analysis of a footprint on paper was carried out in 1872 by the famous Viennese surgeon Theodor Billroth, who covered the soles of his patients' feet with some sort of black paint. A similar experiment with the use of soot was reported four years later [3].

Franciszek Neugebauer noticed that every person moves in a unique and characteristic manner, and

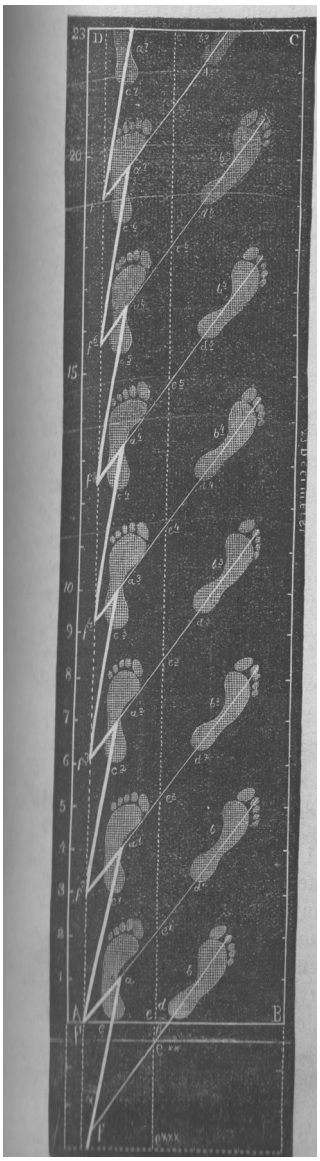

Ryc. 2. Ichnogram Henryetty Rudolph
Fig. 2. Henryetta Rudofph's ichnogram

Franciszek Neugebauer zwrócił uwagę na fakt, że każdy człowiek porusza się w sposób dla siebie charakterystyczny, a charakter chodu zależy od wielu czynników nie tylko fizycznych, ale także psychicznych „Nie tylko sposób chodzenia jednego człowieka różni się od sposobu chodzenia drugiego, lecz jeden i ten sam człowiek w różnych warunkach zupełnie różne ślady chodzenia po sobie pozostawia. Zależy to od czasu spotrzebowanego, od sił użytkowych, od celu chodu, często od własnej woli, od równoczesnych innych czynności ciała i umysłu, od uwagi chwilowo na chód zwróconej, od stopnia sił danego indywiduum, trzeźwości, od wagi ciała, od sposobu podziału tej wagi na różne części ciała, od przyzwyczajenia, od noszenia jakiegokolwiek ciężaru w jednej ręce, lub w obu, na ramionach, barkach, plecach, od płci itd. (…). Bardzo wiele zależy od stanu zdrowia danego osobnika – obezwładnienie kończyn, choroby ustroju nerwowego, zła budowa, garb, skolioza, jedna noga zwichnieta, skrócona, złamana, pes varus, valgus. Equinovarus, genu varum, valgum, zez jednostronny, głuchota na jedno ucho, zamyślenie, pośpiech wpłyną niewątpliwie na sposób trzymania

that the character of one's gait depends on numerous factors, not only physical, but also mental: "Not only does one's gait differ from another's, but also one and the same person leaves behind entirely different footprints in various circumstances. This depends on the time required, the strength applied, the purpose of one's gait, often on one's own will, on other concurrent bodily and mental activities, on one's attention momentarily focused on the gait, on the individual's level of strength, sobriety, weight, on the manner of distribution of this weight onto particular body parts, on habit, on carrying a weight in one hand, or in both, on one's upper arms, shoulders and back, on gender, etc. (...). It greatly depends on one's general health – limb weakness, conditions of the nervous system, abnormal anatomy, hump, scoliosis, dislocation, shortening or fracture in one of the legs, pes varus, valgus. Equinovarus, genu varum, valgum, unilateral strabismus, unilateral deafness, distraction or haste shall without a doubt impact one's posture and gait (...). Human footprints bear certain distinctive features that are of value not only to medical diagnosis, but also anthropology and forensic medi-

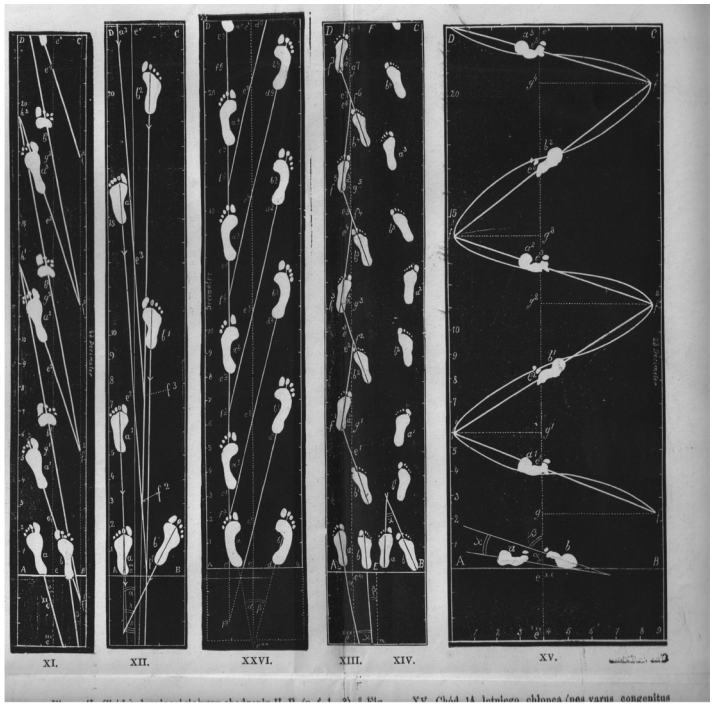

Fig. 3. fig.XI ichnogram dorosłej kobiety (luxatio femor. dextri iliaca orig. traumaticae), fig XII ichnogram 22 letniej tancerki z Londynu, fig XXVI ichnogram młodej pacjentki (sacro-lumbalis lordosis), fig XIII i XIV ichnogram 4 letniej pacjentki z gorsetem Sayre'a oraz bez gorsetu (luxatio cox. iliaca dupl. cong.), fig XV Ichnogram 14 letniego chłopca (pes varus congenitus dexter et sinister)

Fig. 3. Fig. XI An adult woman's ichnogram (traumatic iliac luxation of right femur), Fig. XII Ichnogram of a 22-year-old woman dancer from London, Fig. XXVI A young woman's ichnogram (sacro-lumbal lordosis), Fig. XIII & XIV Ichnogram of a 4-year-old girl with Sayer's orthopedic brace and without it (congenital bilateral iliac luxation of the hip), FIG XV A 14-year-old boy's ichnogram (right- and left-sided congenital pes varus)

się i chodzenia (…). Ślady chodzenia człowieka posiadają pewną rozpoznawczą wartość, cenną nie tylko dla rozpoznania lekarskiego, ale i antropologii i sądowej medycyny" [3]. Metoda badania ichnogramów ludzkich zainteresowała wielu naukowców, miedzy innymi samego prof. Jeana Charcota w Paryżu, który zlecił dalsze badania nad praktycznym zastosowaniem tej metody swojemu asystentowi Gilles de la Tourette'mu, co zaowocowało obszerną pracą z rycinami [8]. W Polsce posłużył się tą metodą Władysław Biegański w pracy z 1893 roku pt. „O niedomodze mięśni wskutek stwardnienia tętnic" [9].

Metoda tworzenia ichnogramów czyli śladów chodzenia była prosta, ale czasochłonna. Pacjent przemieszczał się wzdłuż chodnika z szarego papieru co najmniej metrowej szerokości, przypiętego pineskami do podłoża (chodziło o zabezpieczenie przed zwijaniem w razie pociągania kończyną, np. w przypadku niedowładu). Stopy pacjenta musiały zostać uprzednio natarte proszkiem karminowym (w praktyce zostawiał najlepszej jakości ślady). Następnie należało obrysować ślady stóp i sfotografować je. W trakcie doświadczenia trzeba było dbać o jak najbardziej naturalny chód pacjenta, najlepiej odciągając jego uwagę, „zagajając rozmową". Kobiety nie mogły w tym czasie trzymać rąbka sukni, ponieważ w znacznym stopniu zaburzało to równowagę chodu „Chodnik papierowy powinien być gładki i bez fałd, mocno przypięty do podłogi pluskiewkami. „Przed rozpoczęciem badania poza linią (startową) AB stawiam krzesło i każę choremu siadać. Podsuwam tedy pod nogi arkusz papieru dla opadającego przy wcieraniu karminu, aby nie zawalać samego chodnika. Karmin rozcieram kłębkiem waty, lub też lepiej po prostu dłonią. Wala się ręka przy tem, lecz barwnik dokładniej się wciera, co ważnem jest, szczególnie jeśli chodzi o stwierdzenie siły odbicia oddzielnych części stopy. Następnie każę choremu stanąć na początku chodnika i w kierunku prostym przejść po nim, a dla dokładności zdejmuję po 2 ichnogramy każdej osoby. Stawiam wtedy krzesło na drugim końcu chodnika, a drugi chodnik kładę obok pierwszego, chory wraca nie walając niepotrzebnie podłogi itd. Doświadczenie ukończone. Zaraz potem ołówkiem kolorowym lub czarnym, utrwalam kontury odbicia stóp i palców. Dla badań dokładnych lepiej nie malować odbić farbą, ponieważ ginie wtenczas możność osądzenia, z jaką siłą odbijały się różne części stopy; jeśli ichnogram ma być zachowany, to pociągam odbitki lakierem spirytusowym, gumą arabską itp. Kilka razy malowałem odbicia czarnym lakierem dla fotografii. Redukcyi ichnogramu na rysunku dokonywam teraz zawsze drogą fotograficzną, co ogromnie ułatwia robotę" [3]. Teraz F. Neugebauer oglądał pelmacine" [3]. Many researchers were interested in the method of human ichnograms, including Prof. Jean Charcot from Paris, who requested his assistant Gilles de la Tourette to conduct further testing on the practical use of this method, which resulted in an extensive paper illustrated with figures [8]. In Poland, this method was used by Władysław Biegański in an 1893 paper "On muscular impairment due to arterial sclerosis" [9].

The method of creating ichnograms, i.e. footprints, was simple, yet time-consuming. The patient would walk on a mat of grey roll paper at least a meter wide and pinned to the floor (to prevent the paper from rolling in case of leg dragging, e.g. due to paresis). Carmine powder had to be rubbed in the patient's feet beforehand (for best quality footprints). The footprints then had to be outlined and photographed. For the examination to be successful, it was necessary to ensure that the patient's gait was as natural as possible, which could preferably be achieved by diverting the patient's attention by "making polite conversation". Women were not allowed to hold the hem of their gowns, since that would impair their balance significantly: "The paper mat should be smooth and creaseless, affixed firmly to the floor with pins. Before the test commences, I put a chair before the (start) line AB and tell the patient to sit down. I then put a sheet of paper under the patient's legs, so as to keep the rubbed-in carmine from falling from the feet to the mat itself. I spread the carmine with a wad of wool, or – even better – simply with my palm. The palm becomes stained, yet the pigment rubs in more effectively, which is particularly important in determining the strength of impressions from particular parts of the foot. I then instruct the patient to stand at the beginning of the mat and walk along it in a straight direction. I take two ichnograms of each person for precision. To do this, I put a chair at the other end of the mat and place a second mat beside the first one, and the patient walks back avoiding unnecessary staining of the floor, etc. The test is now completed. Without delay, I outline the contours of the foot and toe prints with a black or colored pencil. For more precision, the footprints should not be colored with paint, since then it becomes impossible to determine the strength of the impressions made by particular parts of the foot; if I want the ichnograms to be preserved, I cover the prints with spirit varnish, acacia gum, etc. I have painted the prints with black photographic varnish on several occasions. These days I always record the drawn ichnogram by means of photography, which eases the workload significantly" [3]. F. Neugebauer now would examine the pelmatograms (footprints) on the left

togramy (odbicia stóp) po stronie lewej i prawej chodnika, wyznaczał oś podłużną chodu, a następnie frontalny odstęp stóp, czyli odległość pomiędzy stopami prawą i lewą licząc od zewnętrznych krawędzi ich odbić. Analizując te dane wnioskował o torowości chodu np. wąski lub szerokotorowy. Następnie dla każdego pojedynczego pelmatu (odbicia stopy) wyznaczał oś podłużną łączącą koniec drugiego palca ze środkiem pięty. Przedłużenie tej linii przecinało oś chodu pod pewnym katem, zbliżonym dla wszystkich jednostronnych pelmatogramów. Kąty te wyznaczały oś rotacji stopy na zewnątrz. Analizie podlegały również punkty wzajemnego przecięcia się linii będących przedłużeniem osi pelmatogramów i tworzone przez nie kąty. Badał również pozycje stóp na starcie czyli osie pelmatogramów w pozycji stojącej, chodziło o ustalenie kąta dywergencji czyli stopnia rozwarcia obu stóp oraz ustalenia czy sama stopa nie wykazuje nieprawidłowości budowy. Na podstawie swoich badań stworzył model ichnogramu prawidłowego. Z rotacji stóp i sposobu ich odbicia na papierze diagnozował zmiany w kręgosłupie i stawach biodrowych oraz osłabienie poszczególnych partii mięśniowych. Za pomocą tej metody oceniał skuteczność aparatów ortopedycznych w korekcji wad postawy [8].

Aby się przekonać jak to badanie wyglądało w praktyce, przeanalizujmy za autorem przypadek 54 letniej Henryetty Rudolph, dotkniętej rachitycznym zniekształceniem miednicy, gośćcem mięśniowym oraz rodzajem parezy nogi lewej. Miała oryginalny chód zbliżony do sposobu poruszania się zwierząt czworonożnych „ze znacznem przodopochyleniem tułowia, o mocno zgiętych stawach kończyn dolnych i znacznem bocznem wahaniu się tułowia; rozstawiała bardzo szeroko nogi i chodziła bardzo wolno (…). Wskutek przodonachylenia tułowia, zgięcia kończyn itd, osoba ta przy chodzeniu wydawała się niższa, tak że musiałem nachylić się, aby z nią rozmawiać. Końce palców rąk zwieszonych sięgały prawie do połowy goleni, lecz chora trzymała przy chodzeniu ręce zgięte w łokciach, jak gdyby coś nosiła przed sobą; przy tem tułów przechylał się lewej na prawa stronę i na odwrót (…). W ogóle chodziła w pozycji jakby w pół siedzącej, o ile można nogi jak najmniej ku górze unosząc. Wahania pionowe nóg, szczególnie lewej były bardzo krótkie" [3].

Po wykonaniu ichnogramu badanie wykazało: „1) odbitki stóp (pelmatogramy) zdradzają pewien stopień spłaszczenia stopy po obu stronach. 2) Rotacya lewej stopy palcami do wewnątrz wskazuje na zboczenie w zachowaniu równowagi ciała, na skoliotyczną różnicę w położeniu grzebienia kości biodrowej po prawej i po lewej stronie, na skośne nachylenie miednicy, można by myśleć o rotacyi do we-

and right sides of the paper mat and determined the longitudinal axis and frontal distance between the feet, i.e. the distance between the right and the left foot, as measured from the outside edges of their prints. Having analyzed this data, he would conclude if the gait was e.g. wide- or narrow-based. For each individual pelmat (footprint) he would then determine a longitudinal axis connecting the tip of the second toe with the middle of the heel. The extension of this line intercepted the gait axis at a certain angle, similar for all one-sided pelmatograms. These angles determined the axis of external rotation of the foot. The points of interception of the lines extending the axes of pelmatograms and angles created by these lines were also analyzed. Neugebauer would also examine the position of the feet at the beginning, i.e. the axes of pelmatograms in a standing position, which served to determine the angle of divergence, that is the angle at which the feet are positioned in relation to each other, and identify any anatomical abnormalities in the foot. Based on his research, he created a model of a normal ichnogram. He would diagnose spinal and hip defects and weakening of particular muscle groups based on rotation of the feet and the manner in which they were imprinted on paper. He also used this method to evaluate the effectiveness of orthopedic apparatuses in correcting postural faults [8].

In order to see what this examination entailed in practice, let us analyze with Neugebauer the case of a 54-year old Henryetta Rudolph suffering from rachitic pelvic deformity, muscular rheumatism and a sort of paresis of the left leg. Her gait was unique and similar to that of four-legged animals, "with severe trunk anteflexion, her lower limb joints bent strongly and a significant lateral sway of the torso; spreading her legs wide apart, she walked very slowly (...). As her torso was hunched and her legs bent, she seemed much shorter when walking, so much so that I had to bend down to speak to her. Her fingertips hanging low, reaching almost the middle of her shins, she kept her shoulders bent while walking, as if she was carrying something in front of her; her torso then wobbled from left to right and back again (...). She walked in a half-sitting position, lifting her legs as little as possible. Vertical fluctuations in her lower limbs, especially the left leg, were very short" [3].

Analysis of the ichnograms showed as follows: "1) the footprints (pelmatograms) reveal a certain degree of flattening of the foot on both sides. 2) Internal rotation of the left foot indicates a deviation in preserving balance, a scoliotic difference in the position of the iliac crest on the right and the left side, oblique pelvic inclination, rotation towards the inside

wnątrz nogi, addukcji przez coxitis, lecz w takim razie nie odbijałaby się na chodniku cała stopa, cała planta pedis, podstawa nogi a tylko przednia jej część; tak samo ichnogram wyklucza możliwość zwichnięcia biodra, luxationem femoris. 3) Ichnogram wskazuje na pociąganie lewej nogi za prawą, pewnego stopnia bezwład nogi lewej. 4) bardzo znaczne osłabienie mięśni kończyn jak widać z kroków o wiele krótszych niż w stanie normalnym. (…) Nałożyłem H.R. gorset gipsowy prowizoryczny, po odlaniu w gipsie skoliotycznie zdeformowanego tułowia; chód znacznie się zmienił, był pewniejszym; stopa lewa już nie odbijała się palcami do wewnątrz skierowanymi, lecz na zewnątrz, chociaż przy tem kąty pomiędzy przedłużonymi osiami stóp lewych i linią pośrodkową był nader ostre [3,4].

Przebadał tym sposobem 108 osób, różnej płci i rasy, zdrowych i cierpiących na różne schorzenia ortopedyczne i neurologiczne, a także trzeźwych i pijanych. W podsumowaniu swojej mrówczej pracy napisał: „Wyniki moich badań są skromne, ogłoszone bynajmniej nie jako skończona praca wszechstronnie opracowana, a bardziej urywkowo, aforystycznie. >>Multa sed non multum<< muszę tym razem powiedzieć o własnej pracy, która jednak czasu niemało mi zabrała. Kto się tego rodzaju studyum podejmie, na różnego rodzaju prace natrafi: 108 osobom myłem nogi przed badaniem ich chodzenia, przed zabarwianiem stopy karminem, również po chodzeniu musiałem te nogi obmywać, ileż godzin klęczałem na podłodze przy koloracyi ichnogramów, rysowaniu konturów stóp itd., była to czynność cokolwiek uciążliwa, szczególnie jeśli miałem przed sobą indywidua z warstwy ubogiej niezbyt gorliwej względem zachowania czystości (...). Dziś zapomniało się o tym, lecz w danej chwili było to nieprzyjemnem dosyć, aby zaniechać zamiaru. Cóż robić? Nie ma światła bez cienia!" [7].

Swoje odkrycia traktował jako wstęp do szerszych badań dla innych dziedzin medycyny. Sam zajął się położnictwem i ginekologią oraz zaburzeniami różnicowania płci. Jego publikacje z tej ostatniej dziedziny są przedmiotem cytowań we współczesnych publikacjach specjalistycznych.

W trzy lata po ukazaniu się w Gazecie Lekarskiej pracy o ichnogramach ludzkich do diagnostyki medycznej wkroczyła radiologia. Badania Rtg wyparły stare mniej skuteczne metody. Badania śladów chodzenia straciły swoje pierwotne znaczenie dla diagnostyki chirurgicznej i ortopedycznej.

part of the leg and adduction by coxitis could also be a possibility, but if so, then only the base of the foot and its front would have printed on the mat, and not the entire foot, the entire planta pedis; similarly, the ichnogram excludes the possibility of hip dislocation, luxationem femoris. 3) The ichnogram reveals dragging of the left leg and a certain degree of paresis in the left leg. 4) Highly significant weakening of limb muscles, as can be seen from the steps being much shorter than normally. (...) I then put a makeshift plaster cast jacket on the patient H.R., after her deformed torso had been molded in plaster; her gait changed greatly and became more confident; the toes of her left leg did no longer rotate internally, but pointed outside, though the angles between the extended axes of the left feet and the midline were overly acute" [3,4].

Neugebauer used this method in 108 patients of both sexes and different races, healthy and suffering from various orthopedic and neurological conditions, and also sober and inebriated. To summarize his painstaking labor, he wrote: "The results of my tests are modest, my work being merely an extract or aphorism rather than a finished and thoroughly compiled work. >>Multa sed non multum<< is what I should call my work this time, though it took many hours of my time. Whoever undertakes such a task shall face various labors: I washed the feet of 108 patients before testing their gait, before covering their feet with carmine, also after the test I had to wash their feet, how many hours I spent kneeling on the floor, coloring the ichnograms, outlining the footprints, etc., a rather arduous task it was, especially when I had to face individuals from the lower walks of life who were not overly committed to maintaining personal hygiene (...). Now I've long forgotten about this, but at the time it proved nearly unpleasant enough for me to abandon my task. What can one do? There is no light without a shadow!" [7]

He treated his discoveries as an introduction to further studies for other fields of medicine. He then went on to work in obstetrics and gynecology, as well as studying disorders in sexual differentiation. His papers in the latter field are quoted in present-day specialist publications.

Radiology started to make its way to medical diagnostics three years after the paper on ichnograms had been published in Gazeta Lekarska. X-ray imaging took the place of the old and less effective methods. Examining footprints lost its primary value for diagnostic work-up in surgery and orthopedics.

PIŚMIENNICTWO / REFERENCES

1. Leszczyński S. Historia radiologii polskiej; Kraków: 2000. pp 92.
2. Śródka A. Uczeni polscy XIX-XX stulecia. T III; Warszawa 1997. pp 222-3.
3. Neugebauer F. Kilka słów o sematologicznem i dyagnostycznem znaczeniu badania śladów chodzenia, czyli ichnogramów ludzkich. Gazeta Lekarska 1893; T.XIII (33): 842-8.
4. Neugebauer F. Kilka słów o sematologicznem i dyagnostycznem znaczeniu badania śladów chodzenia, czyli ichnogramów ludzkich. (ciąg dalszy) Gazeta Lekarska 1893; T.XIII (34): 885-91.
5. Neugebauer F. Kilka słów o sematologicznem i dyagnostycznem znaczeniu badania śladów chodzenia, czyli ichnogramów ludzkich. (ciąg dalszy)Gazeta Lekarska 1893; T.XIII (35): 912-7.
6. Neugebauer F. Kilka słów o sematologicznem i dyagnostycznem znaczeniu badania śladów chodzenia, czyli ichnogramów ludzkich. (ciąg dalszy) Gazeta Lekarska 1893; T.XIII (36): 948-52.
7. Neugebauer F. Kilka słów o sematologicznem i dyagnostycznem znaczeniu badania śladów chodzenia, czyli ichnogramów ludzkich. (dokończenie) Gazeta Lekarska 1893; T.XIII (37): 965-73.
8. Tourette G. Ětudes cliniqueset physiologiquessur la marchedans les maladies du système nerveux étudiée par la méthode des empreintes. Paris 1885.
9. Biegański W. Niedomoga mięśni wskutek stwardnienia tętnic. Medycyna 1893; T. XXI (13): 257-63.

Liczba słów/Word count: 4707 **Tabele/Tables:** 0 **Ryciny/Figures:** 3 **Piśmiennictwo/References:** 9

Adres do korespondencji / Address for correspondence
dr n. med. Monika Nowakowska-Zamachowska
Katedra Historii Medycyny UJ CM, ul. Kopernika 7, 31-034 Kraków
Tel. 12 422-21-16, e-mail: monika.nowakowska-zamachowska@uj.edu.pl

Otrzymano / Received *18.12.2014 r.*
Zaakceptowano / Accepted *15.02.2015 r.*