Ortopedia Traumatologia Rehabilitacja
© MEDSPORTPRESS, 2015; 5(6); Vol. 17, 543-552
DOI:10.5604/15093492.1186836

Wysokociśnieniowe nastrzyknięcie tkanek kciuka. Studium przypadku

High Pressure Injection Injury of the Thumb. Case Study

Mateusz Zamkowski[1(A,B,E,F)], Jerzy Ropel[1(B,F)], Bogusław Baczkowski[2(B,F)], Jerzy Lasek[3(F)], Edward Lizak[4(F)], Elżbieta Lenkiewicz[4(F)], Jacek Kot[4(F)]

[1] Oddział Chirurgii Ogólnej, Powiatowego Centrum Zdrowia w Kartuzach, Polska
[2] II Klinika Ortopedii i Traumatologii Narządu Ruchu, Gdański Uniwersytet Medyczny, Polska
[3] Zakład Propedeutyki Chirurgii i Urazów Wielonarządowych, Gdański Uniwersytet Medyczny, Polska
[4] Klinika Medycyny Hiperbarycznej i Ratownictwa Morskiego, Uniwersyteckie Centrum Medycyny Morskiej i Tropikalnej (UCMMiT) w Gdyni, Polska
[1] Department of Surgery, Regional Health Center in Kartuzy, Poland
[2] 2nd Department of Orthopaedics and Musculoskeletal Traumatology, Medical University of Gdansk, Poland
[3] Division of Surgery and Multiorgan Trauma Training, Medical University of Gdańsk, Poland
[4] Department of Hyperbaric Medicine and Maritime Rescue, Institute of Maritime and Tropical Medicine in Gdynia, Poland

STRESZCZENIE

Wysokociśnieniowe nastrzyknięcia tkanek (High-Pressure Injection Injury – HPII) to rzadko występujące, ciężkie obrażenia ręki, obarczone wysokim odsetkiem powikłań, amputacji obwodowych części palców i utrwalonym upośledzeniem funkcji ręki. Wczesne rozpoznanie i wdrożenie odpowiedniego leczenia jest bardzo ważne – opóźnienie może skutkować znacznym deficytem funkcji kończyny lub amputacją. Częstość amputacji po HPII wynosi ok. 48%. Poniższa analiza przypadku ma na celu przybliżyć problem jaki stanowią urazy typu HPII oraz przedstawić ogólne standardy postępowania w tego typu obrażeniach. Autorzy zachęcają do rutynowego stosowania, przy braku przeciwskazań, leczenia wspomagającego z użyciem komór hiperbarycznych.

Słowa kluczowe: HBO, HPII, hiperbaria, wysokociśnieniowe nastrzyknięcia tkanek, uraz

SUMMARY

High-pressure injection injury (HPII) is a rare severe hand trauma associated with high rates of complications and amputations of the peripheral parts of the fingers and permanent hand dysfunction. Early detection and treatment are crucial as any delay may result in a considerable functional deficit of the affected limb or amputation. The rate of amputation following HPII is 48%. This case report aims mainly to present the problem of HPII and general standards of management of such injuries. The routine use of supportive treatment in hyperbaric chambers, in the absence of contraindications, is also encouraged.

Key words: HBO, HPII, hyperbaric medicine , high pressure injection injury, injury

WSTĘP

Wysokociśnieniowe nastrzyknięcia tkanek (High-Pressure Injection Injury – HPII) to rzadko występujące, ciężkie obrażenia ręki, obarczone wysokim odsetkiem powikłań, amputacji obwodowych części palców i utrwalonym upośledzeniem funkcji ręki [1, 2,3,4,5].

Główną przyczyną jest kontakt z urządzeniami wstrzykującymi substancje pod wysokim ciśnieniem (rzędu kilkuset atmosfer). Najczęściej aplikowanymi substancjami są olej i farba malarska, ale opisywane są także przypadki wstrzyknięcia rozpuszczalników chemicznych, plastiku, silikonu, wody, wosku, piasku oraz sprężonych gazów. Urazy tego typu są potencjalnym zagrożeniem dla pojedynczych palców, jak i całej ręki.

Patomechanizm HPII jest złożony. W pierwszym etapie dochodzi rozległych uszkodzeń mechanicznych położonych głębiej tkanek. Przyczyną jest wstrzyknięcie strumienia substancji obcej pod wysokim ciśnieniem i z olbrzymią energią kinetyczną. Jednocześnie dochodzi do nagłego wzrostu ciśnienia śródtkankowego. Błyskawiczne rozprzestrzenianie się substancji wzdłuż powięzi, pęczków naczyniowo-nerwowych i pochewek ścięgnistych powoduje ucisk na naczynia i nerwy oraz zaburzenia ukrwienia [1,2,6,7]. W następnym etapie dochodzi do uszkodzenia chemicznego oraz silnej reakcji zapalnej wywoływanej przez substancję obcą [2].

Niewielki rozmiar rany wlotowej nie koreluje z ciężkością urazów wewnętrznych [1,2,6,8]. Wczesne rozpoznanie i wdrożenie odpowiedniego leczenia jest bardzo ważne – opóźnienie może skutkować znacznym deficytem funkcji kończyny lub amputacją [4]. Częstość amputacji po HPII wynosi 48% [7,9,10]. Wdrożenie leczenia chirurgicznego w ciągu pierwszych 10 godzin znacząco obniża ten współczynnik [9].

BACKGROUND

High-pressure injection injury (HPII) is a rare severe hand trauma associated with high rates of complications and amputations of the peripheral parts of the fingers and permanent hand dysfunction [1,2,3, 4,5].

HPII is mainly caused by devices that spray substances under high pressure (several hundred atmospheres). The most commonly sprayed substances are oil and paint, although cases of injection of chemical solvents, plastic, silicone, water, wax, sand and compressed gasses have been reported. Injuries of this type pose a potential risk to individual fingers but also to the entire hand.

The mechanism of HPII is complex. In the initial stage, damage to the deeper tissues occurs. The cause is injection of the foreign substance under high pressure and with huge kinetic energy. Simultaneously, the pressure within the tissues rises suddenly. The immediate spread of the substance along the fasciae, neurovascular bundles and tendon sheaths results in blood vessel and nerve compression and impairs blood supply [1,2,6,7]. The next stage is characterised by chemical injury and severe inflammation triggered by the foreign substance [2].

The small size of the entry wound does not correlate with the severity of the internal injuries [1,2,6, 8]. Early detection and treatment are crucial as any delay may result in a considerable functional deficit of the affected limb or amputation [4]. The rate of amputation following HPII is 48% [7,9,10]. This is significantly reduced by the institution of surgical treatment within the first 10 hours following the injury [9].

ANALIZA PRZYPADKU

47 letni chory został przyjęty do oddziału wskutek urazu doznanego w trakcie samodzielnej próby naprawy instalacji hydraulicznej w prasie rolniczej. W wyniku przerwania przewodów w układzie hydraulicznym doznał urazu kikuta kciuka lewego (ręka niedominująca). Przyczyną było wstrzyknięcie oleju hydraulicznego w dłoniową powierzchnię paliczka bliższego. Szacuje się, że ciśnienie panujące wówczas w układzie hydraulicznym wynosiło ok. 400 atmosfer.

Pacjent kilka lat wcześniej doznał urazowej amputacji kciuka lewego na poziomie 1/3 dalszej paliczka bliższego (także w trakcie prac rolniczych).

Przed urazem chory dysponował prawie pełnym zakresem funkcji ręki. Kikut kciuka posiadał pełen za-

CASE REPORT

A 47-year-old male was admitted to our ward following an injury he had sustained while trying to fix the hydraulic system in a hay press machine. The hydraulic tubing broke and the patient sustained an injury of the left thumb stump (non-dominant hand) following injection of hydraulic oil into the palmar surface of the proximal phalanx. The pressure in the hydraulic system at that moment was estimated at about 400 atmospheres.

The patient had lost the distal third of the proximal phalanx of the left thumb several years before (also during agricultural work).

Before the injury, his hand function was almost intact. The thumb stump had a full range of motion at

kres ruchów, zarówno w obrębie stawu śródręczno-nadgarstkowego kciuka, jak i śródręczno-paliczkowego. Zdolność przeciwstawiania i chwytu zachowana. Chory samodzielnie wykonywał wszelkie prace rolne.

Dane pochodzą z wywiadu przeprowadzonego z chorym w trakcie przyjęcia – brak obiektywnego badania funkcji ręki sprzed urazu.

Chorego przyjęto do SOR w ok. 45 minut po urazie. Otrzymał profilaktykę p/tężcową i po wstępnym zaopatrzeniu rany został niezwłocznie przekazany do oddziału chirurgicznego. Kikut kciuka lewego był zaczerwieniony, nieznacznie obrzęknięty i umiarkowanie bolesny. Granica obrzęku dochodziła do kłębu kciuka. Podjęto decyzję o rewizji rany w trybie ostrym. Rozpoczęto od nacięcia strony dłoniowej kikuta kciuka, od miejsca wlotu do nasady. Dotarto do pochewki mię-

both the first CMC and MCP. The opposability and grip were preserved. The patient carried out all fieldwork on his own.

The data come from the history obtained from the patient during admission. No objective examination of hand function before the injury was available.

The patient was admitted to the Accident & Emergency Department at about 45 minutes after the injury. After receiving a tetanus shot and having had the wound dressed, he was transferred to the Surgery Ward without delay. The left thumb stump showed reddening, mild swelling and moderate tenderness. The swelling reached the thenar eminence. The decision to perform an emergency wound exploration was made. An incision was made in the palmar aspect of the thumb stump from the site of entry to-

Ryc. 1. Punktowa rana wlotowa oraz przekrój kanału rany w miejscu urazu

Fig. 1. Point entry wound and a cross section of the wound canal at site of injury

Ryc. 2. 4. doba hospitalizacji. Świeżo wymienione sączki lateksowe oraz punktowe ogniska martwicy. Wszystkie rany pozostawiono „na otwarto” celem zapewnienia swobodnego drenażu substancji obcej i wysięku zapalnego

Fig. 2. Fourth day of hospitalisation. Freshly replaced latex drains and point areas of necrosis are visible. All the wounds were left open to air to facilitate the free drainage of the foreign substance and inflammatory exudate

śnia zginacza długiego kciuka. Oczyszczono poszczególne warstwy. Zauważono wyciek mętnej treści, którą pobrano na posiew bakteriologiczny. Założono sączki do ran i szynę gipsową do połowy przedramienia.

Wdrożono antybiotykoterapię empiryczną (klindamycyna w dawce 300 mg trzy razy dziennie p. o.). Z racji charakteru urazu podjęto decyzję o wdrożeniu leczenia wspomagającego w komorze hiperbarycznej Kliniki Medycyny Hiperbarycznej i Ratownictwa Medycznego.

Po wykluczeniu potencjalnych przeciwwskazań do leczenia hiperbarycznego, pacjent został zakwalifikowany do codziennych sesji tlenoterapii hiperbarycznej (HBO, ang. Hyperbaric Oxygenation). Sesje wykonywano w komorze wielomiejscowej pod bezpośrednim nadzorem personelu medycznego (pielęgniarki anestezjologicznej lub lekarza – specjalisty anestezjologii i intensywnej terapii). Ciśnienie w ko-

wards the base. The flexor pollicis longus tendon sheath was exposed. The individual layers were debrided. Oozing of a turbid liquid was noted and the material was collected for culture. Drains were placed in the wounds and a plaster splint reaching the mid-forearm was fitted.

Empirical antibiotic therapy with clindamycin 300 mg PO tid was initiated. Considering the nature of the wound, a decision was made to start supportive treatment in a hyperbaric chamber at the Department of Hyperbaric Medicine and Maritime Rescue.

After potential contraindications to hyperbaric treatment were ruled out, the patient was qualified for daily hyperbaric oxygenation (HBO) sessions. The sessions were performed in a multiple-seat chamber under direct supervision of medical staff (a nurse anaesthetist or a specialist in anaesthesia and inten-

Ryc. 3. 16. doba hospitalizacji. Widoczne obfite ogniska ziarniny. Nadal utrzymujący się obrzęk

Fig. 3. 16th day of hospitalisation. Ample areas of granulation tissue. Persistent swelling

Ryc. 4. Zdjęcie wykonane w dniu wypisu

Fig. 4. Photograph taken on the day of discharge

morze podnoszono z użyciem sprężonego powietrza do wartości absolutnej 2,5 raza większej od ciśnienia normobarycznego (1,0 ATA). Pod tym ciśnieniem pacjent przebywał przez 70 minut oddychając najpierw 30 minut 100% tlenem przez szczelną maskę (ciśnienie parcjalne tlenu 2,5 ATA), następnie przez 10 minut powietrzem otaczającym (ciśnienie parcjalne tlenu 0,5 ATA) i znowu 30 minut – 100% tlenem. Następnie ciśnienie w komorze stopniowo obniżano do wartości normobarycznej. Sesje HBO wykonywano raz dziennie w dni robocze równocześnie z leczeniem ogólnoustrojowym (antybiotykoterapia) oraz postępowaniem chirurgicznym. Pierwotnie pacjenta zakwalifikowano do 20 sesji HBO, ale po wykonaniu 14 sesji leczenie HBO przerwano, uznając efekt leczenia za wysoce zadowalający.

sive care). The pressure inside the chamber was gradually raised using compressed air to the absolute value of 2.5 times the normobaric pressure (1.0 ATA). The patient remained under this pressure for 70 minutes, breathing 100% oxygen through an air-tight mask for 30 minutes (partial oxygen pressure of 2.5 ATA), then ambient air (partial oxygen pressure of 0.5 ATA) for 10 minutes and then back to 100% oxygen for 30 minutes. The pressure inside the chamber was then gradually decreased to normobaric. The HBO sessions were performed once daily on weekdays alongside systemic treatment (antibiotic therapy) and surgical management. Although the patient was initially qualified for 20 HBO sessions, the therapy was terminated after 14 sessions as the treatment outcome was found to be highly satisfactory.

Ryc. 5. Zdjęcie wykonane w trakcie wizyty kontrolnej, tydzień po wypisaniu ze szpitala

Fig. 5. Photograph taken during follow-up visit, one week post-discharge

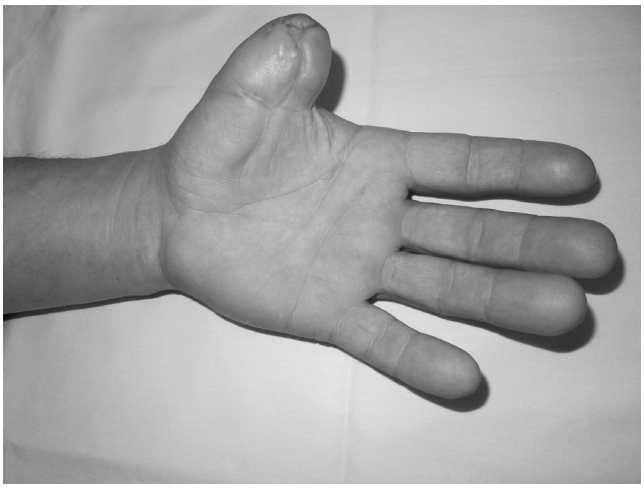

Ryc. 6. Zdjęcie wykonane 2 miesiące po hospitalizacji. Funkcja ręki (opis badania przedmiotowego w tekście) zachowana jak przed urazem

Fig. 6. Photograph taken two months post discharge. Function of the hand remains as before the injury

Pacjent w pierwszych 6 dniach hospitalizacji przechodził codziennie zabiegi czyszczenia i wycinania tkanek martwiczych w warunkach sali operacyjnej. Dwukrotnie zaszła potrzeba wykonania dodatkowego nacięcia w obrębie skóry kciuka celem uwolnienia gromadzącej się treści ropnej. Rany za każdym razem pozostawiano „na otwarto".

Dolegliwości bólowe wymagały (szczególnie w pierwszych dobach hospitalizacji) stosowania silnych opioidów w połączeniu z NLPZ. Wdrożono również intensywne leczenie rehabilitacyjne.

Wypis zaplanowano na 30 dobę hospitalizacji. Uzyskano zdecydowaną poprawę kliniczną i podjęto decyzję o kontynuacji leczenia w przyszpitalnej poradni chirurgicznej. Pacjentowi wydano skierowanie i zaplanowano kolejne wizyty kontrolne. Zalecono rehabilitację i poinstruowano odnośnie zasad wykonywania opatrunków.

Wizyty kontrolne – początkowo co 2-3 dzień, następnie w odstępach tygodniowych.

Przy każdej wizycie zmieniano opatrunek (dwukrotnie użyto w tym celu gotowych systemów opatrunkowych Aquacel AG). Trzykrotnie chory wymagał usunięcia „suchej martwicy" w obrębie skóry. Rana goiła się w sposób zadowalający. Postęp w rehabilitacji został uznany za satysfakcjonujący. Okresowo chory zgłaszał dolegliwości ze strony nerwu pośrodkowego (m. in. drętwienia i mrowienia w obrębie nadgarstka, kciuka, a także palca wskazującego). Ostatecznie dolegliwości ustąpiły samoistnie, bez konieczności wykonywania badania EMG.

Funkcja ręki lewej została zachowana na poziomie sprzed urazu. Zdolność przeciwstawiania i chwytu utrzymane jak przed urazem, podobnie jak funkcja zgięcia/prostowania w stawie MCP. Zachowana możliwość opozycji kciuk – palce II-IV (brak pełnej opozycji kciuk – palec V). W badaniach kontrolnych sprawdzano również możliwość obwodzenia i przywiedzenia przezdłoniowego I-go promienia (utrzymane). Ze względu na brak możliwości porównania do sytuacji sprzed leczenia, nie podejmowano próby badania siły chwytu przy użyciu analizatora. Subiektywne odczucie chorego pozwala sądzić, że i ta funkcja została utrzymana jak przed urazem. Cech pourazowego zespołu cieśni kanału nadgarstka nie stwierdzono. Chory samodzielnie wykonuje prace rolne jak przed urazem.

DYSKUSJA

Ciężko ocenić częstość występowania wysokociśnieniowych urazów ręki. W piśmiennictwie opisanych jest ponad 100 podobnych przypadków. Grupa z Uniwersytetu w Colorado oszacowała, że częstość

For the first 6 days of his hospital stay, the patient underwent daily wound debridement and removal of necrotic tissues at the operating theatre. On two occasions, an additional incision of the skin of the thumb had to be made to release the accumulating purulent material. Each time the wounds were left open to air.

The pain (particularly in the first few days of hospitalisation) required potent opioids in combination with NSAIDs. Intensive rehabilitation was also commenced.

The patient was scheduled for discharge on the 30th day of hospitalisation. He was found to have improved dramatically and a decision was made to continue the treatment at the hospital's outpatient surgical clinic. A referral letter was issued and serial follow-up visits were scheduled. Rehabilitation was advised and the patient was instructed on the principles of dressing changes.

Follow-up visits initially took place every 2 to 3 days and later at weekly intervals.

During each visit, a new dressing was applied (a ready-made AQUACEL Ag dressing system was used on two occasions). On three occasions the patient required removal of „dry necrosis" from the skin. Despite that the wound was healing satisfactorily. The patient's progress in rehabilitation was also considered satisfactory. The only concern was median nerve symptoms reported by the patient (such as numbness and a pins and needles sensation within the wrist, thumb and the index finger). These symptoms eventually subsided and an EMG was not necessary.

The function of the left hand was preserved at the pre-injury level. Opposability and grip were preserved as before the injury. Flexion/extension at the MCP joint was maintained. Thumb to fingers II-V opposition was preserved, with incomplete thumb to finger V opposition. Circumduction and first-ray adduction were also found to be present on follow-up examinations. As no pre-treatment data were available for comparison, grip strength testing with a grip analyser was not attempted. However, the patient's subjective reports suggested that grip strength remained as before the injury. There was no evidence of post-traumatic carpal tunnel syndrome. The patient carries out field work as before the injury.

DISCUSSION

It is difficult to precisely determine the incidence of high-pressure injection injuries of the hand. More than 100 similar cases have been reported in the literature. A team from the University of Colorado esti-

wynosi około 1 przypadek na 600 chorych z obrażeniami ręki [2,3,4,11]. Można uznać ten typ obrażeń za stosunkowo rzadki, mimo szerokiego zastosowania instalacji wysokociśnieniowych w przemyśle.

Pierwszy przypadek został opisany przez Rees'a w 1937 roku i przedstawiał nastrzyknięcie tkanek miękkich olejem napędowym podczas naprawy silnika Diesla [12]. Wcześniej wzmiankę o podobnym urazie zamieścił E. Hesse w 1925 rok. [2,3,4,8,9,11]. W Polsce temat pierwszy poruszył Lipiński Lasek i wsp, a dotyczył zagrożeń związanych z wprowadzeniem nowych technologii przemysłowych [3]. W naszym kraju publikacje dotyczące HPII stanowią zdecydowaną mniejszość, a problem kliniczny, jaki stanowią wysokociśnieniowe nastrzyknięcia tkanek, jest niedoceniany.

Obrażenia typu HPII dotyczą przede wszystkim młodych mężczyzn (wypadek w trakcie pracy), umiejscawiają się na ręce niedominującej i dotyczą opuszki palca II [2,3,4,5,6,9,11,13]. Drugim pod względem częstości jest kciuk i palec środkowy.

Wyróżniamy trzy fazy, które towarzyszą HPII. Wczesna – występująca od razu po urazie i charakteryzująca się ubogimi objawami miejscowymi i ogólnymi. Wynika z ostrego niedokrwienia tkanek i procesu zapalnego. Nasila się z upływem czasu i wkrótce może dotyczyć całego ustroju (m. in. gorączka, wysoka leukocytoza, cechy zatrucia). Wczesne wdrożenie leczenia chirurgicznego jest najskuteczniejszym środkiem leczniczym. Już w tej fazie wskazane jest włączenie leczenia wspomagającego (HBO).

Faza pośrednia – pojawia się w kilka dni/tygodnia po urazie i objawia zapaleniem przydanki naczyń własnych, skutkując martwicą skóry i tkanki podskórnej. Ryzyko amputacji jest tutaj równie wysokie jak w fazie wczesnej. Najskuteczniejsze pozostaje leczenie chirurgiczne. Faza późna – do kilku miesięcy po urazie. Towarzyszy jej przewlekły proces zapalny z włóknieniem tkanek, obejmujący m.in. pochewki ścięgniste i onerwie. Wywołuje to przykurcze oraz zaburzenie ruchomości i czucia w obrębie palców. W skrajnych przypadkach może dojść do otorbiania ciał obcych i powstawania ziarniniaków, co z kolei prowadzi do pojawiania się owrzodzeń i przetok skórnych. Skrajnym i odległym powikłaniem może być opisywana w literaturze przemiana do raka kolczystokomórkowego [2,6,11].

Leczenie HPII stanowi złożony problem. Podstawą jest opracowanie chirurgiczne ale równie ważne jest leczenie wspomagające (HBO).

Autorzy nie znaleźli w piśmiennictwie opisu stosowania HBO w przypadku HPII z użyciem substancji chemicznych. Jednorazowo opisano korzystny efekt wcześnie wdrożonego leczenia HBO w kazuistycznym

mated the incidence at about 1 case per 600 patients with hand injuries [2,3,4,11]. According to these data, this type of injury is relatively rare despite the widespread use of high-pressure systems in industry. The first such case was reported by Rees in 1937, who described a case of penetration of the soft tissues by fuel oil under high pressure from a diesel engine [8]. One earlier report had been presented by E. Hesse in 1925 [2,3,4,8,9,11]. In Poland, the problem was first addressed by Lipiński, Lasek et al., who described new risks associated with the introduction of new industrial technologies [6]. In Poland, papers on HPII are a rarity and the clinical problem of high-pressure tissue injections seems very much underestimated.

High-pressure injection injuries are mostly seen in young men (accidents at work) and involve the pulp of the 2nd finger in the non-dominant hand [2,3, 4,5,6,9,11,13], with the thumb and the middle finger as the second most common locations.

Three phases of HPII are described. The early phase occurs directly after the injury and is characterised by a paucity of local and systemic signs and symptoms. It is associated with acute tissue ischaemia and inflammation. It gradually increases in severity and before long may affect the whole body (e.g. fever, high WBC count, signs of intoxication). Early surgical intervention is the best management. During this phase, supportive measures (HBO) should be considered and initiated.

The intermediate phase develops within several days to a week after the injury and is manifested by periangiitis, resulting in skin and subcutaneous tissue necrosis. The risk of amputation is as high as in the early phase. Surgical treatment is still the best option.

The late phase develops up to several months post-injury. There is chronic inflammation and tissue fibrosis involving, among others, tendon sheaths and perineuria. This results in contractures and impaired finger mobility and sensation. In extreme cases, there may be encapsulation of the foreign bodies with formation of granulomas, which in turn results in the formation of ulcerations and cutaneous fistulas. An extreme and remote complication reported in the literature is malignant transformation to a squamous cell carcinoma [2,6,11].

The treatment of HPII is complex. Surgical debridement is critical, but supportive treatment is also important (HBO).

We were unable to find reports in the literature on using HBO in patients with HPII following injection of chemicals. A beneficial effect of early institution of HBO has been described once in a case report on a patient who sustained an injury following high-

przypadku nastrzyknięcia tkanek wodą i sprężonym powietrzem pod ciśnieniem 340 atm. [14].

Leczenie HBO prowadzi do znacznego zwiększenia podaży tlenu. Oddychanie 100% tlenem pod ciśnieniem 2,5 ATA wywołuje w płucach ponad 12-krotnie większe ciśnienie parcjalne tlenu niż przy oddychaniu powietrzem w warunkach normobarycznych. Hemoglobina jest już w pełni wysycona tlenem nawet przy znacznie mniejszych ciśnieniach parcjalnych tlenu, więc głównym skutkiem HBO jest wzrost prężności tlenu fizycznie rozpuszczonego w osoczu (do wartości przekraczających 1500 mmHg). W tych warunkach zwiększa się znacznie dystans dyfuzyjny tlenu z (mikro) krążenia do komórek, doprowadzając do lokalnego zwiększenia prężności tlenu nawet w warunkach obrzęku tkankowego, współistniejących zaburzeń (mikro) krążenia lub anemii często towarzyszącej ciężkim urazom. Faktycznie w przypadku pacjentów z ostrymi ranami pourazowymi miejscowa hipoksja tkankowa jest często konsekwencją obrzęku tkanek i czasem współistniejącego zespołu zwiększonego ciśnienia tkankowego (ciasnoty tkankowej, zespołu kompartmentalnego), co prowadzi do zaburzenia naturalnych miejscowych mechanizmów obronnych i regeneracyjnych i – w konsekwencji – do rozwoju martwicy tkanek i infekcji [15]. Korzystne działanie HBO w początkowej fazie urazu tkanek miękkich jest związane głównie ze zwężaniem światła naczyń, wywołanym przez zahamowanie miejscowego uwalniania tlenku azotu (NO) z wiązania cysteinowego hemoglobiny w środowisku wysokiego ciśnienia parcjalnego tlenu po stronie żylnej włośniczek [16]. W przeciwieństwie do niekorzystnego wpływu zwężenia światła naczyń na utlenowanie tkanek w warunkach standardowych, w komorach hiperbarycznych prowadzi to do zmniejszenia ciśnienia wewnątrztkankowego przy zwiększonym strumieniu dostarczanego tlenu, co ma duże znaczenie szczególnie w pierwszej fazie urazu (w ciągu kilku lub kilkunastu godzin).

Tłumaczy to, dlaczego istotne jest wczesne dołączenie leczenia HBO do postępowania chirurgicznego. W późniejszej fazie leczenia ran (po kilku dniach) leczenie HBO powoduje odwrócenie hipoksji i/lub wytworzenie miejscowej hiperoksji, przez co oddziaływuje bezpośrednio bakteriostatycznie lub bakteriobójczo na bakterie bezwzględnie beztlenowe, zwiększa aktywność fagocytarną leukocytów wielojądrzastych wobec bakterii tlenowych oraz umożliwia przywrócenie lub zwiększenie najważniejszych mechanizmów naprawczych, w tym proteolizę tkanek martwiczych, proliferację fibroblastów, zawartość kolagenu, angiogenezę, migrację komórek nabłonkowych oraz – jeżeli urazowi tkanek miękkich to-

pressure injection of water and compressed air at the pressure of 340 atmospheres [14].

HBO considerably increases oxygen supply. Breathing 100% oxygen at the pressure of 2.5 ATA generates a partial oxygen pressure in the lungs that is 12 times higher than that during breathing the air under normobaric conditions. As haemoglobin is already fully saturated with oxygen at much lower partial oxygen pressures, the main effect of HBO is to increase the partial pressure of oxygen dissolved in the plasma (up to values exceeding 1,500 mmHg). Under these conditions, the oxygen diffusion distance from the (micro)circulation to the cells is markedly increased, leading to a local increase in partial oxygen pressure even in the presence of tissue oedema, (micro)circulation abnormalities or anaemia, which often accompanies severe injuries. Indeed, in patients with acute post-injury wounds, local tissue hypoxia is often a consequence of tissue oedema and sometimes results from a coexisting increased tissue pressure syndrome (compartment syndrome), which leads to impairment of the natural local defences and regenerative mechanisms and, consequently, to the development of tissue necrosis and infection [15]. The beneficial effects of HBO in the initial phase of soft tissue injury are mainly due to vasoconstriction resulting from the suppression of local nitric oxide (NO) release from the cysteine bond of haemoglobin under high partial oxygen pressure on the venous side of capillaries [16]. In contrast to the unfavourable effect of vasoconstriction on tissue oxygenation under standard conditions, hyperbaric vasoconstriction reduces the pressure inside the tissues in the presence of an increased flow of the oxygen being supplied, which is of great importance, particularly in the initial phase of the injury (the first several hours).

This explains why early institution of HBO as an adjunct to the surgical management is so important. In the later phase of wound healing (after several days), HBO reverses hypoxia and/or causes local hyperoxia and thus exerts a direct bacteriostatic or bactericidal effect on absolute anaerobes, increases the phagocytic activity of polymorphonuclear neutrophils towards aerobic bacteria and facilitates the restoration or stimulation of the major reparatory mechanisms, including necrotic tissue proteolysis, fibroblast proliferation, collagen content, angiogenesis, migration of epithelial cells and – if the soft tissue injury is accompanied by bone injury – it also facilitates bone remodelling with increased of osteoblastic and osteoclastic activity [17].

Remaining alert despite the paucity of initial local symptoms is also a key element of the management of HPII. Discharging the patient home too early on

warzyszy też uraz kości – przebudowę kości ze wzrostem aktywności osteoblastów i osteoklastów [17]. Równie ważne jest zachowanie czujności, mimo początkowo skąpych objawów miejscowych. Zbyt wczesny wypis, związany z początkowo zadowalającym stanem miejscowym, może doprowadzić do szybkiego powrotu chorego i stanowić poważny problem kliniczny dla lekarza dyżurującego.

PODSUMOWANIE

Wysokociśnieniowe nastrzyknięcia tkanek często bywają bagatelizowane przez niedostatecznie wyszkolony personel. Mimo ubogich objawów początkowych (m. in. mała rana wlotowa, niewielki obrzęk i ból towarzyszący urazowi), stanowią poważny problem kliniczny, który bez szybkiej interwencji chirurgicznej i kompleksowego leczenia, może doprowadzić do znacznego upośledzenia zdolności chwytnej ręki. [1,2,5,6,9,11]

Rokowania pacjenta są uzależnione od czterech głównych czynników:

a) charakterystyka chemiczna substancji wstrzykniętej (typ, toksyczność, objętość i lepkość) – wstrzyknięcie farby bądź rozpuszczalników chemicznych wiąże się z dużo gorszym rokowaniem (odsetek amputacji sięga 80%), niż w przypadku wstrzyknięcia np. wody lub gazu (w tych przypadkach można rozważyć leczenie zachowawcze). Lepkość odgrywa szczególną rolę. Substancje o niskim współczynniku lepkości (np. rozpuszczalniki chemiczne) powodują największą odpowiedź zapalną i błyskawicznie rozprzestrzeniają się wzdłuż tkanek miękkich, powodując ich destrukcję [1,2,4,5,6,9,11].
b) ciśnienie, pod jakim wstrzyknięta została substancja – gwałtowny rozwój technologii zapoczątkowany u progu XX wieku, pozwolił na stworzenie urządzeń, gdzie generowane ciśnienie waha się w przedziałach 200-900 atmosfer. Ocenia się, że 7-8 atmosfer wystarczy do penetracji skóry. Ciśnienia rzędu 480 atmosfer skutkują 100% amputacją [5,11].
c) miejsce wstrzyknięcia – stanowi istotny czynnik rokowniczy. Strona dłoniowa ręki ma dużo większe zdolności pojemnościowe niż opuszka palca – potrzeba więc większej objętości substancji, aby wywołać ostre objawy związane z uciskiem [1,2,18].
d) czas podjęcia prawidłowego leczenia chirurgicznego – wdrożenie prawidłowego leczenia w czasie 6 -10 godzin zmniejsza całkowity odsetek amputacji do 12-22%. W standardach postępowania wymienia się rozległą dekompresję i ewakuację

the basis of the initially satisfactory local presentation may result in the patient coming back to the admission room soon and pose a serious clinical problem to the doctor on duty.

SUMMARY

High-pressure injection injuries are often taken lightly by insufficiently trained staff. Despite the paucity of initial manifestations (e.g. small entry wound, mild oedema and pain accompanying the injury), these injuries are an extremely important clinical problem and may lead to disability if left without early surgical intervention and comprehensive management [1,2,5, 6,9,11].

The prognosis depends on the following four cardinal factors:

a) chemical characteristics of the injected substance (type, toxicity, volume, viscosity) — the injection of a paint or chemical solvents, for instance, is associated with a much worse prognosis (with amputation rates of up to 80%) than injection of water or gas (in which cases conservative management may be considered). Viscosity plays an important role as substances with a low viscosity coefficient (e.g. chemical solvents) trigger the most severe inflammatory response and immediately spread along the soft tissues, resulting in massive tissue destruction [1,2,4,5,6,9,11].
b) injection pressure – The rapid technological progress initiated in the early 20th century led to the construction of devices which generate pressures within the range of 200 to 900 atmospheres. It is estimated that a pressure of 7 to 8 atmospheres is enough to cause skin penetration. 100% of injuries developing at pressures exceeding 480 atmospheres result in amputation [5,11].
c) site of injection is a significant subsequent prognostic factor. The palm of the hand has much greater volume capacities than the digital pulp, and therefore much higher volumes of the substance are needed to cause acute manifestations of compression [1,2,18].
d) the timing of appropriate surgical treatment – It is estimated that initiation of appropriate surgical treatment within 6–10 hours reduces the amputation rate to 12–22%. Available management standards recommend extensive decompression and evacuation of the foreign material as soon as possible after patient presentation. [1,2,5,6,9,11].

materiału obcego jak najszybciej po zgłoszeniu się pacjenta do szpitala [1,2,5,6,9,11].

Ogólny standard postępowania przy urazach HPII zawiera: zastosowanie antybiotyków o szerokim spektrum działania, profilaktykę przeciwtężcowa, leczenie p/bólowe, elewację kończyny, unieruchomienie, chirurgiczną rewizję rany (często wielokrotną), szybką rehabilitację kończyny [2,9,11].

Uważamy, że wczesne włączenie HBO jako leczenia wspomagającego stanowi istotny czynnik zwiększający szansę chorych na wyleczenie i uniknięcie amputacji. Biorąc pod uwagę mechanizm urazu HPII oraz działanie tlenu hiperbarycznego, leczenie HBO należy jak najwcześniej włączyć do postępowania chirurgicznego.

General HPII management principles involve the administration of broad-spectrum antibiotics and tetanus prophylaxis, analgesia, limb elevation, immobilisation, surgical exploration of the wound (often with multiple repetitions) and initiation of rehabilitation as soon as possible [2,9,11].

We believe that early institution of HBO as supportive treatment is an important factor that increases the patients' chances of cure and avoiding amputation. Given the mechanism of HPII and the effects of hyperbaric oxygen, treatment with HBO should be added as an adjunct to the surgical management as soon as possible.

PIŚMIENNICTWO / REFERENCES

1. Bourget DM, Perrone J. High-Pressure Decisions: Recognition and Management of Uncommon Hand Injuries. J Med Toxicol 2011;7:162-3.
2. Jackiewicz A, Kawecka A, Gwoździewicz J, et al. Obrażenia ręki o charakterze wysokociśnieniowego nastrzyknięcia tkanek. Ostry Dyżur 2009;3/4:43-8.
3. Lipiński J, Lasek J, Prajs J. Wstępne doniesienia na temat rzadko spotykanych obrażeń rąk w związku z wprowadzeniem nowoczesnej technologii przemysłowej. Prace Wydziału Nauk Przyrodniczych 1981;20:91-5.
4. Stefanescu RL, Bordeianu I. High-pressure injection injury of the finger – a case presentation. Clujul Medical 2013;1:74-6.
5. Utrobicic I, Pogorelic Z, Druzijanic N. High-Pressure Injection Injuries of the Hand – Report of Two Cases. Acta Chir Belg 2011;111:46-50.
6. Kaufman HD. The clinicopathological correlation of high pressure injection injuries. Br J Surg 1968;55:214-18.
7. Saraf S. High-pressure injection injury of the finger. Indian J Orthop 2012;46:725-7.
8. Hesse. Die chirurgische und gerichtichmedizinische bedeutung der kunstlich hervogerufenen erkrankungen. Arch Klin Chir 1925;136:277-91.
9. Kamrani RS, Mehrpour SR, Aghamirsalim MR. High-pressure plastic injection injury of the hand: case report. Occupational Medicine 2011;61:518-20.
10. Schoo MJ, Scott FA, Boswick JA. High-pressure injection injuries of the hand J Trauma 1980;20:229-38.
11. Luber T, Rehm J, Freeland A. High-Pressure Injection Injuries of the Hand. Orthopedics 2005;2:129-32.
12. Rees CE. Penetration of the tissues by fuel oil under high pressure from a diesel engine. JAMA 1937;109:866-7.
13. Żyluk A, Walaszek I. Wyniki leczenia urazów rąk spowodowanych wysokociśnieniowym nastrzyknięciem tkanek. Chirurgia Narządów Ruchu i Ortopedia Polska 2000;4:367-74.
14. Calhoun JH, Gogan WJ, Viegas SF, Mader JT. Treatment of high-pressure water gun injection injury of the foot with adjunctive hyperbaric oxygen: a case report. Foot Ankle 1989;1:40-2.
15. Silver IA. Cellular microenvironment in healing and nonhealing wounds W: Hunt TK, Heppenstall RB, Pines M, editors. Soft and Hard Tissue Repair. New York: Praeger; 1984. p. 50-66.
16. Stamler JS, Jia L, Eu JP, et al. Blood flow regulation by S-nitrosohemoglobin in the physiological oxygen gradient. Science 1997;276:2034-37.
17. Gimbel ML, Hunt TK. Wound healing and hyperbaric oxygenation W: Kindwall EP, Whelan HT, editors. Hyperbaric Medicine Practice. 2nd edition. Best Publishing Company; 1999. p. 169-204.
18. Smith GD. High pressure injection injuries. Trauma 2005;7:95-103.

Liczba słów/Word count: 5131 **Tabele/Tables:** 0 **Ryciny/Figures:** 6 **Piśmiennictwo/References:** 18

Adres do korespondencji / Address for correspondence
lek. Mateusz Zamkowski
Adres: ul. Mariana Hemara 3/8, 80-280 Gdańsk
tel. 504 236 036, e-mail: zamek@wp.eu

Otrzymano / Received *07.01.2015 r.*
Zaakceptowano / Accepted *01.10.2015 r.*