ARTYKUŁ ORYGINALNY / ORIGINAL ARTICLE

Ortopedia Traumatologia Rehabilitacja
© MEDSPORTPRESS, 2016; 3(6); Vol. 18, 239-249
DOI: 10.5604/15093492.1212868

# Złamania atypowe kości udowej w przebiegu przewlekłego leczenia bisfosfonianami

# Atypical Fractures of the Femur Associated with Chronic Treatment with Bisphosphonates

**Grzegorz Fijewski[A,D,E,F], Bartłomiej Szostakowski[B,D,F], Radosław Górski[A,D,F], Piotr Modzelewski[A,B,C,D], Piotr Dudek[B,C,D], Paweł Małdyk[D,E,F]**

Katedra i Klinika Ortopedii i Traumatologii Narządu Ruchu I Wydziału Lekarskiego Warszawskiego Uniwersytetu Medycznego, Warszawa, Polska
Department of Orthopaedics and Traumatology of the Musculoskeletal System, 1st Medical Faculty, Warsaw Medical University, Warsaw, Poland

## STRESZCZENIE

**Wstęp.** W ciągu ostatnich lat coraz częściej poruszana jest problematyka występowania złamań atypowych – podkrętarzowych lub trzonu kości udowej, powiązanych z długotrwałym używaniem bisfosfonianów (BF). Ten rodzaj złamań charakteryzuje się pogrubieniem warstwy korowej trzonu kości, poprzeczną lub nieznacznie skośną szczeliną złamania i powstaje jako złamanie powolne. Stosowanie bisfosfonianów daje udowodnione zmniejszenie ryzyka wystąpienia złamań osteoporotycznych. Pojawia się jednak coraz więcej doniesień weryfikujących bezpieczeństwo i korzyści przy przyjmowaniu tych leków w okresie powyżej 3-5 lat.

**Materiał i metody.** W artykule przedstawiono 13 przypadków złamań atypowych kości udowej u 11 pacjentów Kliniki Ortopedii i Traumatologii Narządu Ruchu Warszawskiego Uniwersytetu Medycznego.

**Wyniki.** U wszystkich pacjentów złamanie poprzedzone było średnio ponad 13-letnim okresem leczenia BF (od 2 do 25 lat).

**Wnioski.** 1. Autorzy zwracają uwagę na fakt, że złamania te różnią się od klasycznych złamań osteoporotycznych. 2. Autorzy wskazują leczenie operacyjne tych złamań, także niedokonanych, jako metodę z wyboru. 3. Autorzy sugerują, aby oceniać konieczność kontynuowania terapii lekami z grupy bisfosfonianów po 3-5 latach od rozpoczęcia terapii.

**Słowa kluczowe:** złamanie atypowe, złamanie po bisfosfonianach, złamanie kości udowej, bisfosfoniany

## SUMMARY

**Background.** The problem of atypical fractures, such as subtrochanteric or diaphyseal femoral fractures, associated with long-term treatment with bisphosphonates (BPs) has recently been given increasingly more attention. These fractures develop as stress fractures and are characterised by diaphyseal cortical thickening and a transverse or slightly oblique fracture line. The use of bisphosphonates has been documented to reduce the risk of osteoporotic fractures. However, an increasing number of papers verify the safety and benefits of the administration of these drugs over more than 3-5 years.

**Material and methods.** This paper presents 13 cases of atypical femoral fractures in 11 patients of the Department of Orthopaedics and Traumatology of the Musculoskeletal System of the Warsaw Medical University.

**Results.** All patients had been taking BPs for a mean period of over 13 years (between 2 and 25 years) before the fracture.

**Conclusions.** 1. The authors stress that these fractures differ from "classic" osteoporotic fractures. 2. The authors indicate surgical treatment of these fractures (even incomplete ones) as a method of choice. 3. The authors suggest that the need for further BP therapy should be assessed after 3-5 years of treatment.

**Key words:** atypical fracture, fracture after bisphosphonate therapy, femoral fracture, bisphosphonates

## WSTĘP

Życiowe ryzyko złamania wynosi 46,4% dla kobiet 50-letnich i 22,4% dla mężczyzn w tym samym wieku. Złamania osteoporotyczne bliższego końca kości udowej występują najczęściej u osób w wieku podeszłym, obciążonych internistycznie, obniżają jakość życia i są obarczone wysokim odsetkiem śmiertelności w pierwszym roku od wystąpienia złamania. Należy także wspomnieć o kosztach leczenia złamań i ich następstw [1,2]. Leki z grupy bisfosfonianów (alendronian, ibandronian, zolendronian, risedronian) w badaniach klinicznych udowodniły znaczne zmniejszenie występowania złamań kręgosłupa i bliższego końca kości udowej wśród chorych na osteoporozę [3-5]. Bisfosfoniany mają bardzo dobry wskaźnik korzyści do ryzyka wśród kobiet z osteoporozą podczas leczenia od 1 do 5 lat. Obecnie coraz większe zainteresowanie badaczy stanowi bezpieczeństwo i skuteczność leczenia po tym okresie [3-6]. W ostatnich latach pojawiły się doniesienia o złamaniach atypowych podkrętarzowych i trzonu kości udowej sugerujące powiązanie z długim używaniem BF [7-15].

Złamania atypowe są najczęściej zlokalizowane w 1/3 bliższej trzonu kości udowej, ale mogą też powstać w innych miejscach trzonu kości udowej, aż do linii nadkłykciowej. Złamania powstają bez uchwytnego urazu lub w mechanizmie urazu niskoenergetycznego. Urazem o niskiej energii nazywamy upadek z własnej lub niższej wysokości. Szczelina złamania przebiega poprzecznie lub skośnie pod niewielkim kątem, zaś warstwa korowa kości jest wyraźnie pogrubiała (Ryc. 1-4). U niektórych osób złamania te mogą występować obustronnie. Złamania mogą być poprzedzone okresem objawów prodromalnych: bolesność w okolicy biodra, pachwiny lub kości udowej. Dolegliwości zwiększają się po wysiłku, dając obraz kliniczny złamań powolnych/zmęczeniowych. W wywiadach stwierdzamy przewlekłą terapię m. in. BF oraz glikokortykosteroidami (GKS). Kryteria złamania atypowego zostały ustalone w 2010 roku przez American Society for Bone and Mineral Research (Tab. 1) [7]. Do złamań atypowych nie zalicza się złamań okołoprotezowych, złamań po dużym urazie, złamań patologicznych oraz złamań w wyniku chorób metabolicznych kości innych niż osteoporoza. Złamania atypowe należy odróżnić od klasycznych złamań osteoporotycznych, które są umiejscowione w okolicy szyjki kości udowej lub w okolicy okołokrętarzowej, z towarzyszącym zanikiem kostnym okolicy złamania.

## BACKGROUND

The lifetime risk of fracture is 46.4% in 50-year-old women and 22.4% in men of the same age. Osteoporotic fractures of the proximal femur occur most often in elderly people with comorbidities; they lower the quality of life and are associated with a high mortality rate in the first year after the fracture. The costs of treating fractures and their consequences are also important [1,2]. Clinical studies have confirmed that drugs from the class of bisphosphonates (alendronate, ibandronate, zoledronate, risedronate) significantly reduce the incidence of spinal and proximal femoral fractures among osteoporotic patients [3-5]. Bisphosphonates are characterised by a good risk/benefit ratio in osteoporotic women during treatment lasting 1-5 years. Recently, researchers have been increasingly more interested in the safety and efficacy of BP treatment extending beyond this period [3-6]. The past few years have seen the publication of papers describing cases of atypical subtrochanteric and diaphyseal femoral fractures and suggesting a link between these fractures and long-term BP therapy [7-15].

Atypical fractures are usually located in the proximal third of the femur, but may also develop in other parts of the femoral diaphysis, up to the supracondylar line. The fractures occur in the absence of discernible injury or in the setting of low-energy injury. A low-energy injury refers to a fall from a standing height or lower. The fracture line is transverse or slightly oblique and the cortical bone is visibly thickened (Fig. 1-4). In some patients these fractures may be bilateral. The fractures may follow a period of prodromal symptoms such as pain in the area of the hip, groin or femur. The pain increases after physical activity, matching the clinical presentation of stress/fatigue fractures. History-taking reveals chronic treatment with such drugs as BPs and corticosteroids (CSs). The diagnostic criteria of atypical fractures were established in 2010 by the American Society for Bone and Mineral Research (Tab. 1) [7]. Atypical fractures do not include periprosthetic fractures, fractures after major injuries, pathological fractures and fractures associated with metabolic bone diseases other than osteoporosis. Atypical fractures should be distinguished from “classic” osteoporotic fractures, which are located in the femoral neck or peritrochanteric area and accompanied by bone loss around the fracture site.

## MATERIAŁ I METODY

W latach 2008-2012 spośród 141 pacjentów leczonych w Klinice z powodu wystąpienia złamania

## MATERIAL AND METHODS

Of the 141 persons treated at the Department due to subtrochanteric or diaphyseal femoral fractures in

Tab. 1.* Złamanie atypowe kości udowej(a): Kryteria małe i duże

Tab. 1.* Atypical femoral fracture(a): Major and minor features

Duże kryteria [b] :

- Lokalizacja poniżej krętarza mniejszego do linii nadkłykciowej
- Połączone z niewielkim urazem np. upadek z własnej wysokości lub bez wystąpienia urazu
- Poprzeczny lub skośny przebieg szczeliny złamania
- Złamanie nie ma charakteru wieloodłamowego
- Złamanie dokonane obejmuje obie warstwy korowe i może zawierać od strony przyśrodkowej ostry fragment kostny w kształcie kolca, złamanie niedokonane obejmuje tylko korówkę boczną.

Major features [b] :

- Located distally to the lesser trochanter to the supracondylar line
- Associated with no trauma or minimal trauma, e.g. a fall from a standing height
- Transverse or oblique fracture line
- Non-comminuted
- Complete fractures extend through both cortices and may be associated with a medial spike; incomplete fractures involve only the lateral cortex.

Małe kryteria:

- Odczyny okostnowe po stronie bocznej [c]
- Pogrubienie warstwy korowej w obrębie całego trzonu kości
- Objawy prodromalne w postaci pobolewania lub tępego bólu pachwiny lub uda
- Złamania obustronne
- Opóźnione gojenie
- Schorzenia współtowarzyszące (deficyt witaminy D, reumatoidalne zapalenie stawów, zaburzenia metaboliczne)
- Używanie glikokortykosteroidów, bisfosfonianów, inhibitorów pompy protonowej,

Minor features:

- Periosteal reaction of the lateral cortex [c]
- Generalised increase in cortical thickness throughout the diaphysis
- Prodromal symptoms such as dull or aching pain in the groin or thigh
- Bilateral fractures
- Delayed healing
- Comorbid conditions (vitamin D deficiency, rheumatoid arthritis, metabolic disorders)
- Use of corticosteroids, bisphosphonates, proton pump inhibitors,

**a.** Wyłączono złamania szyjki kości udowej, przezkrętarzowe ze spiralnym przedłużeniem do podkrętarzowego, złamania patologiczne (pierwotne i przerzutowe nowotwory kości) oraz złamania okołoprotezowe
**a.** Specifically excluded are fractures of the femoral neck, pertrochanteric fractures with spiral subtrochanteric extension, pathological fractures associated with primary and metastatic bone tumours, and periprosthetic fractures
**b**. Wszystkie duże kryteria muszą być spełnione do rozpoznania złamania atypowego. Żadne z małych kryteriów nie są wymagane do rozpoznania, ale są powiązane ze złamaniami atypowymi.
**b**. All major features are required to satisfy the case definition of atypical fracture. None of the minor features are required but have been sometimes associated with these atypical fractures.
**c.** Często opisywane w literaturze jako *beaking* lub *flaring.*
**c.** Often referred to as *"beaking"* or *"flaring"* in the literature.

*Zmodyfikowano na podstawie/Modified based on *Shane E, Burr D, Ebeling PR, Abrahamsen B, Adler RA, Brown TD, Cheung AM, Cosman F, Curtis JR, Dell R, Dempster D, Einhorn TA, Genant HK, Geusens P, Klaushofer K, Koval K, Lane JM, McKiernan F, McKinney R, Ng A, Nieves J, O'Keefe R, Papapoulos S, Sen HT, van der Meulen MC, Weinstein RS, Whyte M; American Society for Bone and Mineral Research. Atypical subtrochanteric and diaphyseal femoral fractures: report of a task force of the American Society for Bone and Mineral Research. J Bone Miner Res. 2010 Nov;25(11):2267-94 przyp/note (7)*

podkrętarzowego lub złamania trzonu kości udowej, u 11 pacjentów z charakterystycznym wywiadem i obrazem radiologicznym stwierdzono 13 złamań spełniających kryteria złamania atypowego (Ryc. 1-4).

W badanej grupie pacjentów złamania atypowe wystąpiły tylko u kobiet. Najwięcej było złamań trzonu kości udowej – 11 przypadków. Wystąpił 1 przypadek złamania niedokonanego w okolicy podkrętarzowej, które w obserwacji po 2 miesiącach dokonało się. U jednej chorej wystąpiły złamania obustronne, u jednej ponowne złamanie atypowe w tej samej

2008-2012, 11 patients had a typical history and radiological findings and were diagnosed with 13 fractures meeting the criteria of an atypical fracture (Fig. 1-4).

All patients with atypical fractures from the study group were women. Diaphyseal femoral fractures were the most common (11 cases). There was one case of an incomplete fracture in the subtrochanteric area which developed into a complete fracture after 2 months of follow-up. One patient had bilateral fractures and another suffered from a repeat atypical fracture in the same area (refracture). All patients

okolicy (refraktura). Wszyscy chorzy leczeni byli alendronianem w dawce 70mg/tydzień przez średnio 13 lat i 4 miesiące (od 2 do 25 lat). U 4 pacjentek występował ból okolicy biodra lub uda przed wystąpieniem złamania. 8 złamań było wynikiem urazu niskoenergetycznego, zaś u 5 pacjentów złamania wystąpiły samoistnie. Ze względu na umiejscowienie złamania wszyscy pacjenci byli leczeni operacyjnie – zespolenie gwoździem śródszpikowym. Należy tu podkreślić, że leczenie operacyjne jest sposobem z wyboru. Preferowane jest zespolenie implantem śródszpikowym.

Zrost kostny uzyskano średnio po 19 tygodniach leczenia (16-24 tyg.). U 2 pacjentów w chwili rozpoczęcia terapii BF rozpoznano niedobór witaminy D. U tych pacjentów złamania wystąpiły po krótszym okresie leczenia alendronianem.

## WYNIKI

Wyniki przedstawiono Tabeli 2.

were treated with alendronate at a dose of 70 mg/week for 13 years and 4 months on average (between 2 and 25 years). Four patients reported pain in the hip or thigh region prior to the fracture. Eight fractures resulted from low-energy injuries and 5 patients had spontaneous fractures. All patients were treated surgically with intramedullary nailing due to the location of the fracture. It should be stressed that surgical treatment is a method of choice. The preferred intervention is intramedullary implant fixation.

Bone union was achieved after an average of 19 weeks of treatment (16-24 weeks). Two patients were diagnosed with vitamin D deficiency at the start of BP therapy; these patients sustained fractures after shorter duration of alendronate therapy.

## RESULTS

The results are presented in Table 2.

Tab. 2. Pacjenci ze złamaniami atypowymi

Tab. 2. Patients with atypical fractures

| Lp. No. | Płeć / Wiek Sex/Age | Przyjmowanie BF / BP use | Typ złamania / Fracture type | Obustronne / Bilateral | Objawy prodromalne / Prodromal symptoms | Upadek / Fall | Inne choroby /leki / Comorbidities/drugs | Data / Date |
|---|---|---|---|---|---|---|---|---|
| 1 | K/F/69 | alendronian/ alendronate/4 | trzon k. udowej / femoral diaphysis | Nie/No | Nie/No | Tak/Yes | Nie/No | 2010 |
| 2 | K/F/84 | alendronian/ alendronate/20 | trzon k. udowej / femoral diaphysis | Nie/No | Ból kilka tygodni/Pain for several weeks | Tak/Yes | Nie/No | 2010 |
| 3 | K/F/78 | alendronian/ alendronate/20 | trzon k. udowej / femoral diaphysis | Nie/No | Ból kilka tygodni/Pain for several weeks | Nie/No | Nie/No | 2012 |
| 4 | K/F/73 | alendronian/ alendronate/2-3 | trzon k. udowej / femoral diaphysis | Tak/Yes | Nie/No | Tak/Tak/ Yes/Yes | Nie/No | 2010 i/and 2011 |
| 5 | K/F/71 | aledronian/ alendronate/2 | trzon k. udowej / femoral diaphysis | Nie/No | Nie/No | Tak/Yes | Nie/No | 2011 |
| 6 | K/F/74 | aledronian/ alendronate/25 | trzon k. udowej / femoral diaphysis | Nie/No | Nie/No | Tak/Yes | Nie/No | 2010 |
| 7 | K/F/70 | alendronian/ alendronate/20 | Okolica podkrętarzowa / Subtrochanteric area | Nie/No | Ból 1 miesiąc/Pain for 1 month | Nie/No | RZS (GKS ok. 11 lat)/RA (CSs for approx. 11 years)[a] | 2008 |
| 7' | K/F/73 | alendronian/ alendronate/20 | Trzon k. udowej / femoral diaphysis | Nie/No | Nie/No | Nie/No | Jak wyżej/As above | 2011 |
| 8 | K/F/81 | alendronian/ alendronate/4? | Trzon k. udowej / femoral diaphysis | Nie/No | Nie/No | Tak/Yes | DM t. II/T2DM[a] | 2011 |
| 9 | K/F/68 | alendronian/ alendronate/20 | Trzon k. udowej / femoral diaphysis | Tak/Yes | Nie/No | Nie/Nie/ No/No | Nie/No | 2008 |
| 10 | K/F/73 | alendronian/ alendronate/20 | trzon k. udowej / femoral diaphysis | Nie/No | Nie/No | Tak/Yes | Nie/No | 2010 |
| 11 | K/F/83 | alendronian/ alendronate/20 | Okolica podkrętarzowa / Subtrochanteric area | Nie/No | Ból kilka tygodni/Pain for several weeks | Tak/Yes | DM t. II/T2DM[a] | 2011 |

a. Reumatoidalne zapalenie stawów (RZS), glikokortykosteroidy (GKS), cukrzyca typu II (DM t. II) / Rheumatoid arthritis (RA), corticosteroids (CSs), type 2 diabetes (T2DM)

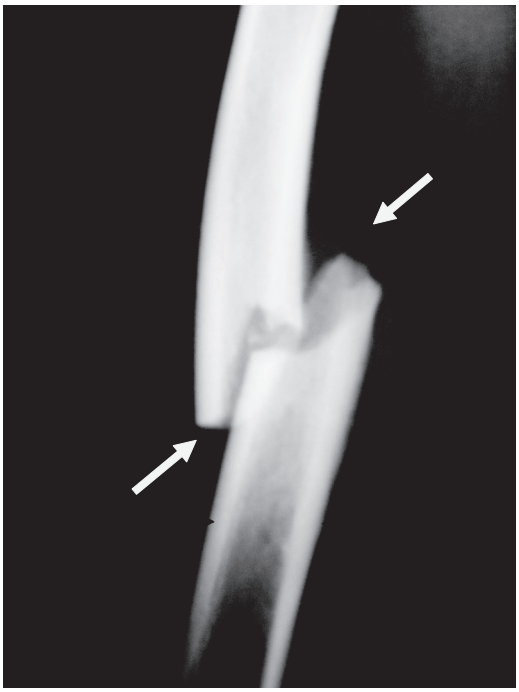

Ryc. 1. Złamanie kości udowej. Widoczna pogrubiała warstwa korowa (czarne strzałki) i krótka skośna konfiguracja odłamów (białe strzałki)

Fig. 1. Femoral fracture. Thickened cortical bone (black arrows) and short oblique fracture fragment configuration can be seen (white arrows)

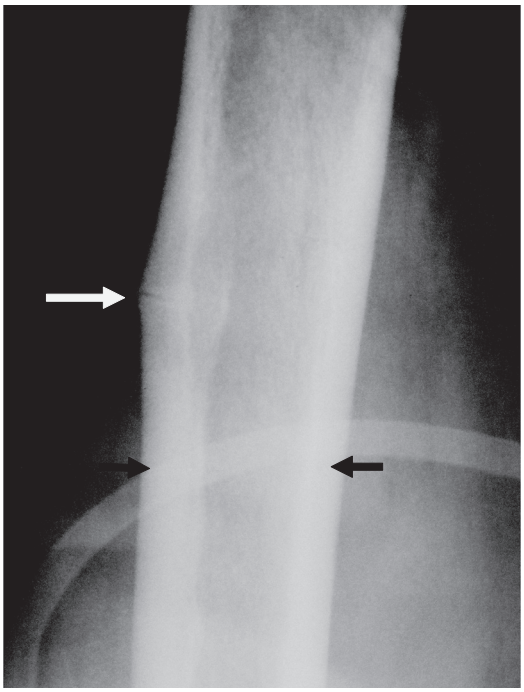

Ryc. 2. Pęknięcie kości udowej (biała strzałka). Widoczna pogrubiała warstwa korowa (czarne strzałki)

Fig. 2. Femoral fracture (white arrow). Thickened cortical bone can be seen (black arrows)

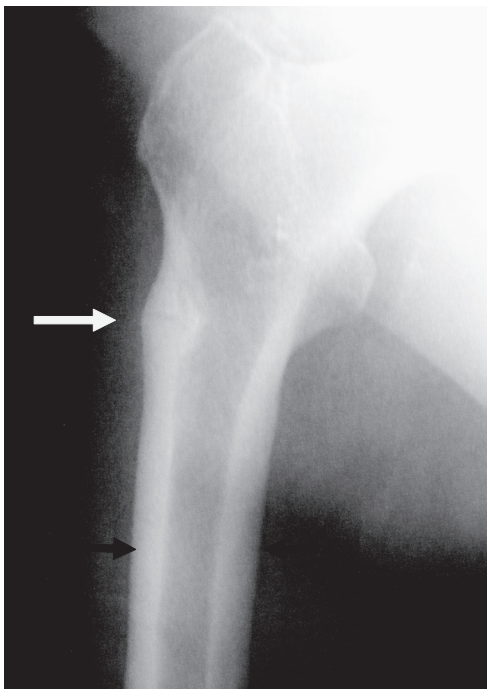

Ryc. 3. Złamanie niekompletne kości udowej (biała strzałka). Pogrubiała warstwa korowa (czarne strzałki)

Fig. 3. Incomplete femoral fracture (white arrow). Thickened cortical bone (black arrows)

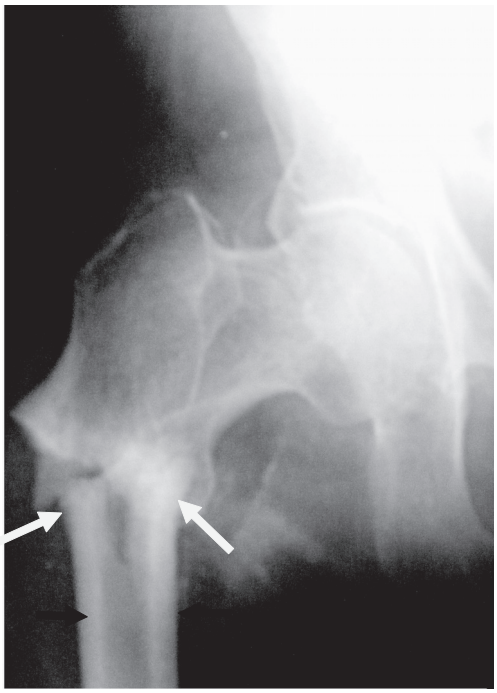

Ryc. 4. Złamanie podkrętarzowe kości udowej. Poprzeczna szczelina złamania (białe strzałki). Pogrubiała warstwa korowa (czarne strzałki).

Fig. 4. Subtrochanteric femoral fracture. Transverse fracture line (white arrows). Thickened cortical bone (black arrows).

## DYSKUSJA

Osteoporoza jest uogólnioną chorobą kości prowadzącą do zmniejszenia wytrzymałości mechanicznej kości i w konsekwencji do zwiększonego ryzyka złamania [16]. Charakteryzuje się obniżeniem mineralnej gęstości kości i zaburzeniem mikroarchitektury tkanki kostnej. Złamanie osteoporotyczne to złamanie, które powstaje na skutek działania siły o niskiej energii (upadek z wysokości własnej lub niższej, ale też w wyniku gwałtownego skłonu lub w wyniku zadziałania tłoczni brzusznej – złamania trzonów kręgowych). Złamania te dotyczą najczęściej trzonów kręgowych, dalszego końca kości promieniowej, bliższego końca kości udowej (złamania szyjki kości udowej, złamania przez- i międzykrętarzowe kości udowej), bliższego końca kości ramiennej, żeber, miednicy czy bliższego końca kości piszczelowej [1].

Fizjologiczny ubytek tkanki kostnej związany z wiekiem przebiega bez objawów klinicznych, złamań i zniekształceń kości. Radiologicznie objawia się zwiększeniem przezierności kości i postępującym obniżeniem grubości korówek. Na podstawie bioptatów tkanki kostnej gąbczastej z grzebienia kości biodrowej stwierdzono, że mężczyźni pomiędzy 20 a 80 rokiem życia tracą około 27% tkanki kostnej gąbczastej. Kobiety w tym samym okresie około 40%, co ma związek z progresją utraty masy kostnej w okresie pomenopauzalnym, a więc zmniejszeniem ochronnego działania estrogenów [16].

Życiowe ryzyko złamania osteoporotycznego wynosi 46,4% dla kobiet 50-letnich i 22,4% dla mężczyzn w tym wieku. Po złamaniu bliższego końca kości udowej u osób starszych, na skutek powikłań, w ciągu roku umiera 20% kobiet i 30% mężczyzn, a spośród tych, którzy przeżyli, 50% jest niepełnosprawnych. Warto także pamiętać, że po pierwszym złamaniu ryzyko następnego złamania wzrasta 2-10-krotnie [1]. Należy podkreślić, że wystąpienie złamania osteoporotycznego jest obecnie równoznaczne z rozpoznaniem osteoporozy i koniecznością wdrożenia leczenia, dlatego niezwykle istotnym kryterium rozpoczęcia terapii farmakologicznej jest ocena ryzyka wystąpienia pierwszego złamania. Najczęściej używanym narzędziem oceny ryzyka złamania jest kalkulator FRAX. W tym miejscu należy zaznaczyć, że BMD (gęstość mineralna kości) jest tylko jednym z parametrów wpływających na możliwość wystąpienia złamania i przestało być jedynym kryterium rozpoznania osteoporozy.

W celu zmniejszenia ryzyka złamań stosuje się postępowanie niefarmakologiczne (żywienie, rehabilitacja i zmiana stylu życia) i farmakologiczne. Mamy do dyspozycji leki o różnym mechanizmie dzia-

## DISCUSSION

Osteoporosis is a generalised disorder of bone reducing bones' ability to resist loads and, consequently, leading to a higher risk of fractures [16]. It is associated with decreased bone mineral density and disturbed microarchitecture of bone tissue. Osteoporotic fractures are fractures caused by low-energy forces (a fall from a standing height or lower, but also as a result of a rapid bend or activation of the abdominal press – vertebral body fractures). These fractures usually occur in vertebral bodies, distal radius, proximal femur (femoral neck fractures, pertrochanteric and intertrochanteric femoral fractures), proximal humerus, ribs, pelvis or the proximal tibia [1].

Age-related physiological bone loss results in no clinical symptoms, fractures or bone deformities. Radiographic findings include increased bone translucency and progressive cortical thinning. Biopsy specimens of cancellous bone from the iliac crest showed that men lose approximately 27% of their cancellous bone stock between the age of 20 and 80 while women lose approximately 40% in the same period, which is associated with progressive post-menopausal bone loss as a result of reduced protection provided by oestrogens [16].

The lifetime risk of osteoporotic fractures is 46.4% in 50-year-old women and 22.4% in men of the same age. Complications of proximal femoral fractures in elderly persons lead to the death of 20% of the women and 30% of the men within 1 year of the fracture and 50% of the surviving patients are disabled. It should be also remembered that after the first fracture the risk of another fracture increases 2-10 times [1]. Importantly, nowadays the occurrence of an osteoporotic fracture automatically leads to making the diagnosis of osteoporosis and the necessity of treatment; consequently, the assessment of the risk of a lifetime-first osteoporotic fracture is a crucial criterion for starting pharmacological therapy. Fracture risk is usually assessed with the FRAX calculator. It needs to be stressed that BMD (bone mineral density) is one of many parameters influencing the possibility of a fracture and is no longer considered to be the only diagnostic criterion for osteoporosis.

The risk of fractures is reduced with the use of non-pharmacological (diet, rehabilitation and change of lifestyle) and pharmacological management. Available drugs have various mechanisms of action, including anti-resorptive (bisphosphonates), anti-catabolic (e.g. denosumab) or anti-metabolic (teriparatide) medication [2].

Bisphosphonates are synthetic analogues of pyrophosphate, an endogenous physiological inhibitor of

łania, w tym antyresorpcyjne (bisfosfoniany), antykataboliczne (np. denosumab) czy antymetaboliczne (teryparatyd) [2].

Bisfosfoniany są syntetycznymi analogami pirofosforanu, który jest endogennym, fizjologicznym inhibitorem mineralizacji. W odróżnieniu od pirofosforanu mają też dodatkowo zdolność hamowania resorpcji kości. BF wiążą się stabilnie z kryształami hydroksyapatytu i mogą pozostawać w kościach przez wiele lat. Gromadzą się w miejscach mineralizacji kości, ale też na powierzchniach kości ulegających resorpcji. BF są więc resorbowane wraz z tkanką kostną przez osteoklasty, przez co upośledzają ich funkcję resorbcyjną. Powoduje to w efekcie spowolnienie obrotu kostnego i zwiększenie stopnia mineralizacji kości i, co za tym idzie, poprawiają się właściwości biomechaniczne. Sugerowano także, że przedawkowanie BF może tak zaburzyć przebudowę tkanki kostnej, że straci ona zdolność do reperacji i gojenia zmian spowodowanych przez mikrozłamania lub innych uszkodzeń struktury kostnej.

Badania kliniczne Fosamax International Trial Study (FOSIT, 1999) i HIP (2001) udowodniły znamienne statystycznie zmniejszenie występowania złamań kręgosłupa (55%), kości udowej (51%), kości przedramienia (48%) i złamań w innych lokalizacjach (50%) podczas leczenia alendronianem i risedronianem [3,4]. Natomiast badanie HORIZON Pivotal Fracture Trial (2007) z zolendronianem wykazało, że wlew i. v. leku 1 x rok znamiennie statystycznie zmniejsza ryzyko złamania k. udowej (o 41%), kręgów (o 77%), i w innych lokalizacjach pozakręgowych (o 25%) [5]. BF mają dodatni wskaźnik korzyści do ryzyka wśród kobiet z osteoporozą podczas leczenia od 3 do 5 lat. Literatura dotycząca leczenia powyżej tego okresu jest skromniejsza. W ostatnich latach pojawiły się doniesienia o złamaniach atypowych- podkrętarzowych i trzonu kości udowej sugerujące powiązanie z długim używaniem BF [6-14]. Kryteria złamania atypowego przedstawiliśmy w Tabeli 1.

Dotychczas patomechanizm powstania złamań atypowych nie jest do końca wyjaśniony.

Bardzo wiele wskazuje na to, że złamanie atypowe jest rodzajem złamania zmęczeniowego. Przemawia za tym m.in. obraz radiologiczny podobny do złamania zmęczeniowego lub złamania niedokonanego. W literaturze sugeruje się, że prawie 70% osób, które przebyły złamanie powolne, miało również okres prodromalnego bólu przed wystąpieniem złamania [7]. Wśród naszych chorych zaledwie 36% zgłaszało prodromalny ból przed wystąpieniem złamania. Mikrouszkodzenia powstałe podczas terapii BF kumulują się i nie są skutecznie naprawiane, ponie-

mineralisation. Unlike pyrophosphate, bisphosphonates also inhibit bone resorption. BPs bind strongly to hydroxyapatite crystals and may remain in bone for many years. They accumulate at bone mineralisation sites, but also on the surface of bones undergoing resorption. BPs are thus resorbed by osteoclasts together with bone tissue, disturbing osteoclastic resorptive function. This results in slower bone turnover and higher bone mineralisation, leading to improved biomechanical characteristics. It has also been suggested that a BP overdose may impair bone remodelling, resulting in the bone losing the ability to regenerate and heal lesions caused by microfractures or other structural bone damage.

The Fosamax International Trial Study (FOSIT, 1999) and the HIP study (2001) confirmed a statistically significant reduction in the incidence of spinal (55%), femoral (51%), forearm (48%) and other (50%) fractures during the treatment with alendronate and risedronate [3,4]. The HORIZON Pivotal Fracture Trial (2007) with zoledronate showed that intravenous infusion of the drug once a year caused a statistically significant reduction in the risk of femoral fractures (by 41%), vertebral fractures (by 77%) and other non-vertebral fractures (by 25%) [5]. BPs have a positive risk/benefit ratio in osteoporotic women during treatment lasting 3-5 years. Publications on treatment extending beyond this period are scarce. The past few years have seen the publication of papers describing atypical subtrochanteric and diaphyseal femoral fractures and suggesting a link between them and long-term BP therapy [6-14]. Atypical fracture features are presented in Table 1.

The pathomechanism of atypical fractures has not yet been fully explained. It is highly possible that atypical fractures are a type of stress fractures. This is indicated, among others, by the radiographic presentation, which is similar to that of stress fractures or incomplete fractures. It has been suggested that almost 70% of the persons who have had a stress fracture also experienced prodromal pain prior to the fracture [7]. Only 36% of our patients reported prodromal pain before the fracture. Microinjuries occurring during BP therapy accumulate and do not heal properly since the processes of bone remodelling are decreased. Moreover, there is accumulation of collagen glycation products, which disturbs the reticular structure of collagen, leading to even more deterioration of the biomechanical properties of the bone. There have also been reports on anti-angiogenic effects of chronic BP therapy on bones [7].

Suggestions that chronic BP use can lead to the accumulation of the drug in the body appeared as early as the 1990s. Such accumulation may inhibit re-

waż procesy przebudowy kości są zmniejszone. Dodatkowo dochodzi do nagromadzenia się produktów glikacji kolagenu, co zaburza jego budowę siateczkową i dodatkowo prowadzi do osłabienia właściwości biomechanicznych kości. Pojawiły się także doniesienia o antyangiogennym wpływie na kości przewlekłej terapii BF [7].

Już w latach 90. XX wieku sugerowano, że przedłużone stosowanie BF prowadzi do kumulacji leku w organizmie, co może zahamować procesy resorpcji do tego stopnia, że będą zaburzone mechanizmy prawidłowej naprawy mikrouszkodzeń. W tym przypadku złamanie może nastąpić w wyniku urazu, nie większego niż obciążenie ciężarem własnego ciała [15-17].

Częstość występowania opisywanych złamań atypowych oszacowana przez HMO (Health Maintenance Organization) wynosi 2/100'000/rok przy przyjmowaniu BF przez okres do 2 lat i 78/100'000/rok przy przyjmowaniu BF przez 8 lat. Te dane wskazują, że powikłanie terapii BF w postaci złamania atypowego można zaklasyfikować jako rzadkie, ale jego ryzyko może wzrastać wraz z czasem trwania terapii [7]. Pamiętać należy jednak o fakcie, że złamania takie mogą występować także bez stosowania BF.

Bisfosfoniany mogą pozostać w kościach przez wiele lat i nie są metabolizowane. Mają też wpływ na osteoklasty i upośledzają ich zdolność do resorpcji tkanki kostnej [1,6]. Nie jest jednak znany wpływ przedłużonego działania BF na zahamowanie przebudowy kostnej w kości udowej, która jest strukturą przenoszącą największe siły w ciele człowieka [17]. Opisywane są przypadki zmniejszenia przebudowy kostnej po BF w biopsjach grzebienia kości biodrowej, ale nie ma żadnego przypadku opisującego zmiany w kości udowej [14,15]. Zwiększona wtórna mineralizacja kości prowadzi do zmiany rozmiarów kryształów hydroksyapatytu, zmniejszenie mineralnej heterogenności tkanki, porowatości i zwiększenia sztywności [17]. Tym samym zwiększenie twardości kości prowadzi jednocześnie do zwiększenia jej kruchości. Są także dowody sugerujące, że zaburzenie pomiędzy procesami resorpcji tkanki kostnej a jej tworzeniem, leżą u podstawy mechanizmu odpowiadającego za wystąpienie złamania atypowego [14].

Innowacyjnym lekiem w leczeniu osteoporozy jest analog ludzkiego parathormonu (teriparatyd, rhPTH). Jest to N-końcowy fragment PTH otrzymywany metodami inżynierii genetycznej. Zaleca się jego podawanie w sposób fazowy, z okresami przerw. Wykazuje on zmniejszenie ryzyka złamań osteoporotycznych, również w przypadkach osteoporozy indukowanej GKS [18-21]. Ze względów bezpieczeństwa okres stosowania tego typu leczenia jest ograniczony do 24 miesięcy, dlatego w celu utrzymania efektu terapeutycz-

sorption processes to the extent that the mechanisms of normal microinjury healing are disturbed. In such cases, fractures may result from a trauma no greater than bearing the weight of one's body [15-17].

The incidence of these atypical fractures has been estimated by a HMO (Health Maintenance Organization) to be 2/100,000/year when taking BPs for up to 2 years and 78/100,000/year when taking BPs for 8 years. This data suggests that complications of BP therapy in the form of atypical fractures may be classified as rare, but longer treatment may be associated with a higher risk [7]. However, it should be noted that such fractures may also occur in those not exposed to BP therapy.

Bisphosphonates may remain in bones for many years and are not metabolised. In addition, they influence osteoclasts and impair their ability to resorb bone tissue [1,6]. However, the effects of prolonged BP treatment on the inhibition of bone remodelling in the femur, which is the structure bearing the highest loads in the human body, remain unknown [17]. Cases of decreased bone remodelling in iliac crest biopsies after BP therapy have been described, but no paper presenting changes within the femur has been published [14,15]. Increased secondary bone mineralisation leads to a change in the size of hydroxyapatite crystals, lower mineral heterogeneity of the tissue and porosity and greater stiffness [17]. Consequently, increased hardness makes the bone more brittle. Moreover, some evidence suggests that atypical fractures may develop due to an imbalance between the resorption and formation of bone [14].

Innovative osteoporosis treatment uses an analogue of human parathyroid hormone (teriparatide, rhPTH). The teriparatide molecule is a genetically engineered N-terminal fragment of PTH. It is recommended to be administered in stages with appropriate intervals. It reduces the risk of osteoporotic fractures, including patients with CS-induced osteoporosis [18-21]. Due to safety reasons, this type of treatment may continue for up to 24 months; consequently, in order to maintain the therapeutic effect after this period the patients should undergo anti-resorption therapy. The price of teriparatide constitutes a considerable obstacle to its wider use.

Another relatively new drug approved for the treatment of osteoporosis is denosumab. Denosumab is a monoclonal antibody against the RANKL receptors. Denosumab inhibits osteoclast maturation, formation and survival. Unlike BPs, denosumab is not deposited in bone tissue. After therapy with denosumab, bone density does not plateau after 5 years of treatment and continues to grow. This effect may be associated with the fact that the drug is administered

nego po tym okresie należy rozpocząć leczenie antyresorbcyjne. Istotnym ograniczeniem w powszechnym stosowaniu teriparatydu jest jego cena.

Kolejnym stosunkowo nowym preparatem zarejestrowanym w leczeniu osteoporozy jest denosumab. Jest to monoklonalne przeciwciało skierowane przeciwko receptorom RANKL. Denosumab hamuje procesy dojrzewania, formowania i przeżycie osteoklastów. W odróżnieniu od BF nie wbudowuje się w strukturę kości. Gęstość kośćca po terapii denosumabem nie osiąga plateau po 5 latach stosowania i nadal rośnie. Może to być związane z cyklicznym podawaniem leku – raz na 6 miesięcy w iniekcjach podskórnych. Jest możliwe, że ciągły wzrost gęstości kości po przedłużonej terapii będzie skutkował wzmocnieniem kości i zwiększoną prewencją złamań. Aktualnie trwa 3 faza badania klinicznego dotycząca terapii denosumabem. Wyniki będą opublikowane po 7-letnim okresie od rozpoczęcia terapii [22]. W świetle najnowszych doniesień, po długotrwałym stosowaniu denosumabu (>2,5 roku) istnieje ryzyko wystąpienia złamania atypowego. W 3 fazie badania klinicznego (FREEDOM) takie powikłanie wystąpiło w 2 przypadkach na 8928 osób poddanych terapii, co, podobnie jak przypadku terapii BF, można zaklasyfikować do powikłań rzadkich (≥ 1/10 000 to < 10/10 000).

Należy podkreślić fakt, że przyjmowanie bisfosfonianów znacznie obniża ryzyko wystąpienia złamań osteoporotycznych. Korzyści wynikające z leczenia BF są niewspółmiernie większe niż ich negatywne skutki, czyli między innymi występowanie złamań atypowych. W tym przypadku nie ma uzasadnionych przeciwwskazań do zaniechania pierwotnego leczenia osteoporozy BF. Z punktu widzenia długotrwałego sukcesu terapeutycznego, istotnym wydaje się być kontrola i ponowne rozważenie wskazań do kontynuacji terapii BF po okresie 3-5 lat, na podstawie obrazów radiologicznych w typowym miejscu, po wystąpieniu prodromalnych objawów u pacjenta (Tab. 1). Zwracamy też uwagę na wystąpienie złamania atypowego u pacjentów z osteomalacją, po krótszym okresie terapii BF. Sugerujemy, aby przed rozpoczęciem terapii antyresorpcyjnej ocenić poziom witaminy D i w przypadku niedoboru zastosować leczenie suplementacyjne. W świetle niedawnych publikacji, u pacjentów leczonych długotrwale, u których wystąpiły objawy wymienione w Tabeli 1, korzystne może być przerwanie terapii lub włączenie leków alternatywnych np. ranelinianu strontu lub denosumabu. Praca ta nie podważa celowości i skuteczności leczenia osteoporozy BF, ale zwraca uwagę na ryzyko wystąpienia niekorzystnych zdarzeń, które w naszej opinii powinny zostać zaklasyfikowane jako powikłania długotrwałej terapii BF.

in cycles once every 6 months in the form of subcutaneous injections. Constant increases in bone density after prolonged therapy may strengthen the bone and result in better fracture prevention. The results of an on-going phase 3 clinical study on denosumab will be published 7 years after the start of the treatment [22]. According to recent studies, long-term users of denosumab (>2.5 years) are at risk of atypical fractures. This complication occurred in 2 out of 8928 patients treated in a phase 3 clinical trial (FREEDOM); consequently, these complications may be classified as rare (≥ 1/10,000 to < 10/10,000), similarly to atypical fractures in BP therapy.

It needs to be stressed that the use of bisphosphonates considerably reduces the risk of osteoporotic fractures. The benefits of BP treatment strongly outweigh the negative consequences including the occurrence of atypical fractures. In this case, there are no justified contraindications to ceasing to use BPs as primary treatment for osteoporosis. In terms of long-term therapeutic success, it seems crucial to monitor and re-evaluate the indications for further BP therapy at 3-5 years, based on radiographic images from a typical site after the onset of prodromal symptoms (Tab. 1). Another observation of note is that patients with osteomalacia develop atypical fractures after shorter BP therapy. It would be useful to assess vitamin D levels before starting anti-resorptive therapy and implement supplementation if deficiency is detected. According to recent publications, patients undergoing long-term treatment who show symptoms listed in Table 1 may benefit from discontinuing the therapy or starting an alternative medication, e.g. strontium ranelate or denosumab. This paper does not call into question the usefulness and efficacy of treating osteoporotic patients with BPs; instead, it indicates a risk of specific adverse events which in our opinion should be classified as complications of long-term BP therapy.

In addition, the authors would like to point out the necessity of surgical treatment of atypical fracture patients and using preventive fixation as early as possible.

Objective studies are necessary to confirm the assumptions, investigate this problem in detail and prevent fractures after BP treatment. It seems crucial to determine how long BPs may be safely administered and whether and when to introduce breaks in the treatment as well as to develop an algorithm allowing for successfully combining drugs exhibiting different mechanisms of action in order to ensure maximum improvement in the quality of life of osteoporotic patients.

Wskazujemy także konieczność leczenia operacyjnego i stosowania zespoleń prewencyjnych na możliwie wczesnym etapie złamania.

W celu potwierdzenia przypuszczeń, dogłębnego zbadania oraz przeciwdziałania zjawisku złamań po terapii BF, istnieje potrzeba przeprowadzenia obiektywnych badań. Kluczowe wydaje się być rozstrzygnięcie jak długo można bezpiecznie stosować BF, czy i kiedy stosować przerwy w terapii oraz opracowanie algorytm skutecznego łączenia preparatów o różnych mechanizmach działania w celu jak największej poprawy jakości życia pacjentów cierpiących na osteoporozę.

## WNIOSKI

1. Autorzy zwracają uwagę na fakt, że złamania te różnią się od klasycznych złamań osteoporotycznych.
2. Autorzy wskazują leczenie operacyjne tych złamań, także niedokonanych, jako metodę z wyboru.
3. Autorzy sugerują, aby oceniać konieczność kontynuowania terapii lekami z grupy bisfosfonianów po 3-5 latach od rozpoczęcia terapii.

## CONCLUSIONS

1. The authors stress that these fractures differ from “classic” osteoporotic fractures.
2. The authors indicate surgical treatment of these fractures (even incomplete ones) as a method of choice.
3. The authors suggest that the need for further BP therapy should be assessed after 3-5 years of treatment.

## PIŚMIENNICTWO / REFERENCES


1. Górecki A, Marczyński W, Czerwiński E. Zasady profilaktyki rozpoznawania i leczenia osteoporotycznych złamań kości. Ortop Traumatol Rehabil 2007; 5; 548-54.
2. Grzegorz Goncerz. Zalecenia postępowania diagnostycznego i leczniczego w osteoporozie. Aktualizacja 2011. www.mp.pl
3. Pols HA, Felsenberg D, Hanley DA, et al. Multinational, placebo-controlled, randomized trial of the effects of alendronate on bone density and fracture risk in postmenopausal women with low bone mass: results of the FOSIT study. Fosamax International Trial Study Group. Osteoporos Int 1999; 9(5): 461-8.
4. McClung MR, Geusens P, Miller PD, et al. Hip Intervention Program Study Group. Effect of risedronate on the risk of hip fracture in elderly women. Hip Intervention Program Study Group. N Engl J Med 2001; 344(5): 333-40.
5. Black DM, Delmas PD, Eastell R, et al. Once-yearly zoledronic acid for treatment of postmenopausal osteoporosis. N Engl J Med 2007; 356(18): 1809-22.
6. Bone HG, Hosking D, Devogelaer JP, et al. Alendronate Phase III Osteoporosis Treatment Study Group. Ten years' experience with alendronate for osteoporosis in postmenopausal women. N Engl J Med 2004; 350(12): 1189-99.
7. Shane E, Burr D, Ebeling PR, et al. for American Society for Bone and Mineral Research. Atypical subtrochanteric and diaphyseal femoral fractures: Report of a task force of the American Society for Bone and Mineral Research. J Bone Miner Res 2010; 25: 2267-94.
8. Goh SK, Yang KY, Koh JS, et al. Subtrochanteric insufficiency fractures in patients on alendronate therapy: A caution. J Bone Joint Surg Br 2007; 89: 349-53.
9. Kwek EB, Goh SK, Koh JS, et al. An emerging pattern of subtrochanteric stress fractures: A long-term complication of alendronate therapy? Injury. 2008;39:224–231.
10. Neviaser AS, Lane JM, Lenart BA, et al. Low-energy femoral shaft fractures associated with alendronate use. J Orthop Trauma 2008; 22: 346-50.
11. Ovinda CV, Zerwekh JE, Rao S, et al. Severely suppressed bone turnover: A potential complication of alendronate therapy. J Clin Endocrinol Metab 2005; 90: 1294-301.
12. Ng YH, Gino PD, Lingaraj K, Das De S. Femoral shaft fractures in the elderly--role of prior bisphosphonate therapy. Injury 2011; 42(7): 702-6.
13. Gunawardena I, Baxter M, Rasekh Y. Bisphosphonate-related subtrochanteric femoral fractures.Am J Geriatr Pharmacother 2011; 9(3): 194-8.
14. Somford MP, Draijer FW, Thomassen BJ, et al. Bilateral fractures of the femur diaphysis in a patient with rheumatoid arthritis on long-term treatment with alendronate: Clues to the mechanism of increased bone fragility. J Bone Miner Res 2009; 24: 1736-40.
15. Arlot M, Meunier PJ, Boivin G, et al. Differential effects of teriparatide and alendronate on bone remodeling in postmenopausal women assessed by histomorphometric parameters. J Bone Miner Res 2005; 20: 1244-53.
16. Galus „Choroby Metboliczne kości” p. 177-8, 220-1

17. Nieves JW, Cosman F. Atypical subtrochanteric and femoral shaft fractures and possible association with bisphosphonates. Curr Osteoporos Rep 2010; 8: 34-9.
18. Visekruna M, Wilson D, McKiernan FE. Severely suppressed bone turnover and atypical skeletal fragility. J Clin Endocrinol Metab 2008; 93: 2948-52.
19. Misiorowski W. Postępy w leczeniu osteoporozy: leczenie anaboliczne. Postępy Nauk Medycznych 2008; 3: 191-7.
20. Lorenc RS, et al. Zalecenia postępowania diagnostycznego i leczniczego w osteoporozie. Aktualizacja 2011.
21. Riggs BL, Melton LJ. The prevention and treatment of osteoporosis. N Engl J Med 1992; 327(9): 620-7.
22. Hanley DA, Adachi JD, Bell A, Brown V. Denosumab: mechanism of action and clinical outcomes. Int J Clin Pract 2012; 66(12): 1139-46.

**Liczba słów/Word count:** 5454 **Tabele/Tables:** 2 **Ryciny/Figures:** 4 **Piśmiennictwo/References:** 22

*Adres do korespondencji / Address for correspondence*
*Grzegorz Fijewski*
*ul. Aluzyjna 34B, 03-149 Warszawa*
*tel.: 603-578-825, e-mail: fijewski@wp.pl*

*Otrzymano / Received* *09.03.2016 r.*
*Zaakceptowano / Accepted* *14.06.2016 r.*