ARTYKUŁ ORIGINALNY / ORIGINAL ARTICLE

Ortopedia Traumatologia Rehabilitacja
© MEDSPORTPRESS, 2016; 5(6); Vol. 18, 435-444
DOI: 10.5604/15093492.1224617

Operacyjne leczenie złamania głowy kości promieniowej – wyniki, powikłania

Surgical Treatment of Radial Head Fractures: Outcomes and Complications

Bartosz Chwedczuk[(A,B,C,D,E,F)], Piotr Piekarczyk[(A,B,D)], Krzysztof Kwiatkowski[(A,D,E)], Krzysztof Piątkowski[(B)]

Klinika Traumatologii i Ortopedii, Wojskowy Instytut Medyczny CSK MON, Warszawa, Polska
Department of Traumatology and Orthopaedics, MND CRH Military Institute of Medicine in Warsaw, Poland

STRESZCZENIE

Wstęp. Właściwe leczenie złamań głowy kości promieniowej nadal jest obszarem wielu sporów i kontrowersji. W niniejszym badaniu staramy się ocenić wyniki operacyjnej stabilizacji tych obrażeń oraz zidentyfikować najczęstsze powikłania.

Materiał i metody. Retrospektywnej analizie poddano dokumentację 63 chorych (25 kobiet i 38 mężczyzn), leczonych w latach 2011-2014. Wyniki leczenia oceniono w skali Broberga i Morreya oraz quickDASH.

Wyniki. Spośród 21 chorych ze złamaniem izolowanym, wszyscy ze złamaniem typu II uzyskali wynik bardzo dobry. W typie III złamania, 11 chorych uzyskało wynik zadowalający, a 4 wynik niezadowalający. Spośród 19 chorych, którzy doznali złamania ze zwichnięciem stawu łokciowego, w grupie ze złamaniem typu II odnotowaliśmy same wyniki b. dobre, natomiast w typie III złamania – 8 wyników zadowalających i 4 niezadowalające. U 23 chorych ze straszliwą triadą Hotchkissa, w typie II złamania odnotowaliśmy 7 wyników zadowalających, a w typie III – 12 wyników zadowalających i 4 wyniki niezadowalające. Powikłania, jakie wystąpiły, to ograniczenie ruchomości stawu łokciowego (59% chorych), dolegliwości bólowe (52,9%), osłabienie siły (35,3%), pourazowa artroza (29,4%), skostnienia pozaszkieletowe (11,8%), brak zrostu (1,5%). Jedenastu chorych wymagało reoperacji.

Wnioski. 1. Współcześnie stosowane materiały do zespalania odłamów pozwalają na stabilne zespolenie niemal wszystkich złamań głowy kości promieniowej. 2. O ile istnieją techniczne możliwości zespolenia złamania głowy kości promieniowej, warto podjąć próbę wykonania otwartej repozycji i stabilizacji wewnętrznej. 3. W przypadku braku możliwości zespolenia, leczeniem z wyboru powinna być endoprotezoplastyka głowy kości promieniowej.

Słowa kluczowe: głowa kości promieniowej, złamania, straszliwa triada Hotchkissa

SUMMARY

Background. Appropriate treatment of radial head fractures remains an area of disputes and controversy. The present paper aims to assess the outcomes of surgical fixation of these injuries and identify the most common complications.

Material and methods. The medical records of 63 patients (25 women and 38 men) treated in 2011-2014 were analysed retrospectively. The treatment outcomes were assessed according to the Broberg and Morrey rating system and the QuickDASH score.

Results. Of 21 patients with isolated fractures, all those with Type 2 fractures demonstrated excellent outcomes. In the group with Type 3 fractures, 11 patients showed satisfactory and 4 unsatisfactory outcomes. Of 19 patients with a fracture combined with elbow dislocation, all those with Type 2 fractures achieved excellent results while in the group with Type 3 fractures 8 patients had satisfactory and 4 had unsatisfactory outcomes. 23 patients were diagnosed with Hotchkiss' terrible triad; 7 of them had sustained Type 2 fractures and showed satisfactory outcomes while those with Type 3 fractures demonstrated 12 satisfactory and 4 unsatisfactory results. Complications included limited elbow mobility (59% of the patients), pain (52.9%), lower muscle strength (35.3%), posttraumatic arthrosis (29.4%), heterotopic ossification (11.8%) and nonunion (1.5%). Eleven patients required repeat surgery.

Conclusions. 1. Today's materials used for the fixation of fracture fragments allow for a stable fixation of almost any fracture of the radial head. 2. As long as fixation of a given radial head fracture is technically possible, open reduction and internal fixation should be attempted. 3. If fixation is impossible, radial head replacement should be a method of choice.

Key words: radial head, fractures, Hotchkiss' terrible triad

WSTĘP

Złamania głowy kości promieniowej stanowią około 4% wszystkich złamań oraz około jedną trzecią złamań w obrębie stawu łokciowego [1,2]. Mogą występować jako obrażenia izolowane albo jako część złożonych obrażeń łokcia [3]. W radiologicznym opisie złamań głowy kości promieniowej powszechnie korzysta się z klasyfikacji Masona [1]. Złamania typu I wg klasyfikacji Masona stanowią około 82% wszystkich złamań głowy kości promieniowej, złamania typu II około 14%, a złamania typu III około 4% [4]. Większość złamań typu I oraz niektóre złamania typu II, po potwierdzeniu stabilności stawu łokciowego można leczyć nieoperacyjnie. Wskazaniem do leczenia operacyjnego są przemieszczone złamania typu II i III, ze współistniejącym ograniczeniem ruchomości lub niestabilnością łokcia. Niekiedy wieloodłamowe złamania głowy kości promieniowej są niemożliwe do chirurgicznego zespolenia i stanowią wskazanie do endoprotezoplastyki głowy kości promieniowej lub, w niektórych przypadkach, usunięcia złamanej głowy [5]. Jeśli usunięcie głowy kości promieniowej, złamanie wyrostka dziobiastego lub uszkodzenie więzadła pobocznego przyśrodkowego powodują niestabilność łokcia, to należy rozważyć endoprotezoplastykę głowy kości promieniowej [6]. Endoprotezoplastyka jest również wskazana w przypadkach wieloodłamowego złamania głowy i zwichnięcia stawu promieniowo-łokciowego dalszego, w celu ograniczenia przemieszczenia dogłowowego kości promieniowej. W każdej z tych sytuacji, endoprotezoplastyka głowy może doprowadzić do przywrócenia stabilności łokcia, pozwalając na wczesne ćwiczenia ruchów.

Celem badania jest ocena skuteczności operacyjnego nastawienia i zespolenia złamań głowy kości promieniowej, zależnie od typu złamania i obrażeń współtowarzyszących w stawie łokciowym, oraz identyfikacja najczęściej występujących zaburzeń po operacyjnym nastawieniu i zespoleniu tych złamań.

BACKGROUND

Radial head fractures constitute approximately 4% of all fractures and approximately a third of elbow joint fractures [1,2]. They can occur as isolated fractures or be a part of more complex elbow injuries [3]. Radiographic description of radial head fractures commonly uses the Mason classification [1]. Mason Type 1 fractures make up approximately 82% of all radial head fractures, Type 2 fractures are found in approximately 14% of all cases and Type 3 are found in 4% [4]. The majority of Type 1 and some Type 2 fractures may be treated conservatively once elbow stability has been confirmed. Indications for surgical treatment include displaced Type 2 and Type 3 fractures with limited elbow mobility or elbow instability. Sometimes comminuted radial head fractures cannot be fixated surgically and are an indication for radial head replacement or, in some cases, removal of the fractured head [5]. If removal of the radial head, coronoid process fracture or damage to the medial collateral ligament result in elbow instability, radial head replacement should be considered [6]. The use of an endoprosthesis is also indicated in comminuted radial head fractures and dislocation of the distal radioulnar joint in order to limit the cephalic displacement of the radial bone. In each of these situations, radial head replacement may restore elbow stability and allow for early movement exercises.

The aim of this paper is to assess the efficacy of surgical reduction and fixation of radial head fractures depending on fracture type and concomitant injuries within the elbow joint and to identify the most common disturbances following surgical reduction and fixation of these fractures.

MATERIAŁ I METODY

W latach 2011-2014, operowano 113 chorych ze złamaniami głowy kości promieniowej, metodą otwartego nastawienia i stabilizacji wewnętrznej. Z badania wykluczono chorych z współwystępującymi obrażeniami jednoimiennej kończyny, mogącymi wpłynąć na wynik oceny czynnościowej (27 osób), chorych ze wcześniejszymi zaburzeniami czynności stawu łokciowego (3 osoby) oraz chorych, którzy doznali ponownego złamania w obrębie stawu łokciowego (4 osoby). Ostatecznie do badania zakwalifikowano 79 osób spełniających założone przez nas kryteria. Spośród

MATERIAL AND METHODS

A total of 113 patients with radial head fractures were treated at our centre with open reduction and internal fixation in 2011-2014. Our analysis excluded patients with concomitant injuries of the homonymous limb, which could influence the results of functional assessment (27 patients), those with a history of functional disorders of the elbow (3 patients) and cases of repeat elbow fractures (4 patients). In the end, 79 patients who met the criteria were included in the study. Of the patients qualified for the study, 16 did not report for follow-up examinations. Con-

zakwalifikowanych chorych, 16 nie zgłosiło się na badania kontrolne. Badanie objęło zatem 63 pacjentów (25 kobiet i 38 mężczyzn). Chorych podzielono na podgrupy w zależności od typu złamania (typ II, lub III wg klasyfikacji Masona) oraz obrażeń współtowarzyszących (złamania izolowane, złamania głowy kości promieniowej ze zwichnięciem stawu łokciowego oraz złamania głowy kości promieniowej ze zwichnięciem stawu łokciowego i złamaniem wyrostka dziobiastego kości łokciowej (tzw. straszliwa triada Hotchkissa) (Tab. 1). Typ złamania oceniano na podstawie badania radiologicznego i/lub tomografii komputerowej.

Średnia wieku chorych wyniosła 39 lat (najmłodszy chory 21, a najstarszy 75 lat). Średni czas obserwacji wyniósł 2 lata i 10 miesięcy (od 14 do 58 miesięcy). Wszystkie wyróżnione podgrupy chorych były porównywalne pod względem wieku, czasu obserwacji oraz procentowego udziału mężczyzn i kobiet.

Średni czas od urazu do operacji wyniósł 3 dni (od 1 do 72). Zrost kostny oraz występowanie ewentualnych skostnień okołostawowych oceniano na podstawie radiogramów wykonywanych po 6 tygodniach, a następnie po 2, 4, 6 i 9 miesiącach od operacji. Brak widocznych cech zrostu kostnego po 6 miesiącach odnotowywano jako zrost opóźniony, a po 12 miesiącach jako brak zrostu. W przypadkach, gdy obecny był zrost złamania, jednak utrzymywały się znacznego stopnia ograniczenia ruchomości stawu łokciowego pomimo rehabilitacji, chorych kwalifikowano do usunięcia zespolenia oraz artrolizy.

W ocenie wyników leczenia posłużono się skalą obiektywną Broberga i Morreya, wypełnianą przez badacza, oraz subiektywną skalą niepełnosprawności quickDASH, będącą skróconą wersją skali DASH (The Disabilities of the Arm, Shoulder and Hand), którą wypełniali chorzy w obecności badacza po otrzymaniu niezbędnej instrukcji [7, 8]. Jeżeli chory uzyskał 95-100 punktów w skali Broberga i Morreya, wynik leczenia ocenialiśmy jako bardzo dobry, jeżeli ocena mieściła się w przedziale 80-94 punktów wynik leczenia ocenialiśmy jako dobry, wyniki z prze-

sequently, the study ultimately included 63 patients (25 women and 38 men). The patients were divided into subgroups depending on fracture type (Mason Type 2 or 3) and concomitant injuries (isolated fractures, radial head fractures with elbow dislocation, and radial head fractures with elbow dislocation and ulnar coronoid process fractures (i.e. Hotchkiss' terrible triad) (Tab. 1). Fracture type was determined based on radiographic examinations and/or computed tomography.

Mean age was 39 years (the youngest patient was 21 and the oldest was 75 years old). The mean follow-up period was 2 years and 10 months (between 14 and 58 months). All patient subgroups were similar in terms of age, follow-up period and the percentage of male and female subjects.

Mean time from injury to surgery was 3 days (between 1 and 72 days). Bone union and the occurrence of any periarticular ossification were assessed with radiographs obtained at 6 weeks and then at 2, 4, 6 and 9 months after surgery. The lack of visible evidence of bone union at 6 months was reported as delayed bone union and at 12 months as nonunion. In cases where bone union occurred but elbow mobility was still significantly limited despite rehabilitation, the patients were qualified for removal of the fracture fixation and arthrolysis.

The treatment outcomes were assessed with the objective Broberg and Morrey rating system (completed by the investigator) and the subjective disability QuickDASH questionnaire, which is a short version of the DASH (Disabilities of the Arm, Shoulder and Hand) questionnaire (completed by the patient with the investigator present and after the patient had been appropriately instructed on how to complete it) [7,8]. Treatment outcomes were assessed as excellent in patients who scored 95-100 points in the Broberg and Morrey system, while scores of 80-94 points were classified as good, scores of 60-79 points as fair and scores below 60 points as poor. Posttraumatic degenerative changes were assessed based on radiographs obtained during the final examination (at least

Tab. 1. Liczba chorych w poszczególnych podgrupach ze względu na typ złamania oraz obrażenia współistniejące

Tab. 1. Number of patients in each subgroup according to fracture type and concomitant injuries

	Izolowane złamanie/ Isolated fracture		Złamanie ze zwichnięciem łokcia/ Fracture with elbow dislocation		Straszliwa triada Hotchkissa/ Hotchkiss' terrible triad	
	Liczba/ No.	%	Liczba/ No.	%	Liczba/ No.	%
Typ II wg Masona/ Mason Type 2	6	29%	7	37%	7	30%
Typ III wg Masona/ Mason Type 3	15	71%	12	63%	16	70%
Razem/ Total	21	33%	19	30%	23	37%

Ryc. 1. 1. Złamanie typu II wg klasyfikacji Masona; 2. Po wykonaniu repozycji odłamów, wstępnym zespoleniu drutami „K" oraz dopasowaniu niskoprofilowej płyty; 3. Ostateczna stabilizacja płytą

Fig. 1. 1. Mason Type 2 fracture; 2. After fragment reduction, initial K wire fixation and adjustment of a low profile plate; 3. Final plate stabilisation

działu 60-79 punktów jako dostateczny, natomiast poniżej 60 punktów jako zły. Ocenę pourazowych zmian zwyrodnieniowych przeprowadzono na podstawie radiogramów wykonywanych w czasie badania końcowego (minimum rok od operacji). Do oceny zaawansowania tych zmian posłużyliśmy się skalą Broberga i Morreya [9,10].

Najczęściej stosowano boczny dostęp operacyjnym wg Kohera [11]. Głowę kości promieniowej, w zależności od morfologii złamania, zespalano za pomocą niskoprofilowych płyt ze stabilnością kątową i zmiennym kątem blokowania, umiejscowionych w strefie bezpiecznej, śrub kaniulowanych oraz, w nielicznych przypadkach, drutów Kirschnera, które w sytuacji braku technicznych możliwości wykonania innego zespolenia obcinano i pozostawiano w kości (Ryc. 1). Unieruchomienie zewnętrzne trwało nie dłużej niż 14 dni.

WYNIKI

Wśród chorych ze złamaniami izolowanymi, 6 miało złamanie typu II wg klasyfikacji Masona, a 15 złamanie typu III. Wszyscy chorzy ze złamaniami typu II uzyskali bardzo dobry wynik leczenia operacyjnego, ich średni wynik w skali Broberga i Morreya wyniósł 99 punktów, a średni wynik w skali quickDASH wyniósł 1,2 punkta. Wśród pacjentów z izolowanymi złamaniami typu III, 4 osoby uzyskały wynik bardzo dobry, 7 osób wynik dobry, 2 osoby wynik dostateczny, a 2 osoby wynik zły. Średni wynik w skali Broberga i Morreya wyniósł 81 punktów, a średni wynik w skali quickDASH wyniósł 15 punktów.

Siedem osób doznało złamania głowy kości promieniowej typu II, któremu towarzyszyło zwichnięcie stawu łokciowego. Ich średni wynik w skali Broberga i Morreya wyniósł 100 punktów, średni wynik

1 year after surgery). The severity of these changes was classified with the Broberg and Morrey system [9,10].

Most procedures used the Koher lateral surgical approach [11]. Depending on fracture morphology, the radial head was fixated with low profile plates with angular stability and variable locking angles placed in the safe zone, cannulated screws and (in rare cases) K wires which were cut and left in the bone if another type of fixation had been technically impossible (Fig. 1). External immobilisation was used for no more than 14 days.

RESULTS

Of the patients with isolated fractures, 6 had Mason Type 2 fractures and 15 had Mason Type 3 fractures. All patients with Type 2 fractures achieved excellent surgical treatment outcomes: their mean Broberg and Morrey score was 99 points and the mean QuickDASH result was 1.2 points. Of those with isolated Type 3 fractures, 4 patients demonstrated excellent results, 7 good, 2 fair and 2 poor. The mean Broberg and Morrey score was 81 points and the mean QuickDASH score was 15 points.

Seven patients had Type 2 radial head fractures accompanied by elbow dislocation. Their mean Broberg and Morrey score was 100 points and the mean QuickDASH score was 0 points. In all these cases, treatment outcomes were assessed as excellent. Twelve patients had Type 3 radial head fractures with

w skali quickDASH wyniósł 0 punktów. We wszystkich tych przypadkach wynik leczenia oceniliśmy jako bardzo dobry. Dwunastu chorych doznało złamania typu III głowy kości promieniowej ze zwichnięciem stawu łokciowego. Ich średni wynik w skali Broberga i Morreya wyniósł 89 punktów, a średni wynik w skali quickDASH wyniósł 10 punktów. W trzech przypadkach wynik leczenia oceniliśmy jako bardzo dobry, w pięciu jako dobry, natomiast w kolejnych czterech jako dostateczny.

W przypadku osób, u których rozpoznano straszliwą triadę Hotchkissa, 7 osób doznało złamania głowy kości promieniowej typu II, ich średni wynik w skali Broberga i Morreya wyniósł 98 punktów, średni wynik w skali quickDASH wyniósł 2 punkty, w jednym przypadku wynik leczenia oceniono jako dobry, w pozostałych jako bardzo dobry. Z kolei w przypadku 16 osób, u których składową straszliwej triady Hotchkissa było złamanie głowy kości promieniowej typu III, średni wynik w skali Broberga i Morreya wyniósł 87 punktów, średni wynik w skali quickDASH wyniósł 14 punktów. Żaden z chorych nie uzyskał bardzo dobrego wyniku leczenia, u 12 osób (75%) wynik oceniono jako dobry, a u 4 osób (25%) jako dostateczny (Tab. 2).

Średni czas do uzyskania zrostu wyniósł odpowiednio 2,5 miesiąca dla złamań typu II oraz 4 miesiące dla złamań typu III.

Powikłania jakie odnotowaliśmy, to ograniczenie ruchomości stawu łokciowego (37 chorych – 59%), utrzymujące się dolegliwości bólowe (33 osoby –

elbow dislocation. Their mean Broberg and Morrey score was 89 points and the mean QuickDASH score was 10 points. Treatment outcomes were assessed as excellent in three cases, good in five cases and the outcomes of the other four patients were fair.

Of those diagnosed with Hotchkiss' terrible triad, 7 patients had Type 2 radial head fractures; their mean Broberg and Morrey score was 98 points and the mean QuickDASH score was 2 points. The treatment outcome was assessed as good in one case and excellent in the other patients. In turn, 16 patients in whom Hotchkiss' terrible triad included a Type 3 radial head fracture had a mean Broberg and Morrey score of 87 points and a mean QuickDASH score of 14 points. None of the patients achieved excellent treatment results; in 12 persons (75%) the outcome was good and in 4 (25%) fair (Tab. 2).

Mean time to bone union was 2.5 months for Type 2 fractures and 4 months for Type 3 fractures, respectively.

Complications included limited elbow mobility (37 patients, 59%), persistent pain (33 patients, 52.9%), limb weakening (22 patients, 35.3%), posttraumatic elbow arthrosis (19 patients, 29.4%), heterotopic ossification (7 patients, 11.8%) and nonunion (1 patient, 1.5%). Limited mobility usually consisted in disturbed supination; flexion and extension were affected less often and pronation was impaired only rarely. 11 patients (17.6%) underwent repeat surgery. In 10 cases, the repeat surgery was performed due to significant elbow mobility limitation. In one case

Tab. 2. Wyniki leczenia operacyjnego w poszczególnych podgrupach

Tab. 2. Outcomes of surgical treatment in each subgroup

	Średni wynik w skali B&M/ Mean B&M score	Średni wynik w skali quickDASH/ Mean QuickDASH score	Wynik b. dobry/ Excellent outcome		Wynik dobry/ Good outcome		Wynik dostateczny/ Fair outcome		Wynik zły/ Poor outcome	
Złamanie izolowane/ Isolated fracture			Liczba/ No.	%	Liczba/ No.	%	Liczba/ No.	%	Liczba/ No.	%
Typ II (6 chorych)/ Type 2 (6 patients)	99	1.2	6	100%	0	0%	0	0%	0	0%
Typ III (15 chorych)/ Type 3 (15 patients)	81	15	4	27%	7	47%	2	10%	2	10%
Złamanie ze zwichnięciem/ Fracture with dislocation										
Typ II (7 chorych)/ Type 2 (7 patients)	100	0	7	100%	0	0%	0	0%	0	0%
Typ III (12 chorych)/ Type 3 (12 patients)	89	10	3	25%	5	42%	4	30%	0	0%
Straszliwa triada Hotchkissa/ Hotchkiss' terrible triad										
Typ II (7 chorych)/ Type 2 (7 patients)	98	2	6	86%	1	14%	0	0%	0	0%
Typ III (16 chorych)/ Type 3 (16 patients)	87	14	0	0%	12	75%	4	25%	0	0%

52,9%), osłabienie kończyny (22 osoby – 35,3%), pourazowa artroza stawu łokciowego (19 osób – 29,4%), skostnienia pozaszkieletowe (7 osób – 11,8%), brak zrostu (1 osoba – 1,5%). W przypadku ograniczeń ruchomości najczęściej dochodziło do upośledzenia ruchu supinacji, rzadziej ograniczenia dotyczyły ruchów zgięcia i wyprostu, a jedynie w niewielkiej części upośledzony był ruch pronacji. U 11 chorych (17,6%) wykonano reoperację. W 10 przypadkach powodem reoperacji było znacznego stopnia ograniczenie ruchomości stawu łokciowego.W jednym przypadku ponowne leczenie operacyjne przeprowadzono z powodu braku zrostu. Spośród chorych, u których rozpoznaliśmy rozwój zmian zwyrodnieniowych, w większości przypadków (15 chorych, 79%) były to zmiany stopnia I wg skali Broberga i Morreya, natomiast u pozostałych 4 chorych (21%) rozpoznaliśmy zmiany stopnia II. U żadnego chorego nie odnotowaliśmy powikłań takich jak: niestabilność stawu łokciowego, koślawe zniekształcenie osi łokcia, podwichnięcie lub przewlekłe bóle stawu promieniowo-łokciowego dalszego, zakażenie miejsca operowanego, czy niedowład nerwu promieniowego lub łokciowego.

DYSKUSJA

Dzięki wprowadzeniu nowych rodzajów zespoleń możliwe jest wykonanie otwartego nastawienia i stabilizacji wewnętrznej znaczne bardziej skomplikowanych złamań głowy kości promieniowej, które w przeszłości kwalifikowały się jedynie do resekcji lub endoprotezoplastyki. W analizowanym okresie od 2011 do 2014 roku, w żadnym ze 113 przypadków operacyjnego leczenia złamania głowy kości promieniowej nie zdecydowano się na resekcję głowy. Zawsze decydowano o wykonaniu otwartego nastawienia i zespolenia, a w przeważającej części przypadków uzyskaliśmy satysfakcjonujące odtworzenie kształtu głowy kości promieniowej oraz stabilne zespolenie [12]. Obecnie większość autorów, powołując się na badanie przeprowadzone przez Ringa i wsp., zaleca wykonywanie ORIF złamań głowy kości promieniowej stopnia III o ile liczba fragmentów złamania nie przekracza 3 [13]. W pozostałych przypadkach skłaniają się raczej ku endoprotezoplastyce [14-16]. Nie do końca zgadza się to z naszymi obserwacjami.

Szczególnie zadowalające są wyniki leczenia chorych, którzy doznali złamania głowy kości promieniowej typu II wg Masona. Wszyscy badani uzyskali zadowalający wynik leczenia, z czego aż 95% (19 z 20 chorych) uzyskało wynik bardzo dobry. Tylko u jednego chorego, który doznał straszliwej triady Hotchkissa, a więc najcięższego z analizowanych w tym badaniu obrażeń, stwierdziliśmy jedynie dobry wynik leczenia, odnotowując ograniczenie ruchomo-

surgical treatment was repeated due to nonunion. Of the patients diagnosed with the development of degenerative changes, the majority (15 patients, 79%) had Grade 1 changes according to Broberg and Morrey while the other 4 patients (21%) had Grade 2 changes. No patient developed such complications as elbow joint instability, valgus elbow axis deformity, subluxation or chronic pain of the distal radioulnar joint, surgical site infection or radial or ulnar nerve paresis.

DISCUSSION

New types of fixation allow for open reduction and internal fixation of much more complex radial head fractures which in the past would only qualify the patient for resection or joint replacement. In the period analysed in this study (2011-2014), radial head resection was not performed in any of the 113 cases of surgical radial head fracture treatment. The decision was always to perform open reduction and fixation, resulting in satisfactory restoration of the radial head shape and stable fixation in the majority of the cases [12]. Nowadays, most authors cite a study by Ring et al. and recommend ORIF for Type 3 radial head fractures as long as there are no more than 3 fracture fragments [13]. In other cases they tend to suggest total joint replacement [14-16]. This has not been completely confirmed by our findings.

The treatment outcomes are particularly satisfying in patients who underwent Mason Type 2 radial head fractures. All subjects achieved satisfactory treatment outcomes, including as many as 95% of excellent results (19 out of 20 patients). Only one patient, who had sustained Hotchiss' terrible triad, the most severe of the injuries analysed in this study, demonstrated only a good treatment outcome with elbow mobility limitation. No patients with this type of fracture required repeat surgery. This is consistent with the observations of other authors, who also report a considerable predominance of satisfactory results in the case of Type 2 fractures [13,17,18].

ści stawu łokciowego. Żaden chory z tym typem złamania nie wymagał reoperacji. Zgadza się to z obserwacjami innych autorów którzy także podają znaczącą przewagę wyników satysfakcjonujących w przypadku złamań typu II [13,17,18].

Gorsze wyniki, a także znacznie większy odsetek powikłań zaobserwowaliśmy u chorych, którzy doznali złamania głowy kości promieniowej typu III wg klasyfikacji Masona. Ogółem uzyskaliśmy 72% wyników zadowalających. Spośród chorych, których ostateczny wynik leczenia oceniliśmy jako niezadowalający, jedynie 2 chorych (0,3% ogółu chorych) uzyskało wynik zły, u pozostałych był to wynik dostateczny. Są to wyniki porównywalne do tych, jakie można znaleźć w aktualnym piśmiennictwie (Tab. 3).

Mogłoby się wydawać, iż wraz ze wzrostem ciężkości obrażenia uzyskiwane wyniki będą coraz gorsze, jednak nie do końca sprawdziło się to w naszym badaniu. O ile chorzy, którzy doznali straszliwej triady Hotchkissa, uzyskali zauważalnie gorszy rezultat od chorych, którzy doznali złamania głowy kości promieniowej ze zwichnięciem stawu łokciowego, to jednak najgorsze wyniki odnotowaliśmy u chorych z izolowanym złamaniem głowy kości promieniowej. Przyczyną może być stosunkowo mała liczba chorych w każdej z podgrup. Jedynie w grupie z izolowanymi złamaniami znaleźli się chorzy ze złym wynikiem leczenia, co miało znaczny wpływ na średni wynik całej tej grupy.

W ramach badania przeprowadziliśmy także szczegółową analizę przebiegu leczenia wszystkich 12 chorych, których wynik leczenia oceniliśmy jako niezadowalający. Spośród dwóch chorych, którzy uzyskali zły wynik leczenia, w jednym przypadku powodem było najprawdopodobniej przeprowadzenie leczenia operacyjnego niemal 5 tygodni po urazie. Był to 45-letni mężczyzna, który w wyniku wypadku komunikacyjnego doznał mnogich obrażeń ciała i przez długi czas przebywał w ciężkim stanie na oddziale intensywnej terapii, co uniemożliwiło zaopatrzenie złamania we właściwym czasie. Kolejny przypadek

Worse results and a considerably higher percentage of complications were observed in the patients with Mason Type 3 radial head fractures. In total, 72% of the outcomes were satisfactory. Of the patients whose final outcomes were assessed to be unsatisfactory, only 2 (0.3% of all patients) achieved poor outcomes and the others showed fair results. These results are similar to those recently reported in the literature (Table 3).

It would seem that the outcomes should worsen with increasing severity of the injuries, but this was not fully confirmed in our study. While patients with Hotchkiss' terrible triad had visibly worse outcomes than those who had sustained radial head fractures with elbow dislocation, the worst results were seen in subjects with isolated radial head fractures. This may have been due to the relatively low number of patients in each subgroup. Only the group with isolated fractures included patients with poor treatment outcomes, which considerably influenced the mean result of the entire group.

The study also encompassed a detailed analysis of the course of treatment in all 12 patients whose treatment outcomes were found to be unsatisfactory. Of the two patients with poor treatment results, in one case this was probably caused by the fact that the patient underwent surgery almost 5 weeks after the injury. This patient was a 45-year-old male who had been involved in a road accident and sustained multiple injuries; he spent a long time at the intensive care unit in a severe condition, which delayed timely fracture fixation. The other case was a 40-year-old woman who experienced displacement of a large (approx. 20% of the surface) radial head fragment resulting in nonunion; the displacement was most probably caused by insufficient stability of the fixation of this fracture fragment (Fig. 2). Although nonunion is not a very common complication of the treatment consisting in fracture reduction and fixation, it is still described by most authors publishing ORIF outcomes in radial head fractures [13,19,20]. It seems

Tab. 3. Wyniki ORIF złamań głowy kości promieniowej stopnia III wg klasyfikacji Masona

Tab. 3. ORIF outcomes in Mason Grade 3 radial head fractures

Badanie/ Study	Procent satysfakcjonujących wyników/ Percentage of satisfactory outcomes	Średni wynik w skali B&M/ Mean B&M score	Średni wynik w skali quickDASH/ Mean QuickDASH score
Liu R 2014 [15]	68.6%	81	b/d / unknown
Al-Burdeni 2015 [16]	b/d	b/d	14.1
Chen X 2011 [23]	65%	72.4	b/d / unknown
Wang Y 2014 [24]	89%	91.3	b/d / unknown

b/d – brak danych (w danym badaniu chorzy nie byli oceniani wg wymienionych kryteriów)/
unknown – in this study patients were not assessed according to these criteria

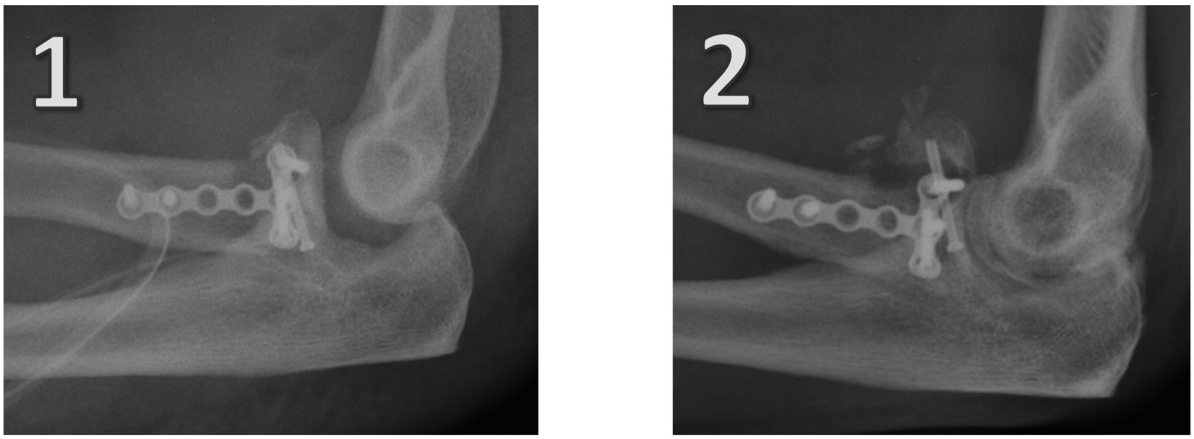

Ryc. 2. 1. Radiogram pooperacyjny; 2. Radiogram wykonany po 10 miesiącach. Widoczny brak zrostu oraz destabilizacja zespolenia
Fig. 2. 1. Postoperative radiograph; 2. Radiograph obtained at 10 months. Nonunion and fixation destabilisation are visible

to 40-letnia kobieta, u której, najprawdopodobniej z powodu niewystarczająco stabilnego zespolenia dużego (około 20% powierzchni) fragmentu głowy kości promieniowej, doszło do jego przemieszczenia i w konsekwencji do braku zrostu (Ryc. 2). Brak zrostu, choć nie jest bardzo częstym powikłaniem po nastawieniu i zespoleniu, to jednak nadal jest opisywany przez większości autorów publikujących wyniki po ORIF złamań głowy kości promieniowej [13, 19, 20]. Wydaje się, iż najważniejszą rolę w unikaniu tego powikłania pełni stabilne zespolenie wszystkich odłamów złamania.

Wśród pozostałych 10 chorych, których wynik leczenia oceniliśmy jako dostateczny, możliwymi przyczynami uzyskania niesatysfakcjonującego rezultatu było opóźnienie pierwotnego leczenia o około miesiąc (2 chorych), konflikt materiału zespalającego w stawie promieniowo-łokciowym bliższym (3 chorych), brak możliwości odtworzenia prawidłowego kształtu głowy spowodowany jej znacznym zmiażdżeniem i koniecznością uzupełnienia ubytków przeszczepami kostnymi z pozostawieniem pewnych obszarów niepokrytych chrząstką (3 chorych). U dwóch chorych nie udało się odnaleźć ewidentnego czynnika mogącego wpłynąć na pogorszenie wyniku funkcjonalnego. Warto zauważyć, iż nie wszyscy chorzy, u których dokładne odtworzenie kształtu głowy kości promieniowej było niemożliwe, lub u których pozostawiono pewne obszary głowy niepokryte chrząstką, prezentowali nieakceptowalne (dostateczne lub złe) wyniki leczenia operacyjnego. Spośród wszystkich 43 chorych ze złamaniami typu III, u 14 (33%) rozpoznano złamania składające się z więcej niż 3 odłamów, z czego jedynie w 6 przypadkach nie udało się uzyskać satysfakcjonującej repozycji złamania. U trzech spośród tych chorych wynik leczenia oceniliśmy jako dobry, natomiast u kolejnych, omawia-

that stable fixation of all fracture fragments is the key to preventing this complication.

As far as the other 10 patients with fair results are concerned, their unsatisfactory outcomes probably resulted from a delay of primary treatment by approximately a month (2 patients), a fixing material conflict in the proximal radioulnar joint (3 patients), or inability to restore a normal shape of the head since it had been considerably crushed and the lost bone needed to be replaced with bone grafts, which left some areas without a layer of cartilage (3 patients). In two patients, no clear factor that could have contributed to a worse functional result could be determined. It is worth noting that not all patients whose radial head shape could not be restored in detail or in whom a part of the head surface was not covered with cartilage achieved unacceptable (fair or poor) surgical treatment outcomes. Of all 43 patients with Type 3 fractures, 14 (33%) were diagnosed with fractures consisting of more than 3 fragments and only in 6 of those cases satisfactory fracture reduction could not be performed. Three of those patients had their treatment outcomes assessed as good while the other three (described above) had fair results.

These observations partly contradict the increasingly popular recommendation that radial head fractures involving more than 3 fragments should not be fixated [13]. However, it should be noted that attempts at fixation of complex radial head fractures are technically difficult and require appropriate knowledge and experience, which may favour total joint replacement.

Our findings show that with appropriate experience and technique it is possible to achieve satisfactory fixation of almost any fracture, irrespective of the degree of comminution. Moreover, we noticed that failure to attend to small bone defects did not have a negative influence on treatment outcomes in most

nych już wcześniej, trzech chorych, wynik był dostateczny.

Powyższe obserwacje stoją w pewnej opozycji, do coraz czyściej przytaczanych obecnie zaleceń, aby nie zespalać złamań głowy kości promieniowej składających się z więcej niż 3 odłamów [13]. Warto jednak zauważyć, iż podejmowanie prób zespalania skomplikowanych złamań głowy kości promieniowej jest zadaniem trudnym technicznie i wymaga odpowiedniej wiedzy i doświadczenia, co może przemawiać na korzyść endoprotezoplastyki.

Nasze obserwacje pokazują, że przy odpowiednim doświadczeniu i właściwej technice, możliwe jest satysfakcjonujące zespolenie niemal każdego złamania, bez względu na jego wieloodłamowość. Ponadto zauważyliśmy, iż pozostawienie niewielkich ubytków kości w większości przypadków nie wpływa negatywnie na wynik leczenia. Należy jednak dołożyć wszelkich starań, aby odtworzyć właściwy kształt głowy kości promieniowej. Jeżeli to konieczne, powstałe ubytki kostne należy uzupełnić przeszczepami kości tak, aby zapewnić właściwe podparcie dla powierzchni chrzęstnej. Nasze doświadczenia pokazują także, iż jeśli morfologia złamania powoduje konieczność położenia stabilizujących implantów poza strefą bezpieczną (jest to tylno-boczny fragment głowy kości promieniowej, który nie kontaktuje się z bliższym końcem kości łokciowej w trakcie ruchów rotacyjnych przedramienia), ważniejsza jest właściwa stabilizacja odłamów i ewentualne późniejsze usunięcie materiału zespalającego, niż ścisłe przestrzeganie granic strefy, mogące spowodować pozostawienie niezespolonych fragmentów złamania. Warto w takich przypadkach, o ile to możliwe, posłużyć się niewielkimi śrubami lub innymi implantami, które w całości można pogrążyć pod powierzchnią chrzęstną, dzięki czemu nie powodują one późniejszego konfliktu [21,22].

Na korzyść endoprotezoplastyki przemawia na pewno krótszy czas operacji, powtarzalność i stosunkowa łatwość zabiegu w porównaniu do repozycji i stabilizacji skomplikowanych złamań głowy kości promieniowej oraz, co sugerują niektórzy autorzy, lepsze wyniki wczesne [14-16]. Istnieją jednak obawy co do wytrzymałości implantów i późniejszej konieczności ich wymiany, a także możliwość ich obluzowania lub innego uszkodzenia. Nie ma także zbyt wielu wiarygodnych badań oceniających odległe wyniki tego typu zabiegów.

Ograniczeniami naszego badania jest na pewno jego retrospektywny charakter oraz stosunkowo niewielka grupa badanych chorych. Także czas obserwacji nie jest wystarczająco długi, aby mogło dojść do rozwoju wszystkich powikłań, zwłaszcza pourazowych zwyrodnień.

cases. On the other hand, one should spare no efforts to restore a normal shape of the radial head. If necessary, the bone defects should be filled with bone grafts so that the cartilage has appropriate support. Our experience also shows that if fracture morphology requires that stabilising implants be placed outside the safe zone (i.e., the posterolateral part of the radial head, which has no contact with the proximal ulna during forearm rotation), it is more important to ensure proper fracture fragment fixation and possibly remove the fixing material later than strictly follow the zone's borders, which can result in some fracture fragments being left unfixed. If possible, in such cases it is beneficial to use small screws or other implants which can be fully covered by cartilage to avoid future conflicts [21,22].

The advantages of joint replacement definitely include shorter duration of surgery, the fact that the procedure is repeatable and relatively easy to perform as compared with reduction and fixation of complex radial head fractures, and, as suggested by some authors, better early outcomes [14-16]. However, there are concerns with respect to durability of the implants that may need to be replaced later as well as the possibility of loosening or other implant damage. Moreover, not many reliable studies assessing distant results of such procedures have been conducted.

Our study was undoubtedly limited by its retrospective character and the relatively small patient population. Moreover, the follow-up period was not long enough to allow for the development of all complications, particularly posttraumatic arthrosis.

WNIOSKI

1. Współcześnie stosowane materiały do zespalania odłamów pozwalają na stabilne zespolenie niemal wszystkich złamań głowy kości promieniowej.
2. O ile istnieją techniczne możliwości zespolenia złamania głowy kości promieniowej, warto pojąć próbę wykonania otwartej repozycji i stabilizacji wewnętrznej.
3. W przypadku baku możliwości zespolenia, leczeniem z wyboru powinna być endoprotezoplastyka głowy kości promieniowej.

CONCLUSIONS

1. Today's materials used for the fixation of fracture fragments allow for a stable fixation of almost any fracture of the radial head.
2. As long as fixation of a given radial head fracture is technically possible, open reduction and internal fixation should be attempted.
3. If fixation is impossible, radial head replacement should be a method of choice.

PIŚMIENNICTWO / REFERENCES

1. Mason ML. Some observations on fractures of the head of the radius with a review of one hundred cases. Br J Surg 1954; 42: 123-32.
2. Kaas L, van Riet RP, Vroemen JP, Eygendaal D. The epidemiology of radial head fractures. J Shoulder Elbow Surg 2010; 19: 520-3.
3. Doornberg JN, Ring DC. Fracture of the anteromedial facet of the coronoid process. J Bone Joint Surg Am 2006; 88(10): 2216-24.
4. Kovar FM, Jaindl M, Thalhammer G, et al. Incidence and analysis of radial head and neck fractures. World J Orthop 2013; 4(2): 80-4.
5. Pomianowski S, Sawicki G, Orłowski J, Kędzior K, Skalski K, Święszkowski W. Endoproteza bipolarna głowy kości promieniowej własnego pomysłu. Chir. Narz. Ruchu Ort. Pol. 2003; 68 (1): 53-7.
6. Pomianowski S, Morrey BF, Neale PG, Park MJ, O'Driscoll SW, An KN. Contribution of monoblock and bipolar radial head prostheses to valgus stability of the elbow. J Bone Joint Surg Am 2001; 83(12): 1829-34.
7. Broberg MA, Morrey BF. Results of delayed excision of the radial head after fracture. J Bone Joint Surg Am 1986; 68: 669-74.
8. Beaton DE, Wright JG, Katz JN, and the Upper Extremity Collaborative Group. Development of the QuickDASH: comparison of three item- reduction approaches. J Bone Joint Surg Am 2005; 87: 1038-46.
9. Broberg MA, Morrey BF. Results of treatment of fracture-dislocations of the elbow. Clin Orthop Relat Res 1987; 216: 109-19.
10. Amini MH, Sykes JB, Olson ST, et al. Reliability testing of two classification systems for osteoarthritis and post-traumatic arthritis of the elbow. J Shoulder Elbow Surg. 2015; 24(3): 353-7.
11. Patterson S, Bain G, Mehta J. Surgical approaches to the elbow. Clin Orthop 2000; 370: 19-33.
12. Pomianowski S, Sawicki G, Laskowski J. Zespolenie odłamów kostnych w leczeniu złamań głowy kości promieniowej. Chir. Narz. Ruchu Ort. Pol. 2002; 67(1): 25-32.
13. Ring D, Quintero J, Jupiter JB. Open reduction and internal fixation of fractures of the radial head. J Bone Joint Surg Am 2002; 84: 1811-5.
14. Dou Q, Yin Z, Sun L, Feng X. Prosthesis replacement in Mason III radial head fractures: A meta-analysis. Orthop Traumatol Surg Res 2015; 101(6):729-34.
15. Liu R, Liu P, Shu H, et al. Comparison of primary radial head replacement and ORIF (open reduction and internal fixation) in Mason type III fractures: a retrospective evaluation in 72 elderly patients. Med Sci Monit 2015; 21: 90-3.
16. Al-Burdeni S, Abuodeh Y, Ibrahim T, Ahmed G. Open reduction and internal fixation versus radial head arthroplasty in the treatment of adult closed comminuted radial head fractures (modified Mason type III and IV). Int Orthop 2015; 39(8): 1659-64.
17. King GJ, Evans DC, Kellam JF. Open reduction and internal fixation of radial head fractures. J Orthop Trauma 1991; 5: 21-8.
18. Franiel J, Gierlach G, Zakrzewski T. Leczenie przemieszczonych złamań głowy kości promieniowej otwartą repozycją i zespoleniem śrubami Herberta. Chir. Narz. Ruchu Ort. Pol. 2007; 72(3): 185-8.
19. Ruan HJ, Fan CY, Liu JJ, Zeng BF. A comparative study of internal fixation and prosthesis replacement for radial head fractures of Mason type III. Int Orthop. 2009; 33(1): 249-53.
20. Liu BF, Lin ZJ, Cao LH, Kang YF. Effectiveness comparison between open reduction combined with internal fixation and artificial radial head replacement in treating Mason type-III comminuted fractures of radial head. Journal of Reparative and Reconstructive Surgery 2010; 24(8): 900-3.
21. Smith AM, Morrey BF, Steinmann SP. Low profile fixation of radial head and neck fractures: surgical technique and clinical experience. J Orthop Trauma 2007; 21(10): 718-24.
22. Smith GR, Hotchkiss RN. Radial head and neck fractures: anatomic guidelines for proper placement of internal fixation. J Shoulder Elbow Surg 1996; 5(2 Pt 1): 113-7.
23. Chen X, Wang SC, Cao LH, Yang GQ, Li M, Su JC. Comparison between radial head replacement and open reduction and internal fixation in clinical treatment of unstable, multi-fragmented radial head fractures. Int Orthop 2011; 35(7): 1071-6.
24. Wang Y, Zhang WG, Jiang L. Efficacy comparison of locking plate fixation with mini anatomical and prosthetic replacement for Mason III type radial head fractures. J Orthop Trauma 2014; 16(6): 544-6.

Liczba słów/Word count: 6036 **Tabele/Tables:** 3 **Ryciny/Figures:** 2 **Piśmiennictwo/References:** 24

Adres do korespondencji / Address for correspondence
Bartosz Chwedczuk
Klinika Traumatologii i Ortopedii, Wojskowy Instytut Medyczny, Centralny Szpital Kliniczny MON
ul. Szaserów 128, 04-141 Warszawa Tel: 261816514 e-mail: b.chwedczuk@gmail.com

Otrzymano / Received *26.07.2016 r.*
Zaakceptowano / Accepted *09.09.2016 r.*