ARTYKUŁ ORYGINALNY / ORIGINAL ARTICLE

Ortopedia Traumatologia Rehabilitacja
© MEDSPORTPRESS, 2016; 5(6); Vol. 18, 451-459
DOI: 10.5604/15093492.1226275

Dymorfizm płciowy w budowie panewki stawu biodrowego na podstawie badań 3D tomografii komputerowej miednic

Sexual Dimorphism of Acetabular Anatomy Based on Three-dimensional Computed Tomography Image of Pelvises

Bartosz Musielak[1(A,B,C,D,E,F,G)], Michał Rychlik[2(A,B,C,D)], Marek Jóźwiak[1(A,C,D,E,G)]

[1] Katedra i Klinika Ortopedii i Traumatologii Dziecięcej, Uniwersytet Medyczny w Poznaniu, Polska
[2] Zakład Inżynierii Wirtualnej Instytutu Silników Spalinowych i Transportu, Politechnika Poznańska, Polska
[1] Department of Paediatric Orthopaedics and Traumatology, Poznań University of Medical Sciences, Poland
[2] Division of Virtual Engineering, Institute of Combustion Engines and Transport, Poznań University of Technology, Poland

STRESZCZENIE

Wstęp. Prezentowane badanie ma na celu porównanie różnic płciowych w budowie i w przestrzennym ustawieniu panewek miednicy, w celu lepszego zrozumienia anatomii stawu biodrowego.

Materiał i metody. Badanie wykonano w oparciu o trójwymiarowe rekonstrukcje tomografii komputerowych 50 panewek żeńskich oraz 50 panewek męskich. Na ich podstawie wykonano analizę przestrzenną panewek stawu biodrowego w stosunku do podstawy kości krzyżowej, jako płaszczyzny referencyjnej. W oparciu o analizę statystyczną, porównywano wartości kątowe parametrów opisujących rzeczywistą oś panewki (kąt inklinacji, kąt antewersji, kąt pochylenia) oraz objętość i powierzchnię wewnętrzną panewki stawu biodrowego.

Wyniki. Zarówno kąt inklinacji, jak i kąt pochylenia panewki nie różniły się istotnie pomiędzy porównywanymi grupami i wyniosły odpowiednio: 68,61° i 26,53° w panewkach kobiecych oraz 70,56° i 30,19° w męskich (p>0,05). Kąt antewersji był istotnie większy w przypadku panewek żeńskich i wyniosł 38,27°, gdy w męskich - 32,05° (p=0,0008), natomiast ich objętość i powierzchnia były istotnie mniejsze u kobiet (odpowiednio p=0,0007 i 0,0001).

Wnioski. 1. Ustawienie panewki stawu biodrowego różni się w zależności od płci – panewki żeńskie zorientowane są bardziej ku przodowi niż męskie. 2. Objętość oraz powierzchnia wewnętrzna panewki także się różnią – są mniejsze u kobiet. 3. Niezależnie od wykorzystanej płaszczyzny odniesienia, dymorfizm płciowy panewki stawu biodrowego jest stały. 4. Znajomość powyższych różnic płciowych jest niezbędna dla planowania przedoperacyjnego w zabiegach ortopedycznych (jak w przypadku alloplastyki stawu biodrowego czy leczenia operacyjnego FAI).

Słowa kluczowe panewka stawu biodrowego, orientacja przestrzenna panewki, rekonstrukcje trójwymiarowe, inżynieria odwrotna, różnice płciowe

SUMMARY

Background. The study aimed to compare sex differences in the morphology and spatial orientation of pelvic acetabula to advance the understanding of hip anatomy.

Material and methods. The study was based on three-dimensional reconstructions of computed tomography images of 50 female and 50 male acetabula. The images were used for spatial analysis of hip acetabula relative to the base of the sacral bone as the plane of reference. Statistical analysis was performed to compare angles relevant to the actual axis of the acetabulum (inclination angle, anteversion angle, tilt angle) as well as the volume and inner surface area of the acetabulum.

Results. Both the inclination and tilt angles of the acetabulum did not differ significantly between the groups, the respective values being: 68.61° and 26.53° in females and 70.56° and 30.19° in males (p>0.05). The anteversion angle was significantly larger for female acetabula (38.27° compared to 32.05° in men, with p=0.0008), while the volume and the inner surface area were significantly smaller in women (p=0.0007 and 0.0001 respectively).

Conclusions. 1. Acetabular orientation is sex-specific, with female acetabula being more forward-oriented than those of men. 2. The volume and inner surface area of acetabula also differ between the sexes, being smaller in women. 3. Regardless of the plane of reference, sexual dimorphism of the acetabulum is constant. 4. Awareness of the above sex-dependent differences is necessary for preoperative planning before orthopaedic surgeries (such as hip arthroplasty or operative treatment of FAI).

Key words: acetabulum of the hip joint, acetabular spatial orientation, three-dimensional reconstruction, reverse engineering, sex differences

WSTĘP

Orientacja przestrzenna panewki stawu biodrowego stanowi istotny parametr kliniczny i radiologiczny decydujący o prawidłowości funkcjonowania stawu. Wraz z postępem metod obrazowania wzrasta dokładność w określaniu struktury i położenia panewek stawu biodrowego w stosunku do pozycji ciała człowieka, a także wewnętrznych struktur miednicy.

Dymorfizm płciowy w budowie miednic jest faktem niepodważalnym [1-3]. Staw biodrowy per se także cechuje się pewnym zróżnicowaniem płciowym, choć wiedza na ten temat wymaga wciąż dowodów naukowych. W dotychczas przeprowadzonych badaniach stwierdzono, iż panewka żeńska w porównaniu z męską jest mniejsza i bardziej zwrócona ku przodowi, równocześnie gdy koniec bliższy kości udowej nie wykazuje istotnych różnic [4-8].

Różnice płciowe w jej ustawieniu mają znaczenie nie tylko w sensie antropometrycznym i antropologicznym, lecz mogą być kluczowe w prawidłowym osadzeniu elementu panewkowego endoprotezy całkowitej stawu biodrowego, operacyjnym leczeniu konfliktu panewkowo-udowego (FAI) czy przy planowaniu zabiegów osteotomii w obrębie miednicy zmieniających ustawienie i kształt panewki [4-8].

Często jednak ocena parametrów przestrzennych panewki dokonywana jest w oparciu o modele anatomiczne lub metody obrazowania dwuwymiarowe, jak zdjęcie roentgenowskie lub tomografia komputerowa (TK) [9-18]. Takie podejście powoduje niedokładności, wynikające z ograniczeń tych metod obrazowania [19]. Tylko obliczenia w oparciu o rzeczywiste modele trójwymiarowe pozwolą znacznie ograniczać błąd pomiaru. Normy dotyczące orientacji przestrzennej panewek nie są jednak wystarczająco określone i często opierają się o płaszczyzny, których dokładność wyznaczania jest niepewna [4-8,11,20-24]. Równocześnie różnice w strukturze i ustawieniu panewek stawu biodrowego w zależności od płci, choć już opisywane, wymagają nadal uwierzytelnienia naukowego [5-8], co istotnie może wpłynąć na zrozumienie problemu klinicznego i pośrednio na jakość wykonywanych zabiegów ortopedycznych. W związku z powyższym badanie to ma na celu porównanie różnic płciowych w budowie i w przestrzennym ustawieniu panewek miednicy, w celu lepszego zrozumienia anatomii stawu biodrowego.

BACKGROUND

Spatial orientation of the acetabulum represents an important clinical and radiologic parameter determining normal hip function. Technological progress in imaging techniques enables increasingly precise identification of acetabular anatomy and location relative to the body position and internal structures of the pelvis.

Sexual dimorphism of acetabular anatomy is undisputable [1-3]. The hip joint itself also displays certain sex-specific characteristics, although the details still need scientific evidence. Studies conducted to date have revealed that female acetabula are smaller and more forward-oriented, while the proximal femurs do not show significant differences [4-8].

Sex differences in acetabular orientation are not only important for anthropometric and anthropological studies but they also may be crucial for appropriate placement of the acetabular part during total hip replacement procedures and surgical treatment of femoroacetabular impingement (FAI) of for planning pelvic osteotomy surgery to alter the orientation and shape of the acetabulum [4-8].

Nevertheless, assessment of acetabular spatial parameters is frequently based on anatomic models or two-dimensional imaging techniques such as X-ray or computed tomography (CT) [9-18]. Such approaches lead to imprecision due to the limitations of these imaging techniques [19]. The measurement error may only be significantly reduced if calculations are based on actual three-dimensional models. However, the norms for spatial orientation of the acetabulum have not been determined sufficiently precisely and are based on planes the determination of which is of uncertain accuracy [4-8,11,20-24]. At the same time, sex differences in the anatomy and orientation of the acetabulum, while already described, still require scientific evidence to be regarded as reliable [5-8], which may have a significant impact on the understanding of this clinical problem and, indirectly, on the quality of orthopaedic surgeries being performed. For the above reasons, the present study aims to compare sex differences in the anatomy and spatial orientation of acetabula in order to advance the knowledge of hip anatomy.

MATERIAŁ I METODY

Badanie wykonano w oparciu o trójwymiarowe rekonstrukcje tomografii komputerowych panewek żeńskich oraz panewek męskich. Do badania zakwalifikowano miednice, które wolne były od zmian kos-

MATERIAL AND METHODS

The study was based on three-dimensional reconstructions of computed tomography images of female and male acetabula. The presence of bone abnormalities (including injuries) within the acetabulum and

tnych (w tym urazowych) w obrębie panewek i samej miednicy. Badania TK u tych pacejntów wykonane były z przyczyn chirurgicznych, a nie ortopedycznych czy traumatologicznych. Do badania włączono po 25 miednic kobiet i mężczyzn (po 50 panewek) losowo wybranych spośród wcześniej zakwalifikowanych. Krótką charakterystykę pacjentów przestawiono w Tabeli 1.

Na bazie trójwymiarowych rekonstrukcji wykonano analizę przestrzenną panewek stawu biodrowego w stosunku do płaszczyzn referencyjnych. Pomiarów dokonywano na bryle trójwymiarowej w oparciu o metody szybkiego prototypowania, z pomocą oprogramowania Rhinoceros (Robert McNeel & Associates, Seattle, WA, USA; ScanIP, Simpleware, Exeter, UK). Jako płaszczyznę odniesienia wybrano płaszczyznę podstawy kości krzyżowej (*ang. Sacrum Base Plane, SBP*) [11]. Orientację przestrzenną panewki ustalono w oparciu o jej rzeczywistą oś, a objętość i powierzchnię z pomocą płaszczyzny wejścia, zamykającej panewkę od zewnątrz (Ryc. 1). Metodę badania wykorzystaną w tej pracy opublikował Jóźwiak ze wsp. [11]. Do oceny ustawienia panewki w przestrzeni przeanalizowano kąty w trzech płaszczyznach miednicy:

- kąt inklinacji
- kąt antewersji
- kąt pochylenia panewki (Ryc.2).

Kąt inklinacji, to kąt mierzony w płaszczyźnie czołowej miednicy, zawarty między długą osią panewki a osią pionową miednicy, będącą linią prostopadłą do płaszczyzny podstawy kości krzyżowej (SBP). Kąt antewersji, oceniany w płaszczyźnie horyzontalnej miednicy (odpowiadającej płaszczyźnie SBP), jest zawarty między długą osią panewki a osią poprzeczną. Kąt pochylenia panewki, mierzony w płaszczyźnie strzałkowej, to kąt zawarty między długą osią panewki a osią strzałkową miednicy.

Dla porównania poszczególnych parametrów opisujących panewkę męską i żeńską dokonano analizy statystycznej w oparciu o test t-studenta dla zmiennych niezależnych. Za istotne statystycznie przyjęto różnice wartości średnich poszczególnych parametrów,

pelvis was an exclusion criterion. Computed tomography images in those subjects had been obtained for surgical rather than orthopaedic or traumatological reasons. The study embraced 25 women and 25 men (i.e. 50 acetabula in each of the groups) randomly selected from among patients meeting the inclusion criteria. A brief summary of the patient data is presented in Table 1.

Based on three-dimensional reconstructions, a spatial analysis of acetabula relative to planes of reference was performed. The measurements were made on a three-dimensional solid by Rapid Prototyping using Rhinoceros software (Robert McNeel&Associates, Seattle, WA, USA; ScanIP, Simpleware, Exeter, UK). The sacrum base plane (SBP) was selected as the plane of reference [11].

The spatial orientation of the acetabulum was determined based on its actual axis, while calculations of acetabular volume and surface area were based on the plane of the pelvic inlet, closing the acetabulum from the outside (Fig. 1). The method employed in the present study was published by Jóźwiak et al. [11]. Acetabular spatial orientation was evaluated by analysing angles in three planes of the pelvis:

- inclination angle,
- anteversion angle,
- tilt angle of the acetabulum (Fig. 2).

The inclination angle is the angle between the long axis of the acetabulum and the vertical axis of the pelvis, measured in the frontal plane of the pelvis; it is perpendicular to the sacrum base plane. The anteversion angle, evaluated in the horizontal plane of the pelvis (corresponding to the SBP), is between the long axis of the acetabulum and the transverse axis. The tilt angle of the acetabulum, measured in the sagittal plane, is the angle between the long axis of the acetabulum and the sagittal axis of the pelvis.

Individual parameters describing male and female acetabula were compared using Student's t-test for uncorrelated variables. Differences in the means of individual parameters were considered significant when the level of significance (p) was below 0.05. The sta-

Tab. 1. Charakterystyka pacjentów zakwalifikowanych do badania
Tab. 1. Description of patients qualified for the study

	Panewka żeńska female acetabulum	Panewka męska male acetabulum
Liczba pacjentów number of patients	25 (50 panewek) acetabula	25 (50 panewek) acetabula
Średni wiek average age	49.9 lat years	61.9 lat years
Liczba pacjentów ze zmianami kostnymi miednicy number of patients with bone abnormalities within the pelvis	0	0

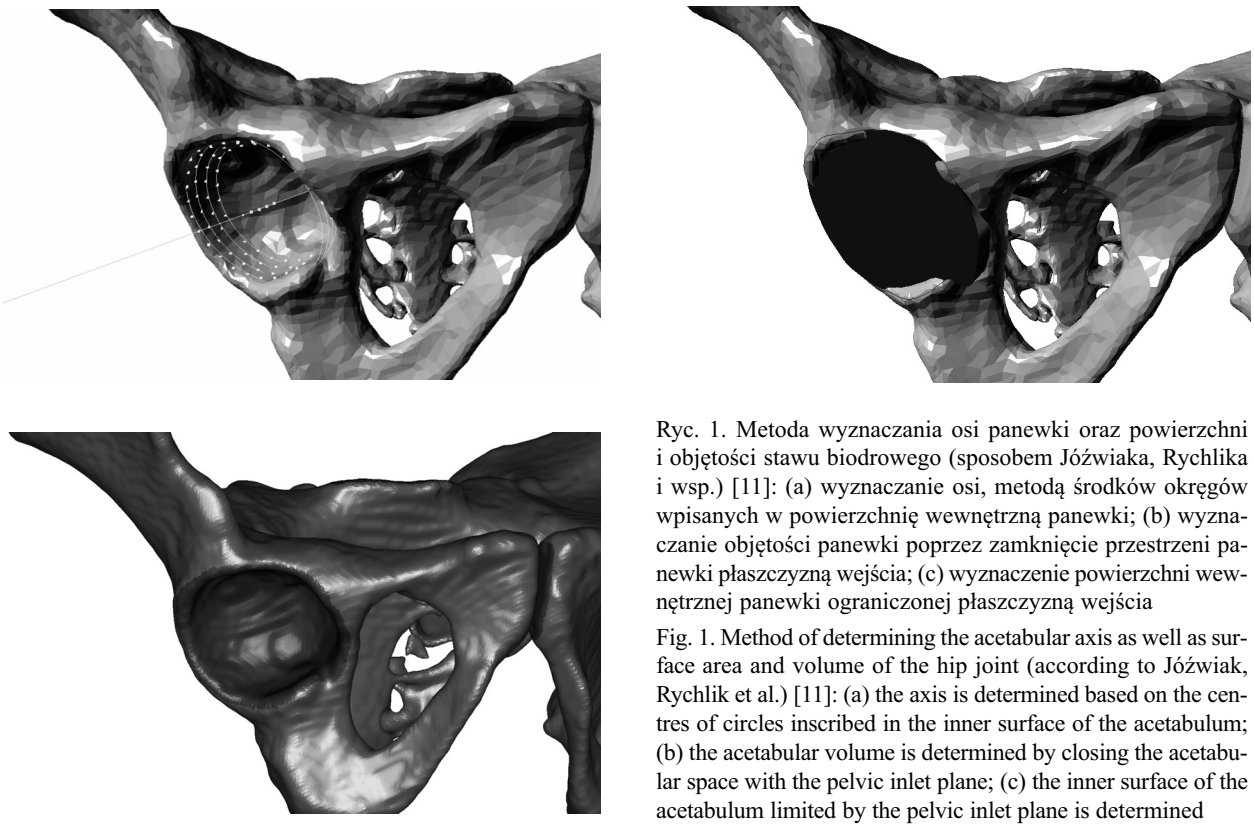

Ryc. 1. Metoda wyznaczania osi panewki oraz powierzchni i objętości stawu biodrowego (sposobem Jóźwiaka, Rychlika i wsp.) [11]: (a) wyznaczanie osi, metodą środków okręgów wpisanych w powierzchnię wewnętrzną panewki; (b) wyznaczanie objętości panewki poprzez zamknięcie przestrzeni panewki płaszczyzną wejścia; (c) wyznaczenie powierzchni wewnętrznej panewki ograniczonej płaszczyzną wejścia

Fig. 1. Method of determining the acetabular axis as well as surface area and volume of the hip joint (according to Jóźwiak, Rychlik et al.) [11]: (a) the axis is determined based on the centres of circles inscribed in the inner surface of the acetabulum; (b) the acetabular volume is determined by closing the acetabular space with the pelvic inlet plane; (c) the inner surface of the acetabulum limited by the pelvic inlet plane is determined

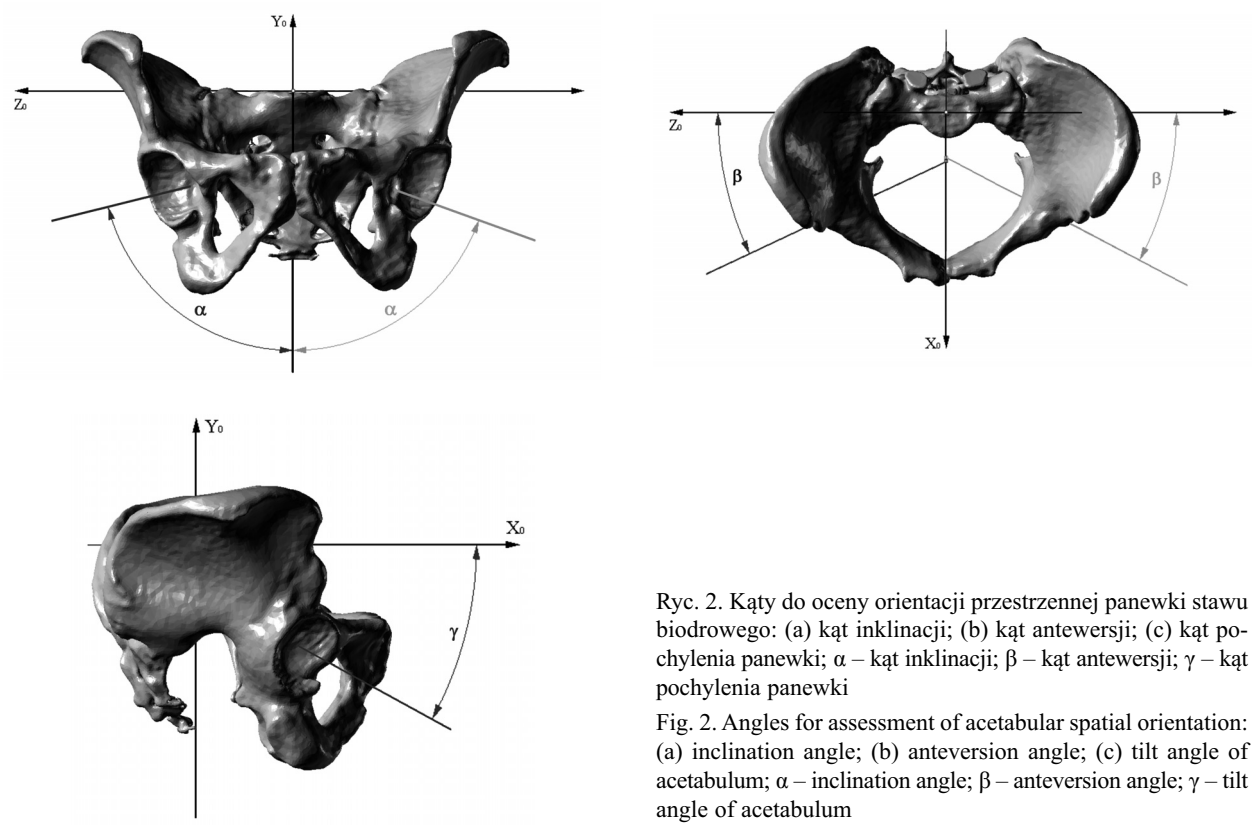

Ryc. 2. Kąty do oceny orientacji przestrzennej panewki stawu biodrowego: (a) kąt inklinacji; (b) kąt antewersji; (c) kąt pochylenia panewki; α – kąt inklinacji; β – kąt antewersji; γ – kąt pochylenia panewki

Fig. 2. Angles for assessment of acetabular spatial orientation: (a) inclination angle; (b) anteversion angle; (c) tilt angle of acetabulum; α – inclination angle; β – anteversion angle; γ – tilt angle of acetabulum

których współczynnik p był mniejszy od 0.05. Analiz statystycznych dokonano z wykorzystaniem oprogramowania Graphpad Instat (San Diego, Ca, USA).

WYNIKI

Zarówno kąt inklinacji, jak i kąt pochylenia panewki nie różniły się istotnie pomiędzy porównywanymi grupami i wyniosły odpowiednio: 68,61° i 26,53° w panewkach kobiecych oraz 70,56° i 30,19° w męskich. Kąt antewersji był istotnie większy w przypadku panewek żeńskich (38,27° ; męskie - 32,05°) , natomiast ich objętość i powierzchnia były istotnie mniejsze (odpowiednio p=0,0007 i 0,0001; Tabela 2). Porównanie graficzne uśrednionych wyników orientacji przestrzennej panewek męskich i żeńskich w trzech podstawowych płaszczyznach przedstawia Rycina 3. W przeanalizowanym materiale wartości normatywne ustawienia panewki stawu biodrowego w stosunku do płaszczyzny podstawy kości krzyżowej dla kobiet i mężczyzn (na podstawie 95% przedziałów ufności) są następujące:

– panewka żeńska:
  - kąt inklinacji:65,96 - 71,26°
  - kąt anterwrsji:35,77 - 40,77°
  - kąt pochylenia panewki: 23,23 - 29,83°
– panewka męska:
  - kąt inklinacji: 68,87 - 72,25°
  - kąt anterwrsji: 29,65 - 34,46°
  - kąt pochylenia panewki: 27,37 -33,0°.

tistical analysis used Graphpad Instat software (San Diego, Ca, USA).

RESULTS

Both the inclination and tilt angles of the acetabulum did not differ significantly between the groups, the respective values being: 68.61° and 26.53° in females and 70.56° and 30.19° in males. The anteversion angle was significantly larger for female acetabula (38.27° compared to 32.05° in men), while the volume and surface area were significantly smaller in women (p=0.0007 and 0.0001 respectively; Table 2). A graphic comparison of averaged parameters of spatial orientation of male and female acetabula in the three basic planes is presented in Figure 3. In this study, the normative values for acetabular orientation relative to the sacrum base plane for women and men (based on 95% confidence interval) were as follows:

– female acetabulum:
  - inclination angle: 65.96 – 71.26°
  - anteversion angle: 35.77 – 40.77°
  - tilt angle of the acetabulum: 23.23 – 29.83°
– male acetabulum:
  - inclination angle: 68.87 – 72.25°
  - anteversion angle: 29.65 – 34.46°
  - tilt angle of the acetabulum: 27.37 -33.0°.

Tab. 2. Analiza statystyczna wartości średnich poszczególnych wartości kątowych oraz objętości panewki (Vp) w zależności od płci, n – liczba panewek ocenianych; 95% CI – 95-procentowy przedział ufności

Tab. 2. Statistical analysis: mean values of individual angles and acetabular volume (Vp) depending on the sex, n – number of acetabula evaluated, 95% CI -95% confidence interval

	Panewka żeńska female acetabulum			Panewka męska male acetabulum			
	n	średnia mean	95% CI	n	średnia mean	95% CI	p
Kąt inklinacji inclination angle	50	68.61°	65.96 - 71.26°	50	70.56°	68.87 - 72.25°	*0.2106*
Kąt antewersji anteversion angle	50	38.27°	35.77 - 40.77°	50	32.05°	29.65 - 34.46°	***0.0008***
Kąt pochylenia panewki tilt angle of acetabulum	50	26.53°	23.23 - 29.83°	50	30.19°	27.37 -33.0°	*0.1006*
Objętość panewki acetabular volume	50	32.56 ml	30.96 - 34.16 ml	50	38.58 ml	35.86 - 41.30 ml	***0.0007***
Powierzchnia panewki acetabular surface area	50	40.20 cm2	39.03 - 41.39 cm2	50	46.22 cm2	44.28 - 48.18 cm2	***0.0001***

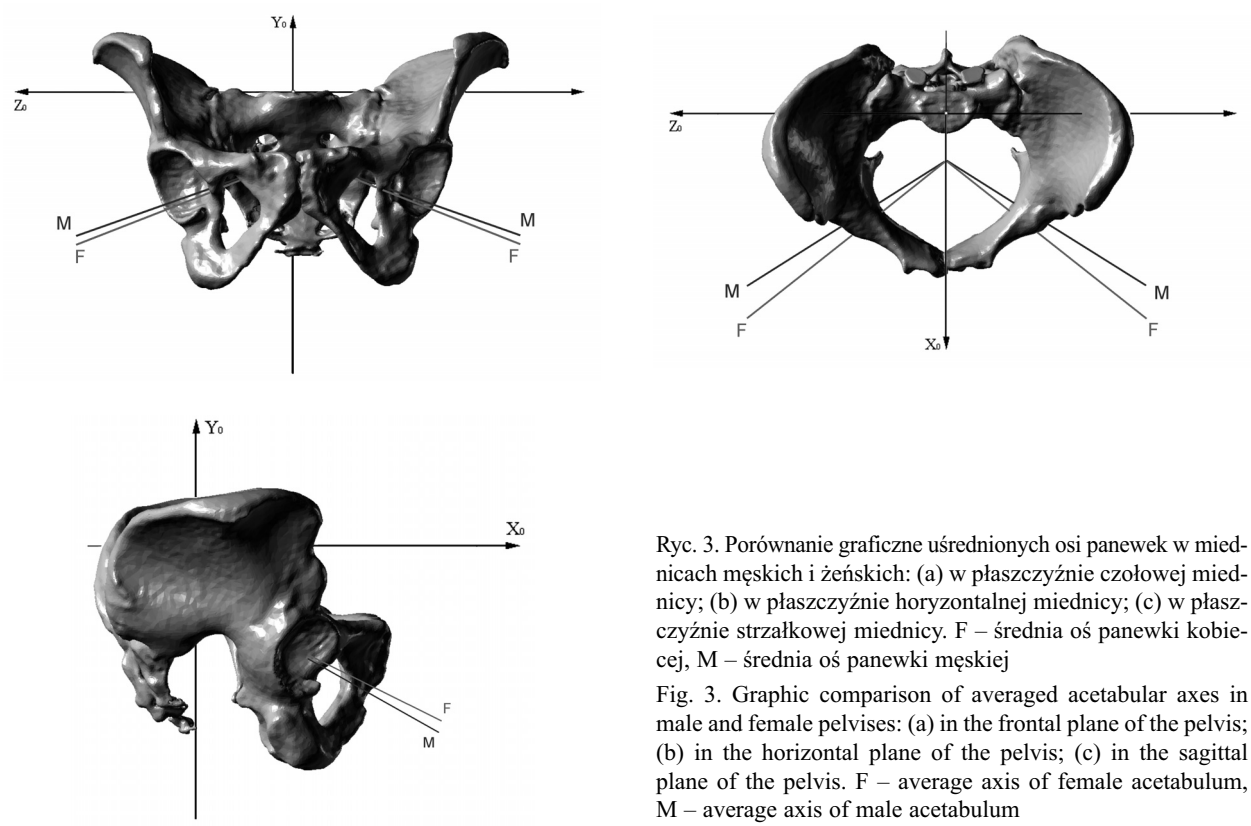

Ryc. 3. Porównanie graficzne uśrednionych osi panewek w miednicach męskich i żeńskich: (a) w płaszczyźnie czołowej miednicy; (b) w płaszczyźnie horyzontalnej miednicy; (c) w płaszczyźnie strzałkowej miednicy. F – średnia oś panewki kobiecej, M – średnia oś panewki męskiej

Fig. 3. Graphic comparison of averaged acetabular axes in male and female pelvises: (a) in the frontal plane of the pelvis; (b) in the horizontal plane of the pelvis; (c) in the sagittal plane of the pelvis. F – average axis of female acetabulum, M – average axis of male acetabulum

DYSKUSJA

Zaprezentowane wyniki przedstawiają dymorfizm płciowy orientacji panewki stawu biodrowego w oparciu o precyzyjną technikę pomiarów rzeczywistej osi panewki. Rzeczywista oś panewki jest wyznaczana na podstawie trójwymiarowych rekonstrukcji tomografii komputerowych miednic, co pozwala wykorzystać bardzo precyzyjne narzędzia obliczeniowe (Rhinoceros). Technika ta przedstawiona została uprzednio przez Jóźwiaka i wsp.[11]. Ocena panewek w stosunku do wewnętrznych parametrów miednicy, a nie w stosunku do pozycji stojącej człowieka, miała na celu wyłączenie czynników zewnętrznych i skupieniu się na różnicach w budowie i orientacji panewek per se. Jako płaszczyznę odniesienia wykorzystano więc podstawę kości krzyżowej, gdyż stanowi ona stabilny element odniesienia, a stosunek pomiędzy pozycją podstawy kości krzyżowej a stawami biodrowymi jest stały [11,21-24]. W świetle toczącej się dziś dyskusji na temat kąta incydencji miednicy, wydaje się, że zaprezentowana tu płaszczyzna odniesienia jest tym ważniejsza [21-24].

Na podstawie wykonanej analizy i uzyskanych wyników można stwierdzić, że ustawienie panewki u kobiet nie różni się znacząco w jej ocenie w płaszczyźnie czołowej i strzałkowej, natomiast w płaszczyźnie horyzontalnej panewka żeńska jest zwróco-

DISCUSSION

The above results demonstrate sexual dimorphism of acetabular orientation based on a precise technique of measurement of the actual acetabular axis. The actual axis of the acetabulum was determined using three-dimensional computed tomography reconstructions of pelvises, which enabled the use of a highly precise calculation tool (Rhinoceros). The technique has been described previously by Jóźwiak et al. [11]. Assessment of acetabula relative to inner parameters of the pelvis rather than the patient's standing position aimed to eliminate external factors and place the focus on differences in the anatomy and orientation of acetabula themselves. Therefore, the sacrum base plane was accepted as the plane of reference since it represents a stable element of reference and the relation between the position of the base of the sacral bone and the hips is constant [11,21-24]. In view of the on-going discussion on the incidence angle of the pelvis, the above-presented plane of reference seems even more important [21-24].

Our results reveal that orientation of the female acetabulum does not significantly differ from that of men in the frontal and sagittal planes, while in the horizontal plane the female acetabulum is more forward-oriented (ventral). Similar correlations have been observed by Tohtz et al., Goudie et al., Atkinson et al.

na bardziej ku przodowi (w kierunku dobrzusznym) niż męska. Podobne zależności w swych badaniach przedstawili Tohtz ze wsp., Goudie ze wsp., Atkinson ze wsp. czy Murtha ze wsp., wykorzystując inne płaszczyzny odniesienia [4,6-8]. Uzyskane wartości normatywne kątów inklinacji i antewersji różnią się znacząco od tych, stosowanych dla płaszczyzny miednicznej przedniej (Anterior Pelvic Palne) oraz innych stosowanych w literaturze płaszczyzn [25-27]. Stąd istnieje konieczność wyznaczenia norm dla płaszczyzny podstawy kości krzyżowej, w celu umożliwienia jej dalszego stosowania w przyszłości. Uzyskane wyniki nie są jednak wystarczające, opracowanie norm wymaga zwiększenia liczebności panewek w materiale badawczym, zarówno męskich, jak i żeńskich. Ma to na celu zwiększyć reprezentatywność próby dla populacji nieskończonej (do ok. 120 panewek łącznie).

Na podstawie przeprowadzonej analizy można jednak stwierdzić, iż panewki żeńskie są mniejsze (mniejsza objętość i powierzchnia wewnętrzna), co jest zgodne z budową antropologiczną człowieka. Fakt ten jest również zgodny z dotychczasowymi, choć zaskakująco rzadkimi, opisami w literaturze [8, 28,29]. Niedobór opisów objętości i powierzchni panewki może wiązać się z faktem, że stosowane są pomiary bardziej praktyczne w aspekcie leczenia operacyjnego, tj. średnica panewki i jej głębokość [30].

Powyższa analiza otwiera dyskusje nad implikacjami klinicznymi dymorfizmu płciowego w budowie panewki stawu biodrowego. Zaprezentowane zróżnicowanie w budowie i ustawieniu panewki żeńskiej (mniejszy rozmiar, większy kąt antewersji) w stosunku do męskiej powinno być brane pod uwagę w trakcie osadzania komponentu panewkowego endoprotezy, tym bardziej, że coraz częściej opisywany w literaturze jest fakt wykraczania pozycji anatomicznej panewki poza strefę bezpieczną Lewinka [6,8]. Powyższe różnice należy rozważyć przedoperacyjnie również w leczeniu innych patologii stawu biodrowego jak FAI czy stawy dysplastyczne, zwłaszcza w przypadku technik operacyjnych z zakresu osteotomii redyrekcyjnych panewki oraz techniki leczenia operacyjnego FAI z plastyką ściany panewki [31]. Proponowana analiza przedoperacyjna może znacząco wpłynąć na poprawę stosunków anatomicznych panujących w stawie biodrowym, a co za tym idzie na wynik funkcjonalny pacjenta.

WNIOSKI

1. Ustawienie panewki stawu biodrowego różni się w zależności od płci – panewki żeńskie zorientowane są bardziej ku przodowi niż męskie.

and Murtha et al. [4,6-8]. The normative values of the inclination and anteversion angles in our study differ significantly from those employed for the anterior pelvic plane and other planes used in the literature [25-27]. Hence, it is necessary to establish norms for the sacrum base plane to enable its further use in future studies. However, the present results are not sufficient, since development of standards requires studies of a larger sample of both female and male acetabula. The aim is to increase the representativeness of the sample for the infinite population (up to a total of ca. 120 acetabula).

Nevertheless, the present analysis reveals that female acetabula are smaller (smaller volume and inner surface area), which is consistent with the anthropologic built of the human. This finding is also congruent with available descriptions presented in the literature, surprisingly rare as they are [8,28,29]. The paucity of descriptions of acetabular volume and surface may be associated with the fact that the measurements used are more practical from the viewpoint of surgical treatment, i.e. acetabular diameter and depth [30].

The above analysis opens a discussion on the clinical implications of sexual dimorphism of acetabular anatomy. The differences in the anatomy and orientation of the female (smaller volume and larger anteversion angle) and male acetabula revealed in this study should be taken into account during the placement of the acetabular component in hip replacement surgery, even more so as description of the anatomic position of the acetabulum exceeding the Lewinnek safe zone have been increasingly more frequent in the literature [6,8]. The differences should also be considered before surgery in patients with other hip conditions such as femoroacetabular impingement or arthrodysplasia, and especially acetabular redirection osteotomy and surgical therapy of FAI with reconstruction of the acetabular wall [31]. The suggested preoperative analysis may have a considerable impact on improvement of anatomic relations within the hip and therefore the patient's functional outcome.

CONCLUSIONS

1. The orientation of the hip joint acetabulum is sex-specific, with female acetabula being more forward-oriented than those of men.

2. Objętość oraz powierzchnia wewnętrzna panewki są mniejsze u kobiet niż u mężczyzn.
3. Niezależnie od wykorzystanej płaszczyzny odniesienia dymorfizm płciowy panewki stawu biodrowego jest obecny.
4. Znajomość powyższych różnic płciowych jest niezbędna dla planowania przedoperacyjnego w zabiegach ortopedycznych (jak w przypadku alloplastyki stawu biodrowego czy leczeniu operacyjnym FAI).

2. The volume and inner surface area of acetabula are smaller in women compared to men.
3. Regardless of the plane of reference, sexual dimorphism of the acetabulum is constant.
4. Awareness of the above sex-dependent differences is necessary for preoperative planning before orthopaedic surgeries (such as hip arthroplasty or operative treatment of FAI).

PIŚMIENNICTWO / REFERENCES

1. Boucher BJ. Sex differences in the foetal pelvis. Am J Phys Anthropol 1957;15:581-600.
2. Maruyama M, Feinberg JR, CapelloWN, D'Antonio JA. Morphology of the pelvis (acetabulum) and femur. In:Subramanium V, Bhatnagar M, editors. Trabecular and Cortical Bone: Morphology, Biomechanics and Clinical Implications. Ist ed. Hauppauge:Nova Science Publishers, Inc.; 2013. p. 163-89.
3. Crespo C, Rissech C, Thomas R, Juán A, Appleby J, Turbón D. Sexual dimorphism of the pelvic girdle from 3D images of a living Spanish sample from Castilla-La Mancha. Homo 2015; 66: 149-57.
4. Tohtz SW, Sassy D, Matziolis G, Preininger B, Perka C, Hasart O. CT evaluation of native acetabular orientation and localization: sex-specific data comparison on 336 hip joints. Technol Health Care 2010; 18: 129-36.
5. PetersonJB, Doan J, Bomar JD, Wenger DR, Pennock AT, Upasani VV. Sex Differences in Cartilage Topography and Orientation of the Developing Acetabulum: Implications for Hip Preservation Surgery. ClinOrthopRelat Res 2015; 473: 2489-94.
6. Goudie ST, Deakin AH, Deep K. Natural acetabular orientation in arthritic hips. Bone Joint Res 2015; 4: 6-10.
7. Atkinson H, Johal KS, Willis-Owen C, Zadow S, Oakeshott RD. Differences in hip morphology between the sexes in patients undergoing hip resurfacing. J OrthopSurg Res 2010; 5: 76.
8. Murtha PE, Hafez MA, Jaramaz B, DiGioia AM. Variations in acetabular anatomy with reference to total hip replacement. J Bone Joint Surg [Br] 2008; 90-B: 308-13.
9. Pietrzak K, Piślewski Z, Strzyzewski W, Pucher A, Kaczmarek W. Radiographic evaluation of the results of total hip arthroplasty with the cementless Zweymüller endoprosthesis. Ortop Traumatol Rehabil 2010; 4: 310-9.
10. Kochman A, Morawska-Kochman M, Guziński M, Drobniewski M, Sibiński M, Synder M. Computed tomography in evaluation of revision hip arthroplasty outcomes. Ortop Traumatol Rehabil 2014; 16: 469-76.
11. Jóźwiak M, Rychlik M, Musielak B, Chen BP, Idzior M, Grzegorzewski A. An accurate method of radiological assessment of acetabular volume and orientation in computed tomography spatial reconstruction.BMC MusculoskeletDisord 2015; 16: 42.
12. Tannast M, Murphy SB, Langlotz F, Anderson SE, Siebenrock KA. Estimation of pelvic tilt on anteroposterior X-rays- a comparison of six parameters. Skeletal Radiol 2006; 35: 149-55.
13. Siebenrock KA, Kalbermatten DF, Ganz R. Effect of pelvic inclination on determination of acetabular retroversion. A study on cadaver pelves. ClinOrthopRelat Res 2003; 407: 241-8.
14. Anda S, Svenningsen S, Grontvedt T, Benum P. Pelvic inclination and spatial orientation of the acetabulum. A radiographic, computed tomographic and clinical investigation. ActaRadiol 1990; 31: 389-94.
16. Eddine TA, Migaud H, Chantelot C, Cotten A, Fontaine C, Duquennoy A. Variations of pelvic anteversion in the lying and standing positions: analysis of 24 control subjects and implications for CT measurement of position of a prosthetic cup. Surg Radiol Anat 2001; 23: 105-10.
17. van Bosse HJ, Lee D, Henderson ER, Sala DA, Feldman DS. Pelvic positioning creates error in CT acetabular measurements. ClinOrthopRelat Res 2011; 469: 1683-91.
18. Stubbs AJ, Anz AW, Frino J, Lang JE, Weaver AA, Stitzel JD. Classic measures of hip dysplasia do not correlate with three-dimensional computer tomographic measures and indices. Hip Int 2011; 21: 549.
19. Kruczynski J. Avascular necrosis of the proximal femur in developmental dislocation of the hip. Incidence, risk factors, sequelae and MR imaging for diagnosis and prognosis. ActaOrthopScand Suppl. 1996; 268: 1-48.
20. Punwar S, Khan WS, Longo UG. The use of computer navigation in hip arthroplasty: literature review and evidence today. OrtopTraumatolRehabil 2011 ;13: 431-8.
21. Boulay C, Bollini G, Legaye J, et al. Pelvic incidence: a predictive factor for three-dimensional acetabular orientation-a preliminary study. Anat Res Int 2014: 594-650.
22. Legaye J. Influence of the sagittal balance of the spine on the anterior pelvic plane and on the acetabular orientation. IntOrthop 2009; 33: 1695700.
23. Legaye J, Duval-Beaupere G, Barrau A, et al. Relationship between sacral pelvic incidence and acetabular orientation. Hip Int 2011; 21: 87-97.
24. LazennecJY, Brusson A, Rousseau MA. Hip–spine relations and sagittal balance clinical consequences. Eur Spine J 2011; 20Suppl 5: 686-98.
25. Lewinnek GE, Lewis JL, Tarr R, Compere CL, Zimmerman JR. Dislocations after total hip replacement arthroplasties. J Bone Joint Surg [Am] 1978; 60-A: 217-20.
26. Wan Z, Malik A, Jaramaz B, Chao L, Dorr L. Imaging and navigation measurement of acetabular component position in THA. ClinOrthopRelat Res 2009; 467: 32-42.

27. Merle C, Grammatopoulos G, Waldstein W, et al. Comparison of native anatomy with recommended safe component orientation in total hip arthroplasty for primary osteoarthritis. J Bone Joint Surg [Am] 2013; 95-A: 172.
28. van Bosse H, Wedge JH, Babyn P. How are dysplastic hips different? A three-dimensional CT study.ClinOrthopRelat Res 2015; 473: 1712-23.
29. Khobragade L, Vatsalaswamy P. A study on morphometric measurement of volume of acetabulum.Int J Anat Res 2014; 2: 549-52.
30. Köhnlein W, Ganz R, Impellizzeri FM, Leunig M. Acetabular morphology: implications for joint-preserving surgery. ClinOrthopRelat Res 2009; 467: 682-91.
31. Tannenbaum EP, Zhang P, Maratt JD, et al. A Computed Tomography Study of Gender Differences in Acetabular Version and Morphology: Implications for Femoroacetabular Impingement. Arthroscopy 2015; 31: 1247-54.

Podziękowania
Podziękowania dla Dyrektora Szpitala Wojewódzkiego w Poznaniu za udostępnienie tomografi komputerowych miednic pacjentów.
Acknowledgement
The authors would like to express their gratitude to Director of the Regional Hospital in Poznań for making computed tomography images of patients' pelvises available to them.

To badanie było finansowane z grantu dla młodych naukowców przyznanego Bartoszowi Musielakowi przez Uniwersytet Medyczny w Poznaniu, nr grantu: 502-14-01115158-41058
This study was partially financed from Bartosz Musielak's Young Scientist Grant No. 502-14-01115158-41058, awarded by Poznań University of Medical Sciences.

Liczba słów/Word count: 4435 **Tabele/Tables:** 2 **Ryciny/Figures:** 3 **Piśmiennictwo/References:** 31

Adres do korespondencji / Address for correspondence
Bartosz Musielak, Klinika Ortopedii i Traumatologii Dziecięcej Ortopedyczno-Rehabilitacyjny
Szpital Kliniczny im. Wiktora Degi w Poznaniu, ul. 28 Czerwca 1956 r. 135/147, Poznań, Polska
tel: +48 600302158, fax: +48 618310360, e-mail: ortopediadziecieca@gmail.com

Otrzymano / Received *22.06.2016 r.*
Zaakceptowano / Accepted *29.08.2016 r.*