Ortopedia Traumatologia Rehabilitacja
© MEDSPORTPRESS, 2016; 6(6); Vol. 18, 583-590
DOI: 10.5604/15093492.1230555

Aseptyczna destrukcja stawu łokciowego po implantacji endoprotezy głowy kości promieniowej. Studium przypadku

Aseptic Destruction of the Elbow Joint after Radial Head Replacement. Case Study

Marcin Błoński[(A,B,D,E,F,G)], Andrzej Boszczyk[(E)], Stanisław Pomianowski[(D,E,G)], Mariusz Urban[(B)]

Klinika Chirurgii Urazowej Narządu Ruchu i Ortopedii, Centrum Medycznego Kształcenia Podyplomowego, Samodzielny Publiczny Szpital Kliniczny im. Prof. A. Grucy w Otwocku, Polska
Department of Musculoskeletal Trauma Surgery and Orthopaedics, Centre for Post-Graduate Medical Education Prof. A. Gruca Independent Public Teaching Hospital in Otwock, Poland

STRESZCZENIE

W przypadkach złamań, które nie mogą zostać zespolone, stosowanie endoprotez głowy kości promieniowej, powinno być postępowaniem rutynowym. Przy wzrastającej liczbie wykonywanych endoprotezoplastyk głowy kości promieniowej, częściej będziemy mieli doczynienia z powikłaniami stosowania tego implantu. W opisywanym przypadku zaobserwowano powstanie aseptycznej destrukcji stawu łokciowego, najprawdopodobniej na tle wydzielenia do stawu drobin polietylenu, z którego była zbudowana głowa endoprotezy. Podjęto decyzje o usunięciu endoprotezy wraz z rozległym wycięciem błony maziowej. Postępowanie takie przyniosło bardzo dobry efekt terapeutyczny wyrażający się zmniejszeniem dolegliwości bólowych i poprawą zakresu ruchomości stawu łokciowego. Zmiana obrazu klinicznego nie wiązała się z jednoczesną poprawą obrazu radiologicznego leczonej kończyny.

Słowa kluczowe: endoproteza głowy kości promieniowej, artroza stawu łokciowego, powikłanie endoprotezoplastyki

SUMMARY

Radial head replacement should be a routine treatment in cases of non-reconstructable radial head fractures. With the growing number of radial head arthroplasties, we are going to see more complications related to this procedure. We describe a case of aseptic destruction of the elbow joint, probably related to the release of polyethylene particles from the prosthetic head. Removal of the implant and extensive synovectomy was performed, leading to an excellent clinical outcome with reduction of pain and increase in the range of motion. The clinical improvement was not accompanied by radiographic change.

Key words: radial head prosthesis, elbow joint arthritis, complications of arthroplasty

WSTĘP

Głowa kości promieniowej odgrywa znaczącą rolę w biomechanice i stabilności stawów kończyny górnej, których elementem składowym jest kość promieniowa. Literatura obszernie opisuje, że w przypadku złamań niedających sie zespolić, postępowaniem z wyboru powinna być endoprotezoplastyka [1-8].

W wielu ośrodkach takie postępowanie jest już postępowaniem rutynowym. Przy wzrastającej liczbie wykonywanych endoprotezoplastyk głowy kości promieniowej, zwiększa sie proporcjonalnie liczba powikłań stosowania tego implantu. Najczęściej spotykane są wczesne powikłania związane z uszkodzeniem (trwałym lub czasowym) nerwów i naczyń, do których dochodzi w czasie urazu lub podczas zabiegu operacyjnego. Kolejnym wczesnym powikłaniem są infekcje rany operacyjnej oraz zaburzenia ruchomości kończyny spowodowane nieprawidłowym odtworzeniem stosunków anatomicznych (najczęściej dużego stopnia niestabilność) lub zbyt długim unieruchomieniem.

Powikłania późne obejmują destabilizację trzpienia endoprotezy, powstania artrozy powierzchni stawowej główki kości ramiennej albo swoisty lub nieswoisty odczyn zapalny w stawie łokciowym. Przyczyną nieswoistych odczynów zapalnych może być reakcja na zastosowany cement kostny, metal, z którego jest wykonana endoproteza lub w przypadku niektórych implantów, powstające z czasem i wydzielane do stawu drobne fragmenty polietylenu.

BACKGROUND

The radial head plays an important role in the biomechanics and stability of the joints formed by the radius. There is abundant literature proving that radial head replacement should be performed in cases of non-reconstructable radial head fractures [1-8].

Many centers perform radial head replacement routinely. With the growing number of radial head replacements, the number of complications will also rise. The most common complications are early neurological and vascular (temporary or permanent) complications related to the injury or surgery. Another early complication is infection. Limitation of the range of motion may be caused by failure to restore the anatomy (most commonly gross instability) or prolonged immobilization.

Late complications include prosthetic stem loosening, arthritis of the capitellum and a septic or aseptic inflammatory response. Aseptic inflammation may be caused by a reaction to the bone cement, prosthesis metal or, in some implants, to polyethylene particles released from the implant.

ANALIZA PRZYPADKU

Wywiad, badanie

Pacjentka K. P., kobieta lat 29, doznała złamania głowy kości promieniowej w wyniku urazu pośredniego. Pierwotnie hospitalizowana poza naszym ośrodkiem gdzie unieruchomiono kończynę w podłużniku gipsowym. W chwili przyjęcia pacjentki do Kliniki stwierdzono: znaczny obrzęk stawu łokciowego, bolesność palpacyjną okolicy głowy kości promieniowej, znaczną bolesność przy próbach ruchu stawu łokciowego. W RTG złamanie głowy kości promieniowej III° w klasyfikacjach Hotchissa i Masona. Pacjentka została zakwalifikowana do leczenia operacyjnego- endoprotezoplastyki bipolarnej głowy kości promieniowej typu KPS.

Pierwotne leczenie operacyjne

Zabieg operacyjny (5 doba od urazu) – usunięcie głowy kości promieniowej prawej, endoprotezoplastyka bipolarna głowy kości promieniowej prawej typu KPS (22/12) (Ryc. 1).

CASE REPORT

Signs and symptoms

A 29-year-old woman sustained an indirect radial head fracture. She was hospitalized in another center and immobilized in a plaster backslab. On admission to our Department, the elbow joint was swollen, painful to palpation at the radial head and painful to attempted motion. An X-ray revealed a radial head fracture (Hotchkiss and Mason type III). The patient was qualified for radial head replacement surgery with a bipolar KPS prosthesis.

Primary surgery

The operative treatment was performed on the 5th post-fracture day; the radial head was excised and replaced with a KPS prosthesis size 22/12 (Fig. 1). The postoperative course was uneventful, with con-

Przebieg pooperacyjny bez powikłań. W drugiej dobie pooperacyjnej wdrożono ćwiczenia bierne na szynie CPM w pełnym zakresie tolerowanym przez pacjentkę. Pacjentkę wypisano do domu z zaleceniem kontynuacji programu rehabilitacji wdrożonego w trakcie pobytu w Klinice.

tinuous passive motion in the tolerated range introduced on the second day. The patient was discharged to continue rehabilitation at home.

Wynik kliniczny

W trakcie kontroli ambulatoryjnej 20 miesięcy od zabiegu operacyjnego, pacjentka zgłosiła występowanie nieznacznych dolegliwości bólowych po wysiłku. Wcześniej staw bez jakichkolwiek dolegliwości. W badaniu stwierdzono zakres ruchomości stawu łokciowego prawego: zgięcie 130°, wyprost 0°, supinacja 70°, pronacja 70°. Staw stabilny. Ruchy

Clinical outcome

The patient attended routine follow-up. She first noticed fatigue pain at 20 months post-operatively. At this time the ranges of motion were as follows: flexion 130°, extension 0°, supination 70°, pronation 70°. The joint was stable with pain-free motion. An X-ray revealed slightly decreased density of bone in the proximal ulna (Fig. 2).

Ryc. 1. Radiogram stawu łokciowego w projekcji bocznej po implantacji endoprotezy głowy kości promieniowej

Fig. 1. Lateral elbow x-ray after radial head replacement

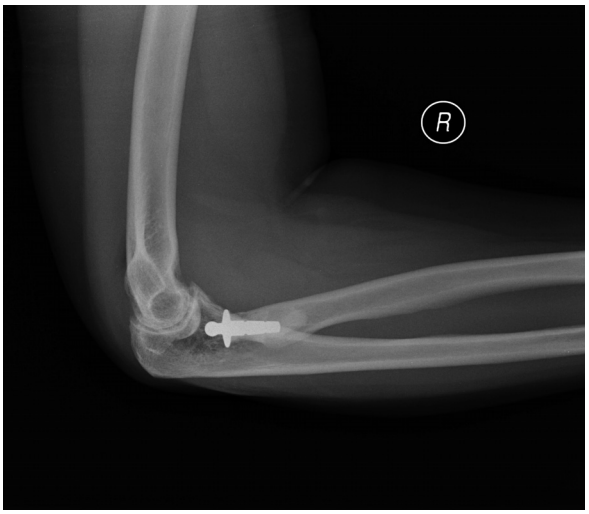

Ryc. 2. Radiogram stawu łokciowego w projekcji bocznej, kontrola 20 mies. po implantacji endoprotezy głowy kości promieniowej – widoczne nieznacznego stopnia rozrzedzenie struktury kostnej w części bliższej kości łokciowej

Fig. 2. Lateral elbow x-ray at 20 months after radial head replacement revealing slight decrease of bone density in proximal ulna

niebolesne. W RTG nieznacznego stopnia rozrzedzenie struktury kostnej w części bliższej kości łokciowej (Ryc. 2).

Zalecono obserwację operowanej kończyny i polecono zgłosić się na wizytę w przypadku nasilenia dolegliwości. Pacjentka zgłosiła się do kontroli ambulatoryjnej w 42 miesiącu od operacji. Pacjentkę zaniepokoiło nasilenie bolesności powysiłkowej (bez bolesności palpacyjnej i spoczynkowej), poszerzenie zarysu operowanego stawu łokciowego oraz postępujące ograniczenie ruchomości. W badanu stwierdzono poszerzenie zarysu stawu, ruchomość zgięcie 100°, wyprost 25°, supinacja 40°, pronacja 45°. Staw stabilny. Ruchy niebolesne. W RTG proces lityczny wokół endoprotezy, wyrostka łokciowego i kłykci kości ramiennej z destrukcją powierzchni stawowych (Ryc. 3,4). W badaniach laboratoryjnych parametry stanu zapalnego (OB, CRP, morfologia) prawidłowe. Podjęto próbę punkcji stawu łokciowego pod kontrolą USG, nie uzyskując materiału na badania laboratoryjne.

Na podstawie badan dodatkowych i stanu klinicznego pacjentkę zakwalifikowano do ponownego leczenia operacyjnego w trybie pilnym.

The patient was instructed to arrange another appointment if the pain should increase. She came back at 42 months post-operatively. At this time she was concerned with fatigue pain (without pain on motion and resting pain), widening of the joint outline and limitation of motion. On examination, the joint was enlarged, with the following ranges of motion: flexion 100°, extension 25°, supination 40°, pronation 45°. The joint was stable and motion was pain-free. An X-ray revealed lytic changes around the implant, in the olecranon and in the humeral condyle with articular surface destruction (Fig. 3,4). Laboratory parameters (ESR, CRP, whole blood count) were within the normal ranges. An ultrasound- guided joint puncture did not produce any fluid.

Based on the clinical picture and additional diagnostics, the decision was made to carry out urgent operative treatment.

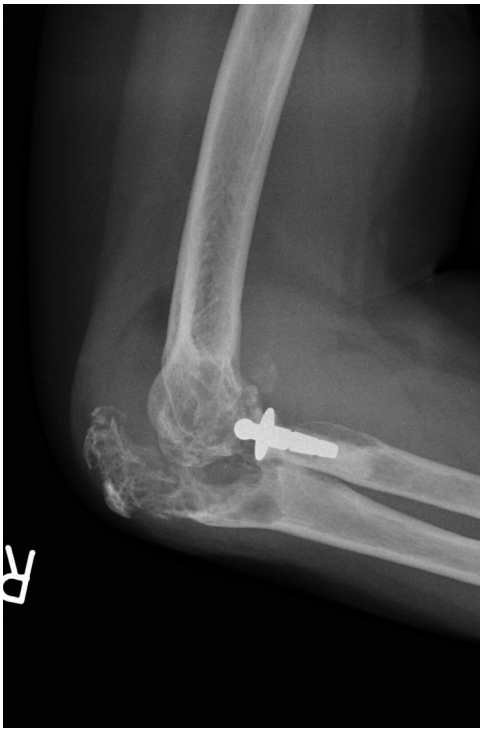

Ryc. 3. Radiogram stawu łokciowego w projekcji bocznej kontrola 42 mies. po implantacji endoprotezy głowy kości promieniowej – widoczny proces lityczny wokół endoprotezy, wyrostka łokciowego i kłykci kości ramiennej z destrukcją powierzchni stawowych

Fig. 3. Lateral elbow x-ray at 42 months after radial head replacement revealing lytic changes around the implant, in olecranon and in humeral condyle with joint destruction

Ryc. 4. Radiogram stawu łokciowego w projekcji AP, kontrola 42 mies. po implantacji endoprotezy głowy kości promieniowej-widoczny proces lityczny wokół endoprotezy, wyrostka łokciowego i kłykci kości ramiennej z destrukcją powierzchni stawowych

Fig. 4. Antero-posterior elbow x-ray at 42 months after radial head replacement revealing lytic changes around the implant, in olecranon and in humeral condyle with joint destruction

Ponowne leczenie operacyjne

Zabieg operacyjny – usunięcie endoprotezy i częściowo cementu. Wycięcie subtotalne (całkowite w dostępnym zakresie) błony maziowej stawu łokciowego prawego. Materiał do badania hist-pat. i bakteriologicznego. W pobranym śródoperacyjnie materiale do badania bakteriologicznego nie stwierdzono obecności patogenów. W badaniu histopatologicznym stwierdzono rozrost ziarniny olbrzymiokomórkowej z ogniskami szkliwienia i martwicy niszczący tkankę łączno-synowialną. W utkaniu ziarniny widoczne bardzo drobne liczne elementy substancji nieorganicznej.

Second surgery

The prosthesis and part of the cement were removed. Subtotal synovectomy (of all accessible tissue) was performed. Bacteriology did not reveal pathogens in the material, while histology revealed destruction of the fibro-synovial tissue by giant-cell granulation tissue with areas of hyaline degeneration and necrosis. The presence of numerous very small inorganic particles was noted in the granulation tissue.

Wynik kliniczny ostateczny

Pacjentka w trakcie kontroli ambulatoryjnej w 35 miesiącu od usunięcia endoprotezy głowy kości promieniowej KPS (77 miesięcy od złamania) zgłaszała jedynie umiarkowane dolegliwości bólowe stawu łokciowego. W skali Mayo Elbow Performance Index (MEPI) uzyskała wynik 60 pkt., co odpowiada wynikowi zadowalającemu. W badaniu stwierdzono ruchomość: zgięcie 140°, wyprost 15°, supinacja 70°, pronacja 70° oraz niestabilność walgizującą stawu na 5 pkt. w/g MEPI. W RTG obecna destrukcja stawu łokciowego prawego z lepszym uwapnieniem kości

Final clinical outcome

At the final follow-up 35 months after implant removal (77 months after the fracture), the patient reported mild pain of the elbow. Her Mayo Elbow Performance Index (MEPI) score was 60 points, which represents a satisfactory result. On examination, the range of flexion was 140°, extension 15°, supination 70° and pronation 70°. There was valgus instability of 5 points on the MEPI scale. An x-ray showed destruction of the elbow joint with improved bone calcification (Fig. 5,6). An X-ray of the wrist did not reveal signs of proximal radius migration.

Ryc. 5. Radiogram stawu łokciowego w projekcji bocznej, kontrola 35 mies. po usunięciu endoprotezy głowy kości promieniowej – widoczna destrukcja stawu łokciowego

Fig. 5. Lateral elbow x-ray at 35 months after prosthesis removal revealing joint destruction

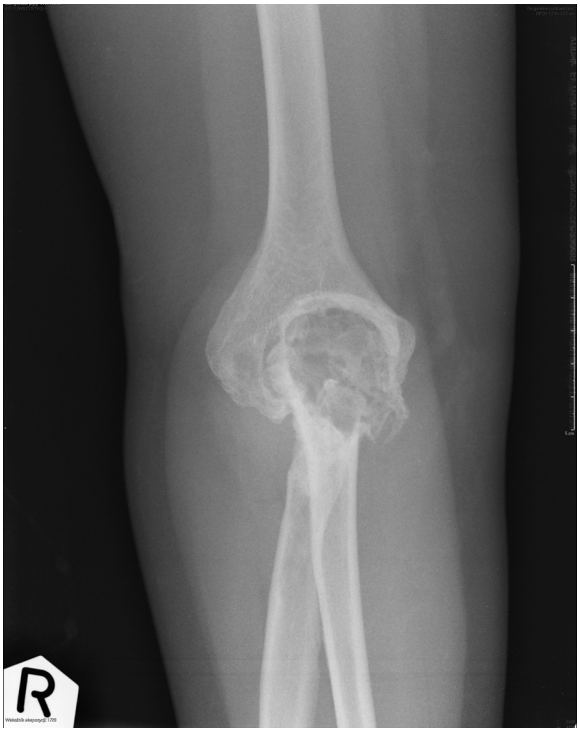

Ryc. 6. Radiogram stawu łokciowego w projekcji AP, kontrola 35 mies. po usunięciu endoprotezy głowy kości promieniowej- widoczna destrukcja stawu łokciowego

Fig. 6. Antero-posterior elbow x-ray at 35 months after prosthesis removal revealing joint destruction

niż w chwili resekcji endoprotezy (Ryc. 5,6). W RTG nadgarstków nie stwierdzono proksymalnej migracji kości promieniowej.

DYSKUSJA

Leczenie powikłań po procedurach operacyjnych związanych z implantacją endoprotezy nigdy nie są

DISCUSSION

Treatment of complications after an arthroplasty procedure is never an easy task. It is therefore crucial

łatwymi zagadnieniami. Dlatego też należy dołożyć wszelkich starań, aby zminimalizować ryzyko ich powstania. W przypadku destrukcji stawu nasze postępowanie operacyjne ma głównie za zadanie zahamować dalszy rozwój choroby i stworzyć warunki do ewentualnego dalszego leczenia operacyjnego. W opisywanym przypadku następnym etapem może być implantacja endoprotezy całkowitej stawu łokciowego. Obecnie, choć wynik radiologiczny jest wysoce niezadowalający, to stan kliniczny kończyny jest na tyle dobry, że poddawanie pacjentki kolejnemu bardzo rozległemu zabiegowi operacyjnemu wydaje sie niezasadne. Należy dodatkowo zwrócić uwagę, że u pacjentki w 35 miesiącu od usunięcia endoprotezy głowy kości promieniowej nie stwierdzono proksymalnej migracji kości promieniowej, która potrafi być obecna przy pourazowych resekcjach głowy kości promieniowej [9-17]. Było to zapewne efektem przebudowy drugorzędowego stabilizatora jakim jest błona międzykostna rozpięta pomiędzy trzonami kości promieniowej i łokciowej, do której doszło w okresie przed resekcją endoprotezy [18].

Przebieg choroby, jak i wynik badania histopatologicznego wskazują, że najbardziej prawdopodobną przyczyną powstania destrukcji stawu łokciowego jest zastosowanie ścieralnego materiału z jakiego była zbudowana głowa endoprotezy. Argumentem przeciwnym jest fakt, iż mimo długoletniej obserwacji w dużej (ponad 200-osobowej) grupie pacjentów rzadko stwierdza się tego typu powikłania. Możnaby jednak rozważyć zmianę materiału, z którego jest wykonana głowa protezy bipolarnej (np. pokrycie substancją niedającą odczynów) lub zastosowanie całkowitych protez stawu promieniowo-ramiennego o elementach z niskim wzajemnym współczynnikiem ścieralności.

to limit the risk of complications. In cases of joint destruction, treatment aims at limiting progression and preparing the joint for possible further treatment. In our patient, the next step could be a total elbow arthroplasty. At the moment, however, despite a highly unsatisfactory x-ray outcome, the clinical result is acceptable, and performing another surgery is not justified. It should also be noted that, at 35 months after prosthesis removal, there is no proximal radius migration, although such migration is quite common after posttraumatic resections of radial head [9-17]. This is probably due to pre-removal strengthening of the interosseous membrane connecting the radius and ulna and acting as a secondary stabilizer [18].

The course of the disease and the histology result point to the wear of the prosthesis head material as the underlying cause of elbow joint destruction. However, our multiyear follow-up experience of a group of over 200 patients shows that this complication is rare. A change in the prosthesis design (for example coating with passive material) or the use of a low-friction total humero-radial prosthesis could still be beneficial.

PODSUMOWANIE

Przedstawiony przypadek obrazuje, że w przypadku tego typu powikłania, działanie ortopedy ogranicza się głównie do zahamowania procesu chorobowego. W opisywanym przypadku usunięcie endoprotezy połączone z rozległym wycięciem błony maziowej, przyniosło bardzo dobry efekt terapeutyczny wyrażający się zmniejszeniem dolegliwości bólowych i poprawą zakresu ruchomości stawu łokciowego.

CONCLUSION

Our case report illustrates that in the presence of this kind of complication, orthopedic treatment aims at limiting disease progression. In our patient, removal of the prosthesis combined with a wide synovectomy led to an excellent clinical result, with reduction in pain and improvement in the range of albow motion.

PIŚMIENNICTWO / REFERENCES

1. Hotchkiss RN. Displaced fractures of the radial head: Internal fixation or excision? J Am Acad Orthop Surgeons 1997; 5: 1-10.
2. Boulas HJ, Morrey BF. Biomechanical evaluation of the elbow following radial head fracture. Comparision of open reduction and internal fixation vs. excision, silastic replacement, and non-operative management. Chir Main 1998; 17: 314-20.
3. Furry KL, Clinkscales CM. Comminuted fractures of the radial head. Arthroplasty versus internal fixation. Clin Orthop 1998; 353: 40-52.

4. Pomianowski S, Morrey BF, Neale PG, Park Min J, O'Driscoll ShW, An Kai Nan. Contribution of Monoblock and Bipolar Radial Head Prostheses to valgus stability of the elbow. J Bone Joint Surg Am 2001; 83-A; 1829-34.
5. Pomianowski S, Kedzior K, Skalski K, Świeczkowski W. „If bipolar radial head prosthesis is good solution for radial head replacement?" Lecture notes of the ICB seminars. Biomechanics. Customized endoprostheses. Design, manufacture and clinical applications. Warsaw; 2002. p. 38-47.
6. Pomianowski S, Orłowski J, Sawicki G, Kedzior K, Skalski K, Świeczkowski W. "Endoproteza bipolarna głowy kości promieniowej własnego pomysłu. Chir Narz Ruchu Ortop Pol 2003; 68(1): 53-7.
7. Leigh WB, Ball CM. Radial head reconstruction versus replacement in the treatment of terrible triad injuries of the elbow. J Shoulder Elbow Surg 2012; 21(10): 1336-41.
8. Pomianowski S, Sawicki G, Orłowski J. Endoprotezoplastyka jako alternatywa resekcji głowy kości promieniowej w złamaniach wieloodłamowych. Chir Narz Ruchu Ortop Pol 1997; 62(5): 387-91.
9. Hotchkiss RN. Fractures of the radial head and related instability and contracture of the forearm. Instr Course Lect 1998; 47: 173-7.
10. Moritomo H. The distal interosseous membrane: current concepts in wrist anatomy and biomechanics. J Hand Surg Am 2012; 37(7): 1501-7.
11. Linscheid RL. Biomechanics of the distal radioulnar joint. Clin Orthop Relat Res 1992; 275: 46-55.
12. Tsai PC, Paksima N. The distal radioulnar joint. Jt Dis 2009; 67(1): 90-6.
13. Hutchinson S, Faber KJ, Gan BS. The Essex-Lopresti injury: More than just a pain in the wrist. Eur J Plast Surg 2011; 34(6): 465-9.
14. van Groningen JM, Schuurman AH. Treatment of post-traumatic degenerative changes of the radio-carpal and distal radio-ulnar joints by combining radius, scaphoid, and lunate (RSL) fusion with ulnar head replacement. Eur J Plast Sur 2011; 34: 465-9.
15. Rozental TD, Beredjiklian PK, Bozentka DJ. Longitudinal radioulnar dissociation. J Am Acad Orthop Surg 2003; 11(1): 68-73.
16. Murray PM. Diagnosis and treatment of longitudinal instability of the forearm. Tech Hand Up Extrem Surg 2005; 9(1): 29-34.
17. Marcotte AL, Osterman AL. Longitudinal radioulnar dissociation: identification and treatment of acute and chronic injuries. Hand Clin 2007; 23(2): 195-208.
18. Capomassi MA, Clembosky GA. Use of a polymethacrylate radial head spacer in temporary reconstruction of complex radial head fracture with associated elbow instability. Tech Hand Up Extrem Surg 2010; 14(4): 252-8.

Liczba słów/Word count: 2827 **Tabele/Tables:** 0 **Ryciny/Figures:** 6 **Piśmiennictwo/References:** 18

Adres do korespondencji / Address for correspondence
lek. Marcin Błoński
Klinika Chirurgii Urazowej Narządu Ruchu i Ortopedii CMKP w Otwocku,
ul. Konarskiego 13, 05-400 Otwock, e-mail: mblo@wp.pl

Otrzymano / Received *10.01.2016 r.*
Zaakceptowano / Accepted *21.03.2016 r.*