Ortopedia Traumatologia Rehabilitacja
© MEDSPORTPRESS, 2016; 6(6); Vol. 18, 591-598
DOI: 10.5604/15093492.1230556

Ognisko przerzutowe w okolicy trzpienia protezy bezcementowej. Studium przypadku

Periprosthetic Metastatic Lesion in Stem Region after THA. Case Study

Janusz Płomiński[A,B,D,E,F], Artur Pepłoński[D,E,F], Mateusz Jeśkiewicz[E,F]

Klinika Ortopedii Wojskowego Instytutu Medycznego, Warszawa
Department of Orthopaedics, Military Institute of Medicine, Warsaw

STRESZCZENIE

Praca jest opisem przypadku 64-letniej kobiety, u której po 4 latach po przebytej protezoplastyce całkowitej bezcementowej stawu biodrowego prawego rozpoznano ognisko przerzutowe w okolicy trzpienia endoprotezy. Chora w 2010 roku przebyła pierwotną protezoplastykę stawu biodrowego z powodu zmian zwyrodnieniowych. W czerwcu 2014 roku z powodu narastających dolegliwości bólowych biodra wykonano diagnostykę radiologiczną i stwierdzono ognisko osteolizy wokół trzpienia endoprotezy. Z podejrzeniem ogniska ropnego w okolicy trzpienia skierowana do Kliniki celem dalszej diagnostyki. Wykonano biopsję otwartą zmiany. Rozpoznanie histopatologiczne wskazywało na ognisko meta z punktem wyjścia w płucach lub tarczycy. Zalecone badanie PET-TK wykazało aktywny metabolicznie guz przywnękowy płuca lewego z przerzutami do węzłów wnęki i śródpiersia, nadnercza lewego, śledziony oraz bliższego końca kości udowej prawej. W październiku 2014 r. wykonano zabieg rewizyjnej protezoplastyki stawu biodrowego prawego z zastosowanie poresekcyjnej protezy modularnej. Następnie wdrożono leczenie onkologiczne: chemio- i radioterapię.

Słowa kluczowe: przerzut, staw biodrowy, protezoplastyka

SUMMARY

The paper describes a periprosthetic metastatic lesion in the stem region which developed 4 years after cementless total hip arthroplasty in a 64-year-old female patient. The patient underwent primary THA due to osteoarthritis in 2010. In June 2014, she presented with increasing hip pain. Diagnostic imaging revealed a periprosthetic osteolytic lesion in the stem region. The patient was referred to the Orthopaedic Department for further evaluation with a suspicion of pyogenic osteomyelitis. An open surgical biopsy was performed. Histopathological examination indicated metastatic cancer originating from the lungs or thyroid. A PET-CT scan showed a metabolically active tumour in the parahilar area of the left lung with metastases to mediastinal and hilar lymph nodes, left adrenal gland, spleen and right proximal femur. In October 2014, a revision total hip arthroplasty with the use of a modular femoral resection stem was performed. Patient subsequently received oncologic treatment (chemotherapy and radiation therapy).

Key words: metastasis, hip joint, arthroplasty

WSTĘP

Z definicji przerzut nowotworowy to zmiana miejscowa – guz wtórny nowotworu złośliwego, powstały z komórek pochodzących z guza pierwotnego. Osteoliza okołoprotezowa jest dość częstym powikłaniem po protezoplastyce stawu biodrowego [1,2]. Częściej ogniska osteolityczne w postaci poszerzonych linii radiolucencji obserwuje się w okolicy panewki protezy stawu biodrowego niż wokół trzpienia. Obraz jest charakterystyczny dla procesu aseptycznego obluzowania protezy [1]. Przyczynę obluzowania protez stawu biodrowego upatruje się w reakcji organizmu na pojawienie się elementów zużycia, czyli cząsteczek polietylenu. Pojawienie się ognisk osteolitycznych we wczesnym okresie pooperacyjnym lub w kilka lat po protezoplastyce nasuwa podejrzenie procesu zapalnego. Dlatego często diagnostyka ukierunkowana jest na badania poziomu wskaźników zapalnych jak i na biopsji aspiracyjnej celem wykonania badań bakteriologicznych. W zdecydowanej większości przypadków mamy do czynienia z aseptycznym lub septycznym obluzowaniem protezy. Obluzowania w przebiegu zmiany nowotworowej spotykane są wyjątkowo rzadko [3]. Przerzuty w okolicę trzpienia lub panewki najczęściej pochodzą z ognisk pierwotnych umiejscowionych w płucach, nerkach, gruczole krokowym lub w piersi [4]. Nietypowe umiejscowienie ognisk osteolitycznych wokół elementów protezy powinno nasuwać podejrzenie przerzutu [5].

BACKGROUND

A metastatic lesion is by definition a secondary local tumour resulting from the spread of cancer cells from an initial site to another part of the body. Periprosthetic osteolysis is a common complication following total hip arthroplasty [1,2]. Osteolysis, reported as an increase in the width of radiolucent lines, is more often seen around the acetabular cup compared to the stem component. Osteolysis is a typical finding in cases of aseptic prosthesis loosening [1]. Aseptic loosening of hip prostheses is believed to be caused by an inflammatory response to wear debris, especially polyethylene particles. Focal osteolysis seen during the early postoperative period and a few years after surgery may raise the suspicion of an inflammatory process. The diagnostic protocol in such cases most commonly includes laboratory assessment of inflammatory markers and aspiration biopsy for bacterial culture. In the vast majority of cases, osteolysis if caused by aseptic or septic implant loosening. Loosening due to neoplastic destruction is extremely rare [3]. Periprosthetic metastases in the acetabular or stem region are most often the result of spread from primary tumours originating from the lungs, kidneys, prostate and breasts [4]. An unusual location of periprosthetic osteolytic lesions should always raise concerns of metastasis [5].

OPIS PRZYPADKU

Praca jest opisem przypadku 64-letniej kobiety leczonej pierwotnie w Klinice Ortopedii WIM z powodu zmian zwyrodnieniowych stawów biodrowych. W 2010 roku przebyła protezoplastykę całkowitą bezcementową stawu biodrowego prawego a w 2013 roku lewego (Ryc. 1). W wywiadzie chora w 2000 r. Leczona operacyjnie z powodu raka tarczycy. Po całkowitej strumektomii leczona substytucyjnie. Okresowe kontrole onkologiczne nie wykazały wznowy.

W czerwcu 2014r. chora zgłosiła do lekarza pierwszego kontaktu z powodu dolegliwości bólowych stawu biodrowego prawego oraz stanów podgorączkowych. Leczone zachowawczo bez poprawy. We wrześniu 2014r. została skierowana do naszego ośrodka z rejonowej poradni ortopedycznej z podejrzeniem ropnego zakażenia protezy biodra prawego (Ryc. 2). W badaniach laboratoryjnych znacznie podwyższone markery zapalne: OB 131mm/1h, CRP 17 mg/dl oraz zwiększony poziom fosfatazy zasadowej – ALP 166 (35-104) [U/l]. Z tego powodu rozszerzono diagnostykę o scyntygrafię układu kostnego, w której stwier-

CASE REPORT

This paper is a case report of a 64-year-old female initially treated in the Department of Orthopaedics of the Military Institute of Medicine. Primary hip arthroplasty was indicated because of bilateral hip osteoarthritis. The patient underwent cementless THA of the right hip in 2010 and the left hip in 2013 (Fig.1). She had a previous medical history of thyroid cancer treated surgically in 2000. Following thyroidectomy she received levothyroxine replacement therapy. Routine follow-up assessments showed no evidence of relapse.

In June 2014, the patient visited her GP, complaining of right hip pain and low-grade fever. No improvement was noticed after conservative treatment. In September 2014, she was referred to our Department from her local outpatient clinic with a suspected diagnosis of periprosthetic joint infection of the right hip (Fig. 2). Plasma inflammatory markers were significantly increased, with an ESR of 131 mm/h and CRP of 17 mg/dl. Her alkaline phosphatase level was also elevated at 166 (35-104) [U/l].

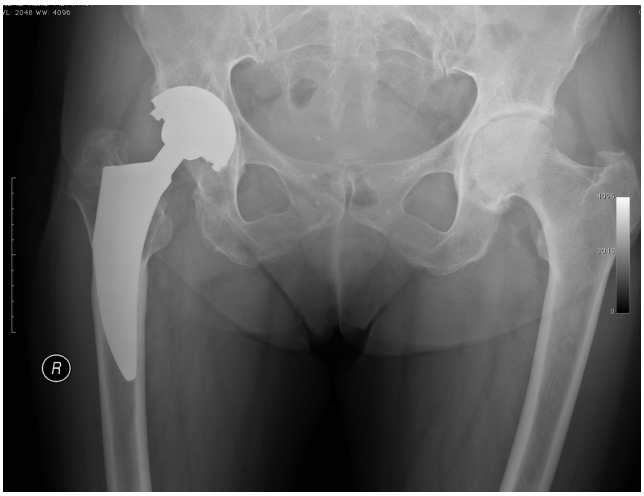

Ryc. 1. Radiogram z maja 2013 r.
Fig. 1. Radiograph of May 2013

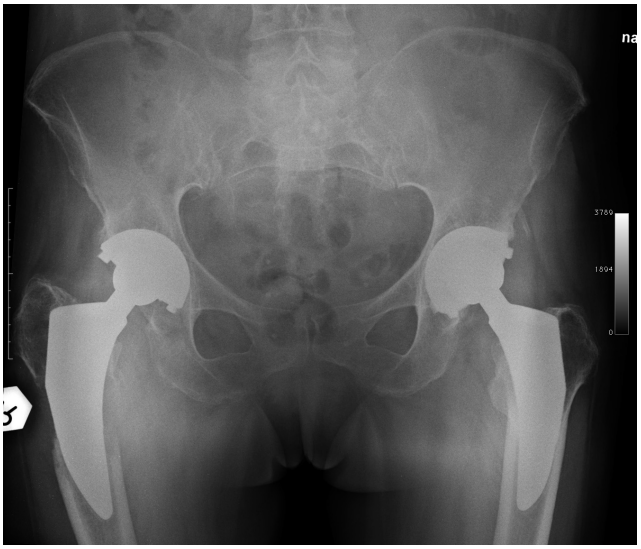

Ryc. 2. Radiogram z października 2014 r.
Fig. 2. Radiograph of October 2013

dzono asymetrię w fazie naczyniowej oraz miąższowej – większy przepływ krwi oraz miąższowe gromadzenie w okolicy trzpienia protezy prawego stawu biodrowego – obraz może wskazywać na obecność stanu zapalnego wokół implantu.

Na podstawie wykonanych badań (Ryc. 3 i 4) chorą zakwalifikowano do biopsji otwartej zmiany. Śródoperacyjnie nie stwierdzono cech zakażenia wokół protezy. Badanie bakteriologiczne z pobranego materiału negatywne. Histopatologicznie rozpoznano zmianę przerzutową kośćca, z prawdopodobnym punktem wyjścia w tarczycy lub płucach (CKAE1/3/+/, TTF1/+/, CD68/+/ w pojedynczych komórkach). Rozszerzono diagnostykę o badanie PET-TK, które zobrazowało aktywny metabolicznie guza wnęki płuca lewego

Therefore, a bone scintigraphy scan was performed and showed asymmetry in flow and blood pool phase. Increased blood flow and tracer uptake in the periprosthetic stem region of the right hip suggested active inflammation. In view of these results (Fig. 3 and 4), the patient was scheduled for an open biopsy. Intraoperatively, there was no evidence of periprosthetic joint infection. Bacterial cultures were negative. Histopathological examination indicated metastatic cancer originating from the lungs or thyroid. (CKAE1/3/+/, TTF1/+/, CD68/+/ in single cells). A PET-CT scan showed a metabolically active tumour in the parahilar area of the left lung with metastases to mediastinal and hilar lymph nodes, left adrenal gland, spleen and right proximal femur.

o charakterze rozrostowym z przerzutami do węzłów wnęki i śródpiersia, nadnercza lewego, śledziony i kości udowej prawej.

W pierwszym etapie leczenia chora zakwalifikowana do zabiegu rewizyjnego stawu biodrowego prawego. Na podstawie badania TK określono miejsce resekcji bliższego końca kości udowej z ogniskiem przerzutowym. Wykonano zabieg rewizyjny – usunięto trzpień, resekowano ognisko przerzutowego w granicach zdrowej tkanki kostnej i implantowano system modularny Mallory/Head z trzpieniem STS firmy Biomet (Ryc. 5). W badaniu histopatologicznym stwierdzono grupy nieliczne komórki z cechami atypii oraz przerzut niskozróżnicowanego raka, obraz mikroskopowy i profil immunohistochemiczny naka-

In the first stage of the treatment, the patient was scheduled for revision arthroplasty of the right hip. CT scan results were used to determine the extent of metastatic lesion and level of femoral resection. The revision procedure was carried out: the stem was removed, the metastatic lesion resected with a margin of healthy bone and a Mallory/Head modular system with a Biomet STS stem was implanted (Fig.5). Histopathological examination revealed few atypical cells and a poorly differentiated cancer metastasis. The microscopic characteristics and immunohistochemical profile indicated the lung as the primary site (CK7+, CK20-, CDX2-, TTF1+, CK19+). A specimen (bone and bone marrow) obtained from a location below the resection level contained no cancer

Ryc. 3. Obraz z tomografii komputerowej
Fig. 3. CT images of hip joints (see text)

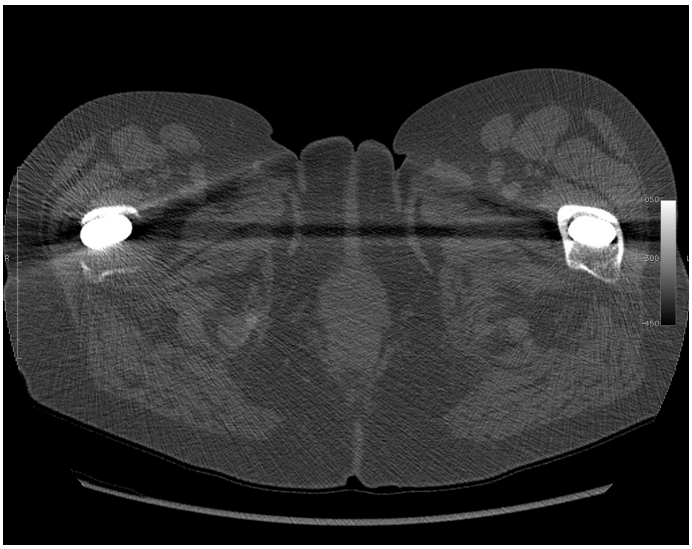

Ryc. 4. Obraz z tomografii komputerowej
Fig. 4. CT images of hip joints (see text)

zuje za punkt wyjścia przyjąć: płuca CK7+, CK20-, CDX2-, TTF1+, CK19+. W pobranym materiale (tkanka kostna i szpik) z miejsca poniżej osteotomii nie stwierdzono komórek nowotworowych. Następnie chorą przekazano do dalszego leczenia w Klinice Pulmonologii WIM. Wykonano bronchoskopię z biopsją ostrogi między segmentami LB1+2 i LB3. W badaniu histopatologicznym stwierdzono obecność komórek raka płaskonabłonkowego. Chora kontynu-

cells. The patient was referred for further treatment to the Department of Pulmonology. Bronchoscopy was performed and a biopsy specimen was collected from the tracheal carina between the LB1+2 and LB3 segments. Histological evaluation revealed squamous cell carcinoma. The patient continued treatment in her place of residence. In the Beskid Oncology Center she underwent combination therapy with three courses of chemotherapy and two sessions of irradia-

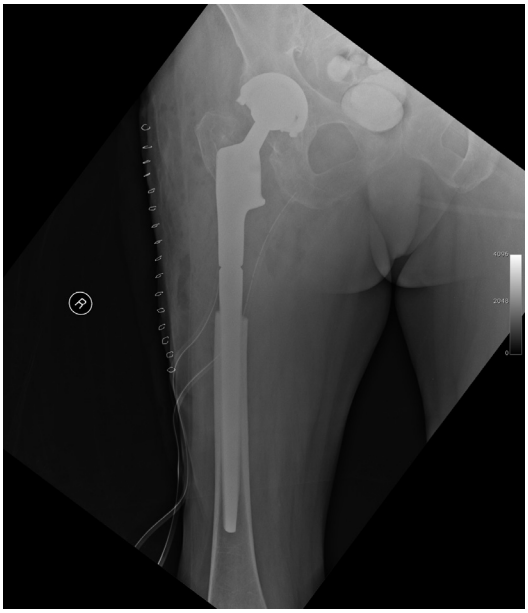

Ryc. 5. Radiogram pooperacyjny
Fig. 5. Post-operative radiograph

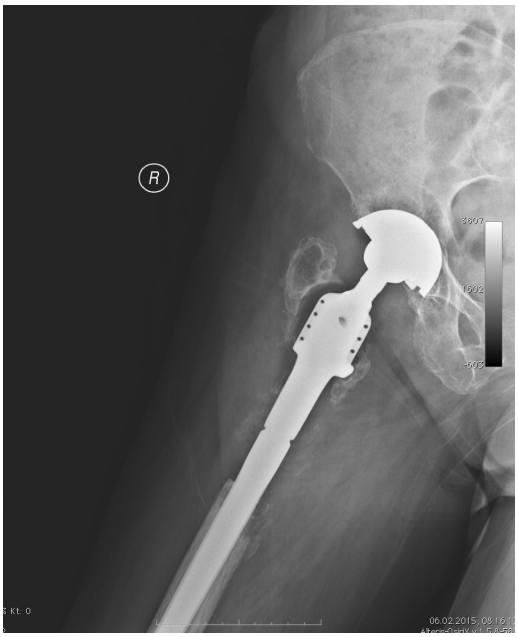

Ryc. 6. Radiogram z kontroli po 5-ciu miesiącach od zabiegu
Fig. 6. Follow-up radiograph after 5 months

owała leczenie w miejscu zamieszkania. W Beskidzkim Centrum Onkologicznym zastosowano leczenie skojarzone, chorą poddano trzem cyklom chemioterapii oraz dwukrotnie naświetlano okolicę uda prawego. Ze względu na powikłania ogólne po chemioterapii pierwsze badanie kontrolne w Klinice Ortopedii przeprowadzono dopiero po 4 miesiącach od operacji. Badania radiologiczne wykazała zmianę osteolityczną na granicy resekcji (Ryc. 6). Nie stwierdzono utraty stabilności trzpienia. Pacjentka pozostaje pod opieką onkologiczną.

PRZEGLĄD LITERATURY

Zakładając protezę stawu biodrowego ortopeda już w tym momencie myśli o jej obluzowaniu. Niestety jest to naturalna historia funkcjonowania protez. Ich zużycie a co za tym idzie obluzowanie zależy od wielu czynników. Najczęściej przyczyną aseptycznego obluzowania są cząsteczki degradacji protez. Znacznie rzadziej rozpoznawane, ale za to gorzej rokujące, to obluzowanie septyczne [2]. Obluzowanie protez stawu biodrowego z powodu przerzutu są bardzo rzadko opisywane i częściej dotyczą osteolizy wokół trzpienia. W literaturze spotykane są pojedyncze przypadki obluzowań z ogniskami pierwotnymi w narządach miąższowych. Badge i wsp. przedstawili opis przypadku okołoprotezowego przerzutu raka piersi [6]. Jednocześnie dokonali przeglądu nielicznej literatury podkreślając, że zmiana przerzutowa w okolicy protezy stawu biodrowego jest sporadycznie przyczyną wczesnego obluzowania implantu [6].

Ważne z naszego punktu widzenia jest rozróżnienie czy mamy do czynienia z przerzutem w okolicę protezy czy też z zaimplantowaniem protezy w nierozpoznane ognisko przerzutowe. Klasyczne badania radiologiczne są podstawą kwalifikacji chorych do protezoplastyki stawów biodrowych. Jedynie w przypadkach budzących wątpliwość technicznych możliwości stabilnego osadzenia elementów protezy wykonywane jest badanie TK. Daje ono możliwość oceny jakości tkanki kostnej, w tym ognisk przerzutowych, jak i ocenę ilościową. W opisanym przez autorów przypadku okres od pierwotnego leczenia raka tarczycy do zabiegu protezoplastyki stawu biodrowego to 13 lat. Obraz radiologiczny nie nasuwał podejrzenia przerzutów a jedynie idiopatyczne tło zmian zwyrodnieniowych. Ponadto dolegliwości bólowe pojawiły się po 4 latach od protezoplastyki. Na tej podstawie autorzy sadzą, że mają do czynienia z przerzutem w okolicę trzpienia endoprotezy. Uważają ponadto, że w takich sytuacjach ważne jest szczegółowe diagnozowanie chorych w kierunku przerzutów mimo, że upłynęło wiele lat od leczenia nowotworu.

tion of the right femur. Due to systemic complications following chemotherapy, the first orthopaedic follow-up visit in our Department took place 4 months after surgery. Radiographic imaging revealed an osteolytic lesion at the margin of resection (Fig. 6). There was no evidence of prosthesis stem loosening. The patient remains under the care of an oncologist.

LITERATURE REVIEW

An orthopaedic surgeon considers the risk of prosthesis loosening from the very moment of its implantation. Unfortunately, such is the natural history of arthroplasty. The most common reason for aseptic loosening is a response to prosthetic wear debris. Septic loosening, while significantly less frequent, is associated with worse prognosis [2]. In the available literature, there are just a few descriptions of hip prosthesis loosening caused by cancer metastasis, usually in the stem region. Isolated reports are concerned with neoplastic implant loosening with the primary lesion in the parenchymal organs. Badge et al. presented a case report of periprosthetic metastasis of breast cancer after THA [6]. They also reviewed the available literature and came to the conclusion that periprosthetic metastasis can be a rare cause of early implant loosening [6].

It is important to distinguish between metastasis to the prosthetic region and implantation of a prosthesis in an unrecognised metastatic lesion. Conventional X-ray remains the standard examination used to determine indications for total hip arthroplasty. CT scans are performed only when there is uncertainty regarding the technical possibilities of stable implantation. CT allows the surgeon to assess the quality and quantity of the bone stock, thus leading in some cases to detection of metastatic lesions. The time interval between primary treatment of thyroid cancer and total hip arthroplasty in our case report was 13 years. Diagnostic imaging showed common idiopathic degenerative joint disease, raising no suspicion of metastasis. Furthermore, pain developed 4 years after the THA. In view of such data, we consider the described lesion to be metastasis in the periprosthetic region. We find it important to perform thorough diagnostic work-up whenever metastasis is taken into consideration, even if the time from primary cancer treatment seems pretty distant.

Focal osteolysis around prosthetic components usually suggests aseptic loosening [1,7,8]. However,

Pojawienie się ognisk osteolitycznych w okolicach elementów protezy stawu biodrowego nasuwa podejrzenie ich aseptycznego obluzowania [1,7,8]. Ale linie radiolucencji maja charakterystyczne umiejscowienie. Zarówno w okolicy panewki jak i trzpienia pojawiają się na granicy kość –implant a następnie ulegają poszerzeniu tworząc ogniska osteolizy. Obluzowania aseptyczne protezy przebiega powoli i okresowe kontrole ujawniają jej postępujące zużycie. Takie obluzowanie charakteryzuje się bezbólowym okresem oraz brakiem zaburzenia czynności. Odmienny przebieg obserwujemy w przypadku septycznego obluzowania. Towarzyszą mu dolegliwości bólowe nasilające się po wysiłku oraz bóle nocne. Wcześnie dochodzi do ograniczenia czynności stawu a co za tym idzie do upośledzenia funkcji podporowej kończyny. Stany podgorączkowe i pogorszenie stawu ogólnego sugeruje proces zapalny. W przypadku przerzutów w okolicę protezy stawu biodrowego ognisko osteolityczne z racji na drogę przerzutu jest bardzo podobne do ogniska septycznego. Nie stwierdza się linii radiolucencji ale raczej ognisko osteolityczne. W przypadku zakażenia ognisko ulega progresji zgodnej z grawitacją. Ponadto we wczesnym okresie obserwuje się reakcję zapalna w tkankach miękkich i niejednokrotnie tworzenia się ogniska ropnego. Taki obraz nie występuje w obluzowaniu aseptycznym.

Niespecyficzne objawy przerzutów w okolicę protezy stawu biodrowego mogą być przyczyną zbyt późnego rozpoznania i wdrożenia leczenia. Zmiany nowotworowe zdecydowanie częściej lokalizują się w bliższym końcu kości udowej niż w okolicy panewki stawu biodrowego (odnotowano tylko jeden przypadek w przebiegu raka żołądka) [3,6]. Etiopatogeneza pojawiania się zmian przerzutowych wokół implantów ortopedycznych wynika ze zwiększonego unaczynienia w wyniku urazów chirurgicznych i procesu gojenia, co prowadzi do skłonności do „osadzania się" zmian przerzutowych [3,6,8]. Zdaniem autorów ważnym z punktu widzenia leczenia zmian przerzutowych jest znalezienie zależności między ogniskiem pierwotnym a miejscem pierwotnego przerzutu. Ponadto sądzą, że postęp leczenia skojarzonego przedłuża okres przeżycia a resekcja ognisk przerzutowych zmniejsza globalna masę nowotworu co wpływa na lepsze wyniki leczenia.

Opisane w literaturze światowej zmiany przerzutowe dotyczyły raka tarczycy, raka piersi, płuca, żołądka, wątroby, prostaty, nerki i raka jajnika oraz chłoniaka nieziarniczego. Liczba przypadków opisanych w literaturze jest zbyt mała, by określić związek przyczynowy między charakterem guza pierwotnego i osteolizy okołoprotezowej [6].

radiolucent lines tend to have a characteristic location pattern. For both the cup and stem, they are initially observed at the bone-implant interface and their widening leads to development of focal osteolysis. Aseptic loosening is a slow process and periodic follow-up shows progressive wear. It is characterised by a pain free period and does not lead to dysfunction in the early stages. Septic loosening takes a different course. It is associated with pain increasing with activity and pain at night. Joint function is impaired in the early stages, thus leading do disability and loss of limb support. Low-grade fever and chronic fatigue are indicative of inflammation. Metastases to the hip periprosthetic region may resemble osteolytic lesions seen in septic loosening due to a similar trajectory of spread. Osteolysis takes the form of a focal lesion rather than radiolucency lines. In cases of infection, the focus will expand according to gravity. Moreover, inflammatory response in soft tissues is seen at early stages, which in turn may lead to abscess formation. These features are distinctive for septic loosening.

Non-specific symptoms of periprosthetic metastases may be responsible for late diagnosis and delayed treatment initiation. Metastatic lesions occur significantly more frequently in the proximal femur compared to the iliac acetabular region (only one case of metastatic gastric cancer described so far) [3,6]. Cancer spread in the periprosthetic region is associated with increased blood supply caused by surgical trauma and naturally observed in the course of healing. Increased vascularity allows cancer cells to invade a secondary site [3,6,8]. Better understanding of the correlation between the metastatic lesion and the primary site is important for developing appropriate treatment programmes. We think that recent advances in combination therapy may improve survival rates while resection of metastases reduces tumor bulk, thus improving treatment outcomes.

Case reports in the literature describe metastases originating from thyroid, breast, lung, gastric, liver, prostate, kidney and ovarian cancer as well as non-Hodgkin lymphomas. The number of cases is too small to evaluate possible correlations between primary cancer characteristics and periprosthetic osteolysis formation [6].

WNIOSEK

Ognisko przerzutowe w okolicy implantu stawu biodrowego to przypadek rzadko spotykany, co potwierdza nieliczna literatura. Badania czułe, ale mało swoiste jak wskaźniki biochemiczne (OB, CRP) oraz scyntygrafia kośćca mogą fałszywie sugerować ognisko zapalne. Dlatego zasadnym jest u chorych z wywiadem nowotworowym przed planowaną protezoplastyką wykonanie diagnostyki tomografią komputerową oraz oznaczenie poziomu fosfatazy zasadowej.

PODSUMOWANIE

Periprosthetic metastases after total hip replacement remain rare, which is supported by the scarcity of literature reports. Inflammatory markers (ESR, CRP) and bone scans, which have high sensitivity but low specificity, may falsely suggest inflammatory lesions. In view of the above, a CT scan and alkaline phosphatase level measurement seems fully justified as part of pre-operative management in patients with a medical history of cancer scheduled for THA.

PIŚMIENNICTWO / REFERENCES

1. Nagy M,Young A, Gorgees N, Barrington R. Periprosthetic metastasis: a rare cause for prosthetic loosening. BMJ Case Rep 2013.
2. Schmidt AH, Walker G, Kyle RE, et al. Periprosthetic metastatic carcinoma: pitfalls in the management of two cases initially diagnosed as osteolysis. J Arthroplasty 1996; 11: 613-9.
3. O'Shea K, Kearns SR, Blaney A, et al. Periprosthetic malignancy as a mode of failure in total hip arthroplasty. J Arthroplasty 2006; 21: 926-30.
4. Pereira A, Massada M, Sousa R, et al. Metastatic carcinoma as an unusual cause of failure in total hip arthroplasty. J Surg Case Rep 2012; 3: 9.
5. Simon JP, Bellemans J, Samson I. Metastasis from renal cell carcinoma presenting as osteolysis in total hip arthroplasty: a case report. Acta Orthop Belg 2008; 74: 122-4.
6. Badge R, Divecha H, Sochar D. Early Periprosthetic Metastasis Following Total Hip Replacement in a Patient With Breast Carcinoma: A Case Report and Review of Literature Ravi Badge, Clin Med Res 2011; 3(4).
7. Dramis A, Desai AS, Board TN, et al. Periprosthetic osteolysis due to metastatic renal cell carcinoma. Cases J 2008; 1: 297.
8. Allain J, Le Mouel S, Voiccin M, et al. The importance of systematic histological examination after loosening of an implant. J Bone Joint Surg 1998; 80: 591-4.

Liczba słów/Word count: 3282 **Tabele/Tables:** 0 **Ryciny/Figures:** 6 **Piśmiennictwo/References:** 8

Adres do korespondencji / Address for correspondence
Płomiński Janusz
Adres: Wojskowy Instytut Medyczny, 04-141 Warszawa, ul. Szaserów 128, Klinika Ortopedii
tel. 22 – 261 817 042, e-mail: plominsky@poczta.onet.pl

Otrzymano / Received *26.07.2016 r.*
Zaakceptowano / Accepted *30.09.2016 r.*