Ortopedia Traumatologia Rehabilitacja
© MEDSPORTPRESS, 2017; 2(6); Vol. 19, 183-189
DOI: 10.5604/15093492.1238035

Trudności diagnostyczne w obrazowaniu sarkoidozy kości. Studium przypadków

Diagnostic Difficulties in Bone Sarcoidosis Imaging. A Cases Study

Katarzyna Błasińska-Przerwa[1(A,B,D,E,F)], Anna Krychniak- Soszka[2(A,B,D)], Małgorzata E. Jędrych[3(B,D)], Jakub Ptak[1(B,D)], Lucyna Opoka[1(B,D)]

[1] Zakład Radiologii i Diagnostyki Obrazowej, Instytut Gruźlicy i Chorób Płuc, Warszawa, Polska
[2] Przychodnia Przykliniczna, Instytut Gruźlicy i Chorób Płuc, Warszawa, Polska
[3] I Oddział Chorób Płuc, Instytut Gruźlicy i Chorób Płuc, Warszawa, Polska
[1] Department of Radiology, National Tuberculosis and Lung Disease Research Institute, Warsaw, Poland
[2] Outpatient Clinic, National Tuberculosis and Lung Disease Research Institute, Warsaw, Poland
[3] 1st Department of Lung Diseases, National Tuberculosis and Lung Disease Research Institute, Warsaw, Poland

STRESZCZENIE

Sarkoidoza to wielonarządowa choroba zapalna rzadko zajmująca układ mięśniowo-szkieletowy. Jedynie zmiany zlokalizowane w paliczkach rąk i stóp mają typowy obraz radiologiczny, poza tym kostna lokalizacja sarkoidozy stanowi wyzwanie dla diagnostyki obrazowej. Autorzy prezentują przypadki dwóch chorych na sarkoidozę, u których w badaniach rezonansu magnetycznego stwierdzono obecność nieprawidłowych ognisk w szpiku. Obrazy rezonansu magnetycznego były niespecyficzne i nasuwały podejrzenie zmian przerzutowych lub szpiczaka mnogiego. Poniższa analiza przypadków ma na celu zwrócenie uwagi na ograniczenia badań obrazowych w rozpoznawaniu sarkoidozy kości oraz podkreślić znaczenie współpracy radiologa i lekarza prowadzącego. Rola rezonansu magnetycznego w algorytmie diagnostycznym sarkoidozy kości to przede wszystkim lokalizacja ognisk, wskazanie klinicyście miejsca biopsji oraz monitorowanie zmian.

Słowa kluczowe sarkoidoza, ogniska śródszpikowe, diagnostyka obrazowa, rezonans magnetyczny

SUMMARY

Sarcoidosis is a multiorgan inflammatory disease that rarely involves the musculoskeletal system. A typical radiographic presentation is only noted with phalangeal lesions in the hands and feet, and other skeletal sites of sarcoidosis are a diagnostic imaging challenge. We describe two cases of patients with sarcoidosis in whom pathologic bone marrow lesions were diagnosed on MRI scans. The magnetic resonance findings were non-specific and metastatic lesions or multiple myeloma were suspected. The case analysis serves to point to limitations of imaging studies in diagnosing bone sarcoidosis and underline the importance of cooperation between the radiologist and the clinician. The role of magnetic resonance imaging in the diagnostic algorithm for bone sarcoidosis should mostly focus on locating lesions, indicating biopsy sites and follow-up of abnormalities.

Key words: sarcoidosis, bone marrow lesions, diagnostic imaging, magnetic resonance

WSTĘP

Sarkoidoza to wielonarządowa zapalna choroba ziarniniakowa o nieznanej etiologii, dotycząca zwykle osób dorosłych, w przebiegu której w zajętych narządach powstają ziarniniaki nieserowaciejące.

Aktualne dane epidemiologiczne dla sarkoidozy w Polsce nie są znane, w latach 70 ubiegłego wieku częstość zachorowania w Polsce szacowano na 10/100 000 [1].

Zmiany mogą lokalizować się w każdym narządzie, przy czym najczęściej, w 80-90%, zajęte są węzły chłonne i płuca [2]. Objawy radiologiczne sarkoidozy klatki piersiowej są dość charakterystyczne i najlepiej poznane, w odróżnieniu od lokalizacji pozapłucnych, w których obraz radiologiczny może być niejednoznaczny [3]. Wśród pozapłucnych lokalizacji należy wymienić skórę, narząd wzroku, ośrodkowy układ nerwowy, serce, wątrobę, śledzionę i układ mięśniowo-szkieletowy.

Zajęcie układu mięśniowo-szkieletowego szacuje się na 1-13 %, przy czym zmiany kostne najczęściej dotyczą kości rąk i stóp [3-4]. Charakterystyczny obraz radiologiczny mają jedynie ogniska osteolityczne paliczków rąk przypominające koronkę, każda inna lokalizacja szkieletowa ognisk sarkoidozy nie prezentuje się jednoznacznie w badaniach obrazowych [3]. Zajęcie kości stwierdza się u pacjentów z uogólnioną postacią choroby [5].

BACKGROUND

Sarcoidosis is a multiorgan inflammatory granulomatous disease of unknown aetiology that is usually diagnosed in adults. The disease leads to development of non-caseous granulomata in the affected organs.

The current epidemiological data for sarcoidosis in Poland are not available. In the 1970s, the incidence in Poland was assessed to be 10/100,000 population [1].

The lesions may involve any organ, with the most common locations being lymph nodes and lungs, accounting for 80-90% of all locations [2]. Radiographic presentations of lung sarcoidosis are quite specific and well researched, in contrast to those of other locations, where the radiographic findings may be non-specific [3]. Other locations include the skin, visual system, central nervous system, heart, liver, spleen and musculoskeletal system.

The musculoskeletal system is involved in approximately 1-13% of cases and the bone lesions are most frequently found in hands and feet [3-4]. A typical radiographic presentation is only noted with osteolytic phalangeal lesions in the hands, which resemble lace, and other skeletal sites of sarcoidosis are a diagnostic imaging challenge [3]. Involvement of bones is diagnosed in patients with the generalised form of sarcoidosis [5].

ANALIZA PRZYPADKÓW

Przypadek 1.

42 letni mężczyzna z rozpoznaną przed 10 laty sarkoidozą płuc i węzłów chłonnych wykonał ambulatoryjnie badanie MR kręgosłupa szyjnego z powodu bólu karku promieniującego do kończyn górnych. Badanie uwidoczniło drobne wypukliny krążków międzykręgowych, a także rozsiane ogniska śródszpikowe w kręgach szyjnych i górnych piersiowych, podejrzane o przerzuty lub szpiczaka mnogiego. Radiolog opisujący badanie nie posiadał informacji o sarkoidozie chorego. W badaniach laboratoryjnych stwierdzono umiarkowaną gammapatię – w proteinogramie IgG 26% (norma do 18%), wysunięto podejrzenie szpiczaka mnogiego. W wykonanej trepanobiopsji szpiku z kości biodrowej oraz badaniu immunohistochemicznym wykluczono szpiczaka, stwierdzając obecność nieserowaciejących ziarniniaków. Chorego z rozpoznaniem sarkoidozy kości skierowano do Poradni Sarkoidozy Instytutu Gruźlicy i Chorób Płuc. Badania obrazowe uzupełniono o aktualny RTG (Ryc. 1) i TK klatki piersiowej, RTG kręgosłupa i miednicy, a także RM kręgosłupa piersiowego (Ryc. 2a,b,c),

CASE REPORTS

Case 1

A 42-year-old man with a 10-year history of sarcoidosis of the lungs and lymph nodes underwent an outpatient MRI scan of the cervical spine on account of neck pain radiating towards the upper limbs. The examination showed small protrusions of intervertebral discs as well as disseminated bone marrow lesions in cervical and upper thoracic vertebrae that raised a suspicion of metastatic lesions or multiple myeloma. The radiologist who interpreted the images was not aware that the patient had sarcoidosis. Laboratory results showed a moderate gammapathy, with IgG of 26% on protein electrophoresis (reference values up to 18%), so multiple myeloma was suspected. A trephine biopsy of bone marrow from the iliac bone and immunohistochemistry excluded multiple myeloma and found non-caseous granulomas. The patient was diagnosed with sarcoidosis of bone and referred to the Sarcoidosis Outpatient Clinic of the National Tuberculosis and Lung Disease Research Institute. Additional imaging studies were performed: an X-ray (Fig. 1) and CT of the thorax, X-

lędźwiowego i miednicy (Ryc. 3a,b). Badania RTG nie wykazały zmiany struktury kości. Rezonans magnetyczny uwidocznił w szpiku kręgów piersiowych, mostka, miednicy i bliższych odcinkach kości udowych rozsiane ogniska o średnicy 2-9 mm, hipoin-

ray of the spine and pelvis as well as an MRI scan of the thoracic spine (Fig. 2a,b,c), lumbar spine and the pelvis (Fig. 3a,b). The X-ray studies did not show changes in the bone structure. MRI of the thoracic vertebrae, sternum, pelvis and proximal femurs

Ryc. 1. Przypadek 1. RTG klatki piersiowej PA. Sarkoidoza – konglomeraty zmian drobnoguzkowych i zwłóknień w polach górnych i środkowych płuc pociągające zarysy wnęk

Fig. 1. Case 1.Chest X-ray, PA view. Sarcoidosis – conglomerates of nodular and fibrotic lesions in the upper and middle lung fields with hilar retraction.

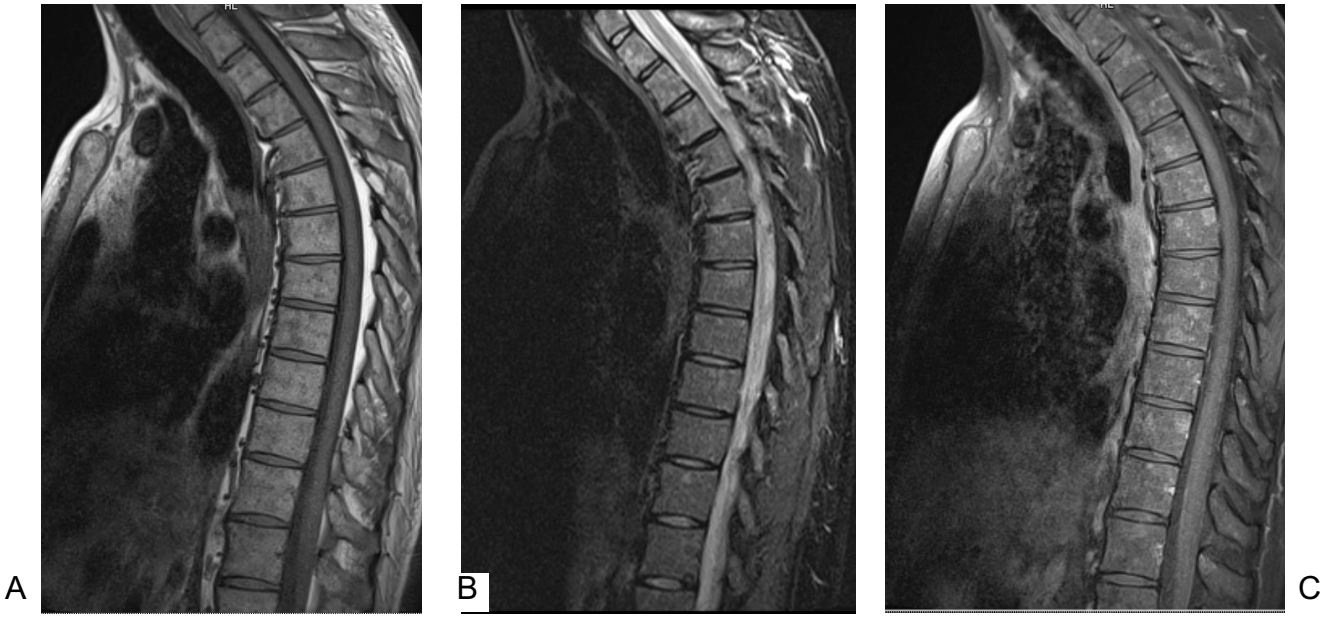

Ryc. 2a,b,c. Przypadek 1. MR kręgosłupa piersiowego, przekroje strzałkowe. Mnogie ogniska śródszpikowe hipointensywne w obrazach T1–zależnych (a), hiperintensywne w obrazach TIRM (b), z wzmocnieniem kontrastowym w obrazach T1- zależnych fat sat (c)

Fig. 2a,b.c. Case 1. Thoracic spine MRI, sagittal plane. Multiple bone marrow lesions are seen that are hypointense on T1-weighted images (a), hyperintense on TIRM images (b) and enhance on fat sat T1-weighted images (c)

A 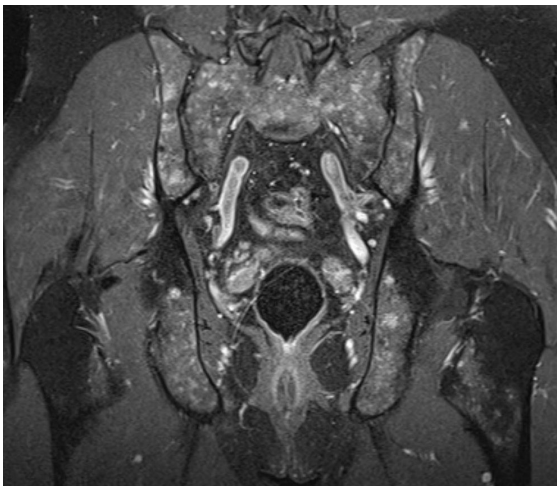 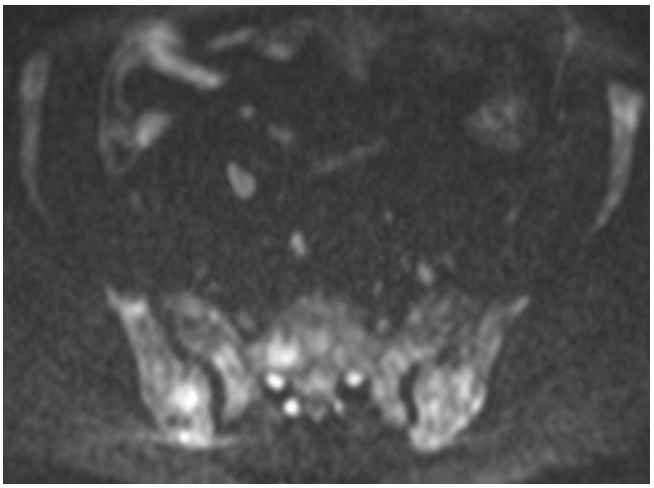 B

Ryc. 3a,b. Przypadek 1. MR miednicy, przekrój czołowy (a) i osiowy (b). Mnogie ogniska śródszpikowe ulegające wzmocnieniu kontrastem w obrazach T1-zależnych fat sat (a) oraz ograniczające dyfuzję, DWI b=800 (b)

Fig.3a,b. Case 1. Pelvic MRI, coronal plane (a), axial plane (b). Multiple enhancing bone marrow lesions on fat sat T1-weighted images (a) and with restricted diffusion, DWI b=800 (b)

tensywne w obrazach T1 i T2 zależnych, hiperintensywne w obrazach TIRM, ulegające wzmocnieniu kontrastem. Zmiany wykazywały cechy restrykcji dyfuzji. Sarkoidozę kręgosłupa, miednicy i kości długich rozpoznano uwzględniając dane kliniczne oraz wynik biopsji szpiku, ponieważ obrazy rezonansu magnetycznego były niespecyficzne i nakazywały różnicowanie przede wszystkim z rozsianymi ogniskami nowotworowymi.

Przypadek 2

37 letni mężczyzna z rozpoznaną przez 3 laty sarkoidozą został przyjęty do Instytutu Gruźlicy i Chorób Płuc z powodu progresji zmian w klatce piersiowej (Ryc. 4). Zgłaszane przez chorego bóle kręgosłupa lędźwiowego i parestezje kończyn dolnych były podstawą do wykonania zdjęcia rentgenowskiego kręgosłupa, które nie wykazało ewidentnych zmian. Dalszym krokiem diagnostycznym było zlecenie badań RM odcinka lędźwiowego i miednicy. Rezonans magnetyczny kręgosłupa lędźwiowego wykazał wypuklinę krążka międzykręgowego z uciskiem worka oponowego i korzeni nerwów, co zapewne było przyczyną zgłaszanych dolegliwości. Dodatkowo uwidoczniono w szpiku kręgów lędźwiowych (Ryc. 5a,b) i kościach miednicy (Ryc. 6a,b) rozsiane drobne ogniska, izointensywne w obrazach T1 i T2 zależnych, hiperintensywne w obrazach TIRM, ulegające wzmocnieniu kontrastem i ograniczające dyfuzję. Obraz ognisk w badaniu RM był niespecyficzny. Radiolog oceniający badanie miał jednak dostęp do danych klinicznych, dlatego w różnicowaniu, które było niezbędne,

revealed disseminated enhancing bone marrow lesions of 2-9 mm diameter which were hypointense on T1- and T2-weighted images, hyperintense on TIRM images. The lesions demonstrated restricted diffusion. Sarcoidosis of the spine, pelvis and long bones was diagnosed taking into account clinical data and the results of bone marrow biopsy, since the MRI appearances were non-specific and required differentiation from disseminated neoplastic lesions in the first place.

Case 2

A 37-year-old man with a 3-year history of sarcoidosis was admitted to the National Tuberculosis and Lung Disease Research Institute due to progression of lesions in the thorax (Fig. 4). The patient, who reported pain in the lumbar spine and paraesthesia of the lower limbs, underwent X-ray imaging of the spine, which did not show evident changes. The next diagnostic step was to perform an MRI scan of the lumbar spine and pelvis. The lumbar spine MRI revealed protrusion of an intervertebral disc with compression on the dural sac and nerve roots, which presumably caused the symptoms. Moreover, the images of lumbar vertebrae (Fig. 5a,b) and pelvis (Fig. 6a,b) showed disseminated small enhancing lesions, which were isointense on T1- and T2-weighted images, hyperintense on TIRM images and restricted water diffusion. The MRI appearance of the lesions was non-specific. However, the radiologist interpreting the results had access to clinical data so the differential, which was necessary, took into account both sarcoidosis and cancer. Bone sarcoidosis and

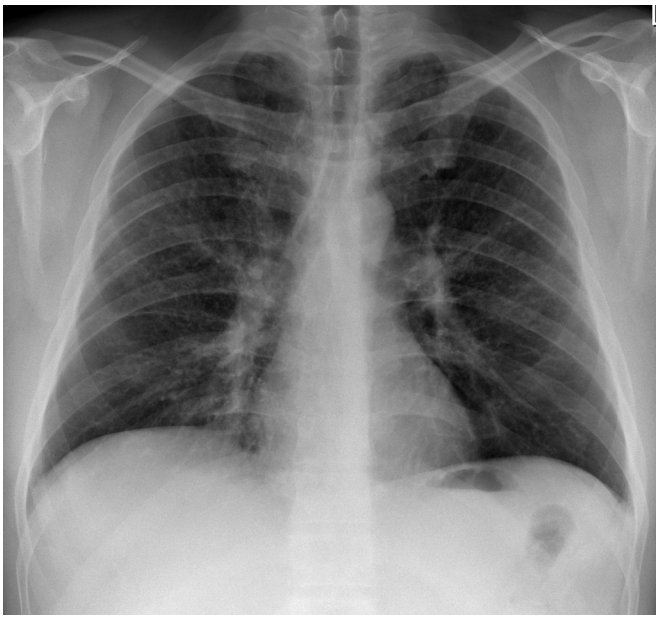

Ryc. 4. Przypadek 2. RTG klatki piersiowej PA. Sarkoidoza – powiększone węzły chłonne wnęk i śródpiersia, drobnoguzkowe zmiany rozsiane w płucach

Fig. 4. Case 2. Chest X-ray, PA view. Sarcoidosis – enlarged hilar and mediastinal lymph nodes, small disseminated lung nodules

A

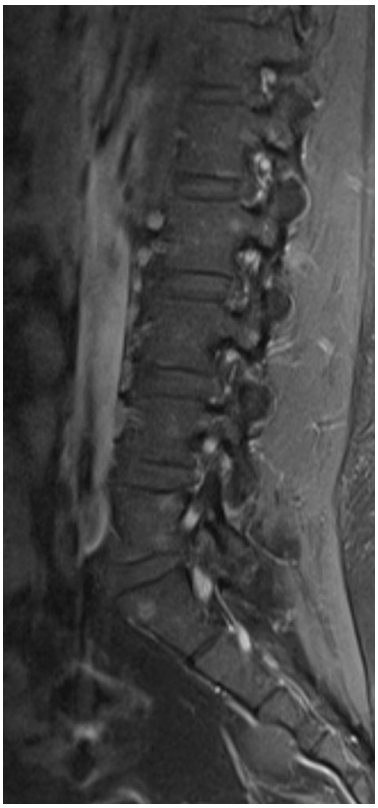

B

Ryc.5a,b. Przypadek 2. MR kręgosłupa lędźwiowego, przekroje strzałkowe. Mnogie ogniska śródszpikowe hiperintensywne w obrazach TIRM (a), z wzmocnieniem kontrastowym w obrazach T1 – zależnych fat sat (b)

Fig. 5a,5b. Case 2. Lumbar spine MRI, sagittal plane. Multiple bone marrow lesions are seen that are hyperintense on TIRM images (a) and enhance on fat sat T1-weighted images (b)

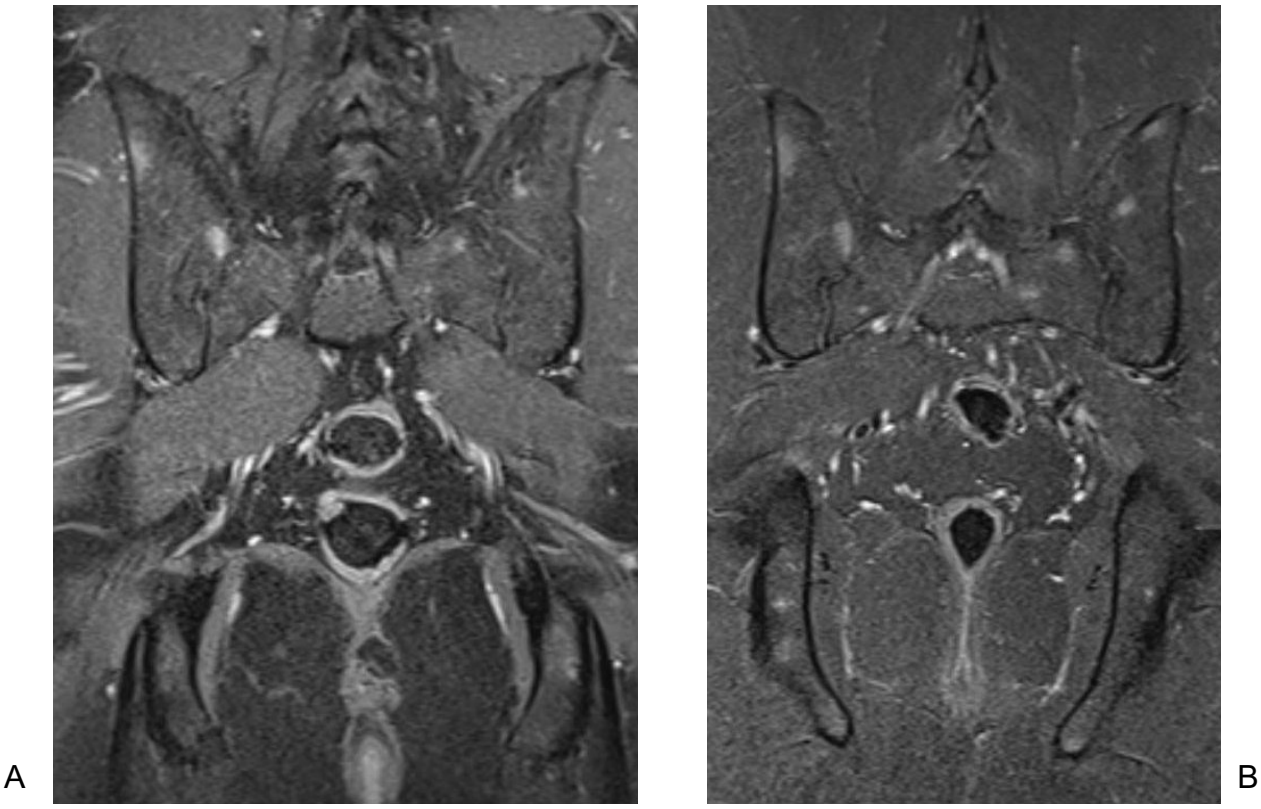

Ryc.6a.b. Przypadek 2. MR miednicy, przekroje czołowe na poziomie stawów krzyżowo-biodrowych. Mnogie ogniska śródszpikowe w kościach miednicy hiperintensywne w obrazach TIRM (a), z wzmocnieniem kontrastowym w obrazach T1-zależnych fat sat (b)

Fig. 6a,b. Case2. Pelvic MRI, coronal plane at the level of the sacroiliac joints. Multiple bone marrow lesions are seen in pelvic bones that are hyperintense on TIRM images (a) and enhance on fat sat T1-weighted images (b)

uwzględnił zarówno sarkoidozę, jak i chorobę nowotworową. Potwierdzenie sarkoidozy kości i obecności ziarniniaków nieserowaciejących uzyskano w wyniku trepanobiopsji talerza biodrowego.

DYSKUSJA

Prezentowane przypadki sarkoidozy kości mają wiele cech wspólnych. Diagnostykę wykonywano z powodu bólu kręgosłupa. Zdjęcia rentgenowskie nie wykazywały zmian w strukturze kostnej kręgów. Śródszpikowe ogniska sarkoidozy są najczęściej nieme w obrazie RTG [3]. U prezentowanych pacjentów nie wykonywano tomografii komputerowej kręgosłupa lędźwiowego i miednicy ze względu na ochronę radiologiczną – chorzy mieli w ostatnim czasie wykonane RTG i TK klatki piersiowej dla oceny zaawansowania choroby. W obrazach tomografii komputerowej ogniska sarkoidozy w kościach mogą mieć charakter zarówno osteolityczny jak i osteosklerotyczny lub mieszany, z możliwym niszczeniem warstwy korowej [4,6]. Ogniska sarkoidozy kości mogą jednak być nieme także w obrazach tomografii komputerowej [7].

the presence of non-caseous granulomas was confirmed following a biopsy of the iliac bone.

DISCUSSION

The two cases of sarcoidosis have numerous common features. Diagnostic work-up was undertaken due to back pain. Conventional radiographs did not show changes in the bone structure of the vertebrae. Bone marrow sarcoid lesions are most frequently not visible on X-ray images [3]. The patients did not undergo computed tomography of the lumbar spine and the pelvis to prevent excessive irradiation as they had recently had X-rays and CTs of the thorax performed to assess the progression of the disease. On CT images, bone sarcoidosis lesions may be osteolytic, osteosclerotic or of mixed nature and destruction of the cortical layer is possible [4,6]. However, bone marrow sarcoidosis lesions may also not be visible on CT images [7].

The symptoms in both cases were presumably caused by degeneration of intervertebral discs, as re-

Przyczyną dolegliwości w obu przypadkach były najprawdopodobniej zmiany zwyrodnieniowe krążków międzykręgowych stwierdzane w badaniach RM, natomiast uwidocznione w obrazach rezonansu mnogie ogniska w szpiku mogły być tzw. znaleziskiem dodatkowym. Wspólnymi cechami tych mnogich ognisk w obrazach rezonansu było wzmocnienie kontrastowe, restrykcja dyfuzji i podwyższenie sygnału w obrazach TIRM.

Dostępne publikacje powielają stwierdzenie, iż badanie rezonansu magnetycznego podwyższa czułość diagnostyczną dla sarkoidozy kości, nie zwiększając równocześnie swoistości, ponieważ obrazy ognisk śródszpikowych są niecharakterystyczne [3,6,8-10]. Zmiany, najczęściej rozsiane, mogą być dobrze lub słabo odgraniczone. Ogniska zwykle wykazują podwyższony sygnał w obrazach T2-zależnych i STIR, obniżony w obrazach T1-zależnych, ulegając różnorodnemu wzmocnieniu kontrastem, mogą również zawierać niewielkie depozyty tkanki tłuszczowej, odpowiadające zachowanym resztkom prawidłowego szpiku pomiędzy ziarniniakami [6]. Obrazy rezonansu magnetycznego wymagają różnicowania ze zmianami przerzutowymi, szpiczakiem, chłoniakiem, histiocytozą z komórek Langerhansa, gruźlicą i histoplazmozą [8]. Opisywano zajęcie trzonów kręgowych przez ciągłość, imitujące infekcyjne procesy zapalne, w tym gruźlicę [9].

Zmiany przerzutowe są najczęstszymi ogniskami nowotworowymi w szpiku w grupie dorosłych chorych i dlatego zajmują pierwsze miejsce w diagnostyce różnicowej opisów badań MR.

Praca Moore opublikowana w AJR w 2012 r. zawierająca analizę badań RM kręgosłupa w grupie 34 chorych ze zmianami przerzutowymi lub ogniskami sarkoidozy w szpiku trzonów kręgowych potwierdziła brak możliwości zróżnicowania zmian na podstawie obrazów rezonansu [7].

Dodatkową trudnością jest fakt, iż rozsiane zmiany kostne w sarkoidozie mogą być bezobjawowe [10].

W opisach badań RM obu prezentowanych przypadków uwzględniono ogniska sarkoidozy w różnicowaniu, ponieważ dane kliniczne pacjentów były znane radiologom, tym niemniej różnicowanie z innymi przyczynami rozsianych ognisk śródszpikowych musiało być przeprowadzone. Wartością badań rezonansu magnetycznego w tych przypadkach było zlokalizowanie zmian niewidocznych w RTG, co umożliwiło przeprowadzenie celowanej biopsji szpiku.

Badanie PET- CT i scyntygrafia kośćca w ogniskach sarkoidozy także nie zwiększają swoistości diagnostycznej i w prezentowanych przypadkach nie były wykonywane. Ogniska sarkoidozy w szpiku wykazują wzmożony wychwyt FDG i zastosowanego izotopu, badania pozwalają zlokalizować zmiany, nie mogą jednak ocenić

vealed by MRI images, while multiple bone marrow lesions demonstrated by MRI could represent an additional finding. The common features of the multiple lesions on MRI images were contrast enhancement, diffusion restriction and elevated signal intensity on TIRM images.

The available literature states that magnetic resonance increases diagnostic sensitivity for bone sarcoidosis, while it does not increase specificity as images of bone marrow lesions are non-specific [3,6, 8-10]. The lesions, which are most frequently disseminated, may be well or poorly delimited. The lesions are usually hyperintense on T2-weighted and STIR images, hypointense on T1-weighted images and show diverse enhancement; they may also contain small deposits of adipose tissue corresponding to intact remnants of normal marrow between the granulomas [6]. MR images require differentiation from metastases, multiple myeloma, lymphoma, Langerhans cell histiocytosis, tuberculosis and histoplasmosis [8]. There were reports of involvement of vertebral bodies by continuity, mimicking infectious inflammatory processes such as tuberculosis [9].

Metastases are the most common bone marrow lesions in adult patients; hence, they are most commonly referred to in differential diagnosis of MRI findings.

Moore's paper published in AJR in 2012, comprising an analysis of MR images of the spine in a group of 34 patients with metastatic or sarcoid bone marrow lesions in vertebral bodies, confirmed that it is not possible to differentiate the changes based on MR images [7].

An additional difficulty is that disseminated bone lesions in sarcoidosis may not produce any symptoms [10].

In interpretation of MR images in both of the two cases discussed above, sarcoid lesions were taken into account in the differential since clinical data of the patients were known to the radiologists. However, differentiation from other possible causes of disseminated bone marrow lesions had to be performed. The role of MR images in these cases was to locate lesions not visible on X-ray images, which enabled guided biopsy of the bone marrow.

PET, CT and bone scintigraphy also do not increase diagnostic specificity for sarcoid lesions and they were not performed in the tow patients. Sarcoid bone marrow lesions display elevated uptake of FDG and the isotope used. The imaging enables locating the lesions but it cannot determine the nature of the lesions so interpretation of the images most frequently suggests cancer [1].

ich charakteru, w związku z tym opisy tych badań najczęściej sugerują chorobę nowotworową [1].

PODSUMOWANIE

Zajęcie kości w przebiegu sarkoidozy jest rzadkie, dotyczy 1-13% chorych [3]. Dostępne metody diagnostyki obrazowej nie pozwalają na jednoznaczne rozpoznanie sarkoidozy kości. Rozsiane ogniska śródszpikowe są nieme w obrazach RTG oraz niespecyficzne w obrazach tomografii komputerowej i rezonansu magnetycznego. Zmiany mogą imitować ogniska przerzutowe, przez co uruchamiany jest algorytm diagnostyczny dla poszukiwania ogniska pierwotnego, narażając chorego na stres oraz podwyższając koszty diagnostyki [7]. Radiolog opisujący TK i RM zwykle nie uwzględnia rzadko występującej sarkoidozy w różnicowaniu, zwłaszcza, gdy nie ma dostępu do danych klinicznych [7]. Badania izotopowe także nie poprawiają skuteczności diagnostycznej [11].

W każdym przypadku rozsianych ognisk w szpiku u chorego z rozpoznaną wcześniej sarkoidozą niezbędne jest potwierdzenie histopatologiczne zestawione z obrazem klinicznym [3,4,7]. Rola diagnostyki obrazowej w sarkoidozie kości to przede wszystkim ocena zaawansowania choroby, precyzyjna lokalizacja ognisk oraz monitorowanie leczenia.

Sukces diagnostyczny w sarkoidozie kości, poparty badaniem histopatologicznym, zależy od współpracy radiologa i lekarza prowadzącego.

CONCLUSIONS

Involvement of bones in sarcoidosis is rare, being found in 1-13% of patients [3]. The available methods of diagnostic imaging do not enable unequivocal diagnosis of bone sarcoidosis. Disseminated bone marrow lesions are not visible on X-ray images and are non-specific on CT and MR images. The lesions may mimic metastatic lesions and further work-up aims to locate the primary tumour, which is stressful for the patient and increases the costs of diagnostic work-up [7]. The radiologist interpreting CT and MR images usually does not take the rare condition of sarcoidosis into account in the differential, especially if clinical data are not available [7]. Isotope scans also do not improve diagnostic effectiveness [11].

In each case of disseminated bone marrow lesions in a patient with a history of sarcoidosis, it is necessary to perform a histopathological examination and compared the findings with the clinical symptoms [3,4,7]. The role of magnetic resonance imaging in the diagnostic algorithm for bone sarcoidosis should mostly focus on evaluating the disease progression, precisely locating lesions, indicating biopsy sites and follow-up of abnormalities.

Diagnostic success in bone marrow sarcoidosis, supported by histopathological examination, is dependent on cooperation between the radiologist and the clinician.

PIŚMIENNICTWO / REFERENCES

1. Buteau JP, Asuaje ED, Rousseau E., et al. The great mimicker: an extensive bone sarcoidosis. Eur J Nucl Med Mol Imaging 2015; 42:364-365
2. Ziora D, Jastrzębski D, Labus Ł. Postępy w diagnostyce sarkoidozy płuc. Pneum Alerg Pol 2012;80(4):355-364
3. Vardhanabhuti V, Venkatanarasimha N, Bhatnagar G, et al. Extra-pulmonary manifestations of sarcoidosis. Clin Radiol 2012; 67: 263-276
4. Valencia MP, Deaver PM, Mammarappallil MC. Sarcoidosis of the thoracic and lumbar vertebrae, mimicking metastasis or multifocal osteomyelitis by MRI: case report. Clin Imag 2009;33:478-481
5. Fodor D, Poanta L, Rogojan L. Zapalenie kości i zmiany kostne na początku sarkoidozy – opis przypadku. Pol Arch Med. Wewn 2008; 118(12)
6. Moore SL, Teirstein AE. Musculoskeletal sarcoidosis: spectrum of appearances at MR imaging. RadioGraphics 2003;23: 1389-1399
7. Moore SL, Kransdorf MJ, Schweitzer ME, Murphey MD, Babbs JS. Can sarcoidosis and metastatic bone lesions be reliably differentiated on routine MRI? AJR 2012; 198:1387-1393
8. Wilcox A , Bharadwaj P, Sharma OP. Bone sarcoidosis. Curr Opin Rheumatol 2000;12: 321-330
9. Moore SL, Teirstein AE, Golimbu C. MRI of sarcoidosis patients with musculoskeletal symptoms. AJR 2005;185:154-159
10. Fisher AJ, Gilula LA, Kyriakos M, Holzaepfel CD, MR imaging changes of lumbar vertebral sarcoidosis. AJR 1999; 173: 354-356
11. Cengiz A, Saki H, Yürekli Y. Bone scintigraphy in osseous sarcoidosis.Indian J Nucl Med. 2012; 27(2):130-132

Liczba słów/Word count: 3369 **Tabele/Tables:** 0 **Ryciny/Figures:** 6 **Piśmiennictwo/References:** 11

Adres do korespondencji / Address for correspondence
dr n. med. Katarzyna Błasińska-Przerwa
Zakład Radiologii i Diagnostyki Obrazowej, Instytut Gruźlicy i Chorób Płuc
ul. Płocka 26, 01-138 Warszawa, tel.+48 22 43 12 116, e-mail kblasinskaprzerwa2@gmail.com

Otrzymano / Received 19.09.2016 r.
Zaakceptowano / Accepted 02.01.2017 r.