Ortopedia Traumatologia Rehabilitacja
© MEDSPORTPRESS, 2017; 3(6); Vol. 19, 301-309
DOI: 10.5604/15093492.1241410

Powikłania śródoperacyjne w złamaniu otwartym śródstawowym końca bliższego kości piszczelowej. Studium przypadku

Intraoperative Complications in an Open Intra-articular Fracture of the Proximal Tibia. A Case Study

Maciej Ambroziak[1(A,D)], Miłosz Durka[2(B,E,F)], Bartosz Maciąg[2(B,E,F)], Anna Hadamus[3(E,F)], Piotr Strzelczyk[1(B)]

[1] Katedra i Klinika Ortopedii i Traumatologii Narządu Ruchu I Wydziału Lekarskiego, Warszawski Uniwersytet Medyczny, Polska
[2] Studenckie Koło Naukowe przy Katedrze i Klinice Ortopedii i Traumatologii Narządu Ruchu I WL, Warszawski Uniwersytet Medyczny, Polska
[3] Zakład Rehabilitacji Oddziału Fizjoterapii II Wydziału Lekarskiego, Warszawski Uniwersytet Medyczny, Polska
[1] Department of Orthopaedics and Musculoskeletal Traumatology, 1st Medical Faculty, Medical University of Warsaw, Poland
[2] Student Scientific Society of the Department of Orthopaedics and Musculoskeletal Traumatology, 1st Medical Faculty, Medical University of Warsaw, Poland
[3] Division of Rehabilitation, Department of Physiotherapy, 2nd Medical Faculty, Medical University of Warsaw, Poland

STRESZCZENIE

Przedstawiono przypadek 35-letniej, aktywnej zawodowo i uprawiającej rekreacyjnie sport pacjentki, która w wypadku komunikacyjnym doznała urazu wielonarządowego, w tym wieloodłamowego, otwartego, śródstawowego złamania nasady bliższej kości piszczelowej. W wyniku powikłań śródoperacyjnych ortopedycznych i trwającego 6 lat leczenia, została rencistką wymagającą opieki środowiskowej.

Słowa kluczowe: uraz wielonarządowy, złamanie otwarte kości piszczelowej, zespolenie wewnętrzne, rekonstrukcja więzadła krzyżowego przedniego

SUMMARY

We present the case of a 35-year-old female patient who was professionally active and practised recreational sports. The patient was involved in a traffic accident during which she sustained multiple trauma including an open comminuted intra-articular fracture of the proximal tibial epiphysis. As a consequence of intraoperative complications and 6-year treatment, the patient became a disability pensioner and requires community care.

Key words: multiple trauma, tibia open fracture, internal fracture fixation, anterior cruciate ligament reconstruction

WSTĘP

Wieloodłamowe otwarte złamania nasady bliższej kości piszczelowej powstają najczęściej w wyniku wysokoenergetycznych urazów w wypadkach komunikacyjnych [1-4]. Z racji skomplikowania złamania i towarzyszącemu uszkodzeniu tkanek miękkich leczenie jest skomplikowane i wybór metody zależy od decyzji chirurga. W literaturze opisanych jest wiele metod leczenia z użyciem stabilizacji zewnętrznej, ORIF bądź amputacji w przypadku uszkodzeń naczyń i nerwów, rozległego uszkodzenia tkanek miękkich czy znacznych ubytków kostnych [3,5,6]. Powikłaniami zabiegu są najczęściej: infekcje rany pooperacyjnej wymagające opracowania chirurgicznego, zespoły ciasnoty powięziowej wymagające fasciotomii oraz brak zrostu kostnego [2,5,7-9].

BACKGROUND

Open comminuted fractures of the proximal tibial epiphysis usually result from high-energy injuries occurring during traffic accidents [1-4]. As the fractures are complex and accompanied by soft tissue damage, their management is also complex and the treatment method is selected by the surgeon. The literature describes numerous treatment methods using internal fixation, ORIF or amputation in the presence of vascular and nerve damage, extensive soft tissue damage or significant bone defects [3,5,6]. Surgery-related complications usually include surgical wound infection requiring debridement, compartment syndromes requiring fasciotomy, and non-union [2,5,7-9].

OPIS PRZYPADKU

35-letnia pacjentka, BMI 24,5, zgłosiła się w marcu 2016 roku do Kliniki Ortopedii i Traumatologii Narządu Ruchu Szpitala Klinicznego Dzieciątka Jezus w Warszawie z powodu utrzymujących się od 5 lat bólu, niestabilności i epizodów blokowania się prawego stawu kolanowego. W badaniu klinicznym stwierdzono: pivot shift +++, test Lachmana +++, test szuflady przedniej +++. Funkcja stawu kolanowego oceniona została według dwóch skal: IKDC: 23 pkt oraz Tegner Lysholm Knee Score: 21 pkt. W wywiadzie stwierdzono przebycie 8 operacji w obrębie prawego stawu kolanowego (ORIF z użyciem LCP nasady bliższej kości piszczelowej, usunięcie śrub po zabiegu, wydłużenie kości piszczelowej aparatem Iliza-

CASE PRESENTATION

A 35-year-old female patient with a BMI of 24.5 reported to the Department of Orthopaedics and Musculoskeletal Traumatology of the Infant Jesus Teaching Hospital in Warsaw in March 2016 due to right knee pain, instability and episodes of joint blocking that had been present for 5 years. A clinical examination revealed the following: pivot shift test: +++, Lachman test: +++, anterior drawer test: +++. Knee joint function was assessed with two scores: the IKDC score (23 points) and the Tegner Lysholm Knee Score (21 points). History revealed 8 previous surgical procedures of the right knee joint (ORIF with LCP of the proximal tibial epiphysis, screw removal after the procedure, Ilizarov tibial lengthe-

Ryc. 1. Obraz RTG po urazie komunikacyjnym A) projekcja A-P, B) projekcja boczna

Fig. 1. Radiographs obtained after the traffic accident: A) A-P view, B) lateral view

rowa, 3 artroskopie diagnostyczne, 2 rekonstrukcje więzadła krzyżowego przedniego – ACL).

W wyniku urazu komunikacyjnego dnia 8.02.2011, dotychczas zdrowa pacjentka doznała obrażeń wielonarządowych. Zdiagnozowano m.in. złamanie lewej kości klinowej i piramidy lewej kości skroniowej, krwiak w okolicy czołowo-skroniowej lewej i czołowej prawej, krwiak przymózgowy nad prawym płatem skroniowym, lewostronną odmę opłucnową oraz krwisty wyciek z obu przewodów słuchowych. Z obrażeń ortopedycznych stwierdzono zwichnięcie stawu barkowo-obojczykowego lewego, złamanie wyrostka kolczystego C_7 bez przemieszczeń oraz wieloodłamowe, otwarte złamanie nasady bliższej kości piszczelowej prawej (41-C3 wg AO) oraz złamanie głowy prawej kości strzałkowej (Ryc. 1 i 2).

ning, 3 diagnostic arthroscopies, and 2 anterior cruciate ligament [ACL] reconstruction procedures).

As a consequence of a traffic accident that took place on 8 February 2011, this previously healthy patient sustained multiple trauma. The injuries included a left sphenoid fracture, fracture of the petrous part of the left temporal bone, haematoma in the left frontotemporal and right frontal regions, pericerebral haematoma over the right temporal lobe, left-sided pneumothorax, and bloody effusion from both auditory canals. The patient sustained the following orthopaedic injuries: dislocation of the left acromioclavicular joint, non-displaced fracture of the C_7 spinous process, open comminuted fracture of the right proximal tibial epiphysis (AO classification: 41-C3), and fracture of the right fibular head (Fig. 1 and 2).

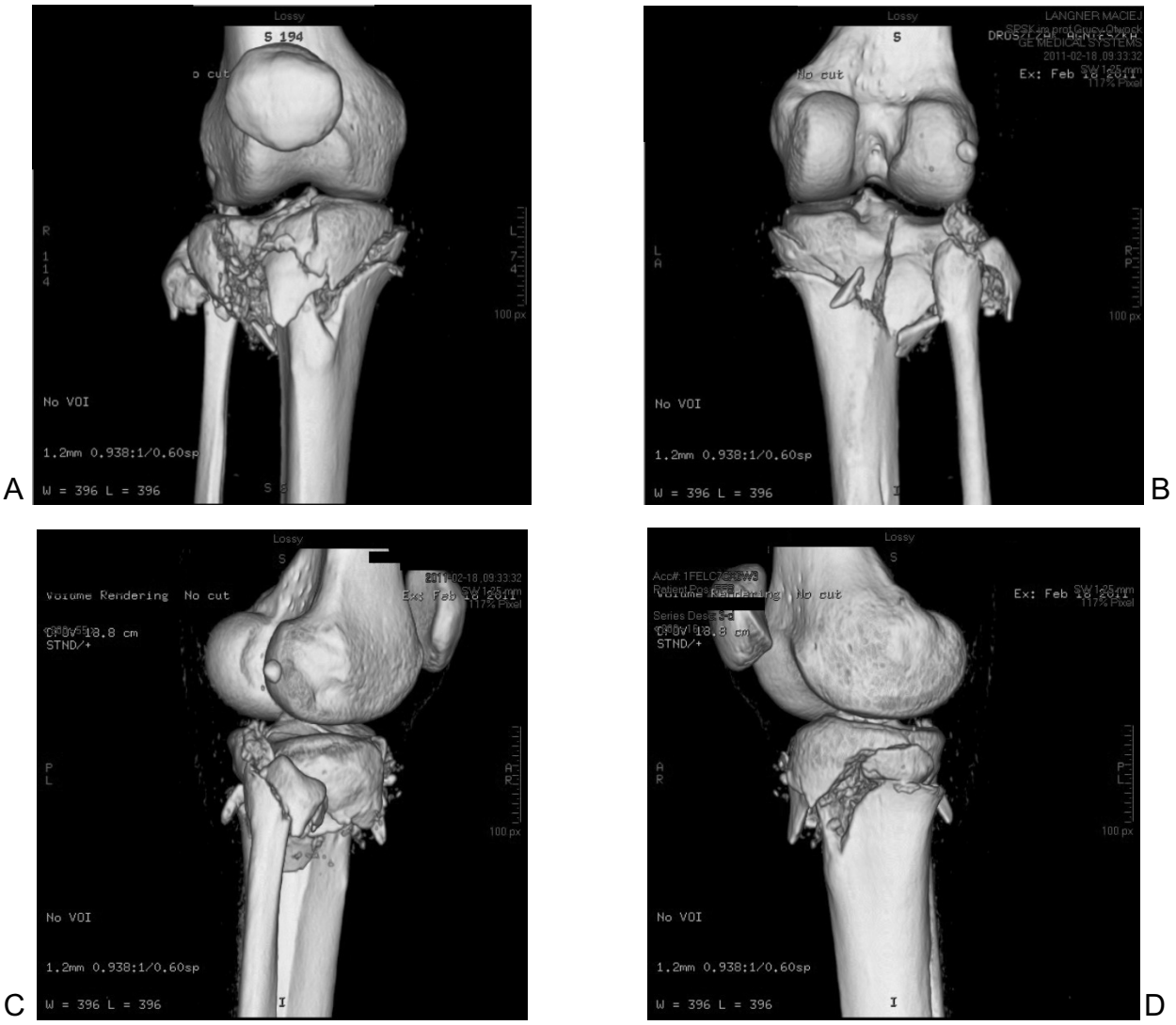

Ryc. 2. Obraz TK 3D po urazie komunikacyjnym - widoczne wieloodłamowe, otwarte złamanie nasady bliższej kości piszczelowej prawej oraz złamanie głowy prawej kości strzałkowej, A i B) projekcje w płaszczyźnie czołowej, C i D) projekcje boczne.

Fig. 2. 3D CT images obtained after the traffic accident: there is an open comminuted fracture of the right proximal tibial epiphysis and fracture of the right fibular head; A and B) frontal plane views, C and D) lateral views

Stan ogólny pacjentki w chwili przyjęcia na OIOM był uznany za ciężki, ustabilizował się po 9 dniach. Wówczas przeniesiono pacjentkę na oddział ortopedyczny celem leczenia ortopedycznego. Zaproponowano pacjentce amputację kończyny. Ze względu na brak akceptacji planowanego leczenia ortopedycznego przeniesiono pacjentkę do innego szpitala, gdzie zespolono złamanie kości piszczelowej metodą ORIF z użyciem płyty LCP. Z relacji pacjentki operatorem był młody, niedoświadczony chirurg, co mogło być bezpośrednią przyczyną błędów śródoperacyjnych i wynikających z nich powikłań. Brak anatomicznego nastawienia oraz śruba wkręcona w powierzchnię stawową uniemożliwiły podjęcie rehabilitacji i przyczyniły się do rozwoju pourazowych i jatrogennych zmian chrzęstnych (Ryc. 3). W styczniu 2012 pacjentka miała usuniętą płytę LCP. Ze względu na skrócenie prawej kończyny dolnej, od lipca do października 2013 leczona była metodą Ilizarowa (Ryc. 4).

Ze względu na niestabilność stawu kolanowego i silne dolegliwości bólowe, w kwietniu 2012 wykonano badanie rezonansu magnetycznego, gdzie uwidoczniono przebyte awulsyjne złamanie wyniosłości międzykłykciowej, z zachowaną ciągłością więzadła krzyżowego przedniego (ACL) (Ryc. 5). W listopadzie 2013 roku, ze względu na dolegliwości bólowe, wykonano artroskopię diagnostyczną kolana prawego, gdzie stwierdzono całkowite zerwanie ACL. Rozpoznanie z karty informacyjnej po artroskopii odbiegało od wyniku badania rezonansu magnetycznego. Pacjentka neguje wtórny uraz skrętny w okresie między badaniem MR

The patient's general condition on admission to an emergency department was described as severe and stabilised 9 days later. The patient was then transferred to the orthopaedic department for orthopaedic treatment. Amputation of the limb was considered. Since the patient did not consent to this treatment plan, she was transferred to another hospital, where she underwent ORIF of the tibial fracture using an LCP plate. According to the patient, the surgeon who operated on her was young and inexperienced, which might have directly contributed to intraoperative errors and the resultant complications. The lack of anatomical reduction and a screw introduced into the articular surface prevented the patient from starting rehabilitation and contributed to the development of post-traumatic and iatrogenic cartilage changes (Fig. 3). The patient underwent LCP plate removal in January 2012. Due to right lower limb shortening, she was treated with the Ilizarov method between July and October 2013 (Fig. 4).

The patient underwent an MRI scan due to knee joint instability and severe pain in April 2012, which showed a previous avulsion fracture of the intercondylar spine, with intact continuity of the anterior cruciate ligament (ACL) (Fig. 5). Due to pain, a diagnostic arthroscopy of the right knee was performed in November 2013, showing complete rupture of the ACL. The diagnosis in the arthroscopy report was different from the MRI findings. The patient denies a secondary sprain in the period between the MRI scan and arthroscopy. Based on the diagnosis formu-

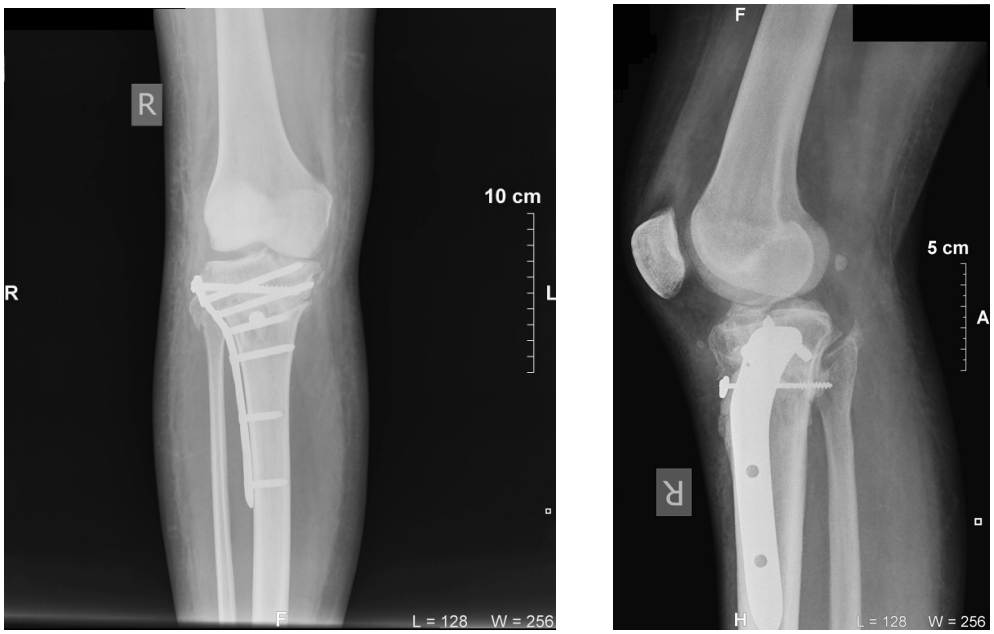

Ryc. 3. Obraz RTG po zespoleniu ORIF – widoczna śruba penetrująca do stawu kolanowego, A) projekcja A-P, B) projekcja boczna

Fig. 3. Radiographs after ORIF: a screw can be seen penetrating into the knee joint; A) A-P view, B) lateral view

a artroskopią. Bazując na rozpoznaniu postawionym w artroskopii diagnostycznej, w styczniu 2014 wykonano rekonstrukcję ACL z wykorzystaniem autologicznego przeszczepu ze ścięgien mięśni półścięgnistego i smukłego z mocowaniem „zip loop". Zabieg powikłany był zakażeniem okołooperacyjnym, które leczone było antybiotykoterapią przez 2 tygodnie.

lated during the diagnostic arthroscopy, ACL reconstruction was performed in January 2014 using an autologous graft from the tendons of the semitendinosus and gracilis muscles with the "zip loop" system. The procedure was complicated by perioperative infection treated with 2 weeks of antibiotic therapy.

Ryc. 4. Obraz RTG: A) przed założeniem aparatu Ilizarowa, B) po założeniu aparatu Ilizarowa, C) po zdjęciu aparatu Ilizarowa

Fig. 4. Radiographs: A) before applying Ilizarov device, B) after applying Ilizarov device, C) after removing Ilizarov device

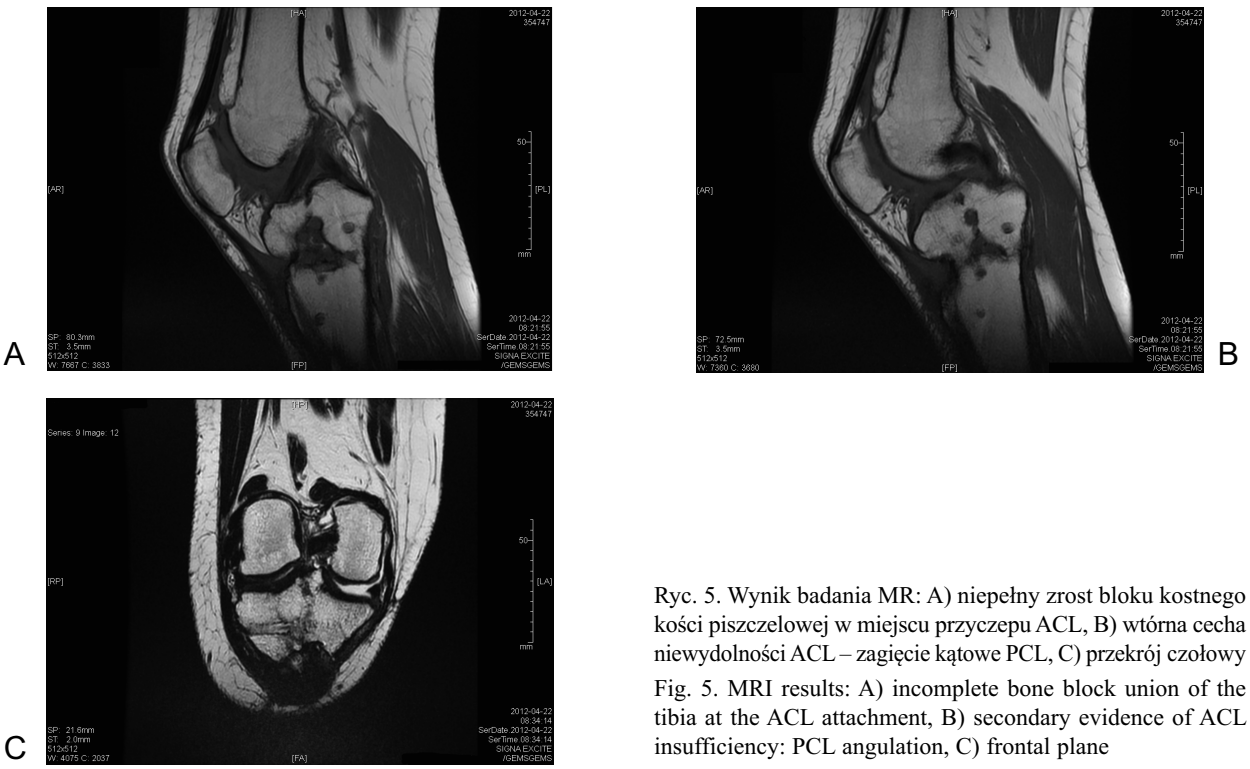

Ryc. 5. Wynik badania MR: A) niepełny zrost bloku kostnego kości piszczelowej w miejscu przyczepu ACL, B) wtórna cecha niewydolności ACL – zagięcie kątowe PCL, C) przekrój czołowy

Fig. 5. MRI results: A) incomplete bone block union of the tibia at the ACL attachment, B) secondary evidence of ACL insufficiency: PCL angulation, C) frontal plane

Pacjentka od dnia wypadku była pod stałą opieką fizjoterapeutów i regularnie uczęszczała na kinezyterapię i fizykoterapię. Ze względu na powikłania leczenia operacyjnego, pierwsze efekty usprawniania uzyskano dopiero w połowie roku 2014. Po rekonstrukcji kolano było niestabilne i dodatkowo pojawiły się epizody blokowania stawu. Pacjentka mogła przejść 500 m bez pomocy kul łokciowych.

W czerwcu 2015 wykonano ponowną artroskopię diagnostyczną celem znalezienia przyczyny nieustającego bólu stawu kolanowego. Zdiagnozowano uszkodzenie przeszczepu ACL, dokonano resekcji zrostów i kikutów niewydolnego przeszczepu ACL, oczyszczono chrząstkę.

Ze względu na ryzyko związane z operowaniem stawu po przebytym zakażeniu bakteryjnym, pacjentce odmówiono zabiegu rewizyjnej rekonstrukcji ACL. W marcu 2016 roku pacjentka została przyjęta do naszej Kliniki celem dalszego leczenia. Po antybiotykoterapii zleconej przez lekarza chorób zakaźnych pod koniec października 2016, po wygaszeniu procesu zapalnego, wykonano rekonstrukcję rewizyjną ACL z wykorzystaniem allogenicznego przeszczepu ze ścięgna Achillesa. Operacja przebiegła bez powikłań. W listopadzie 2016 roku, po zdjęciu szwów, rozpoczęto kompleksową fizjoterapię, która wykorzystywała metody terapii manualnej nacelowane na tkanki głębokie i powięź oraz kinezyterapię. Obrzęk stawu istotnie zmniejszył się po 3 dniach po operacji. Obrzęk nie zwiększał się po dłuższym wysiłku.

3 miesiące od ostatniej rekonstrukcji, w styczniu 2017, w badaniu klinicznym uzyskano: IKDC: 63,2 pkt., Tegner Lysholm Knee Score: 80 pkt., zakres ruchomości: zgięcie: 121° prawy staw kolanowy, 148° lewy staw kolanowy, wyprost: 0° prawy staw kolanowy, 0° lewy staw kolanowy, propriocepcja: wskaźnik Romberga*: 1,56, wskaźnik Romberga dla lewej kończyny dolnej: 1,54, wskaźnik Romberga dla prawej kończyny dolnej: 2,69. Parametry zapalne z surowicy były w normie.

DYSKUSJA

Leczenie wieloodłamowych śródstawowych złamań nasady bliższej kości piszczelowej nie jest standardową procedurą i powinno być prowadzone przez doświadczonego klinicystę. Decyzja dotycząca leczenia powinna być podjęta w oparciu o dokładne badania obrazowe – w opisywanym przypadku wykonane radiogramy nie oddają rzeczywistego obrazu

The patient remained under constant physiotherapeutic care from the day of accident and regularly attended kinesiotherapy and physical therapy. Due to surgical treatment complications, the first effects of rehabilitation were observed only in mid-2014. The knee was unstable after the reconstruction surgery; in addition, the patient experienced episodes of joint blocking. She was able to walk 500 metres without elbow crutches.

Another diagnostic arthroscopy was performed in June 2015 in order to find the cause of constant knee pain. The procedure revealed damage to the ACL graft. The scars and stumps of the dysfunctional ACL graft were removed and the cartilage was cleared.

Due to the risk associated with knee surgery after bacterial infection, the patient was denied a revision ACL reconstruction surgery. The patient was admitted to our Department in March 2016 to undergo further treatment. Once the inflammation had been controlled with antibiotic therapy prescribed by an infectious disease specialist, the patient underwent a revision ACL reconstruction procedure with an allograft from the Achilles tendon at the end of October 2016. The course of the surgery was not complicated. In November 2016, when the sutures were removed, the patient commenced comprehensive physiotherapy that used kinesiotherapy as well as manual therapy methods targeting deep tissues and fascia. Joint swelling decreased significantly 3 days after the surgery and did not increase after longer physical activity.

A clinical examination conducted at 3 months after the last reconstruction surgery (January 2017) revealed the following: an IKDC score of 63.2 points; a Tegner Lysholm Knee Score result of 80 points; ranges of motion: 121° of flexion in the right knee and 148° of flexion in the left knee, 0° of extension in the right knee and 0° of extension in the left knee; proprioception: Romberg's ratio*: 1.56, Romberg's ratio for the left lower limb: 1.54, Romberg's ratio for the right lower limb: 269. Serum inflammatory indices were normal.

DISCUSSION

Treatment of comminuted intra-articular fractures of the proximal tibial epiphysis is not a standard procedure and should be conducted by an experienced clinician. The decision to conduct treatment should be made based on detailed imaging studies; in the case described in the paper, the radiographs obtained did not reflect the actual nature of the fracture. It was

* Wskaźnik Romberga – stosunek drogi środka ciężkości podczas stania swobodnego przy zamkniętych oczach do drogi środka ciężkości podczas stania swobodnego przy oczach otwartych. Badanie przeprowadzono na platformie posturograficznej, czas stania swobodnego dla każdego zadania: 20 sekund.
* Romberg's ratio – ratio of the centre of gravity path in a free standing position with eyes closed to the centre of gravity path in a free standing position with eyes open. The test was performed on a posturographic platform with the patient standing freely for 20 seconds during each task

złamania. Dopiero wykonana rekonstrukcja 3D obrazu tomografii komputerowej daje pełen obraz uszkodzeń kości i pozwala na planowanie leczenia.

Podjęta początkowo w opisanym przypadku decyzja o potrzebie amputacji kończyny wymaga rozważenia wielu czynników, takich jak: rozległość złamania, stopień uszkodzenia tkanek miękkich, obecność deficytów neurologicznych i naczyniowych czy wstrząsu. Obecnie standardem jest stosowanie międzynarodowych skal MESS, PSI, NISSA, LSI. Biorą one pod uwagę kombinacje takich czynników jak rodzaj uszkodzonych tkanek, wielkość urazu, zanieczyszczenie rany (istotnie wpływające na ryzyko zakażenia), ukrwienie kończyny, ogólny stan pacjenta (w tym współistnienie urazów zagrażających życiu), jego wiek czy czas, jaki upłynął od urazu do podjęcia leczenia [10-17]. Podjęcie decyzji o amputacji kończyny z zachowanym ukrwieniem i unerwieniem powinno być poparte co najmniej odniesieniem do konkretnej wartości którejś z powyższych skal. U opisywanej pacjentki zabrakło najprawdopodobniej takiej oceny, na co wskazują historia leczenia i wywiad.

Otwarte złamania z niezakażonymi ranami dają dobre wyniki po zaopatrzeniu ortopedycznym stabilizacją zewnętrzną bądź wewnętrzną. Złamania nasady bliższej kości piszczelowej typu 41-C3 wg klasyfikacji AO stanowią ok. 17.5% złamań nasady bliższej kości piszczelowej [18]. Zaopatrzenie powyższego rodzaju złamania wymaga dużego doświadczenia operatora. Bardzo dobre efekty leczenia uzyskiwane są przy zastosowaniu połączenia stabilizacji zewnętrznej i wewnętrznej [19, 20]. Funkcję stawu kolanowego po 2 latach od zespolenia odzyskuje 61,5%-78,8% pacjentów [9,21]. Powikłaniami leczenia wieloodłamowych otwartych złamań nasady bliższej kości piszczelowej są najczęściej infekcje rany pooperacyjnej, zespoły ciasnoty powięziowej oraz brak zrostu kostnego [7-10,22]. Opisane w przedstawionym przypadku powikłania leczenia ortopedycznego odbiegają od wyników przedstawianych w literaturze i są wynikiem błędów śródoperacyjnych.

Opisany wypadek oraz, przede wszystkim, kolejne próby leczenia z następującymi powikłaniami, spowodowały znaczne obniżenie jakości życia pacjentki, która do dnia wypadku uprawiała rekreacyjnie sport i była aktywna zawodowo. Po wypadku stała się rencistką i wymagała opieki środowiskowej. Przez 4 lata nie była w stanie poruszać się bez pomocy kul łokciowych ani samodzielnie wykonać prostych czynności domowych bez pomocy osoby trzeciej z powodu bólu, niestabilności i blokowania się prawego stawu kolanowego. Prowadzone w tym okresie leczenie – zabiegi operacyjne oraz rehabilitacja nie były skuteczne, najprawdopodobniej z powodu braku kom-

not until 3D reconstruction of CT images was used that the bone damage was visualised in full and treatment could be planned.

The decision to amputate the affected limb, which was the initial choice in this case, requires careful consideration of numerous factors, such as the extent of the fracture, the degree of soft tissue damage and the presence of neurological and vascular deficits or shock. Currently, internationally renowned scores (MESS, PSI, NISSA, and LSI) are routinely used. These scores account for combinations of such factors as the type of tissue damaged, size of the injury, wound contamination (significantly increasing the risk of infection), blood supply to the limb, the patient's general condition (including concomitant life-threatening injuries), the patient's age or the time from the injury to the start of the treatment [10-17]. The decision to amputate a limb with the blood supply and innervation preserved should be supported at least with a specific value obtained with one of these scales. This kind of assessment was probably not conducted in this patient, as suggested by the medical records and history.

Orthopaedic treatment of open fractures with non-infected wounds using external or internal fixation produces good outcomes. Fractures of the proximal tibial epiphysis classified as AO Type 41-C3 constitute approximately 17.5% of all proximal tibial epiphysis fractures [18]. Treatment of this type of fracture requires a highly experienced surgeon. Excellent treatment outcomes are achieved by combining external and internal fixation [19, 20]. A total of 61.5%-78.8% of patients regain knee joint function at 2 years after the fixation [9,21]. Treatment of open comminuted fractures of the proximal tibial epiphysis is usually complicated by surgical wound infections, compartment syndromes or non-union [7-10, 22]. The complications of orthopaedic treatment described in this patient differ from the outcomes presented in the literature and resulted from intraoperative errors.

The injury described and, more importantly, several treatment attempts with ensuing complications caused a considerable decrease in the patient's quality of life. The patient used to practise recreational sports and was professionally active until the injury. After the accident, she became a disability pensioner and required community care. She was unable to walk without crutches or perform simple everyday activities unassisted for 4 years due to right knee pain, instability and blocking. The treatment she underwent in this period (surgeries and rehabilitation) was ineffective, most probably due to the lack of a comprehensive approach or cooperation between the teams that conducted it. The outcome of the last ACL reconstruction suggests the need for integrated physiothe-

pleksowości oraz współpracy pomiędzy zespołami leczącymi. Opisany wynik ostatniej rekonstrukcji ACL wskazuje na potrzebę prowadzenia zintegrowanego postepowania fizjoterapeutycznego obejmującego ćwiczenia oraz techniki manualne, a także ścisłą współpracę pomiędzy operatorem a zespołem fizjoterapeutycznym [23,24].

rapeutic management that includes manual techniques and exercise as well as close cooperation between the surgeon and the physiotherapeutic team [23, 24].

PODSUMOWANIE

Opisywany przypadek pokazuje, że leczenie wieloodłamowego otwartego złamania końca bliższego kości piszczelowej z towarzyszącymi urazami wielonarządowymi powinno być podejmowane przez doświadczony zespół chirurgów ortopedów, z uwzględnieniem wszelkich wskazań i przeciwwskazań do wybranego leczenia oraz preferencji pacjenta. Ewentualna decyzja o amputacji kończyny, ze względu na ostateczny charakter tej procedury, musi być poparta bezpośrednim odniesieniem do międzynarodowych skal oceny ciężkości urazów kończyn. Złamania typu 41-C3 wg klasyfikacji AO są skomplikowanymi złamaniami, których zaopatrzenie wymaga dużego doświadczenia i umiejętności chirurga. Integralnym elementem leczenia powinna być rehabilitacja obejmująca kinezyterapię, fizykoterapią i techniki manualne. W opisywanym przypadku współpraca lekarza ortopedy i lekarza chorób zakaźnych dały możliwość przeprowadzenia zabiegu operacyjnego w bezpieczny sposób, a następująca po nim rehabilitacja dała dobre wyniki w krótkim czasie pooperacyjnym. Pacjentka powinna pozostać pod opieką lekarza ortopedy oraz fizjoterapeuty do odzyskania maksymalnej możliwej sprawności stawu kolanowego.

CONCLUSIONS

The case of our patient shows that treatment of an open comminuted fracture of the proximal tibia with concomitant multiple trauma should be conducted by an experienced team of orthopaedic surgeons and should take into consideration any indications and contraindications for the treatment selected as well as the patient's preferences. Since amputation is final, the decision to perform it must be directly supported by international scoring scales for assessing the severity of limb injuries. AO Type 41-C3 fractures are complex fractures whose reduction requires considerable experience and skills from the surgeon. Rehabilitation including kinesiotherapy, physical therapy and manual techniques should be an integral part of the treatment. In the case described, an orthopaedist and an infectious disease specialist worked together, which allowed for safe surgery followed by rehabilitation that produced good outcomes soon after the procedure. The patient should remain under the care of an orthopaedist and physiotherapist until she regains the maximum knee function possible.

PIŚMIENNICTWO/REFERENCES

1. Patil MY, Gupta SM, Kurupati SK, Agarwal S, Chandarana V. Definitive management of open tibia fractures using limb reconstruction system. J Clin Diagn Res 2016; 10(7): RC01-4.
2. Bertrand ML, Andrés-Cano P, Pascual-López FJ. Periarticular fractures of the knee in polytrauma patients. The Open Orthopaedics Journal 2015; 9: 332-46.
3. Kim JW, Oh CW, Jung WJ, Kim JS. Minimally invasive plate osteosynthesis for open fractures of the proximal tibia. Clinics in Orthopedic Surgery 2012; 4(4): 313-20.
4. Chan DB, Jeffcoat DM, Lorich DG, Helfet DL. Nonunions around the knee joint. International Orthopaedics 2010; 34(2): 271-81.
5. Unno F, Lefaivre KA, Osterhoff Get al. Is early definitive fixation of bicondylar tibial plateau fractures safe? An observational cohort study. J Orthop Trauma 2017; 31(3): 151-7.
6. Cross WW III, Swiontkowski MF. Treatment principles in the management of open fractures. Indian Journal of Orthopaedics 2008; 42(4): 377-86.
7. Yusof NM, Khalid KA, Zulkifl AH, et al. Factors Associated with the Outcome of Open Tibial Fractures. The Malaysian Journal of Medical Sciences 2013; 20(5): 47-53.
8. Ramos T, Ekholm C, Eriksson BI, Karlsson J, Nistor L. The Ilizarov external fixator – a useful alternative for the treatment of proximal tibial fractures A prospective observational study of 30 consecutive patients. BMC Musculoskeletal Disorders 2013; 14: 11.
9. Starman JS, Castillo RC, Bosse MJ, MacKenzie EJ; LEAP Study Group. Proximal tibial metaphyseal fractures with severe soft tissue injury: clinical and functional results at 2 years. Clin Orthop Relat Res 2010; 468(6): 1669-75.
10. Schirò GR, Sessa S, Piccioli A, Maccauro G. Primary amputation vs limb salvage in mangled extremity: a systematic review of the current scoring system. BMC Musculoskeletal Disorders 2015; 16: 372.

11. Rush RM, Jr, Kjorstad R, Starnes BW, Arrington E, Devine JD, Andersen CA. Application of the Mangled Extremity Severity Score in a combat setting. Mil Med 2007; 172: 777-81
12. Korompilias AV, Beris AE, Lykissas MG, Vekris MD, Kontogeorgakos VA, Soucacos PN. The mangled extremity and attempt for limb salvage. J Orthop Surg Res 2009; 4: 4.
13. Rajasekaran S, NareshBabu J, Dheenadhaya-lan J, et al. A score for predicting salvage and outcome in Gustilo type-IIIA and type-IIIB open tibial fractures. J Bone Joint Surg Br 2006; 88: 1351-60.
14. Behdad S, Rafiei MH, Taheri H, et al. Evaluation of mangled extremity severity score (MESS) as a predictor of lower limb amputation in children with trauma. Eur J Pediatr Surg 2012; 22(6): 465-9.
15. Brown KV, Ramasamy A, McLeod J, Stapley S, Clasper JC. Predicting the need for early amputation in ballistic mangled extremity injuries. J Trauma 2009; 66: 93-8.
16. Gifford SM, Aidinian G, Clouse WD, et al. Effect of temporary shunting on extremity vascular injury: an outcome analysis from the Global War on Terror vascular injury initiative. J Vasc Surg 2009; 50: 549-56.
17. Kumar MK, Badole C, Patond K. Salvage versus amputation: Utility of mangled extremity severity score in severely injured lower limbs. Indian J Orthop 2007; 41: 183-7.
18. Elsoe R, Larsen P, Nielsen NP, Swenne J, Rasmussen S, Ostgaard SE. Population-Based Epidemiology of Tibial Plateau Fractures. Orthopedics 2015; 38(9): 780-6.
19. Savolainen VT, Pajarinen J, Hirvensalo E, Lindahl J. Hybrid external fixation in treatment of proximal tibial fractures: a good outcome in AO/ASIF type-C fractures. Arch Orthop Trauma Surg 2010; 130(7): 897-901.
20. Catagni MA, Ottaviani G, Maggioni M. Treatment strategies for complex fractures of the tibial plateau with external circular fixation and limited internal fixation. J Trauma 2007; 63(5): 1043-53.
21. Babis GC, Evangelopoulos DS, Kontovazenitis P, Nikolopoulos K, Soucacos PN. High energy tibial plateau fractures treated with hybrid external fixation. Journal of Orthopaedic Surgery and Research 2011; 6: 35.
22. Wu D, Reng G, Shrivastava A, Yu Y, Zhang Y, Peng C. A useful surgical strategy for proximal tibial fractures (AO/OTA type 41-C) with diaphyseal involvement. International Journal of Clinical and Experimental Medicine 2015; 8(8): 13455-63.
23. Lobb R, Tumilty S, Claydon LS. A review of systematic reviews on anterior cruciate ligament reconstruction rehabilitation. Phys Ther Sport 2012; 13(4): 270-8.
24. Wilk KE, Macrina LC, Cain EL, Dugas JR, Andrews JR. Recent advances in the rehabilitation of anterior cruciate ligament injuries. J Orthop Sports Phys Ther 2012; 42(3): 153-71.

Liczba słów/Word count: 4078 **Tabele/Tables:** 0 **Ryciny/Figures:** 5 **Piśmiennictwo/References:** 24

Adres do korespondencji / Address for correspondence
dr n. med. Maciej Ambroziak
ul. Szymanowska 51
96-515 Teresin

Otrzymano / Received *27.02.2017 r.*
Zaakceptowano / Accepted *26.05.2017 r.*