Ortopedia *Traumatologia* **Rehabilitacja**
Vol. 6, Nr 5, 2004, 624-630

Jan Blacha, Jacek Gągała

Katedra i Klinika Ortopedii i Traumatologii Akademii Medycznej im. Feliksa Skubiszewskiego, Lublin

Złamania trzonów kości udowych wokół trzpieni protez stawu biodrowego – analiza przyczyn i wyników leczenia

Periprosthetic fractures of the femur after total hip arthroplasty: etiology and outcome

Słowa kluczowe: *proteza biodra, rewizja, zespolenie*
Key words: *hip prosthesis, revision, bone union*

SUMMARY

Background. *This article reports on our experience in the management of periprosthetic fractures of the femur.*

Materials and methods. *We studied 44 patients (39 women and 5 men) with periprosthetic fractures of the femur after total hip replacement (THR). The average age of the patients at the time of surgery was 68 (range 33-82). Femoral fractures had occurred 1-20 years after THR in 27 hips. Revision hip arthroplasty was associated with periprosthetic fracture in 14 hips. Three patients had primary THR complicated by intraoperative femoral periprosthetic fracture. The outcome measures were bone union, delayed union or any revision intervention.*

Results. *Bone union was achieved in 42 cases (95%). Thirty-five patients were satisfied with the surgical results, seven were moderately satisfied. Two patients had non-union of the femoral shaft, necessitating another intervention. The mean Harris Hip Score after bone union was 84 points (range 58-97). Deviation of the femoral axis was observed in 4 cases, due to subsiding of polished cemented stems. There were no deep infections.*

Conclusions. *Internal stabilization with plate and cables is the best option in the treatment of fractured femur around a stable stem. Ineffective stabilization due to the use of a plate that was not long enough resulted in union with angulation. Long polished stems tended to subside within the cement mantle.*

STRESZCZENIE

Wstęp. *Celem pracy jest analiza przyczyn, wyboru sposobu leczenia oraz prezentacja wyników leczenia operacyjnego złamań trzonu kości udowej związanych z protezoplastyką stawu biodrowego.*

Materiał i metody. *Analizie poddano 44 chorych (39 kobiet i 5 mężczyzn) leczonych w lubelskiej Klinice Ortopedii i Traumatologii w latach 1997-2004 z powodu złamań trzonu kości udowej związanych z protezoplastyką stawu biodrowego. Złamania wystąpiły u 27 chorych po upływie 1-20 lat po pierwotnej protezoplastyce. Złamania podczas protezoplastyki rewizyjnej miały miejsce u 14 osób. Trzem chorym złamanie trzonu kości udowej wikłało protezoplastykę pierwotną. Złamania miały miejsce najczęściej wokół protez cementowych (Weller 26, Ultima 6). Średni wiek operowanych osób wynosił 68 lat (33-82). Za wynik końcowy uznawano zrost złamania, brak zrostu z destabilizacją zespolenia lub konieczność ponownej operacji.*

Wyniki. *Zrost złamań uzyskano u 42 chorych (95%). Wyniki bardzo dobre i dobre uzyskało 35 chorych. Wynik leczenia dostatecznie ocenia 7 chorych. Dwie osoby nie uzyskały zrostu i oceniły wynik leczenia jako zły. Średnia wartość HHS po uzyskaniu zrostu wynosiła 84 punkty (58-97). Zrost z zagięciem osi kości udowej nastąpił u 4 chorych. Skrócenie kończyny wskutek osiadania polerowanych trzpieni Exeter miało miejsce u 4 innych chorych. Nie było głębokich zakażeń.*

Wnioski. *Stabilne wewnętrzne zespolenie płytą i pętlami kabli nieobluzowanego trzpienia uimożliwia uzyskanie zrostu złamania. Użycie zbyt krótkich płyt prowadzi do zrostu z zagięciem osi kończyny. Polerowane trzpienie cementowe mocowane w odłamie dystalnym obarczone są ryzykiem osiadania w okresie gojenia złamania.*

WSTĘP

Wzrastająca liczba złamań kości udowej wokół trzpieni protez stawów biodrowych jest skutkiem rosnącej ilości wszczepionych protez stawu biodrowego. Częstość złamań okołoprotezowych stawu biodrowego różni się znacznie w doniesieniach literatury i wynosi od 0,1% do 20% [1,2,3].

Należy rozróżnić cztery zasadnicze rodzaje przyczyn powstawania złamań kości udowej w związku z zabiegiem protezoplastyki.

Osłabienie kości przez proces osteoporozy, ciasny lub zdeformowany kanał kości udowej, niewłaściwe używanie narzędzi lub błędy podczas wprowadzania trzpienia mogą doprowadzić do złamania kości udowej podczas protezoplastyki pierwotnej.

W trakcie protezoplstyki rewizyjnej ryzyko śródoperacyjnego złamania trzonu jest znacznie większe. Osteoliza kości, jej osłabienie lub deformacja wskutek migracji trzpienia, w połączeniu ze skróceniem kończyny i trudnościami zwichnięcia głowy protezy i wyłonienia bliższej części kości udowej, czynią ryzyko złamania bardzo wysokim. Niekiedy kość udowa ma przerwaną ciągłość jeszcze przed operacją, ale odłamy utrzymywane są dzięki obecności trzpienia lub warstwy cementu. Dopiero po usunięciu wszczepu ujawnia się obecność złamania.

Kolejne dwie przyczyny związane są z działaniem siły urazowej. Kość wokół prawidłowo osadzonej i dobrze funkcjonującej protezy może ulec złamaniu wskutek zadziałania znacznej siły urazowej, np. podczas upadku z wysokości lub w następstwie wypadku komunikacyjnego. Osłabienie kości wskutek procesu osteolizy lub obluzowania trzpienia protezy może sprawić, że złamanie dokona się w następstwie niewielkiej siły podczas gwałtownego ruchu lub niewielkiego upadku.

Każda z wymienionych przyczyn ma wpływ na rodzaj złamania i wybór sposobu leczenia.

Celem pracy jest analiza przyczyn, wyboru sposobu leczenia oraz prezentacja wyników leczenia operacyjnego złamań trzonu kości udowej związanych z protezoplastyką stawu biodrowego, w materiale Kliniki Ortopedii i Traumatologii AM w Lublinie.

MATERIAŁ I METODY

W lubelskiej Klinice Ortopedii i Traumatologii, w latach 1997-2004 leczyliśmy 51 chorych z powodu złamań trzonu kości udowej związanych z protezoplastyką stawu biodrowego. Zbyt krótki okres obserwacji u 4 chorych i utrata kontaktu z innymi 3 pacjentami sprawiła, że do analizy włączyliśmy 44 osoby. Za wynik końcowy u każdego chorego w przedstawianym opracowaniu uznawaliśmy uzyskanie zrostu złamania, brak zrostu z destabilizacją zespolenia lub konieczność ponownej interwencji operacyjnej.

Złamania nastąpiły u 27 chorych, od roku do 20 lat po pierwotnej protezoplastyce, zaś u 14 pozostałych osób do złamania doszło podczas operacji rewizyjnej stawu biodrowego. Leczyliśmy także 3 chorych, u których złamanie wystąpiło podczas pierwotnej protezoplastyki stawu biodrowego. Do opracowania włączyliśmy tylko złamania trzonu kości udowej dokonane podczas protezoplastyki pierwotnej, które wymagały stabilizacji. Lokalizacja i rodzaje złamań według klasyfikacji Vancouver [4] przedstawia Tabela 1.

Znaczną większość naszych pacjentów stanowiły kobiety (39), wobec tylko 5 leczonych mężczyzn. Średnia wieku chorych wynosiła 68 lat i wahała się od 33 do 82 lat. Złamania najczęściej miały miejsce wokół trzpieni Wellera (25 osób) oraz Ultima (6 chorych). Inne protezy były reprezentowane mniej licznie: Osteo (3), Elite (2), Exeter (2), ABG (1), A-M (1), Taperloc (1). Złamania podczas operacji pierwotnych (3 osoby) nie były związane z rodzajem użytego trzpienia (Elite, Exeter, Weller).

U 7 osób z wydolnymi protezami stawu biodrowego, złamania nastąpiły wskutek znacznego urazu jakim był upadek ze schodów, drabiny lub stołu. Dwie osoby, wskutek znacznej osteoporozy, złamały kość udową wskutek upadku z własnej wysokości, we własnym mieszkaniu. Chorzy z obluzowaną protezą doznawali złamań w następstwie upadku z własnej wysokości (3 osoby), pełnego obciążenia kończyny wskutek zachwiania równowagi lub poślizgu laski – 7 chorych lub bez uchwytnej przyczyny urazowej podczas zmiany pozycji w łóżku, wstawania z krzesła – 8 osób.

Podczas operacji rewizyjnych do złamań doszło w momencie zwichania głowy protezy u 2 osób, usuwania trzpienia protezy u 3 osób, usuwania cementu u 5 chorych, ubijania przeszczepów u 2 chorych i podczas próbnej repozycji stawu u 2 osób.

Sposoby rozwiązań operacyjnych zestawiono w Tabeli 2. Wszyscy chorzy otrzymywali standardową profilaktykę przeciwzakrzepową oraz stosowano

Tab. 1. Rodzaje złamań kości udowej wokół protez stawu biodrowego wg klasyfikacji Vancouver [9]
Tab. 1. Types of periprosthetic hip fractures according to the Vancouver classification [9]

Rodzaj złamania	Liczba chorych
B1	9
B2	12
B3	19
C	4

antybiotyk w okresie okołooperacyjnym. Chorym, którym wykonano rozległe rewizje z wymianą trzpienia i naprawą ubytków przeszczepami, miejscowo stosowano gąbki fibrynowe z antybiotykiem. Wszyscy operowani przebywali w Klinice przez okres 14-23 dni. Pionizację przeprowadzano w zależności od stabilności zespolenia po upływie 4-12 dni. Pięć osób zostało przekazanych do oddziałów rehabilitacji, pozostali wrócili do domu.

Chorych oceniano klinicznie i radiologicznie początkowo w odstępach 6-tygodniowych. W miarę postępu zrostu, okresy między wizytami wydłużano do 3 miesięcy. Ocenę kliniczną wyniku przeprowadzaliśmy w oparciu o subiektywną opinię chorych – bardzo zadowolony – wynik bardzo dobry, zadowolony – wynik dobry, umiarkowanie zadowolony – wynik dostateczny i niezadowolony – wynik zły oraz skalę Harrisa – HHS [5].

WYNIKI LECZENIA

Gojenie ran operacyjnych było powikłane krwiakiem (3 osoby) i przedłużonym odsysaniem z rany (2 osoby). Nie zanotowaliśmy natomiast powikłań infekcyjnych.

Zrost złamań uzyskaliśmy u 42 chorych (95%). Wszystkie osoby, które uzyskały zrost oceniają wynik operacji jako bardzo dobry (6), dobry (29) lub dostateczny (7 osoby). Wynik zły (2 osoby) był związany z brakiem zrostu. Średnia wartość HHS w okresie, kiedy chorzy uzyskali zrost wynosiła 84 punkty (58-97).

Radiologiczne dowody dokonanego zrostu widoczne były po upływie 5-14 miesięcy.

U 4 chorych zrost nastąpił ze szpotawym (8,9, 15 i 29°) i ku przodowi (5, 16, 0, 5°) zagięciem osi. U trzech spośród tych chorych do zespolenia złamania użyto zbyt krótkiej płyty. Zespolenie złamania czwartemu choremu wykonano przy użyciu elastycznej płytki plastikowej i plastikowych taśm.

Cztery polerowane trzpienie Exeter o długości 200-260 osiadały w ciągu pierwszego roku (od 5 do 18 mm). Przemieszczenie trzpieni dokonywało się w obrębie mankietu cementowego.

Nie uzyskaliśmy zrostu u 2 chorych. Zrost złamania kości udowej, zespolonego na ryglowanym trzpieniu Kent, nie nastąpił mimo upływu 18 miesięcy, wkręty ryglujące trzpień uległy złamaniu i konieczna była kolejna operacja rewizyjna. U drugiej chorej, po próbie 6-tygodniowego leczenia wyciągowego w szpi-

Tab. 2. Zestawienie rodzaju złamań, zastosowanego leczenia i powikłań u analizowanych 44 chorych
Tab. 2. Types of fractures, treatment applied, and complications in the study population (n = 44)

	Sposób leczenia	Rodzaj złamania	Liczba chorych	Powikłania
1	Wewnętrzna stabilizacja złamania płytą i pętlami kabli lub wkrętami	B1 B2 B3 C razem	7 2 1 3 13	Zagięcie osi 1 osoba (B1) Brak zrostu, złamanie płyty (B1) Zagięcie osi 2 osoby (C)
2	Wewnętrzna stabilizacja złamania płytką plastikową i taśmą	C	1	Zagięcie osi 1 osoba (C)
3	Wymiana trzpienia połączona ze stabilizacją złamania płytką i kablami	B1 B2 B3 razem	1 1 3 5	Osiadanie trzpienia 1 osoba (B3)
4	Wymiana trzpienia połączona ze stabilizacją złamania pętlami kabli lub taśmami	B2 B3 razem	2 3 5	Osiadanie trzpienia 1 osoba (B3)
5	Wymiana trzpienia połączona ze stabilizacją złamania siatką i pętlami	B2 B3 razem	3 5 8	Osiadanie trzpienia 1 osoba (B3)
6	Stabilizacja złamania z użyciem trzpienia ryglowanego Kent	B2 B3 razem	2 2 4	Brak zrostu, złamania wkrętów blokujących 1 osoba (B2)
7	Stabilizacja złamania z użyciem bezcementowego trzpienia mocowanego dystalnie ZMR	B2 B3 razem	1 1 2	
8	Stabilizacja złamania z użyciem trzpienia cementowego długości 190-260 mm	B2 B3 razem	2 4 6	Osiadanie trzpienia 1 osoba (B3)

talu rejonowym, zespoliliśmy złamanie metalową płytą i pętlami kabli. Cementowy trzpień Exeter był stabilny (typ złamania B1). Po upływie 5 miesięcy, wskutek obciążania operowanej kończyny i braku postępu zrostu, doszło do złamania płyty i konieczności kolejnej operacji połączonej z wymianą trzpienia i ponownym zespoleniem złamania. Zestawienie rodzaju złamań, zastosowanego leczenia i powikłań przedstawia Tabela 2.

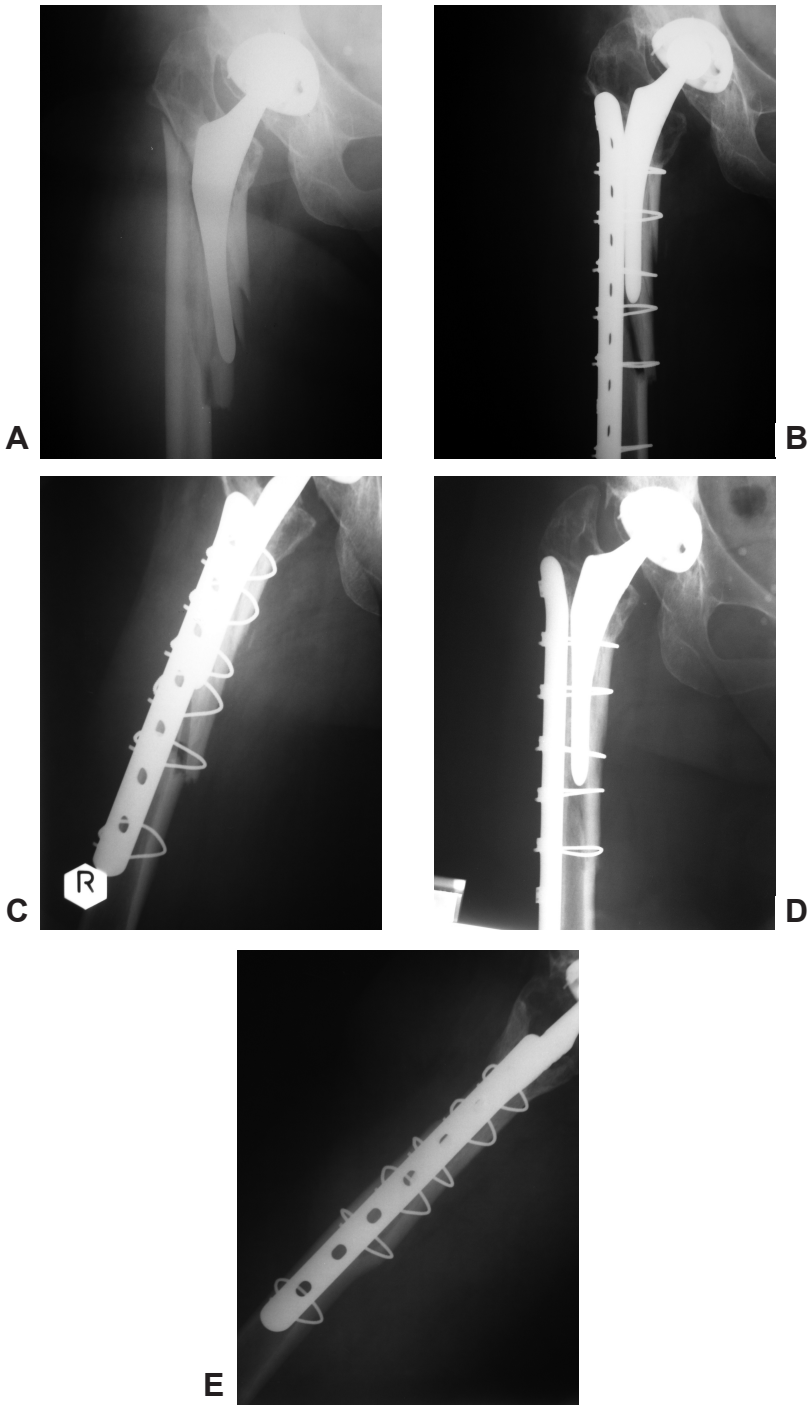

Ryc. 1. Chora OA, lat 61. Złamanie wokół protezy ABG 4 lata po protezoplastyce (a), stabilizacja złamania płytką BMP i pętlami kabli z niedoskonałym nastawieniem odłamów (b,c). Po upływie 9 miesięcy nastąpił zrost (d,e). Proteza jest wydolna w 4-letnim okresie obserwacji

Fig. 1. Female patient OA, age 61. Periprosthetic femoral fracture 4 years after primary THR with ABG prosthesis (a). Fracture stabilized with BMP plate and cables with non-anatomical reduction (b,c). Fracture united 9 months later (d,e). Patient is pain-free, walking without crutches at 4-year follow-up

DYSKUSJA

Czynnikami ryzyka złamań trzonu kości udowej wokół trzpienia protezy są: płeć żeńska, RZS, osteoliza kości udowej, śródoperacyjne perforacje trzonu, osteoporoza, przedoperacyjna deformacja trzonu, operacja rewizyjna i obluzowanie trzpienia [6,7,8].

W leczeniu okołoprotezowych złamań trzonu kości udowej stosuje się różne metody operacyjne i bezoperacyjne [3,9,10,11,12]. Wybór sposobu rozwiązania zależy od rodzaju złamania, stabilności trzpienia, jakości tkanki kostnej oraz wieku i stanu chorego [13,14,15].

Metody bezoperacyjne często prowadzą do braku zrostu, nierzadko z obluzowaniem protezy [1,4,7]. Ponadto starsze osoby źle tolerują długotrwałe unieruchomienie i pobyt w łóżku.

Stosuje się rozmaite metody leczenia operacyjnego. Wewnętrzna stabilizacja płytką jest uznaną metodą leczenia złamań wokół stabilnych protez [4,7,8, 14]. Wkręty stabilizujące płytę są zastępowane z powodzeniem pętlami kabli [3,10,15]. Wyniki zespolenia zależą w znaczącym stopniu od stanu kości udowej chorego i stabilności trzpienia protezy (Ryc. 1). Przy współistniejącej osteolizie lub obluzowaniu trzpienia, metoda ta nie przynosi powodzenia [6,11,16]. Skuteczność zespolenia elastycznymi płytkami i plastikowymi taśmami, po początkowych zachęcających wynikach [12], została później zakwestionowana [16].

Zagięcia osi kości udowej w naszym materiale wynikały z użycia zbyt krótkiej lub elastycznej płyty, niewystarczająco stabilizującej złamanie.

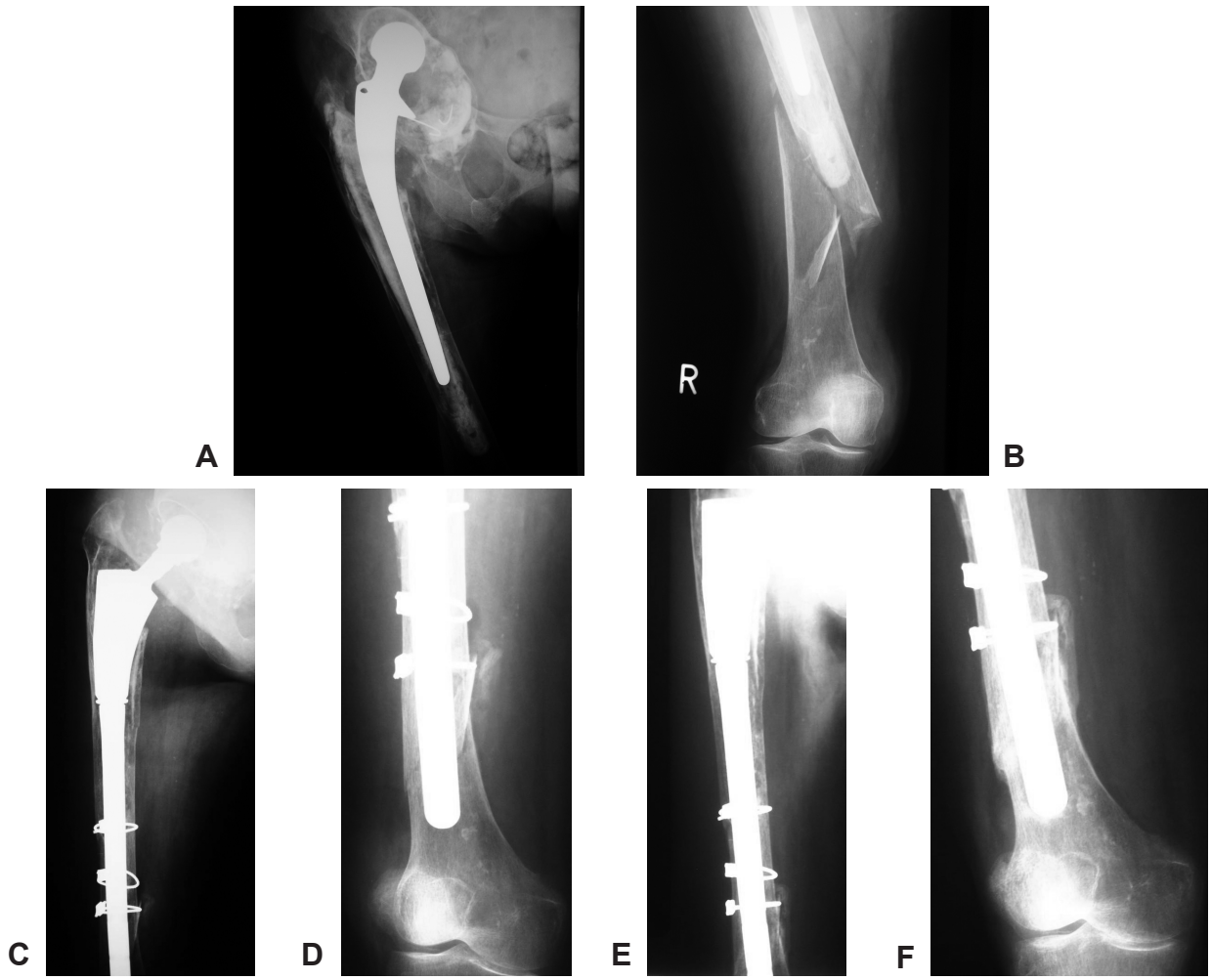

Ryc. 2. Chora HK, 82 lata. Złamanie na poziomie końca obluzowanego trzpienia protezy Wellera po upływie 18 lat od założenia (a,b). Operacja rewizyjna z użyciem modularnego trzpienia bezcementowego mocowanego obwodowo, dodatkowa stabilizacja złamania za pomocą trzech pętli kabli z zaciskami (c,d). Po upływie 6 miesięcy nastąpił zrost złamania, kończyna jest wydolna (e,f)

Fig. 2. Patient HK, age 82. Fracture at the level of the tip of loosened (B3) cemented Weller stem – 18 years after implantation (a,b). Revision with long distally stabilized modular stem and additional use of three cables (c,d). Six months later, fracture united, prosthesis functioning well (e,f)

Po zespoleniu złamania rozpoczyna się wyścig między zrostem a zmęczeniem metalu. Uzyskanie zrostu w okresie kilku miesięcy zapobiega złamaniu płyty. Chora u której doszło do złamania płyty była pierwotnie leczona bezoperacyjnie. Po upływie 6 tygodni repozycja złamania była możliwa dopiero po częściowym oszkieletowaniu końców odłamów, co zaburzyło ukrwienie i opóźniło zrost. Brak postępu zrostu, z równoczesnym obciążaniem operowanej kończyny, doprowadził w końcu do złamania zmęczeniowego.

W przypadkach współistniejących ubytków kości i obluzowanego trzpienia, atrakcyjnym sposobem rozwiązania jest zastosowanie trzpieni mocowanych w odłamie obwodowym (Ryc. 2). Właściwe ich odsadzenie umożliwia wczesne częściowe obciążanie [9].

Mimo że użyte przez nas ryglowane trzpienie Kent nie ulegały osteointegracji, to uzyskanie zrostu złamania zapewniło dobry ostateczny wynik protezoplastyki. Natomiast brak zrostu doprowadził do złamań wkrętów ryglujących, pojawienia się objawów klinicznych i konieczności ponownej interwencji.

Trzpienie Exeter o przedłużonej długości 200-260 mm mostują strefę złamania i zapewniają stabilizację obwodową. Jednak polerowana powierzchnia trzpienia powoduje jego osiadanie wewnątrz mankietu cementowego (Ryc. 3). Przy współistniejącym złamaniu oraz używaniu przeszczepów, osiadanie to przybiera istotne klinicznie rozmiary, co pogarsza wyniki leczenia mimo uzyskiwania zrostu. Lepszym rozwiązaniem wydaje się być używanie w takich wskazaniach trzpieni niepolerowanych, wśród których nie zauważyliśmy podobnego powikłania.

Długie trzpienie cementowe wymagają dość rozległego oszkieletowania odłamów, niezbędne jest bowiem utrzymanie nastawienia odłamów w wymuszonej pozycji kości udowej podczas osadzania trzpienia na cemencie. Nawet małe niedokładności repozycji stwarzają niebezpieczeństwo przedostania się cementu między odłamy, co uniemożliwia uzyskanie zrostu. Modularne trzpienie bezcementowe (ZMR, Helios) ułatwiają ten etap operacji, bowiem po wprowadzeniu trzpienia i repozycji głowy do panewki możliwa jest jeszcze korekta ustawienia odłamów i ich dodatkowa stabilizacja. Należy przy tym zwrócić uwagę na dokładne zamocowanie trzpienia protezy w odłamie obwodowym, żeby uniknąć przemieszczeń rotacyjnych lub osiadania protezy w szerokiej jamie szpikowej odłamu obwodowego. Pomocne bywa zaryglowanie obwodowej części trzpienia [9] lub nawet zamocowanie go na cemencie. Eingartner i wsp. [17] opisali serię pomyślnych wyników leczenia złamań za pomocą ryglowanego trzpienia Bicontact. Uwagę zwraca jednak długotrwałe odciążanie operowanych bioder i konieczność usuwania obwodowych wkrętów ryglujących w okresie leczenia, żeby zapobiec opóźnianiu zrostu. Takich ograniczeń ma być pozbawiony trzpień Cannulok [9], który umożliwia także naprawę ubytków trzonu kości udowej ubitymi przeszczepami.

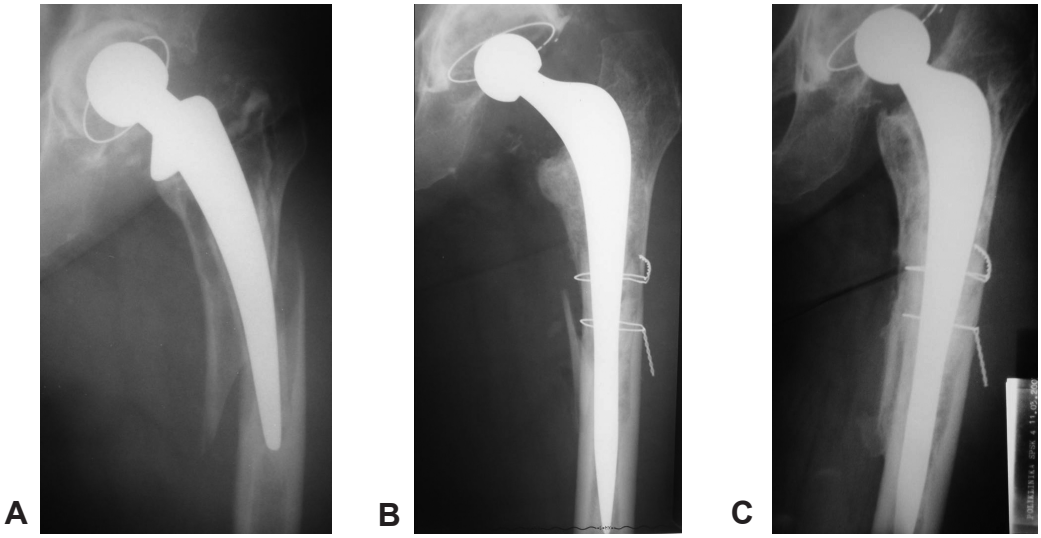

Ryc. 3. Chora DR, 58 lat. Spiralne złamanie wokół obluzowanej (B2) protezy Wellera po upływie 11 lat od implantacji (a). Neutralizacja złamania przez założenie długiego trzpienia protezy Exeter z użyciem przeszczepów (b). Po roku nastąpił zrost, ale trzpień protezy osiadł o 18 mm wewnątrz mankietu cementowego (c)

Fig. 3. Patient DR, age 58. Spiral femoral fracture around loosened (B2) cemented Weller stem 11 years after primary intervention (a). Reduction of bone fragments and implantation of long, cemented polished Exeter stem with bone grafts (b). Bone union occurred 1 year later, but the stem has subsided 18 mm within the cement mantle (c)

WNIOSKI

1. Wewnętrzna stabilizacja odpowiednią płytą i pętlami kabli jest najlepszym rozwiązaniem w leczeniu złamań trzonu kości udowej wokół stabilnego trzpienia.
2. Użycie zbyt krótkich płyt prowadzi do zrostu z zagięciem osi kości udowej.
3. Najczęstszym powikłaniem stosowania długich polerowanych trzpieni cementowych w leczeniu złamań kości udowych jest ich osiadanie w mankiecie cementowym i skrócenie kończyny.

PIŚMIENNICTWO

1. Beals RK, Towers SS. Periprosthetic fractures of the femur. An analysis of 93 fractures. Clin Orthop 1996; 327: 238-46
2. Cooke PH, Newman JH. Fractures of the femur in relation to cemented prostheses. J Bone Joint Surg 1988; 70-B (12): 386-9
3. Kamineni S, Vindlacheruvu R, Ware HE. Peri-prosthetic femoral fractures treated with plate and cable fixation. Injury 1999; 30: 261-8
4. Mont MA. Maar DC. Fractures of the ipsilateral femur after total hip replacement. A statystical analysis of outcome based on 487 patients. J Arthroplasty 1994; 9: 511-9
5. Harris W H. Traumatic arthritis of hip after dislocation and acetabular fractures. Treatment by mold arthroplasty. An end result study using a new method of result evaluation. J Bone Joint Surg (Am) 1969; 51: 737-55
6. Crockarell JR, Berry DJ, Lewallen DG. Nonunion after periprosthetic femoral fracture associated with total hip artrhoplasty. J. Bone Joint Surg 1999; 81-A (8): 1073-9
7. Lewallen DG, Berry DJ. Periprosthetic fracture of the femur after total hip arthroplasty. J Bone Joint Surg 1997; 79-A (12): 1881-90
8. Montijo H, Ebert FR, Lennox DAA. Treatment of proximal femur fractures associated with total hip arthroplasty. J Arthroplasty 1989; 4: 115-23
9. Charnley G, Anderson G. Preliminary experience of the Cannulok revision hip prosthesis in late periprosthetic fracture management. Hip International 2002, 12 (1); 1-10
10. Haddad FS, Marston RA, Muirhead-Altwood SK. The Dall-Miles cable and plate system for periprosthetic femoral fractures. Injury 1997, 28: 445-7
11. Peterson VS. Problems with the Mennen plate when used for femoral fractures associated with implants. Int Orthop 1998; 22: 169-70
12. Radcliffe SN, Smith DN. The Mennen plate in periprosthetic hip fractures. Injury 1996; 21: 27-30
13. Dennis MG, Simon JA, Kummer FJ, Koval KJ, DiCesare PE. Fixation of periprosthetic femoral shaft fractures occurring at the tip of the stem: a biomechanical study of 5 techniques. J. Arthroplasty 2000; 15: 523-8
14. Serocki JH, Chandler RW, Dorr LD. Treatment of fractures about hip prostheses with compression plating. J. Arthroplasty 1992; 7: 129-35
15. Tadross TS, Nanu AM, Buchanan MJ, Checketts RG. Dall-Miles plating for periprosthetic B1 fractures of the femur. J. Artroplasty 2000, 15: 47-51
16. Kamineni S, Ware HE. The Mennen plate. Unsuitable for elderly femoral periprosthetic fractures. Injury 1999; 30: 257-60
17. Eingartner C, Volkmann R, Putz M, Weller S. Uncemented revision stem for biological osteosynthesis in periprosthetic femoral fracture. Int. Orthop 1997; 21: 25-9.

Adres do korespondencji / Address for correspondence
Dr med. Jan Blacha
Katedra i Klinika Ortopedii i Traumatologii Akademii Medycznej im. Feliksa Skubiszewskiego
20-954 Lublin, ul. Jaczewskiego 8
e-mail: ortbla@asklepios.am.lublin.pl

Otrzymano / Received *22.05.2004 r.*
Zaakceptowano / Accepted *24.09.2004 r.*