Ortopedia *Traumatologia* **Rehabilitacja**
Vol. 7, Nr 1, 2005, 42-48

Krzysztof Modrzewski, Andrzej Skwarcz

Klinika Rehabilitacji AM, Lublin
Klinika Ortopedii, Traumatologii i Rehabilitacji AM, Lublin

Przyczyny i skutki opóźnień leczenia zniekształceń kręgosłupa u dzieci i młodzieży

Causes and effects of delayed treatment of spine deformation in children and youth

Słowa kluczowe: *skolioza, kinezyterapia, przykurcz*
Key words: *scoliosis, kinesitherapy, contracture*

SUMMARY

Background. *Delays and negligence in the treatment of spinal deformations have both objective and subjective causes and often occur simultaneously. The aim of our study was to evaluate and analyze the pathomorphological features of spine deformation in young patients following the program suggested by Karski, especially flexion-rotations exercises.*

Material and methods. *We analyzed 36 post-surgical patients who performed flexion-rotation exercises for varying lengths of time. In additional to information regarding the course and manner of treatment with flexion-rotation exercises obtained from anamnesis, clinical and X-ray examinations were carried out.*

Results. *Upon analysis of the progress of treatment with flexion-rotation exercises, correction of deformityof presumed abduction contracture of the right hip, and forced positions, we observed exceptionally rapid progression of scoliosis.*

Conclusions. *Flexion-rotation exercises do not reduce the extent of spinal deformities, and may even accelerate the process of scoliosis. Unexpectedly rapid progress of sciolosis was confirmed in 3 patients treated by this method using complete radiological examination. Prolonging flexion-rotation exercises in progressive scoliosis is harmful, since it contributes to postponing the proper surgical treatment and reduces its effectiveness by giving the changes a permanent character.*

STRESZCZENIE

Wstęp. *Opóźnienia i zaniedbania leczenia zniekształceń kręgosłupa mają obiektywne i subiektywne przyczyny i często występują wspólnie. Celem pracy jest ocena i analiza patomorficznych cech zniekształceń kręgosłupa młodocianych realizujących program proponowany przez Karskiego, zwłaszcza ćwiczeń skrętoskłonów.*

Materiał i metody. *Autorzy wybrali i poddali analizie 36 chorych operowanych, którzy przez różny okres ćwiczyli skrętoskłony. Obok danych z wywiadu dotyczących przebiegu i sposobu leczenia skrętoskłonami, przeprowadzono badania kliniczne i badania obrazowe.*

Wyniki. *Przy analizie przebiegu leczenia chorych skrętoskłonami, redresją domniemanego przykurczu odwiedzeniowego prawego biodra, wymuszonymi pozycjami, autorzy dostrzegli niespotykaną, szybką progresję skrzywienia.*

Wnioski. *1. Ćwiczenie skrętoskłonów nie zmniejszają rozmiarów zniekształceń kręgosłupa, nie zapobiegają progresji skrzywień, a być może nawet ją przyspieszają. Podczas analizy przebiegu leczenia chorych skrętoskłonami dostrzegliśmy niespotykaną, szybką progresję skrzywienia 3 chorych, którzy mieli pełną dokumentację rentgenowską. 2. Przedłużanie ćwiczeń skrętoskłonów w progresujących skrzywieniach kręgosłupa jest szkodliwe, przyczynia się bowiem do opóźnienia właściwego leczenia (operacyjnego) i zmniejsza jego skuteczność, ponieważ zwłoka utrwala zniekształcenie.*

WSTĘP

Opóźnienia i zaniedbania leczenia zniekształceń kręgosłupa mają obiektywne i subiektywne przyczyny. Występują one niekiedy wspólnie i zmieniają się wraz z pojawianiem nowych propozycji leczenia niekonwencjonalnego, zwłaszcza jeśli towarzyszą im fałszywe publikacje prasowe o wyolbrzymionych zagrożeniach leczenia operacyjnego, które, jak dotąd, jest jedynie skuteczne w korekcji zniekształceń.

Przegląd przyczyn opóźniających leczenie

Z wywiadów chorobowych i spostrzeżeń klinicznych wynika, że zaniedbania wskutek niskiego poziomu oświaty zdrowotnej lub utrudnionej dostępności do specjalistów zdarzają się już obecnie wyjątkowo. Niemal równie rzadko przyczyną zwłoki jest przeoczenie zniekształcenia kręgosłupa, ponieważ rozpoznanie jest łatwe [1]. Takie niedopatrzenie zdarza się przede wszystkim w ubogich rodzinach wielodzietnych, które niewiele uwagi poświęcają zdrowiu swego potomstwa. Częściej zaniedbanie jest skutkiem lekceważenia małego zniekształcenia, które powiększa się powoli, skrycie i nie powoduje bólów [2,3,4,5]. Do opóźnienia leczenia przyczynia się też nierzadko nadopiekuńcza, pełna obaw i nieufności postawa rodziców, zwłaszcza jeśli towarzyszy jej sprzeciw ich dzieci wobec długotrwałego leczenia, z nieodzownymi okresami rozłąki podczas hospitalizacji. Obawy wzbudza przede wszystkim leczenie operacyjne [6], które w odczuciu społecznym wiąże się, czasem słusznie, z dużym ryzykiem powikłań i niepowodzeń. Ta właśnie grupa osób najczęściej poszukuje innych niekonwencjonalnych rozwiązań i łatwo ulega propozycjom nowych, nawet uciążliwych sposobów postępowania, jeśli ich autorzy deklarują wyleczenie bez interwencji operacyjnej. Rodzice pacjentów dają się zwieść obietnicom, zwłaszcza tych uzdrowicieli, którzy autorytatywnie zachwalają swoje metody i pozornie przekonującą argumentacją skłonią bezkrytycznych i niekompetentnych dziennikarzy do ich popularyzacji [7,8,9]. Autorzy tych niezwykłych sposobów leczenia nie dysponują obiektywnymi dowodami ich skuteczności i zręcznie unikają weryfikacji naukowej. Zamiast niej przedstawiają przykłady i świadków „cudownych wyleczeń", którzy snują o tym barwne opowieści, pokazują czasem listy dziękczynne od osób uzdrowionych i niekiedy grzecznościową korespondencję z lekarzami oraz cytaty z ich uprzejmych lecz nieprzezornych wypowiedzi [8].

W ubiegłych latach Karski rozpowszechnił system, w którym główne miejsce zajmują wymuszone pozycje i ćwiczenia skrętoskłonów w rozmaitych, morfotycznie odmiennych postaciach zniekształceń kręgosłupa dzieci i młodzieży, lecz nie przedstawił oceny ich skuteczności [10,11,12].

CEL PRACY

Zamierzeniem autorów jest ocena i analiza patomorficznych cech zniekształceń kręgosłupa chorych, którzy realizowali program zaproponowany przez Karskiego, zwłaszcza ćwiczeń skrętoskłonów. Kolejnym celem pracy jest przedstawienie osiągniętych wyników leczenia konwencjonalnego, opóźnionego niekiedy nawet kilka lat.

MATERIAŁ I METODY

Spośród hospitalizowanych w Klinice Rehabilitacji w okresie 5 lat (1999-2003), wyodrębniliśmy grupę 36 chorych: 33 dziewczęta i 3 chłopców, którzy przed przyjęciem do Kliniki ćwiczyli skrętoskłony (Tabela 1). Wiek chorych wynosił od 6 do 26 lat (średnia wieku 13 lat).

Pacjenci lub ich rodzice zrezygnowali z programu leczenia skrętoskłonami, ponieważ zamiast oczekiwanej poprawy dostrzegali progresję zniekształceń lub dolegliwości, odczuwane przez 3 chorych, którzy cierpieli z powodu kręgozmyków, a jeden pacjent z powodu choroby Scheuermanna.

Obok danych z wywiadów chorobowych dotyczących przebiegu i sposobu leczenia poprzedzającego przyjęcie chorych do Kliniki, przeprowadziliśmy badania kliniczne i badania obrazowe. Notowaliśmy

Tab. 1. Średni czas leczenia skrętoskłonami
Tab. 1. Average duration of treatment with flexion-rotation exercises

Sposób leczenia	Liczba leczonych	Czas leczenia
„Skrętoskłony"	27	śr. 3,5 roku od 7 dni do 6 lat
„Skrętoskłony" i gorset	6	
Operacyjne zwolnienie „przykurczu" prawego biodra	3	
Łącznie	36	

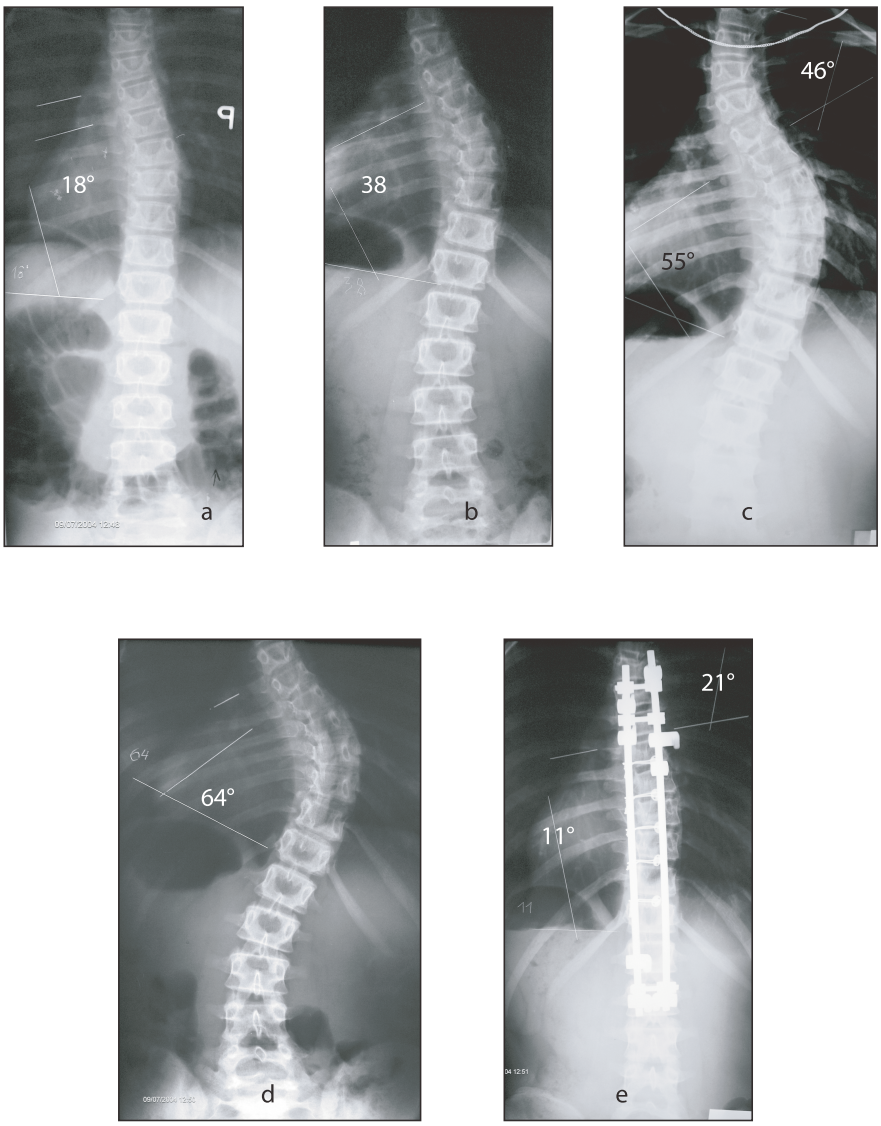

Ryc. 1a, b, c, d, e. Pacjentka l. 14. Prawostronna piersiowa skolioza idiopatyczna, leczona skrętoskłonami i gorsetem pomimo progesji. Operacyjna korekcja metodą Wisconsin

Fig. 1a, b, c, d, e. Female patient age 14. Right convex idiopathic thoracic scoliosis treated with flexion-rotation exercises and bracing in spite of progression. Surgical correction using the Wisconsin method

zwłaszcza patomorficzne cechy zniekształceń, oceniliśmy ich podatność na korekcję, mierzyliśmy pojemność oddechową płuc, wykonywaliśmy dokumentację fotograficzną przed i po leczeniu. Obok standardowych radiogramów kręgosłupa w pozycji stojącej, wykonywaliśmy też zdjęcia podczas działania wyciągu i, w razie potrzeby, tomografię komputerową.

WYNIKI WSTĘPNYCH BADAŃ KLINICZNYCH I RENTGENOWSKICH

W 36-osobowej grupie chorych stwierdziliśmy 19 skolioz prawostronnych piersiowej części kręgosłupa, 7 piersiowo-lędźwiowych, w tym 2 prawostronne, 4 skoliozy podwójne piersiowo-lędźwiowe, 3 wrodzone skrzywienia piersiowo-lędźwiowe, w tym jedno skrzywienie towarzyszące nerwiakowłókniakowatości i drugie artrogrypozie, chorobę Scheuermanna i 2 kręgozmyki L_5-S_1. Rozmiary skrzywień kręgosłupa u 36 chorych wahały się od 45° do 130°, przy czym odnotowaliśmy 12 skrzywień II°, 16 – III° i 5 skrzywień IV°.

Sposoby leczenia operacyjnego

Operowano wszystkich 36 chorych. Wykonano 11 trójpłaszczyznowych korekcji wg Cotrella i Debusseta, 15 korekcji zmodyfikowanym sposobem Wisconsin, 7 skrzywień poddano korekcji etapowej. U pacjenta cierpiącego z powodu choroby Scheuermanna, po

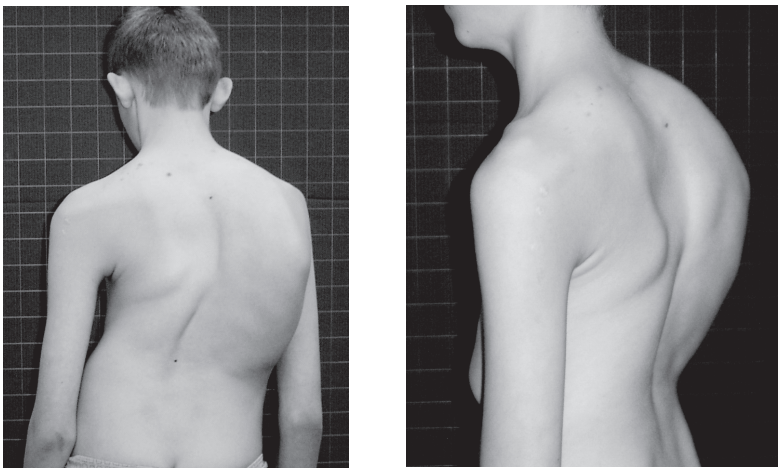

a b

Ryc. 2a,b. Sylwetka chłopca l. 12. Prawostronna idiopatyczna skolioza wczesnodziecięca. Leczony skrętoskłonami
Fig. 2a,b. Right-convex idiopathic early childhood scoliosis treated with flexion-rotation exercises

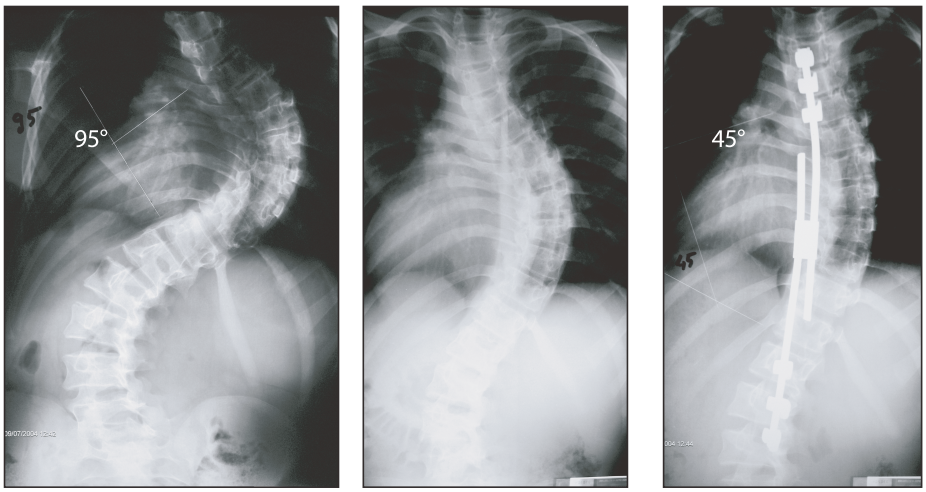

c d e

Ryc. 2c,d,e. Radiogramy przed leczeniem (c), test elongacyjny (d) i etapowa korekcja operacyjna (e)
Fig. 2c,d,e. X-rays taken before treatment (c), elongation test (d), stage-by-stage surgical correction (e)

a b

Ryc. 3a,b. Pacjentka l. 12. Prawostronna piersiowa idiopatyczna skolioza wczesnodziecięca, leczona skrętoskłonami
Fig. 3a,b. Female patient age 12. Right-convex idiopathic thoracic early childhood scoliosis treated with flexion-rotation exercises

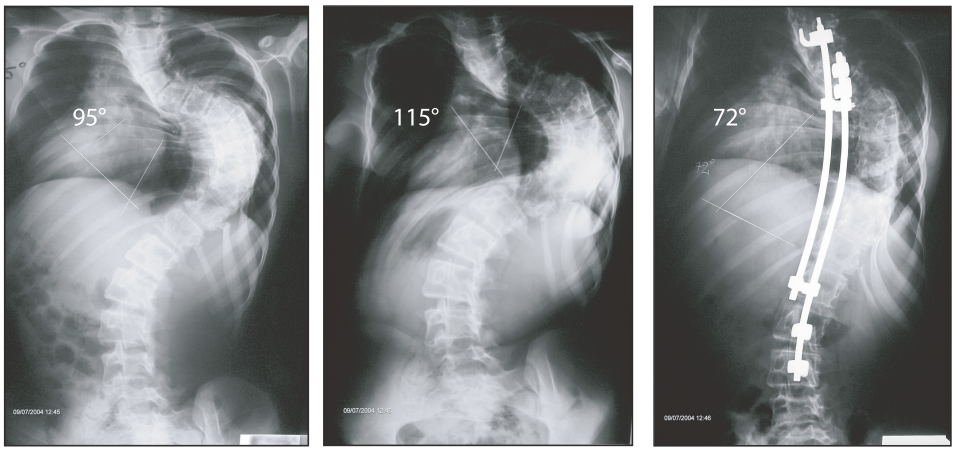

c d e

Ryc. 3c,d,e. Radiogram prawostronnej wczesnodziecięcej skoliozy po leczeniu skrętoskłonami (c), Progresja skoliozy, radiogram przed rozpoczęciem operacyjnej korekcji etapowej skoliozy (d). Operacyjna etapowa korekcja skoliozy (e)

Fig 3c,d,e. X-ray of right convex early childhood scoliosis after treatment with flexion-rotation exercises (c). Scoliosis progression. X-ray before stage-by-stage surgical correction (d). Stage-by-stage surgical correction of scoliosis (e)

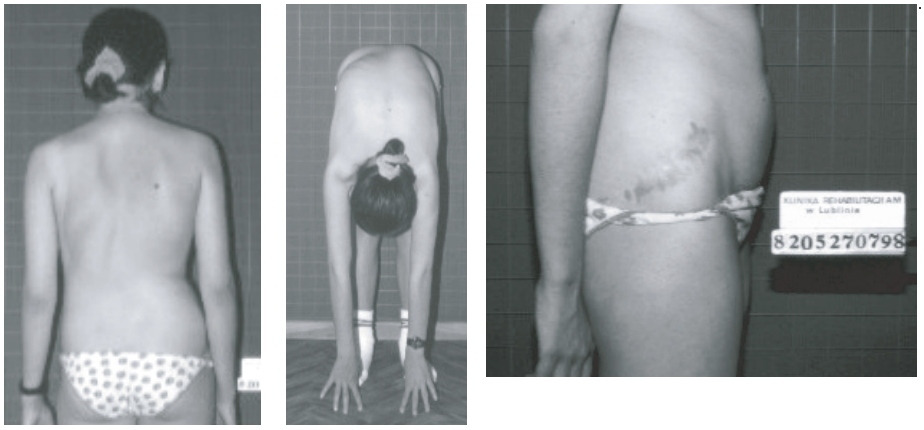

a b c

Ryc. 4a,b,c. Pacjentka l. 14. Prawostronna piersiowa skolioza idiopatyczna, leczona skrętoskłonami 12 miesięcy (a, b) oraz operacyjna korekcja „przykurczu odwiedzeniowego" prawego biodra (c)

Fig. 4a,b,c. Female patient age 14. Right-convex idiopathic thoracic scoliosis treated with flexion-rotation exercises for 12 months (a, b) and surgical correction of abduction contracture (c)

Tab. 2. Średnie wartości kątów skoliozy przed leczeniem operacyjnym i po korekcji operacyjnej w poszczególnych typach

Tab. 2. Average scoliosis angles before and after surgical treatment in particular types of scoliosis

Lokalizacja skrzywienia	śr. kąt przed zabiegiem	śr. kąt po zabiegu
Dwukrzywiznowe	69° / 57°	22°/18°
Prawostronne piersiowe	71°	24°
Lewostronne piersiowo-lędźwiowe	65°	23°
Prawostronne piersiowo-lędźwiowe	70°	19°
Lewostronne szyjno-piersiowe i prawostronne piersiowe	50° / 58°	21°/ 11°

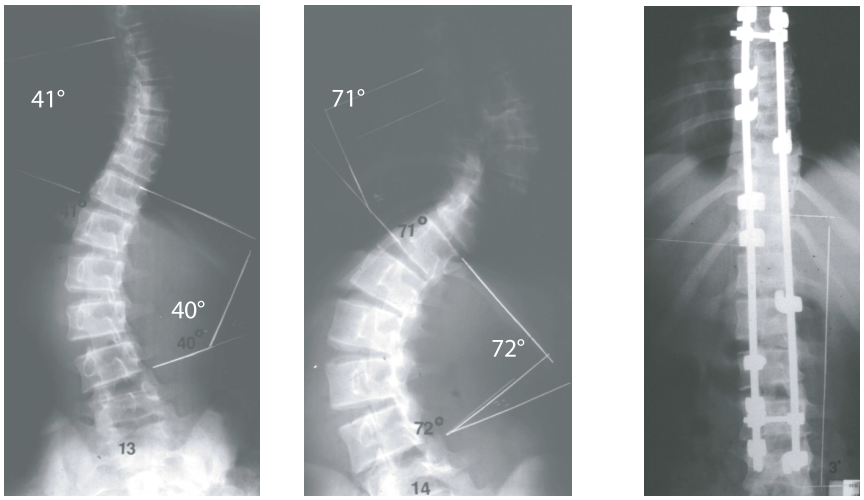

Ryc. 4c,d,e. Radiogram kręgosłupa przed rozpoczęciem leczenia skrętoskłonami (c). Znaczna progresja skoliozy po 12 miesiącach leczenia skrętoskłonami (d). Operacyjna trójpłaszczyznowa korekcja skoliozy (e)

Fig. 4c,d,e. X-ray picture of spine before treatment with flexion-rotation exercises (c). Significant scoliosis progression after 12 months of treatment with flexion-rotation exercises (d). Three-dimensional surgical correction of scoliosis (e)

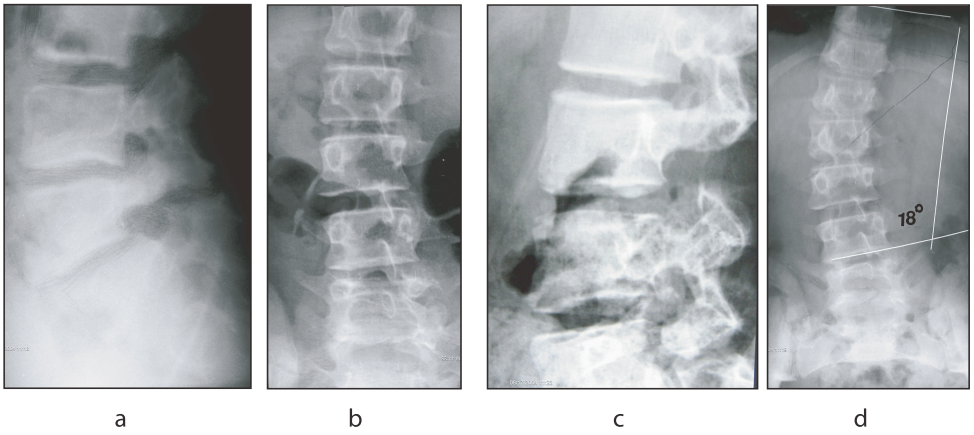

Ryc. 5a,b,c,d. Pacjent lat 17. Spondylolisteza L_5-S_1 (a). Wada wrodzona segmentu L_3-L_4 (b, c). Niskostopniowa skolioza piersiowo-lędźwiowa (d). Próba leczenia skrętoskłonami 7 dni

Fig. 5a,b,c,d. Male patient age 17. Spondylolisthesis L_5-S_1 (a). Congenital defect in L_3-L_4 segment (b, c). Low-grade thoraco-lumbar scoliosis (d). Attempted treatment with flexion-rotation exercises for 7 days

korekcji zniekształcenia wykonano tylną spondylodezę, tylno-boczną zaś obu kręgozmyków L_5-S_1.

Powikłań śródoperacyjnych ani zakażeń nie było. Tylko u jednej chorej doszło do późnego powikłania. Pół roku po korekcji sposobem Wisconsin nastąpiło przemieszczenie haka, który ponownie osadzono podczas operacji rewizyjnej. Wyniki leczenia zestawiono w Tabeli 2.

WNIOSKI

1. Ćwiczenie skrętoskłonów nie zmniejszają rozmiarów zniekształceń kręgosłupa, nie zapobiegają progresji skrzywień, a być może nawet ją przyspieszają. Podczas analizy przebiegu leczenia chorych skrętoskłonami dostrzegliśmy niespotykaną, szybką progresję skrzywienia 3 chorych, którzy mieli pełną dokumentację rentgenowską.
2. Przedłużanie ćwiczeń skrętoskłonów w progresujących skrzywieniach kręgosłupa jest szkodliwe, przyczynia się bowiem do opóźnienia właściwego leczenia (operacyjnego) i zmniejsza jego skuteczność, ponieważ zwłoka utrwala zniekształcenie.

PIŚMIENNICTWO

1. Bibrowicz K.: Elementy wczesnej diagnostyki bocznych skrzywień kręgosłupa – asymetria tułowia w płaszczyźnie czołowej. Fizjoterapia, Warszawa 1995, T. 3, nr 3,7-15

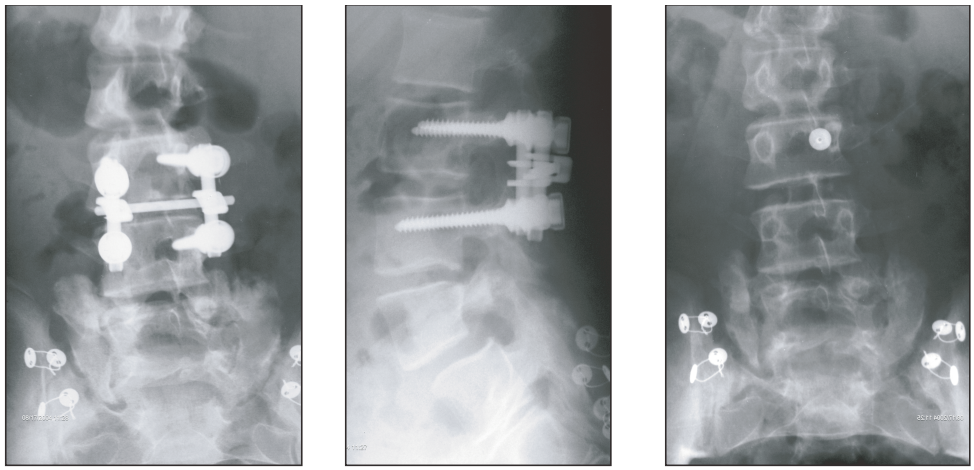

e f g

Ryc. 5e,f,g. Operacyjna stabilizacja segmentu L_3-L_4 ze spondylodezą (e, f). Obustronna tylno-boczna spondylodeza ześlizgu L_5-S_1 (g)

Fig. 5e,f,g. Surgical L3-L4 stabilization with spondylodesis (e, f). Bilateral posterior-lateral spopndylodesis of L_5-S_1 spondylolisthesis (g)

2. Cieśla T., Nowotny J., Saulicz E.: Boczne skrzywienie kręgosłupa. Przyczyna czy skutek kompresyjnych deformacji miednicy. Diagnostyka i terapia. AWF Katowice, pod redakcją J. Nowotnego. Katowice 1983, 47-50
3. Hlawaty A.: Pourazowe przykurcze, zrosty i zesztywnienia. Traumatologia Narządu Ruchu. Pod redakcją D. Tylmana i A. Dziaka. PZWL. 1985, 446 -470.
4. Karski T.: Przykurcze i zaburzenia w obrębie biodra i miednicy przyczyną rozwoju tzw.,, skolioz idiopatycznych". Rozważania biomechaniczne. Chirurgia Narządów Ruchu i Ortopedia Polska, 1996, LIX, 1, 143-150
5. Malawski S.: Własne zasady leczenia skolioz niskostopniowych w świetle współczesnych poglądów na etiologię i patogenezę powstawiania skolioz. Chirurgia Narządów Ruchu i Ortopedia Polska. 1994, LIX, T. 3,189-197
6. Lonstein J. E., Bradford D. S., Winter R. B., Ogillvie J. W., Moe S.: Textbock of Scoliosis and Other Spinal Deformities. W. B. Saunders Company, 1994, 39-93
7. Marciniak W.: Nierówność kończyn dolnych – etiopatogeneza i następstwa. Chirurgia Narządów Ruchu i Ortopedia Polska, 1994, LIX. Suplement 1,2-9
8. Mau H.: Powstawanie skolioz u małych dzieci. Wczesne wykrywanie i zapobieganie progresji bocznych skrzywień kręgosłupa. Pod redakcją W. Degi. PZWL Warszawa 1983, 34-42
9. Nowakowski A.: Punkt widzenia. Chirurgia Narządów Ruchu i Ortopedia Polska, 1996, LIX, 1, 150-152
10. Parczyński J.: Wrodzona dysplazja stawu biodrowego jako jedna z przyczyn powstawiania bocznych skrzywień kręgosłupa. Pod redakcją W. Degi. PZWL, Warszawa 1983, 74-76
11. Skolimowski T., Demczuk E.: Model kształtowania się wybranych parametrów czynnościowych w płaszczyźnie strzałkowej w skoliozach idiopatycznych. Dysfunkcje kręgosłupa. Diagnostyka i terapia. AWF Katowice pod redakcją J. Nowotnego. Katowice 1993, 301-318.
12. Skolimowski T., Demczuk-Włodarczyk E.: Model kształtowania się wybranych parametrów czynnościowych w płaszczyźnie czołowej w skoliozach idiopatycznych. Fizjoterapia 1995 t. 3, nr 1, 21-25
13. Skolimowski T., Demczuk- Włodarczyk E., Model kształtowania się wybranych parametrów czynnościowych w płaszczyźnie poprzecznej w skoliozach idiopatycznych. Fizjoterapia 1995 t. 3, nr 2, 19-25.

Adres do korespondencji / Address for correspondence
Krzysztof Modrzewski
Klinika Ortopedii i Traumatologii Akademii Medycznej
20-954 Lublin, ul. Jaczewskiego 8

Otrzymano / Received *28.11.2004 r.*
Zaakceptowano / Accepted *12.02.2005 r.*