Ortopedia *Traumatologia* **Rehabilitacja**
Vol. 7, Nr 2, 2005, 158-162

Maciej Głowacki[1], Jerzy Harasymczuk[2], Tomasz Piontek[1], Wojciech Strzyżewski[3]

[1] *Katedra i Klinika Ortopedii i Traumatologii Dziecięcej Akademii Medycznej im. Karola Marcinkowskiego, Poznań*
[2] *Katedra i Klinika Chirurgii Dziecięcej Akademii Medycznej im. Karola Marcinkowskiego, Poznań*
[3] *Katedra i Klinika Ortopedii Akademii Medycznej im. Karola Marcinkowskiego, Poznań*

Metoda CD-Hopf w leczeniu operacyjnym skolioz idiopatycznych części piersiowo-lędźwiowej i lędźwiowej kręgosłupa

The CD-Hopf method in the surgical treatment of idiopathic scoliosis of the thoracolumbar or lumbar spine

Słowa kluczowe: *skolioza, leczenie operacyjne, dostęp przedni*
Key words: *scoliosis, operative treatment, anterior approach*

SUMMARY

Background. *The aim of this paper is to assess the extent of correction of scoliosis after surgery from the anterior approach using the CD Hopf method.*

Material and methods. *We analyzed 20 patients with idiopatic thoracolumbar or lumbar scoliosis (Cobb angle 53 ± 8°, lordosis angle 56.9 ± 11.9°, vertebral translation 5.5 ± 0.9 cm).*

Results. *After surgery with the CD Hopf method, the scoliosis angle was reduced to 21 ± 8°. The correction rate was 61.7 ± 12.1°, with spondylodesis limited to 4 vertebrae in 13 patients, and 3 vertebrae in 7 patients. The average lumbar lordosis after surgery was 50.8±7.9°, and the average vertebral translation was 2.6 ± 1.1 cm. In post-surgical follow-up examinations the scoliosis angle increased slightly, not exceeding 3°.*

Conclusions. *Surgical treatment of scoliosis using the CD Hopf technique through the anterior approach allows for major correction in the frontal plane, accompanied by moderate decrease of lumbar lordosis. This method also enables significant improvement of horizontalization of border scoliosis vertebrae despite the short extent of the instrumentation and spondylodesis.*

STRESZCZENIE

Wstęp. *Celem pracy była ocena stopnia korekcji skoliozy po operacji dokonanej z dostępu przedniego metodą CD Hopf.*

Materiał i metody. *Analizie poddano 20 chorych ze skoliozą idiopatyczną w części piersiowo-lędźwiowej lub lędźwiowej kręgosłupa o wartości kąta Cobba 53° ± 8°, kącie lordozy wynoszącym 56,9° ± 11,9° i translacji kręgu szczytowego wynoszącej 5,5 cm ± 0,9 cm.*

Wyniki. *Operacja metodą CD Hopf doprowadziła do poprawy kąta skoliozy do 21° ± 8°, procent korekcji 61,7% ± 12,1%, przy krótkim obszarze objętym spondylodezą – u 13 chorych obejmowała ona 4 kręgi, a u 7 chorych 3 kręgi. Pooperacyjna wartość lordozy lędźwiowej wynosiła średnia 50,8° ± 7,9°, a translacja kręgu szczytowego średnia 2,6 cm ± 1,1 cm. W okresie obserwacji pooperacyjnej doszło do niewielkiego, nieprzekraczającego 3° pogorszenia wartości kąta skoliozy.*

Wnioski. *1. Operacja skoliozy metodą CD Hopf z dostępu przedniego pozwala na dużego stopnia korekcję w płaszczyźnie czołowej połączoną z niewielkim spłaszczeniem lordozy części lędźwiowej kręgosłupa. 2. Pomimo krótkiego zakresu instrumentacji i spondylodezy metoda ta umożliwia znaczną poprawę stopnia horyzontalizacji obwodowych kręgów skoliozy.*

WSTĘP

Klasyczne wskazania do korekcji skoliozy i spondylodezy dokonywanej z dostępu przedniego obejmują leczenie chorych ze skoliozą idiopatyczną umiejscowioną w części lędźwiowej i piersiowo-lędźwiowej kręgosłupa [1], wybrane rodzaje skolioz występujących w przebiegu chorób ogólnoustrojowych (nerwiakowłókniakowatość), dużą grupę skolioz kostnopochodnych, czy wreszcie skoliozy o etiologii mieszanej powodowane przez mielodysplazję współistniejącą z zaburzeniami formowania lub segmentacji kręgów [2].

Celem pracy była ocena stopnia korekcji w płaszczyźnie czołowej i strzałkowej u chorych leczonych operacyjnie metodą CD Hopf z powodu skoliozy idiopatycznej umiejscowionej w części piersiowo-lędźwiowej lub lędźwiowej kręgosłupa.

MATERIAŁ I METODY

Ocenie poddaliśmy 20 chorych leczonych operacyjnie w Katedrze i Klinice Ortopedii i Traumatologii Dziecięcej AM w Poznaniu z okresem obserwacji wynoszącym 3 lata. W badaniu przedoperacyjnym wartość kąta Cobba wynosiła od 42° do 64°, średnia 53° ± 8°. Kąt lordozy lędźwiowej zawarty pomiędzy L_1 a S_1 sięgał od 39° do 78°, średnia 56,9° ± 11,9°. Translacja kręgu szczytowego skoliozy wynosiła od 3 cm do 6,5 cm, średnia 5,5 cm ± 0,9 cm, a stopień nachylenia ostatniego instrumentowanego kręgu sięgał od 17° do 36°, średnia 27° ± 5°.

W tzw. przechyłach korekcyjnych uzyskano poprawę kąta skoliozy do wartości od 4° do 42°, średnia 23° ± 12°, poprawę skośnego ustawienia ostatniego instrumentowanego kręgu sięgającą od 3° do 25°, średnia 12° ± 5°.

WYNIKI

Operacja metodą CD Hopf doprowadziła do poprawy kąta skoliozy do 6°-33°, średnia 21° ± 8° (procent korekcji 61,7% ± 12,1%) przy krótkim obszarze objętym instrumentarium – u 13 chorych obejmującym 4 kręgi, a u 7 chorych 3 kręgi. Pooperacyjna wartość lordozy lędźwiowej wynosiła od 39° do 70°, średnia 50,8° ± 7,9°. Translacja kręgu szczytowego zmniejszyła się do 0,3-4,4 cm, średnia 2,6 cm ± 1,1 cm, a stopień nachylenia ostatniego instrumentowanego kręgu sięgał od 1° do 14°, średnia 8° ± 4°.

W dalszej obserwacji pooperacyjnej doszło do niewielkiego, nieprzekraczającego średnio 3° pogor-

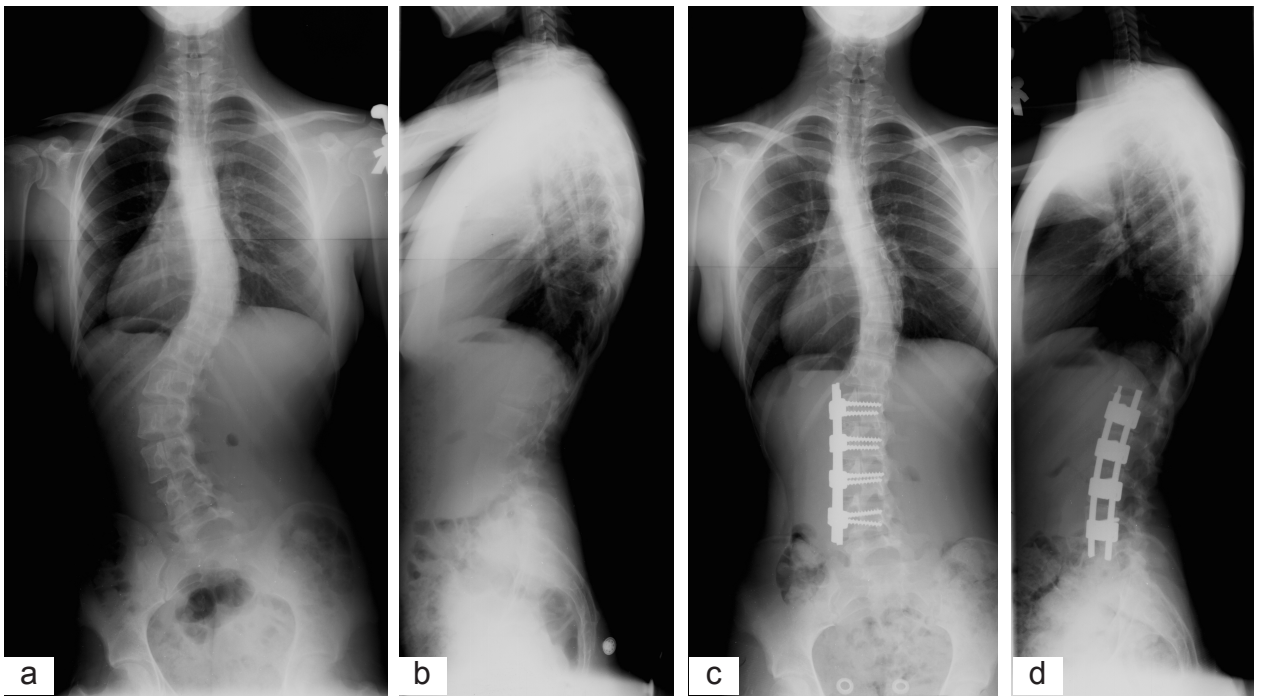

Ryc. 1. Radiogramy chorej ze skoliozą części lędźwiowej kręgosłupa. a)duże zmiany strukturalne w obrębie odcinka lędźwiowego kręgosłupa, b) profil boczny ukazuje niewielkie spłaszczenie lordozy lędźwiowej, c) stan po korekcji skoliozy metodą CD Hopf, d) profil boczny ukazuje utrzymujące się spłaszczenie lordozy lędźwiowej

Fig. 1. X-rays of a patient with lumbar scoliosis. a) major structural changes in lumbar spine, b) lateral view shows moderate decrease in lumbar lordosis, c) view following correction by means of the CD Hopf method, d) lateral view shows persistent decrease in lumbar lordosis

szenia wartości kąta Cobba, bez istotnej zmiany innych parametrów radiologicznych.

Analiza uzyskanych wyników wskazała na istotną statystycznie różnicę (p = 0,01) pomiędzy wartością kąta lordozy w badaniu przedoperacyjnym w stosunku do badania po korekcji skoliozy (Ryc. 1). Stwierdziliśmy także zależność pomiędzy przedoperacyjnym stopniem horyzontalizacji ostatniego instrumentowanego kręgu (p = 0,013), jego poprawą w przechyle korekcyjnym (p = 0,025), stopniem korekcji skoliozy (p = 0,003) a pooperacyjną horyzontalizacją najbardziej obwodowo instrumentowanego kręgu. Podobną zależność (p = 0,005) stwierdziliśmy pomiędzy stopniem operacyjnej korekcji skoliozy a stopniem translacji kręgu szczytowego skoliozy.

DYSKUSJA

Rozwój chirurgii kręgosłupa z wykorzystaniem dostępu przedniego zapoczątkowany przez Ito i Hodgsona, był kontynuowany w leczeniu skolioz przez twórców kolejnych systemów stabilizacji: Dwyera, Zielke, Hopfa i Kanedę [3, 4]. Najogólniej, wskazania do korekcji i stabilizacji kręgosłupa z przedniego dostępu operacyjnego możemy podzielić za Bauerem i wsp. na cztery podstawowe rodzaje [2]. W pierwszym rodzaju według tych autorów, to jest kostnopochodnych skolioz wrodzonych przebiegających w postaci zaburzeń formowania lub segmentacji wskazaniem do leczenia operacyjnego z dostępu przedniego jest brak możliwości korekcji wady z dostępu tylnego. Drugim, według Bauera i wsp. rodzajem wskazań, tym razem głównie dla spondylodezy przedniej, są skoliozy w przebiegu rozszczepu kręgosłupa, przepukliny oponowo-rdzeniowej, a także skoliozy występujące po laminektomiach. Kolejnym wskazaniem do korekcji skoliozy, jak i spondylodezy przedniej są niektóre krótkołukowe skoliozy w przebiegu nerwiakowłokniakowatości, w których izolowana spondylodeza tylna jest niewystarczająca dla stabilizacji kręgosłupa. Ostatnim rodzajem są operacje z dostępu przedniego w skoliozach idiopatycznych łączące korekcję ze spondylodezą przednią w skoliozach części lędźwiowej, piersiowo-lędźwiowej, a także coraz częściej w skoliozach odcinka piersiowego kręgosłupa przebiegających ze spłaszczeniem fizjologicznej kifozy [1, 2].

Wśród zalet korekcji skoliozy z dostępu przedniego wymienia się najczęściej przyłożenie sił korekcyjnych w miejscu największej masy kręgów, niewielką utratę krwi, duże możliwości trójpłaszczyznowej rekonstrukcji krzywizn kręgosłupa. Wady to: skomplikowana technika zakładania implantów wymagających otwarcia dużych jam ciała, a także duże obciążenie organizmu chorego w przypadkach, nielicznych na szczęście, reoperacji [3, 5].

Wbrew początkowym opiniom, mówiącym o kifotyzującym efekcie instrumentarium zakładanego z dostępu przedniego, Giehl i wsp. uważają, że w przypadkach skolioz części piersiowej kręgosłupa korekcja metodą VDS kifotyzuje kręgosłupy ukształtowane lordotycznie, lordotyzuje skoliozy współistniejące z hiperkifozą [6].

W przypadku omawianego w pracy systemu CD Hopf pierwsze doniesienia twórców metody – Hopfa i wsp. – wskazywały na zrównoważoną wielopłaszczyznową korekcję krzywizn kręgosłupa z poprawą w płaszczyźnie czołowej i procentem korekcji wynoszącym 69%, a także z odtworzeniem prawidłowego kąta lordozy części lędźwiowej kręgosłupa [7].

Sanders i wsp. podsumowując selektywną spondylodezę dokonywaną w przypadkach skolioz części piersiowo-lędźwiowej, jak i piersiowej kręgosłupa, dokonali szeregu interesujących spostrzeżeń dotyczących nie tylko głównego łuku skoliozy, ale także zachowania się skolioz wyrównawczych [8]. W ich materiale, średnia korekcja skoliozy części lędźwiowej kręgosłupa sięgała 60%. Istotne jednak było według tych autorów zachowanie się skoliozy wyrównawczej w nieinstrumentowanej części kręgosłupa, w której w zdecydowanej części, tj. u 43 chorych, doszło do kilkunastostopniowej poprawy kąta Cobba. Tylko u 6 chorych Sanders i wsp. stwierdzili pooperacyjne pogorszenie, powiększenie się skoliozy wyrównawczej znajdującej się powyżej usztywnionej części kręgosłupa [8]. U większości chorych selektywna spondylodeza ograniczona do części piersiowo-lędźwiowej lub lędźwiowej kręgosłupa nie miała wpływu na stopień kifozy części piersiowej kręgosłupa. Kąt lordozy lędźwiowej zawarty pomiędzy T_{12} a S_1 ulegał w wyniku korekcji skoliozy niewielkiemu zmniejszeniu. Wynik leczenia według Sanders i wsp. zależał od stopnia zmian strukturalnych w obrębie skoliozy wyrównawczej, ale także od dojrzałości biologicznej (kostnej) chorych [8].

Interesujących spostrzeżeń dotyczących stopnia korekcji skoliozy w zależności od dostępu operacyjnego dokonali Cole i wsp. [9]. W swojej pracy porównali stopnie korekcji skoliozy w trzech grupach chorych leczonych z powodu skoliozy idiopatycznej. Pierwsza grupa obejmowała chorych leczonych wyłącznie z wykorzystaniem dostępu przedniego. Drugą grupę stanowili chorzy leczeni wyłącznie z dostępu tylnego. Ostatnią, trzecią grupę stanowili chorzy leczeni operacyjnie z dostępu tylnego po uprzednim wykonaniu tak zwanego uwolnienia przedniego [9]. Autorzy pracy nie znaleźli różnicy w procencie korekcji skoliozy dokonywanej za pomocą jednej z trzech

ocenianych metod, zaakcentowali jednak nieco większą kątową korekcję uzyskiwaną za pomocą dostępu przedniego [9]. Rzetelne porównanie wyników w trzech wyodrębnionych grupach chorych było jednak zdaniem Cole i wsp. utrudnione, poprzez większe niż w pozostałych grupach, wartości kątowe skoliozy u chorych leczonych za pomocą łączonych dostępów operacyjnych, to jest uwolnienia przedniego i korekcji, spondylodezy tylnej [9].

Na jeszcze inne aspekty operacji wykonywanych z dostępu przedniego zwrócili uwagę Lowe i wsp. [10]. Przy zaznaczeniu w ich materiale kifotyzującego wpływu instrumentarium opartego na pojedynczych śrubach trzonowych i jednym dystraktorze, korzystnego szczególnie w leczeniu skolioz części piersiowej kręgosłupa, przebiegających ze spłaszczeniem kifozy, podkreślili efekt ograniczenia spondylodezy do bardzo krótkiego obszaru, co jest osiągalne ich zdaniem, a także zdaniem Betz i wsp., tylko po wykorzystaniu dostępu przedniego do kręgosłupa [10,11].

Poprawa stopnia kifozy w następstwie wykorzystania metody Zielke (VDS) w leczeniu skolioz części piersiowej kręgosłupa była jednym z istotnych aspektów cytowanych już wcześniej badań Giehl i wsp. [6]. Trójpłaszczyznowa w ich ocenie poprawa krzywizn kręgosłupa u 91 chorych leczonych operacyjnie z powodu skoliozy części piersiowej kręgosłupa z dostępu przedniego wiązała się z bardzo dużą korekcją w płaszczyźnie czołowej, sięgającą 68,6%, ze zwiększeniem stopnia kifozy średnia o 15,1°, a także z derotacją kręgosłupa, która w pomiarach dokonanych według metodyki zaproponowanej przez Nash i Moe sięgała 50,6%. Zrównoważona trójpłaszczyznowa korekcja deformacji kręgosłupa w materiale Giehl i wsp. doprowadziła do zmniejszenia garbu żebrowego z początkowych 4,2 cm do 2,1 cm, to jest o połowę [6].

Ważny i często poruszany w ocenie leczenia skolioz idiopatycznych aspekt ograniczenia zakresu spondylodezy, a także możliwości horyzontalizacji miednicy podkreślali w ocenie leczenia skolioz kostno- i nerwowopochodnych Basobas i wsp. [12]. U 21 chorych leczonych operacyjnie z powodu skoliozy o mieszanej etiologii w przebiegu mielodysplazji, przepukliny oponowo-rdzeniowej ze współistniejącymi zaburzeniami w formowaniu lub segmentacji kręgów autorzy uzyskali skrócenie obszaru spondylodezy w stosunku do dostępu tylnego [12]. Podkreślili wagę zachowania nieusztywnionych, wolnych segmentów na przejściu lędźwiowo-krzyżowym dla codziennej aktywności chorych [12]. Średnia korekcja w ich materiale, biorąc pod uwagę szczególnie złożony typ skoliozy, była zadziwiająco wysoka – sięgała bowiem 68% [12].

Oczywiście dostępy przednie dla korekcji deformacji kręgosłupa wiążą się z dużym obciążeniem chorego, szczególnie przy ich połączeniu (z różnych wskazań) również z dostępem tylnym, to jednak zgodnie z danymi podawanymi przez Powell i wsp. [13] wykonanie w trakcie jednego znieczulenia całego złożonego programu operacyjnego (w tym przypadku uwolnienia spondylodezy przedniej, a następnie korekcji z dostępu tylnego i spondylodezy tylnej) wiąże się z niewielkim relatywnie krwawieniem i ze skróceniem okresu pobytu w szpitalu w stosunku do leczenia zaplanowanego w dwóch etapach realizowanych w odstępie 7-14 dni [13].

Wśród powikłań związanych z leczeniem operacyjnym dokonywanym z analizowanego dostępu wyróżniamy za Grossfeld i wsp. tak zwane powikłania duże i małe [3]. Do najgroźniejszych z nich w oparciu o analizę leczenia 599 chorych należą: śmierć 2 chorych (0,33%), posocznica u 1 chorego (0,17%), uszkodzenie rdzenia kręgowego u kolejnych 2 chorych (0,33%) [3]. Wśród mniej groźnych powikłań leczenia operacyjnego z dostępu przedniego Grossfeld i wsp. wymieniają przejściowe zaburzenia czynności jelit u 21 chorych, tj. u 3,5%, czy zapalenie płuc u 15 chorych, tj. u 2,5%. Statystyczna analiza ryzyka wystąpienia powikłań śród- czy pooperacyjnych pozwoliła Grossfeld i wsp. na wyodrębnienie grupy chorych najwyższego ryzyka, to jest chorych przekraczających w czasie operacji 14. rok życia, ze skoliozą większą od 100° według Cobba.

WNIOSEK

1. Operacja skoliozy metodą CD Hopf z dostępu przedniego pozwala na dużego stopnia korekcję w płaszczyźnie czołowej połączoną z niewielkim spłaszczeniem lordozy części lędźwiowej kręgosłupa.
2. Pomimo krótkiego zakresu instrumentacji i spondylodezy, metoda ta umożliwia znaczną poprawę stopnia horyzontalizacji obwodowych kręgów skoliozy.

PIŚMIENNICTWO

1. Shufflebarger HL, Geck MJ, Clark CE. The posterior approach for lumbar and thoracolumbar adolescent idiopathic scoliosis: posterior shortening and pedicle screws. Spine 2004; 29 (3): 269-76.
2. Bauer R, Mostegl A, Eichenauer M. An analysis of the results of Dwyer and Zielke instrumentations in the treatment of scoliosis. Arch Orthop Trauma Surg 1986; 105 (5): 302-9.
3. Grossfeld S, Winter RB, Lonstein JE, Denis F, Leonard A, Johnson L. Complications of anterior spinal surgery in children. J Pediatr Orthop 1997; 17 (1): 89-95.

4. Moe JH, Purcell GA, Bradford DS. Zielke instrumentation (VDS) for the correction of spinal curvature. Analysis of results in 66 patients. Clin Orthop 1983; 180: 133-53.
5. Weis JC, Betz RR, Clements DH 3rd, Balsara RK. Prevalence of perioperative complications after anterior spinal fusion for patients with idiopathic scoliosis. J Spinal Disord 1997; 10 (5): 371-5.
6. Giehl JP, Volpel J, Heinrich E, Zielke K. Correction of the sagittal plane in idiopathic scoliosis using the Zielke procedure (VDS). Int Orthop 1992; 16 (3): 213-8.
7. Hopf CG, Eysel P, Dubousset J. CDH – A preliminary report on a new primarily stable anterior spinal instrumentation. J Bone Joint Surg Br 1997; 79-B, Supp III: 321.
8. Sanders AE, Baumann R, Brown H, Johnston CE 2nd, Lenke LG, Sink E. Selective anterior fusion of thoracolumbar/lumbar curves in adolescents: when can the associated thoracic curve be left unfused? Spine 2003; 28 (7): 706-13.
9. Cole AA, Webb JK, Burwell RG, Kirby AS, Polak FJ. A comparison of posterior surgery alone, anterior surgery alone and anterior release followed by posterior surgery in patients with thoracic adolescent idiopathic scoliosis. J Bone Joint Surg 1997; 79B Suppl. III: 324.
10. Lowe TG, Betz R, Lenke L i wsp. Anterior single-rod instrumentation of the thoracic and lumbar spine: saving levels. Spine 2003; 28 (20): 208-16.
11. Betz RR, Harms J, Clements DH 3rd i wsp. Comparison of anterior and posterior instrumentation for correction of adolescent thoracic idiopathic scoliosis. Spine 1999; 24 (3): 225-39.
12. Basobas L, Mardjetko S, Hammerberg K, Lubicky J. Selective anterior fusion and instrumentation for the treatment of neuromuscular scoliosis. Spine 2003; 28 (20): 245-8.
13. Powell ET 4th, Krengel WF 3rd, King HA, Lagrone MO. Comparison of same-day sequential anterior and posterior spinal fusion with delayed two-stage anterior and posterior spinal fusion. Spine 1994; 19 (11): 1256-9.

Adres do korespondencji / Address for correspondence
Dr hab. med. Maciej Głowacki
Katedra i Klinika Ortopedii i Traumatologii Dziecięcej AM
61-545 Poznań, ul. 28 Czerwca 1956 r. nr 135/147
e-mail: glowackimaciej@o2.pl

Otrzymano / Received *03.01.2005 r.*
Zaakceptowano / Accepted *05.04.2005 r.*