Ortopedia *Traumatologia* **Rehabilitacja**
Vol. 7, Nr 4, 2005, 383-386

Andrzej Pozowski, Jacek Kopyś, Jacek Kowalski, Jakub Cieszyński

Oddział Ortopedii Specjalistycznego Rehabilitacyjno-Ortopedycznego ZOZ, Wrocław

Analiza powikłań po artroplastyce całkowitej kolana cementowaną endoprotezą kondylarną

Analysis of complications following total knee replacement with a cemented condylar endoprosthesis

Słowa kluczowe: *obluzowanie septyczne, obluzowanie aseptyczne, narastający przykurcz, oś mechaniczna stawu*
Key words: *septic loosening, aseptic loosening, increasing contracture, mechanical joint axis*

SUMMARY

Background. *Advanced knee arthritis is indicated for total alloplastic and it is considered to be the method of choice. It allows on abolishing of intensive pain and correcting of efficiency of limb.*

Material and methods. *Postoperative complications were analysed in 109 operated knees in 93 patients. Condylar knee endoprotheses of types AGC I, AGC II, and Scorpio were implanted between 1996 and 2004. 92 implants were crucial retaining and 17 posterior stabilized. The age of the patients ranged from 39 to 84 years (mean 67.1). The follow-up period was from 10 months to 8 years and 3 months (mean 5 years and 2 months). 84 knees were operated in women and 25 in men. The HSS scale was used for evaluation of results.*

Results and Conclusions. *From among the most important complications affecting the ultimate outcome, there were 3 early infections (2.7%), one late infectious complication (0.9%), one sterile destabilization of both elements (0.9%), and 2 cases (1.8%) of increasing, significant restriction of the range of movement. In 91 cases the outcome was very good or good, in 11 cases satisfactory, and in 7 cases poor.*

STRESZCZENIE

Wstęp. *Zaawansowana artroza kolana jest wskazaniem do totalnej alloplastyki i uważana jest za metodę z wyboru. Pozwala to na zniesienie dokuczliwego bólu i poprawienie wydolności kończyny.*

Materiał i metody. *Analizie pod kątem powikłań pooperacyjnych poddano 109 kolan u 93 chorych po wszczepieniu w latach 1996-2004 endoprotezy kondylarnej AGC I i II oraz Scorpio. W 92 przypadkach (84,4%) zastosowano elementy niezwiązane, w 17 przypadkach (15,6%) tylno stabilizowane. Wiek operowanych 39-84 lat, średnia 67,1 lat. Okres obserwacji od 10 miesięcy do 8 lat i 3 miesięcy, średnia 5 lat i 2 mies. Operowano 84 (77%) kolana u kobiet i 25 (22.9%) u mężczyzn.*

Wyniki i Wnioski. *Z najistotniejszych powikłań decydujących o ostatecznej ocenie osiągniętych wyników w materiale stwierdzono 3 infekcje wczesne (2.7%), jedno powikłanie infekcyjne późne (0.9%), jedną (0.9%) destabilizację jałową obu elementów oraz 2 (1.8%) przypadki narastającego znacznego ograniczenia zakresu ruchów. Stosując do oceny skalę HSS uzyskano 91 wyników bardzo dobrych i dobrych (83.4 %), 11 zadowalających (10 %) oraz 7 złych (6.4 %).*

WSTĘP

Zaawansowana trójprzedziałowa artroza z ubytkami jamistymi lub segmentarnymi kłykci, zaburzeniem szpotawym lub koślawym osi mechanicznej, utrwalonym przykurczem zgięciowym, jest wskazaniem do totalnej alloplastyki i uważana jest za metodę z wyboru. Pozwala to na zniesienie dokuczliwego bólu i poprawienie wydolności kończyny. Znosi lub zmniejsza niestabilność, zwłaszcza, jeżeli wynika ona z pozapalnych ubytków chrząstki i zrębu kostnego [1,2,3]. U pacjentów w podeszłym wieku wskazania są rozszerzone i zaleca się takie rozwiązanie przy zmianach mniej zaawansowanych, ale z towarzyszącym uporczywym bólem. Do takiego rozwiązania zachęcają dobre wyniki odległe i duża szansa na uniknięcie operacji rewizyjnej [3,4,5,6,7,8,9,10,11].

Pierwotna alloplastyka endoprotezą kłykciową tylno stabilizowaną, znacznie częściej cementowana niż bezcementowa jest uznawana za tzw. „złoty standard" [2,3,8]. Do najistotniejszych przeciwwskazań należą stany z dużym ryzykiem powikłań infekcyjnych i zatorowości naczyniowej ze znacznym obniżeniem wytrzymałości mechanicznej tkanki kostnej oraz wydolności mięśniowej, duża nadwaga, zaawansowane stadium choroby Parkinsona oraz ciężkie zaburzenia osobowości [3,9,12,13].

MATERIAŁ I METODY

W naszym materiale w 92 przypadkach (84,4%) zastosowaliśmy elementy zachowujące LCP, a w 17 przypadkach (15,6 %) tylno stabilizowane, rezygnując z protezowania rzepki Ograniczamy się do jej dokładnego opracowania, tak jak to robi wielu autorów [1,2,5].

Po otwarciu jamy stawu zdłutowujemy osteofity i usuwamy wolne ciała. Ścięcie osteofitów z tylnych powierzchni kłykci jest łatwiejsze po wstępnym przycięciu w płaszczyźnie poziomej nasad. Dopiero wtedy możemy obiektywnie ocenić czy nie były one powodem ocenianego przedoperacyjnie przemieszczenia osi mechanicznej stawu oraz przykurczu torebkowo-więzadłowego. Możliwość równoległego ustawienie płaszczyzn przycięcia eliminuje potrzebę kapsulotomii. Więzadło krzyżowe tylne zachowujemy, jeżeli jest w dobrym stanie i nie jest przyczyną przykurczu. Błonę maziową usuwamy częściowo lub całkowicie, w zależności od etiologii gonartrozy. Przycięcie czołowe przednie kości udowej nie może naruszyć jej warstwy korowej. Oprócz precyzyjnego dobrania rozmiarów zwracamy szczególną uwagę na zrównoważenie napięcia tkanek okołostawowych i śródoperacyjne uzyskanie pełnego wyprostu. Pozwala to na pełen zakres ruchu i korzystny tor przesuwu rzepki pod warunkiem poprawnego odtworzenia mechanicznej osi kończyny. Do 2002 roku operowaliśmy w niedokrwieniu, wykonując hemostazę przed zamknięciem jamy stawu. Od dwóch lat zacisk pneumatyczny zwalniamy po jej szczelnym zamknięciu, a utrata krwi przy porównaniu obu metod jest podobna i wynosi od 400 do 800 ml. W pierwszych latach operowania ćwiczenia bierne na szynie elektrycznej rozpoczynaliśmy w 2-3 dobie po usunięciu drenów. Obecnie wdrażamy je przed upływem pierwszej doby. Zmniejszyło to zdecydowanie liczbę pooperacyjnych krwiaków. Rutynowe stosowanie w okresie usprawniania niesterydowych leków przeciwzapalnych (NLPZ) wyraźnie poprawia komfort chorego, przyspieszając moment rozpoczęcia ćwiczeń czynnych.

Analizie poddano 109 stawów kolanowych u 93 chorych po wszczepieniu kondylarnej endoprotezy cementowanej. Operowano 84 kolan u kobiet (77 %) i 25 u mężczyzn (22.9%). Obustronnie alloplastykę wykonano u 14 kobiet i 2 mężczyzn. Wiek operowanych 39-84 lat (średnia 67,1). Okres obserwacji od 10 miesięcy do 8,3 lat (średnia 5,2 lat).

Wskazaniami do operacji były trójprzedziałowa zaawansowana artroza idiopatyczna III i IV0 69 (63%) kolan, gonartroza reumatoidalna 35 (32%), gonartroza wtórna pourazowa 5 (5%) (Ryc. 1).

Z przyśrodkowym przemieszczeniem osi mechanicznej (MAD) operowaliśmy 62 kolana (szpotawość 6° do 27°), bocznym (LAT) 10 kolan (koślawość 11° do 41°). Utrwalony przykurcz zgięciowy od 5 do 32° miał miejsce w 49 kolanach. Towarzyszył mu często ubytek segmentarny w tylnej części kłykcia przyśrodkowego kości piszczelowej. Niestabilność prosta boczna lub przednio-boczna występowała często w stawach szpotawych bez przykurczu zgięciowego. W gonartrozach reumatoidalnych najczęściej mieliśmy do czynienia z niestabilnością złożoną spowodowaną wiotkością więzadłowo-torebkową. Przyczyną były głównie ubytki segmentarne w kłykciach kości piszczelowej, znacznie rzadziej udowej.

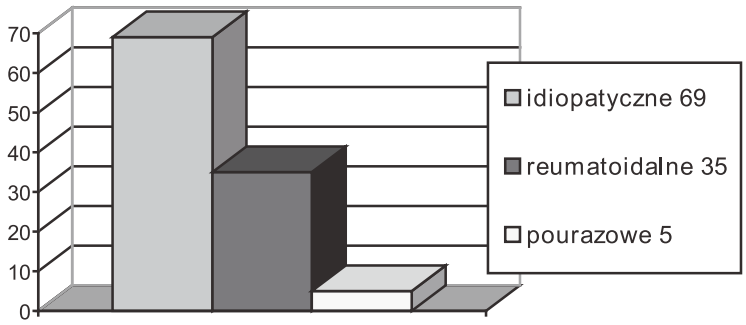

Ryc. 1. Przyczyny artrozy w operowanych stawach kolanowych
Fig. 1. Causes of arthrosis in operated knees

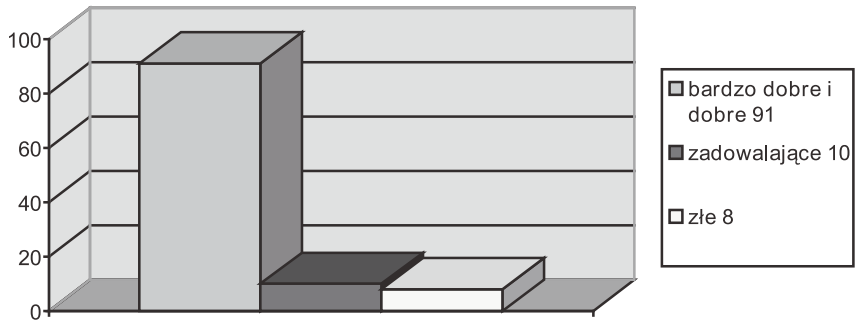

Rys. 2. Ocena wyników wg.HSS
Fig. 2. Evaluation of results using HSS

Do najpoważniejszych niepowodzeń zaliczono powikłania infekcyjne wczesne i późne oraz odchylenie osi stawu kolanowego powyżej 50 od kąta prawidłowego, utrzymujący się przykurcz zgięciowy powyżej 50 oraz niestabilność wymagającą stosowania ortezy. Do pozostałych subiektywne uczucie niestabilności, odchylenie osi przyśrodkowe lub boczne do 30 poza obowiązujące prawidłowe wartości 50 do 70, zgięcie nieprzekraczające 90° oraz okresowe pobolewania i uczucie dyskomfortu w przedziale przednim stawu. Przy ocenie wyników stosujemy skalę HSS. W 91 (83%) przypadków uzyskano wyniki bardzo dobre i dobre, w 10 (9%) zadowalające oraz w 8 (8%) złe (Ryc. 2).

W grupie wyników zadowalających w jednym stawie kąt udowo-piszczelowy wynosił 20 koślawości, w dwóch 30, w jednym 40, w dwóch 110 oraz w jednym 130. Dwa stawy miały utrwalony przykurcz zgięciowy 100. W czterech stawach zgięcie nie przekraczało 900, w jednym w zależności od intensywności ćwiczeń oscylowało w granicach 35 do 60°. O wynikach złych w 3 przypadkach decydowały infekcje wczesne (dwukrotnie gronkowiec złocisty, raz naskórkowy), w jednym późna (gronkowiec naskórkowy), w jednym przypadku masywna aseptyczna osteoliza końców stawowych (Ryc. 3) oraz w jednym niestabilność powodująca podwichnięcia endoprotezy. W dwóch kolanach po uzyskaniu w okresie pooperacyjnym zadowalającego zakresu ruchu doszło do jego stopniowego ograniczenie. Pomimo intensywnie prowadzonego usprawniania po okresowej miernej poprawie, powracał znaczny przykurcz zgięciowy z ruchem w zakresie 20-25°.

Nie ulega wątpliwości, że nieprawidłowy przebieg osi mechanicznej stawu kolanowego był wynikiem błędu operacyjnego i nie usprawiedliwiają tego trudności techniczne, na jakie może trafić operator przy artrozie powikłanej. Bardzo duża szpotawość

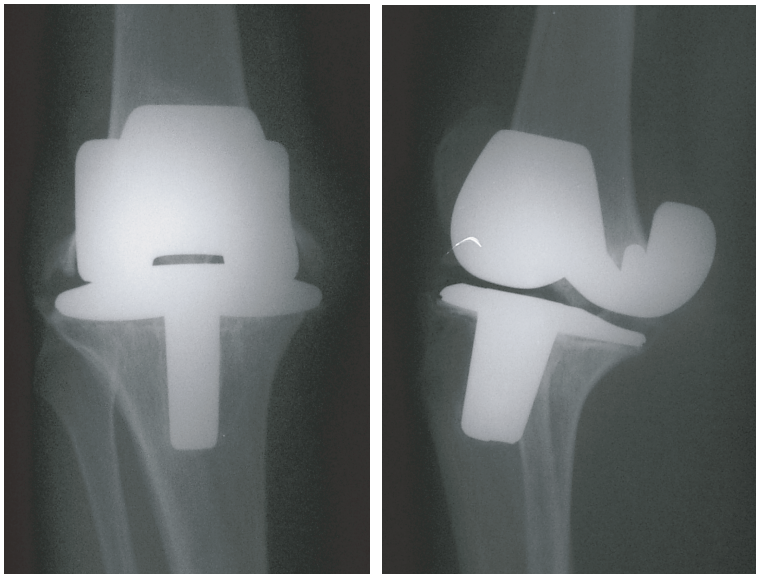

Ryc. 3. Aseptyczne obluzowanie elementów endoprotezy u pacjentki po 8 latach
Fig. 3. Aseptic loosening of both components, 8 years postoperatively

lub koślawość, utrwalony masywny przykurcz zgięciowy, głębokie ubytki kłykciowe, czy niestabilność stwarzają pułapki których ominięcie nawet dla doświadczonego zespołu może okazać się trudne. Po takim błędzie zły wynik odległy jest łatwo przewidzieć. Powikłanie infekcyjne szczególnie wczesne jest klęską. Jak najszybsze otwarcie i oczyszczenie stawu oraz drenaż przy zachowanej stabilności wszczepu stwarza niewielką szansę na trwałe opanowanie infekcji. Nadzieja na sukces ginie najczęściej po wznowie procesu zapalnego, do której dochodzi przy spadku odporności i namnażaniu się kolonii bakterii, których najczęściej doszczętnie nie można z ogniska usunąć. Dealloplastyka z powodu infekcji oraz próba uzyskania artrodezy stwarzają nastepny problem. W 2 przypadkach nie udało się jej uzyskać. W 1 przypadku infekcji późnej, która wystąpiła w przebiegu zapalenia żył 2 lata po operacji, po 6 miesiącach od dealloplastyki wykonano realloplastykę, uzyskując po 3 latach obserwacji wynik bardzo dobry. Wczesne usunięcie wszczepu pozwoliło uniknąć szkód kostnych, a jednoczasowe wypełnienie loży po trzpieniu części piszczelowej rozdrobnionymi pszeszczepami kości gąbczastej umożliwiło wykonanie realloplastyki standardową niezwiązaną endoprotezą kondylarną. W 1 przypadku infekcji wczesnej (staphylococcus epidermidis) po opanowaniu infekcji oczyszczeniem i drenażem jamy stawu, wystąpiła po 8 miesiącach wznowa. Wszczep usunięto i po założeniu kompresyjnego zewnętrznego zespolenia uzyskano zrost udowo-piszczelowy. Przyczyną infekcji wczesnych była błędna kwalifikacja. Operowano chorych od wielu lat leczonych hormonami kory nadnerczy, z powodu ciężkiej postaci RZS, ze zmianami skórnymi, po wielokrotnie wykonywanych uprzednio injekcjach sterydowych do jamy stawu. W 2 przypadkach narastającej sztywności i utrwalaniem się przykurczu zgięciowego, przyczyny można upatrywać w braku zrównoważenia napięcia tkanek okołostawowych oraz masywnego krwiaka pooperacyjnego.

Pragniemy zaznaczyć, że przypadki wczesnych powikłań infekcyjnych miały miejsce w pierwszym roku wykonywania artroplastyki kolana. Od 1997 roku w operowanych 142 stawach tego rodzaju powikłania nie wystąpiły.

WNIOSKI

1. Należy zawsze pamiętać o ostrożnej kwalifikacji do alloplastyki, bez przesadnej wiary w sprawczą moc osłony antybiotykowej. Chorzy z dużym ryzykiem infekcji endogennych nie powinni być operowani tą metodą.
2. W artrozach powikłanych, operację powinien wykonywać zespół o bardzo dużym doświadczeniu.
3. Wczesne, przed upływem pierwszej doby włączenie ruchów biernych zmniejsza liczbę krwiaków pooperacyjnch.
4. Rutynowe stosowanie NLPZ skraca okres usprawniania pooperacyjnego.

PIŚMIENNICTWO

1. Górecki A., Kuś W., Kowalski M.: Wczesne wyniki alloplastyki kolana protezą AGC. Chir. Narz. Ruchu Ortop. Pol., 1996, supl. 3B, 53
2. Górecki A.: Alloplastyka stawu kolanowego. Chir. Narz. Ruchu Ortop. Pol., 1998, t. 63 supl., 84
3. Coombs R., Gristina A., Hugerford D.: Joint replacement – state of the art. Mosby Year Book, St Luis -Baltimore--Boston-Chicago, 1990
4. Dawson J., Fitzpatrick R., Murray D., Carr A.: Questionnaire on the perceptions of patients about total knee replacement. J. Bone Jt Surg. 1988, t. 80-B, 63
5. Fisher D. A., Trimble S. M., Breedlove K.: The medial trivector approach in total knee Arthroplasty. Orthopaedics, 1998, t. 21, 53
6. Ranawat Ch. S.: Long-term results of the total condylar knee arthroplasty. Clin. Orthop., 1993, 286, 94
7. Rand J. A., Ilstrup D. M.: Survivorship analysis of total knee arthroplasty. J. Bone Jt. Surg., 1991, 73-A, 379
8. Rathjen K., W.: Total knee arthrolasty. Am. J. Knee surg., 1998, t. 11, 58
9. Robertson D., Knutson K., Lewold S., Goodman S., Lingren L.: Knee arthroplasty in rheumatoid arthritis. Acta Orthop. Scand., 1997, t. 79- B, 914
10. Schroeder H. M., Kristensen P. W., Petersen M. B., Nielsen P. T.: Patients survival after total knee arthroplasty. Acta Orthop. Scand., 1998, t. 69, 35
11. Talker P. S.: Requirements for succesful total knee replacement. Orthop. Clin. North. Am., 1989, t. 20,15
12. Śmiłowicz M., Radzikowska B.: Późne powikłania infekcyjne po totalnej endoprotezoplastyce stawu biodrowego i kolanowego u chorych na r. z. s. Chir Narz Ruchu Ortop. Pol., 1994, t. 59 Supl. 3,295
13. Wilson M. G., Kelley K., Thornhill T. S.: Infection as a complication of total knee repla cement arthroplasty. Risk factors and treatment in 67 cases. J. Bone Jt. Surg., 1990, t. 72-B, 878.

Adres do korespondencji / Address for correspondence
Prof. dr hab. med. Andrzej Pozowski
Oddział Ortopedii Specjalistycznego
Rehabilitacyjno-Ortopedycznego ZOZ
Wrocław, ul. Poświęcka 8
e-mail: pawel.mk@wp.pl

Otrzymano / Received *11.09.2004 r.*
Zaakceptowano / Accepted *15.01.2005 r.*