

**Julian Dutka<sup>1</sup>, Paweł Sosin<sup>1,2</sup>, Paweł Skowronek<sup>1</sup>**<sup>1</sup> Oddział Chirurgii Ortopedyczno-Urazowej Specjalistycznego Szpitala im. St. Żeromskiego, Kraków<sup>2</sup> Katedra Rehabilitacji Klinicznej Akademii Wychowania Fizycznego im. B. Czecha, Kraków

## **Rekonstrukcja rozległych ubytków kostnych za pomocą alloplastyki w leczeniu nowotworów okolicy stawu biodrowego**

### *Reconstruction of large bone defects with arthroplasty in the treatment of bone tumors of the hip joint*

**Słowa kluczowe:** guzy kości, leczenie operacyjne, endoprotezoplastyka  
**Key word:** bone tumors, operative treatment, arthroplasty

#### **SUMMARY**

**Background.** In a retrospective study of the time of survival, the quality of life and the methods used to reconstruct large bone defects around the hip joint, we examined 13 patients treated surgically in our orthopedic ward between 1989 and 2004 for primary and secondary bone tumors.

**Material and methods.** The study group included 11 women and 7 men, mean age 56.4 years. 5 patients (22%) had primary tumors: myeloma in 2 patients, chondrosarcoma in 2 patients, and MFH in 1 patient. In 13 patients (87%) there were metastatic lesions. The technical solutions used to reconstruct large bone defects included post-resection endoprosthesis in 5 cases, total endoprosthesis in 10 cases, and partial endoprosthesis in 3 cases. The treatment outcome was evaluated using the authors' own clinical scoring system, which covers pain, range of motion, muscle strength, ambulation, and activities of daily living.

**Results.** There were no deaths in the early post-operative period. The mean post-operative follow-up time was 15 months. Excellent or good outcomes were achieved in 92.3% of cases: good ambulation, independence in activities of daily living, and no pain. The mean time of patient survival was 16.5 months (range: 10-42 months).

**Conclusions.** Surgical reconstruction of large bone defects due to a malignant tumor around the hip joint is very effective in relieving pain, improving ambulation and increasing daily activities. The time of survival of patients after resection of bone tumor and hip replacement confirms the usefulness of this treatment method.

#### **STRESZCZENIE**

**Wstęp.** Retrospektywnym badaniem pod kątem czasu i komfortu przeżycia oraz sposobu rekonstrukcji rozległych ubytków kostnych okolicy stawu biodrowego objęto 13 chorych leczonych operacyjnie z powodu pierwotnych lub wtórnych nowotworów kości, w latach 1989-2004.

**Material i metody.** Średnia wieku pacjentów wynosiła 56,4 lat. Pośród badanych było 11 kobiet i 7 mężczyzn. W 5 przypadkach (22%) były to nowotwory pierwotne kości: szpiczak mnogi – 2 chorych, chondrosarcoma – 2 przypadki, MFH – 1 chory. W przypadku 13 chorych (87%) były to zmiany przerzutowe. Techniczne rozwiązania przy zespoleniu złamań patologicznych i/lub rekonstrukcji ubytków kostnych przedstawiają się następująco: endoprotezy poredsekcyjne – 5 przypadków, endoprotezy całkowite – 10 przypadków, alloplastyka połowicza – 3 przypadki. Do oceny wyników leczenia użyto własnej, klinicznej skali oceny obejmującej analizę następujących elementów: ból, zakres ruchu, siła mięśniowa, poruszanie się i samoobsługa.

**Wyniki.** W przebiegu pooperacyjnym nie zanotowano zgonów wśród leczonych. Średni czas obserwacji chorych po zabiegu operacyjnym wyniósł 15 miesięcy. W 92,3% przypadków uzyskano wynik bardzo dobry lub dobry, tj. zdolność do samodzielnego poruszania się, samodzielność w prostych czynnościach życia codziennego oraz zniesienie dolegliwości bólowych. Średni czas przeżycia chorych wyniósł 16,5 miesiąca (od 10 do 42 miesięcy).

**Wnioski.** Skuteczność leczenia rekonstrukcyjnego rozległych ubytków kostnych na podłożu zmian nowotworowych okolicy stawu biodrowego w zwalczaniu bólu, poprawie poruszania się i samoobsługi chorych należy uznać za bardzo dobrą. Czas przeżycia pacjentów w przedstawionym materiale, po operacji zmian nowotworowych za pomocą alloplastyki stawu biodrowego, jest potwierdzeniem zasadności takiej metody leczenia.

## WSTĘP

W ostatnich dwóch dekadach rozszerzono wskazania do stosowania endoprotez stawów w leczeniu pierwotnych i wtórnych nowotworów kości (nk) [1,2,3,4,5]. W przypadku pierwotnych guzów kości, postępy w skojarzonej terapii onkologicznej pozwoliły uzyskiwać zadowalające rezultaty bez konieczności wykonywania zabiegów okaleczających (amputacje i wyłuszczenia), a zastosowanie nowych typów endoprotez (poresekcyjne, mega-endoprotezy, endoprotezy rosnące) dało możliwości rekonstrukcji czynności motorycznych i podpórczych operowanych kończyn. Endoprotezy stanowią również postęp w leczeniu przerzutów nowotworowych do kości (pnk) [4, 5,6]. Wzrastająca liczba chorych na pozaszkieletowe nowotwory złośliwe oraz ich dłuższe przeżycie zmuszają do poszukiwań skutecznych metod leczenia pnk [7,8].

Pośród innych metod leczenia operacyjnego, alloplastyka, zwłaszcza stawu biodrowego, charakteryzuje się taką właśnie skutecznością, na co składają się:

- 1) duża dostępność,
- 2) powszechna znajomość procedury przez ortopedów,
- 3) różnorodność implantów,
- 4) szybkość w pooperacyjnym usprawnianiu pacjentów,
- 5) wysoka powtarzalność uzyskiwanych dobrych wyników operacji [9,10,11,12,13].

Są także inne przyczyny wzrastającego znaczenia alloplastyki biodra (ab) w leczeniu pnk:

- 1) nietypowe lokalizacje pnk uniemożliwiające zastosowanie innych rozwiązań operacyjnych,
- 2) guzy rzadko przerzutujące do kości, w których ab ma sens jako zabieg radykalnie poprawiający komfort życia chorego,
- 3) pogorszenie jakości kości uniemożliwiające zastosowanie zespołów stabilnych,
- 4) destabilizacja zespołów pierwotnie zastosowanych w leczeniu pnk,
- 5) miejscowa progresja pnk wymagająca kolejnej operacji,
- 6) pojedyncze przerzuty (np. rak nerki), po których radykalnym usunięciu możliwe jest odtworzenie funkcji biodra tylko z pomocą ab,
- 7) leczenie skojarzone wykluczające użycie przeszczepów kostnych do rekonstrukcji ubytku powstałego na tle pnk [14,15,16,17].

Celami pracy są:

- 1) analiza skuteczności operacyjnego leczenia zmian nowotworowych kości za pomocą alloplastyki

stawu biodrowego pod kątem czasu i komfortu przeżycia chorych,

- 2) kliniczna i radiologiczna ocena wyników ab w operacyjnym leczeniu nk,
- 3) próba określenia wskazań do różnych metod ab w zaopatrywaniu ubytków kostnych powstałych na tle nk,
- 4) analiza miejscowych powikłań po operacyjnym leczeniu nk z użyciem ab.

## MATERIAŁ I METODY

W latach 1989-2004 operowano 18 pacjentów w wieku od 45 do 76 lat (średnia wieku: 56,4 lat). W badanej grupie było 11 kobiet (średnia wieku: 53,8 lat) i 7 mężczyzn (średnia wieku: 58,3 lat).

Ab wykonano w badanej grupie z następujących wskazań: wtórne nk – 15 przypadków i pierwotne nk – 3 przypadki. Przyczyną guzów przerzutowych był: rak sutka w 6 przypadkach, rak nerki w 5 przypadkach, rak prostaty w 3 przypadkach i rak trzonu macicy w 1 przypadku. Guzy pierwotne stanowiły: fibrohistiocytoma malignum – 1 przypadek, plasmocytoma – 1 przypadek i chondrosarcoma – 1 przypadek.

W badanej grupie guzy zlokalizowane były w następujących miejscach: głowa kości udowej – 1 przypadek, szyjka kości udowej – 3 przypadki, okolica międzykrętarzowa kości udowej – 9, okolica podkrętarzowa kości udowej – 4 przypadki i trzon kości udowej – 1 przypadek.

Zastosowane metody leczenia operacyjnego to:

- 1) alloplastyka połowicza – 3 przypadki,
  - 2) alloplastyka całkowita – 10 przypadków,
  - 3) alloplastyka poresekcyjna – 5 przypadków.
- Badanie retrospektywne polegało na analizie:
- 1) dokumentacji medycznej (historia choroby, karta ambulatoryjna, zdjęcia rtg),
  - 2) opracowanego kwestionariusza rozesłanego do pacjentów lub ich rodzin,
  - 3) ocenie wyników klinicznych i radiologicznych ab wg skali Harrisa i Połączonego Komitetu The Hip Society, AAOS i SICOT,
  - 4) ocenie czasu i komfortu przeżycia wg własnej opracowanej, klinicznej skali oceny [8].

Kliniczna skala oceny składa się z 5 elementów ocenianych osobno w skali od 1 do 4 punktów i obejmuje: ból, zakres ruchów, siłę mięśniową, poruszanie się i samoobsługę (Tab. 1). Drugim etapem jest ocena sumaryczna klinicznej skali oceny, dzięki której

Tab. 1. Skala oceny klinicznej  
 Tab. 1. Clinical scoring scale

Wynik	Ból	Ruch	Siła	Chód	Samoobsługa	Punkty
B.dobry	Nie ma	>70%	>75%	Normalny	Pełna	4
Dobry	Mniejszy	50-70%	50-75%	>50%	Niewielka pomoc	3
Słaby	Bez zmian	<50%	<50%	<50%	Stała pomoc	2
Zły	Większy	Brak	Brak	Nie	Dom pomocy	1

otrzymujemy ogólny wynik komfortu życia pacjenta: bardzo dobry – od 20 do 18 punktów, dobry – od 17 do 15 punktów, dostateczny – od 14 do 10 punktów, zły – od 9 do 5 punktów [8].

## WYNIKI

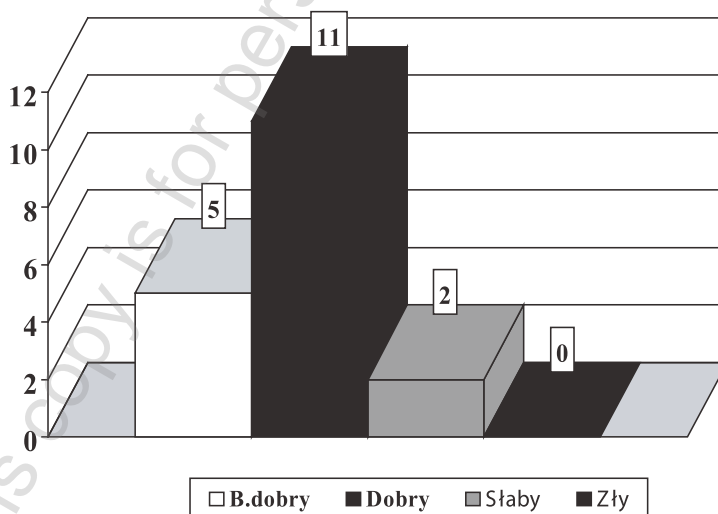
Ogólne wyniki bardzo dobre i dobre w odniesieniu do komfortu życia w klinicznej skali oceny odnotowano u 16 pacjentów, tj. w 88,3% przypadków (Ryc. 1). Wyniki 3 elementów tej skali mających największy wpływ na jakość życia pacjentów przedstawiają się następująco: dolegliwości bólowe ustąpiły lub znacząco się zmniejszyły odpowiednio u 14 i 4 pacjentów, w zakresie zdolności do poruszania się pacjenci osiągnęli wyniki: bardzo dobre w 6 przypadkach, dobre w 10 przypadkach i słabe w 2 przypadkach.

Pełną lub częściową samoobsługę pacjenci uzyskali odpowiednio w 13 i 5 przypadkach (Tab. 2).

Zupełnie odmiennie przedstawiały się wyniki kliniczne w skali Harrisa. Średnia ocena pooperacyjna dla badanej grupy wyniosła 84 punkty, tj. ocena dobra. Wynik bardzo dobry w skali Harrisa (tj. 100-90 punktów) uzyskało tylko 5 chorych (Ryc. 2). Takie wyniki są zrozumiałe biorąc pod uwagę fakt, że skala ta skonstruowana jest dla oceny funkcji stawu biodrowego i jej wpływu na sprawność chorego.

W ocenie radiologicznej stwierdzono objawy obuluzowania endoprotezy z powodu wznowy miejscowej u 1 pacjenta. Objawów migracji czy uszkodzenia endoprotezy w badanej grupie nie stwierdzono.

Powikłania miejscowe stwierdzono u 2 pacjentów (11,1%) – po jednym przypadku zwichnięcia endoprotezy i wypadnięcia nakrętki endoprotezy poresekcyjnej.

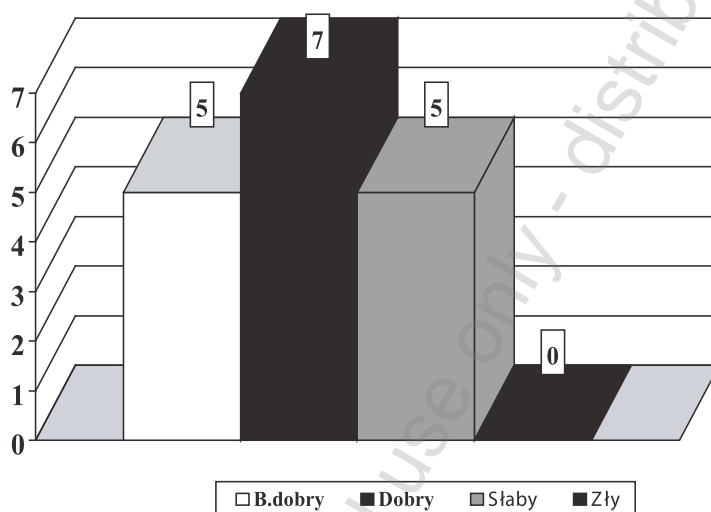


Ryc. 1. Wyniki w klinicznej skali oceny w grupie badanej  
 Fig. 1. Results of the study group in clinical scoring

Tab. 2. Wyniki grupy badanej w skali oceny klinicznej

Tab. 2. Results from the clinical scoring scale in the study group

Wynik	Ból	Ruch	Siła	Chód	Samoobsługa	Liczba	Punkty
B.dobry	14	1	0	6	13	5	18,8
Dobry	4	11	6	10	5	11	15,7
Słaby	0	6	9	2	0	2	11,6
Zły	0	0	3	0	0	0	5



Ryc. 2. Wyniki w skali Harrisa w grupie badanej

Fig. 2. Results of the study group on the Harris hip scale

U jednego pacjenta (5,6%) stwierdzono we wczesnym okresie pooperacyjnym odoskrzelowe zapalenie płuc, które po wdrożeniu odpowiedniego leczenia ustąpiło.

Tylko jeden z pacjentów przeszedł kolejną operację ortopedyczną – wymianę obłuzowanej endoprotezy całkowitej na porsekcijną z powodu miejscowej wznowy procesu nowotworowego. Średni czas przeżycia po operacji w badanej grupie wyniósł 23,5 miesiące. W chwili badania 5 pacjentów wciąż żyło (29,4%): 2 z rakiem sutka, 1 z rakiem nerki, 1 z rakiem prostaty, 1 z fibrohistiocytoma malignum i 1 z mięsakiem chrząstnopochoydnym.

## DYSKUSJA

Uzyskane w naszym materiale, blisko 2-letnie okresy przeżyć u pacjentów leczonych ab z powodu pierwotnych lub wtórnych nk wydaje się potwierdzać, że

odpowiednia kwalifikacja do leczeniach operacyjnego nawet w tak źle rokujących nowotworach stwarza możliwości skutecznego przedłużenia życia chorym [1,2,3,9,10,11,12,13]. Co więcej, blisko 90% wyników bardzo dobrych i dobrych w klinicznej skali oceny oraz w skali Harrisa świadczyć może, że pacjenci z badanej grupy, w okresie obserwacji, mieli zapewniony satysfakcjonujący komfort życia [4,5,6,7, 8,14, 15,16,17].

U pacjenta, u którego doszło do 4 zwichnięć operowanego biodra w pierwszych 3 miesiącach po operacji stwierdziliśmy brak przestrzegania podstawowych zasad ochrony sztucznego biodra (nadmierna aktywność połączona z przyjmowaniem ekstremalnych pozycji operowanego biodra). Biodra nie rewidowano, a po zmuudnej edukacji nawracające zwichnięcia ustąpiły. U drugiego pacjenta doszło, w 3 miesiące po operacji, do wypadnięcia nakrętki endopro-



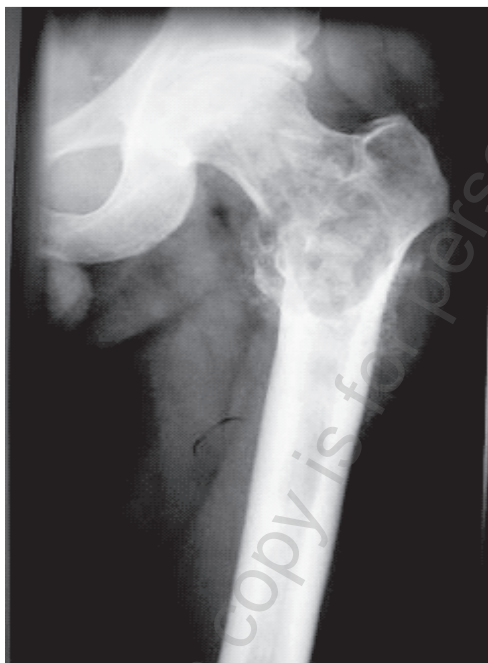tezy poresekcyjnej, jednak bez dalszych niepomysłnych następstw klinicznych lub radiologicznych dla operowanego stawu. W ocenie autorów liczba powikłań miejscowych i ogólnych w prezentowanym materiale jest wysoka, ale do zaakceptowania, z uwagi na ich niewielki wpływ na przebieg choroby, stan ogólny i jakość życia operowanych pacjentów.

Zastosowanie ab w leczeniu przerzutowych nk wciąż budzi kontrowersje. Nie tyle sama metoda, co doprecyzowanie wskazań do jej stosowania oraz równoważność różnych odmian ab w leczeniu wtórnych nk. Typowe wskazania do implantacji endoprotez w leczeniu wtórnych nk można podzielić na pierwotne i wtórne. Pierwotne dotyczą sytuacji, w których ab jest leczeniem pierwotnym i ostatecznym przerzutu w sytuacji: ogniska pojedynczego i ogniska z rozległym ubytkiem kostnym (Ryc. 3a,b). Wtórne dotyczą destabilizacji pierwotnie zespolonego złamania patologicznego [9,11,13,16].

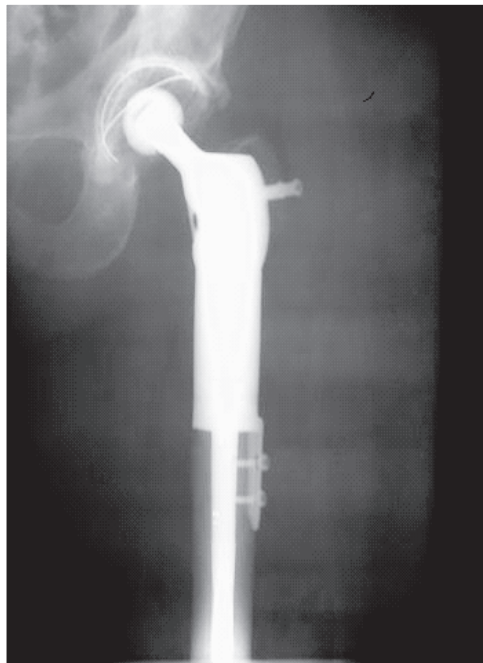
Zwolennicy zespołów wewnętrznych z użyciem lub bez użycia cementu kostnego wskazują, że taka technika operacyjna pozwala na: zachowanie własnego stawu pacjenta, zachowanie przyczepów mięśniowych, zmniejszenie utraty krwi, zredukowanie występowania powikłań miejscowych, zachowanie funkcji kończyny dolnej i umożliwienie chodzenia [1,3,4,5,6,7,15]. W przypadku użycia endoprotezy (zwłaszcza poresekcyjnej, mega-endoprotezy lub pro-

tezy na zamówienie) otrzymujemy sztuczny staw bez zachowanych przyczepów mięśniowych, rozległy zabieg z dużą utratą krwi i większym ryzykiem powikłań miejscowych oraz kończynę o gorszej funkcji i pacjenta z mniej wydolnym chodem [2, 9,10,11,12, 13,16]. Te wady ab w leczeniu wtórnych (i również pierwotnych) nk równoważy możliwość wykonania rozległej (radykałnej w sensie onkologicznym) resekcji ogniska nowotworowego, ominięcia trudności związanych ze słabą jakością tkanki kostnej, niemożnością zastosowania przeszczepów kostnych oraz często koniecznością radioterapii uzupełniającej [2,3,4,5,6, 7,11,14,17].

W leczeniu przerzutowych nk stosujemy różne rodzaje endoprotez. Endoprotezy połowicze (głównie bipolarne) stosujemy w przypadku lokalizacji ogniska w szyjce, przy zdrowej panewce. Ryzyko zwichnięcia endoprotezy w takich przypadkach jest dużo mniejsze niż w przypadku endoprotez całkowitych. Endoprotezy unipolarne implantujemy u pacjentów o bardzo niewielkim poziomie aktywności ruchowej. Całkowite endoprotezy cementowe implantujemy u chorych z ogniskami w głowie i panewce, rokującymi długie przeżycie i wysoki poziom aktywności ruchowej. Endoprotezy poresekcyjne stosujemy u pacjentów ze zmianami obejmującymi również okolice krętarzową, podkrętarzową i trzon kości udowej – u pacjentów młodszych można stosować panewki



Ryc. 3a. Pacjent lat 48. MFH bliższego końca kości udowej lewej  
*Fig. 3a. Male patient, age 48. MFH of the proximal end of the left femur*



Ryc. 3b. Stan po szerokiej resekcji bliższego końca kości udowej i alloplastyce poresekcyjnej biodra  
*Fig. 3b. Status after wide resection of the proximal end of the femur and post-resection hip arthroplasty*

bezcementowe, u starszych bipolarne, w przypadkach ognisk w głowie lub panewce – panewki cementowe. Modele endoprotez poresekcyjnych mają przewagę nad endoprotezami typu monobloc, ze względu na modularność, a nad endoprotezami „na zamówienie”, że są tańsze i doraźnie dostępne. Mega-endoprotezy (tj. endoprotezy całej kości udowej zakończone endoprotezami biodra i kolana) stosujemy jedynie w przypadkach zmian przerzutowych obejmujących także dystalną część kości udowej, w zmianach ograniczonych do jednej kości i rokujących długie przeżycie [2,9,10,11,12,13,14,15,16,17].

## WNIOSKI

1. Skuteczność leczenia operacyjnego przerzutowych nowotworów kości za pomocą alloplastyki stawu biodrowego w zmniejszeniu bólu, poprawie poruszania się i samoobsłudze jest bardzo dobra.
2. Średni czas przeżycia po leczeniu operacyjnym przerzutowych nowotworów kości (od operacji do zgonu) wyniósł 23,5 miesiąca.
3. Liczba powikłań miejscowych i ogólnych u pacjentów z przerzutami nowotworów kości leczonych za pomocą alloplastyki stawu biodrowego wynosi w naszym materiale odpowiednio: 11,1% i 5,6%.
4. Średni czas przeżycia po leczeniu operacyjnym przerzutowych nowotworów kości z użyciem alloplastyki stawu biodrowego usprawiedliwia jego zastosowanie, pomimo wyższego ryzyka powikłań ogólnych i miejscowych.

## PIŚMIENNICTWO

1. Katzer A., Meenen N. M., Grabbe F., Foerster von G.: Surgery of skeletal metastases. J Orthopaed Traumatol, 2001; 1: 19-29.
2. Jabłoński T., Purski K., Kawalec K., Górecki A.: Alloplastyka totalna stawu biodrowego w leczeniu przerzutów nowotworowych do kości. Ortop Traum Rehab, 2003; 5: 297-304.
3. Bielecki T., Gaździk S. T., Jurkiewicz A.: Możliwości leczenia operacyjnego przerzutów guzów kości do bliższej nasady kości udowej – przegląd literatury i doświadczenia własne. Ortop Traum Rehab, 2003; 5: 305-12.
4. Algan S. M., Horowitz S. H.: Surgical treatment of pathologic hip lesions in patients with metastatic disease. Clin Orthop, 1996; 332: 223-231.

5. Harrington K. D.: Orthopaedic management of extremity and pelvic lesions. Clin Orthop, 1995; 312: 136-147.
6. Mazurkiewicz T., Warda E., Mazurkiewicz M., Kopacz J.: Taktyka leczenia przerzutów nowotworów do kości. Chir Narz Ruchu Ortop Pol, 1996; 61 Supl. 4A: 274-279.
7. Mrozek T., Spindel J., Miszczyk L., Koczy B., Chrobok A., Pilecki B., Horzela A., Jarosz A.: Doświadczenia własne w leczeniu przerzutów nowotworowych do kości udowej. Ortop Traum Rehab, 2003; 5: 335-9.
8. Dutka J., Sosin P.: Czas i komfort przeżycia chorych leczonych operacyjnie z powodu złamań patologicznych na tle przerzutów nowotworowych do kości długich. Ortop Traum Rehab, 2003; 5: 335-9.
9. Helwig U., Ritschl P., Kotz R.: Therapie von kochenmetastasen der unteren extremitat mit dem modularen tumorendoprothesensystem. Chirurg, 1992; 63: 938-43.
10. Friedl W., Mieck U., Fritz T. H.: Chirurgische therapie von kochenmetastasen der oberen und unteren extremitat. Chirurg, 1992; 63: 897-911.
11. Darmon T. A., Sim F. H.: Operative treatment for metastatic disease of the pelvis and the proximal end of the femur. J Bone Joint Surg, 2000; 82-A (1): 114-126.
12. Clarke H. D., Darmon T. A., Sim F. H.: Head and neck replacement endoprotheses for pathologic proximal femoral lesions. Clin Orthop, 1998; 353: 210-17.
13. Morris H. G., Capanna R., Del Ben M., Campanaci D.: Prosthetic reconstruction of the proximal femur after resection for bone tumors. J Arthroplasty, 1995; 10: 293-9.
14. Rompe J. D., Eysel P., Hopf C., Heine J., Schaub T.: Use of the tumor prosthesis in secondary neoplastic destruction of the proximal end of the femur. Z Orthop Ihre Grenzgeb, 1993; 131: 446-51.
15. Rompe J. D., Eysel P., Hopf C., Heine J.: Metastatic instability at the proximal end of the femur. comparison of endoprosthetic replacement and plate osteosynthesis. Arch Orthop Trauma surg, 1994; 113: 260-264.
16. Eckardt J. J., Kabo J. M., Kelly C. M., Ward W. G., Cannon C. P.: Endoprosthetic reconstructions for bone metastases. Clin orthop, 2003; 415S: 254-63.
17. Dutka J.: Leczenie ortopedyczne przerzutów nowotworowych do kości. W: Pawlicki M. red. Przerzuty nowotworowe do kości – nowe kierunki leczenia. Bielsko-Biała, -medica press, 2004: 63-86.

*Adres do korespondencji / Address for correspondence*

*Dr med. Julian Dutka*

*Oddział Chirurgii Ortopedyczno-Urazowej Specjalistycznego Szpitala im. St. Żeromskiego*

*31-913 Kraków, os. Na Skarpie 66*

*e-mail: jdorttra@interia.pl*

*Otrzymano / Received*

*03.07.2005 r.*

*Zaakceptowano / Accepted*

*21.09.2005 r.*