Ortopedia *Traumatologia* **Rehabilitacja**
Vol. 7, Nr 5, 2005, 563-566

Sławomir Dudko, Damian Kusz, Łukasz Cieliński, Mariusz Nowak

Katedra i Klinika Ortopedii i Traumatologii Narządów Ruchu, Śląska Akademia Medyczna, Katowice-Ochojec

Zastosowanie cementu kostnego w uzupełnianiu ubytku po resekcji guza olbrzymiokomórkowego – opis przypadku

The application of bone cement to fill the surgical defect after resection of a giant-cell tumor: A case report

Słowa kluczowe: *osteoklastoma, PMMA, ubytek poresekcyjny*
Key words: *osteoclastoma, PMMA, post-resectional cavity*

SUMMARY

Background. *A case of a large bone defect treated with bone cement filler is discussed, and the usefulness and advantages of this treatment method are assessed.*

Case report. *A 25-year-old male was admitted to our hospital with an intra-articular pathological fracture of the lateral femoral condyle due to an underlying giant cell tumor (stage I according to the Enneking classification). The tumor was surgically resected, and the walls of the post-operative bone defect were treated with a burr. The defect was then filled with bone cement (PMMA). The tumor was found to be histologically benign. Post-surgical treatment included immobilization in a cylinder cast and no weight bearing for a period of 8 weeks. The follow-up included frequent check-ups and repeated radiographs and CT scans. The follow-up period was 7 years, during which time no clinical or radiological signs of tumor recurrence were found. There was visible osteosclerosis surrounding the bone cement filler, which is believed to be a prognostically favorable finding, associated with a low risk of recurrence. The functional outcome of treatment was assessed with the Knee Rating Score. The patient gained a knee score of 100 points and a functional score of 100 points.*

Conclusions. *The use of bone cement in order to fill a bone defect after tumor excision proved to be an effective and safe method to manage a giant-cell tumor of the bone. This method provided good biomechanical circumstances and allowed for good follow-up, as it enabled easy detection of possible tumor recurrence.*

STRESZCZENIE

Wstęp. *Przedstawiamy przypadek zastosowania cementu kostnego w uzupełnieniu dużego ubytku poresekcyjnego kości. Oceniamy przydatność i zalety omawianego sposobu leczenia.*

Studium przypadku. *Mężczyzna, lat 25, hospitalizowany był w ramach ostrego dyżuru urazowego z powodu dostawowego złamania patologicznego kłykcia bocznego lewej kości udowej w przebiegu guza olbrzymiokomórkowego kości udowej (typ I wg Ennekinga). Chory leczony był operacyjnie. Wykonano totalną resekcję nowotworu, ściany ubytku wyfrezowano frezem wysokoobrotowym, a następnie ubytek wypełniono cementem kostnym. Badanie histopatologiczne wykazało łagodny charakter guza olbrzymiokomórkowego. W okresie pooperacyjnym stosowano unieruchomienie w tutorze gipsowym i odciążenie przez 8 tygodni. Pacjent systematycznie kontrolowany ambulatoryjnie, z uwzględnieniem diagnostyki obrazowej (rtg, tomografia komputerowa). W trakcie 7-letniej obserwacji nie wykazano radiologicznych i klinicznych cech wznowy. Badania obrazowe wykazały sklerotyzację wokół cementu kostnego, która uważana jest za czynnik prognostyczny, świadczący o niskim ryzyku wznowy. Wynik czynnościowy oceniliśmy według Knee Rating Score, uzyskując następujące wyniki: knee score = 100, functional score = 100.*

Wnioski. *Uzupełnienie dużego poresekcyjnego ubytku kłykcia kości udowej cementem kostnym okazało się skutecznym i bezpiecznym sposobem leczenia guza olbrzymiokomórkowego kości. Metoda ta zapewniła dobre warunki biomechaniczne. Wypełnienie cementem znacznie ułatwiło kontrolę radiologiczną ogniska poresekcyjnego.*

WSTĘP

Guzy olbrzymiokomórkowe stanowią 5-9% wszystkich pierwotnych nowotworów kości u chorych w wieku od 25 do 40 lat. Występują nieco częściej u kobiet, zwykle w 3 dekadzie życia. Typowa lokalizacja to dalsza przynasada i nasada kości udowej, bliższa przynasada i nasada kości piszczelowej, dalsza przynasada i nasada kości promieniowej. Większość chorych odczuwa stopniowo nasilający się ból. Ostre objawy pojawiają się, gdy guz przebija warstwę korową kości i drażni okostną lub w przypadku złamania patologicznego [1,2,3,4].

Guz olbrzymiokomórkowy wykazuje złośliwość miejscową i uważany jest za potencjalnie złośliwego. Rozwija się acentrycznie względem długiej osi kości. W diagnostyce różnicowej należy uwzględnić chondroblastoma, torbiel tętniakowatą, Chorobę Pageta, chondrosarcoma, ganglion śródkostny. Leczenie z wyboru jest wyłącznie chirurgiczne, poszerzone łyżeczkowanie lub resekcja. W okolicy stawu kolanowego wykonuje się ponadto resekcję + artrodezę, przeszczep kostnostawowy (allogenny), endoprotezoplastykę lub leczenie metodą Merle d'Aubigne.

W pracy tej przedstawiamy przypadek zastosowania cementu kostnego w uzupełnieniu dużego ubytku poresekcyjnego kości. Oceniamy przydatność i zalety omawianego sposobu leczenia.

OPIS PRZYPADKU

Chory, lat 25, był hospitalizowany w ramach ostrego dyżuru urazowego powodu dostawowego złamania patologicznego kłykcia bocznego lewej kości udowej z powodu guza olbrzymiokomórkowego, obejmującego cały boczny kłykieć kości udowej z niewielkim marginesem przy chrząstce, leczony ambulatoryjnie przez 4 tygodnie w terenowej poradni. Hospitalizowany w ramach ostrego dyżuru ze świeżym, dostawowym złamaniem patologicznym kłykcia bocznego (Ryc. 1, 2). Typ I guza według klasyfikacji Ennekinga.

Zastosowano leczenie operacyjne: 1) totalna resekcja nowotworu, 2) frezowanie ścian ubytku frezem wysokoobrotowym, 3) wypełnienie cementem kostnym (Ryc. 3,4).

Badanie histopatologiczne wykazało łagodny charakter guza olbrzymiokomórkowego. W okresie pooperacyjnym stosowano unieruchomienie w tutorze gipsowym i odciążenie przez 8 tygodni. Kontrole ambulatoryjne, radiologiczne i tomografia komputerowa były prowadzone przez 3 lata, co 6 miesięcy, następnie przez kolejne 2 lata – co rok Wynik oceniliśmy wg skali KRS (knee ranking score) [11].

Obserwacja 7-letnia bez cech radiologicznych i klinicznych wznowy (Ryc. 5). Badania radiologicz-

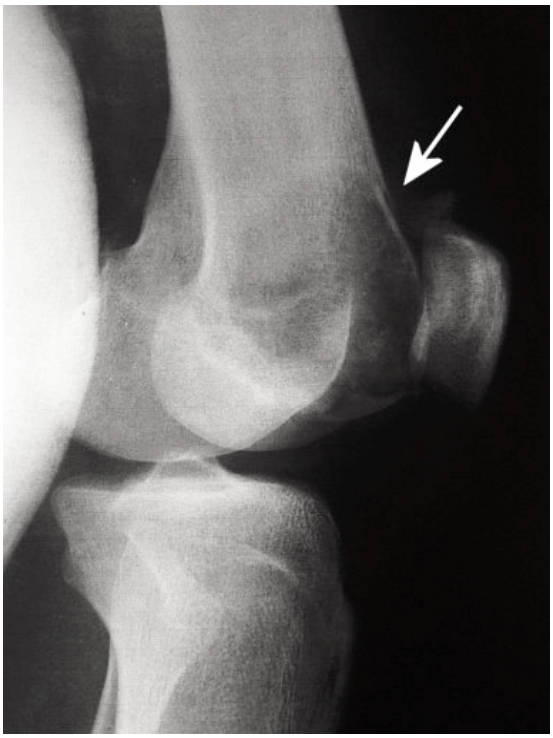

Ryc. 1. Zdj. Rtg boczne lewego kolana; obszar osteolizy i słabo widoczna szczelina złamania patologicznego
Fig. 1. X-ray image of the left knee; area of osteolysis and barely visible fissure of the pathological fracture

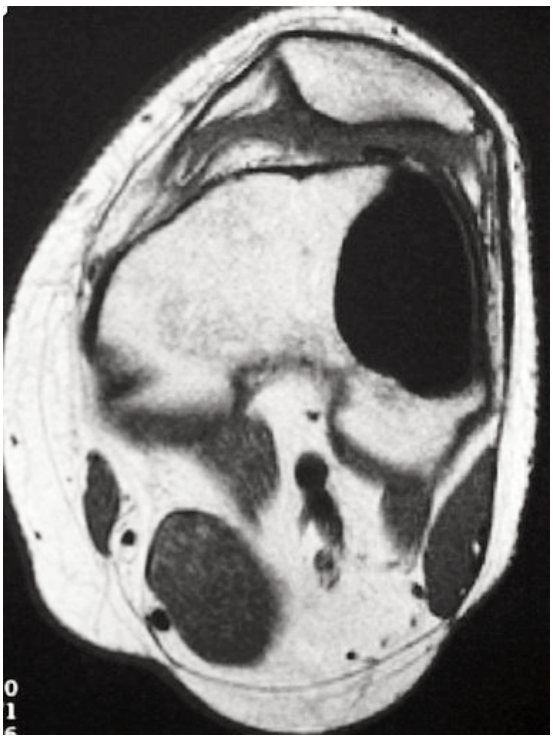

Ryc. 2. Zdj. TK lewego stawu kolanowego – zniszczenie kłykcia bocznego kości udowej
Fig. 2. CT scan of the left knee. Destruction of the lateral condyle of the femur

Ryc. 3. Zdj. Rtg pooperacyjne – wypełnienie jamy cementem kostnym
Fig. 3. Post-operative x-ray. Filling of the cavity with bone cement

Ryc. 4. Zdj. Rtg pooperacyjne – wypełnienie jamy cementem kostnym
Fig. 4. Post-operative x-ray. Filling of the cavity with bone cement

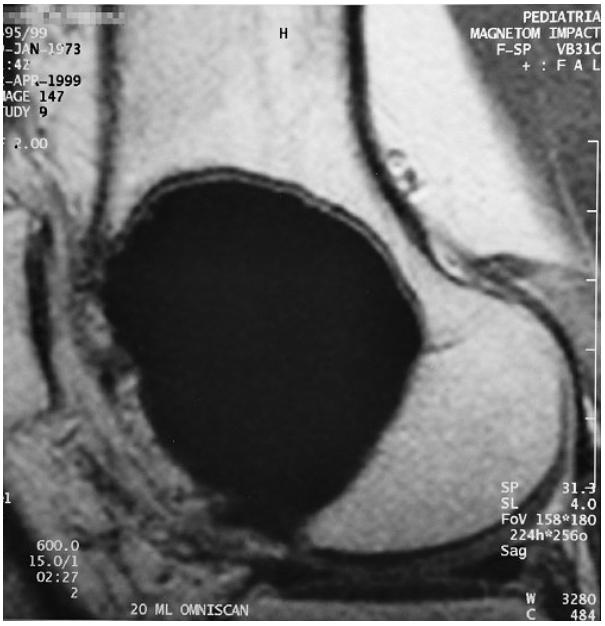

Ryc. 5. Zdj. MRI widoczna osteosklerotyczna „obwódka" wokół cementu
Fig. 5. MRI, showing osteosclerotic „lining" around the cement

ne i TK wykazały charakterystyczną sklerotyzację wokół cementu kostnego, potwierdzającą brak wznowy procesu. Wynik czynnościowy oceniliśmy według Knee Rating Score, uzyskując następujące wyniki: knee score=100, functional score=100.

Klasyczne kryteria mikroskopowe i makroskopowe nie odnoszą się do guza olbrzymiokomórkowego. Stąd w każdym przypadku wymaga się najwyższej skuteczności leczenia.

DYSKUSJA

Piśmiennictwo wymienia kilka sposobów zwiększenia skuteczności leczenia guza olbrzymiokomórkowego: śródoperacyjną koagulację fenolem, kilkakrotne zmrażanie i rozmrażanie ciekłym azotem, frezowanie ścian jamy nowotworowej wysokoobrotowym frezem. Według autorów, metody te zmniejszają ryzyko wznowy do 10% [3,4,5]. Po standardowym wyłyżeczkowaniu wznowy występują u około 50% chorych, po wypełnieniu przeszczepami gąbczastymi u około 22% chorych.

Zalecane są dwa podstawowe sposoby wypełniania ubytku poresekcyjnego – z użyciem bardzo- lub średniorozdrobnionych przeszczepów kostnych lub cementem kostnym. Są opinie, że przeszczepy kostne stwarzają lepsze warunki biomechaniczne dla sąsiadującego stawu, ale najrzadziej wznowy obserwuje się po totalnej resekcji, frezowaniu i wypełnieniu ubytku cementem kostnym (6%) [6,7,8,9,10].

WNIOSKI

1. Uzupełnienie dużego poresekcyjnego ubytku kłykcia kości udowej cementem kostnym okazało się skutecznym i bezpiecznym sposobem leczenia guza olbrzymiokomórkowego kości.
2. Wypełnienie ogniska poresekcyjnego cementem kostnym zapewniło dobre podparcie powierzchni stawowej kłykcia bocznego kości udowej, umożliwiło wczesną rehabilitację i uzyskanie dobrego wyniku czynnościowego.
3. Wypełnienie cementem znacznie ułatwiło kontrolę radiologiczną ogniska poresekcyjnego.

PIŚMIENNICTWO

1. Chang S, Suratwala S, Jung K, Doppelt JD, Zhang HZ, Blaine TA, Kim TW, Winchester RJ, Lee FY. Bisphosphonates may reduce recurrence in giant cell tumor by inducing apoptosis. Clin Orthop Relat Res. 2004 Sep;(426): 103-9.
2. Chen TH, Su YP, Chen WM. Giant cell tumors of the knee: subchondral bone integrity affects the outcome. Int Orthop. 2005 Feb; 29 (1): 30-4. Epub 2005 Jan 13.
3. Murray PJ, Damron T, Green JK, Morgan HD, Werner FW Contained femoral defects: biomechanical analysis of pin augmentation in cement. Clin Orthop Relat Res. 2004 Mar;(420): 251-6.
4. Davidsen M, Keller J, Jorgensen P, Jurik A, Nielsen O, Jensen O. Surgical treatment of giant cell tumor of bone. Ugeskr Laeger. 2003 Aug 18; 165 (34): 3238-42.
5. Szendroi M, Kiss J, Antal I. Surgical treatment and prognostic factors in giant-cell tumor of bone. Acta Chir Orthop Traumatol Cech. 2003; 70 (3): 142-50.
6. Campanacci M., Capanna R., Fabbri N., Bettelli G. Curretage of giant cell tumor of bone. Reconstruction by subchondral grafts and cement. Chir. org. mov. 1990 75 suppl. 1, 212-213.
7. Aboulafia A., Rosenbaum D., Sicard-Rosenbaum L., Jelinek J., Malawer M. Treatment of larger subchondral tumors of the knee with cryosurgery and composite reconstruction Clin. Orthop 1994, 307, 189-199.
8. Pals S., Wilkins R. Giant cell tumor of bones treated by curettage, cementation and bone grafting Orthopedics 1992, 15, 703-708.
9. Campanacci M., Baldini S., Sudanese A. Giant cell tumor of bone J. Bone Surg Am 1987, 69A, 106-114.
10. Remedios D., Saifuda A., Pringle J. Radiological and clinical recurrence of giant cell tumor of bone after the use of cement J. Bone Joint Surg. Br 1997, 79B, 26-30.
11. Insall J., Dorr L., Scott R., Scott N. Rationale of The Knee Society Clinical Rating System. Clin Orthop 1989 Nov (248) 13-14.

Adres do korespondencji / Address for correspondence
Dr med. Sławomir Dudko
40-534 Katowice, ul. Słowików 50A
sdudko@wp.pl

Otrzymano / Received *08.04.2005 r.*
Zaakceptowano / Accepted *16.07.2005 r.*