Ortopedia *Traumatologia* **Rehabilitacja**
Vol. 7, Nr 6, 2005, 611-615

Jacek Kopacz[B,C,D,F], Tomasz Mazurkiewicz[A,D,E,F], Edward Warda[A,G], Władysław Rogała[B,C]

Katedra i Klinika Ortopedii i Traumatologii, AM, Lublin

Ocena trwałości rekonstrukcji trzonu kości udowej po wycięciu nowotworu i zmian guzopodobnych

Evaluation of the survivability of femoral shaft reconstructions after resection of tumor and tumor-like lesions

Słowa kluczowe: *nowotwory kości, przeszczepy kości, stabilizacja*
Key words: *bone neoplasm, bone grafts, stabilisation*

SUMMARY

Background. *The reconstruction of femoral shaft defects after tumor resection involves joining healthy bone fragments with plates or intramedullary rods, using methyl metacrylate cement or bone grafts.*

Material and methods. *50 patients (35 females and 15 males) were operated over the last 24 years. The patients' ages ranged from 12 to 80 years (mean 56).*

Results. *There were 37 bone metastases, 11 primary neoplasms, 1 eosiniphilic granuloma and 1 solitary bone cyst. Plates were used for reconstruction in 17 cases, and intramedullary rods in 31 cases. Long intramedullary fibula grafts were used to stabilize bone fragments in 2 patients with benign lesions. The post-resection defect was filled with methyl metacrylate cement in 47 cases, and with bone chips in 3 cases. One patient died shortly after surgery, 5 were nonambulatory because of diffusion of neoplastic changes. There were 4 deep infections and 4 tumor recurrences in other patients. Mechanical failures occurred in 10 patients from 2 to 30 months postoperatively because of methyl metacrylate loosening.*

Conclusions. *Bone-cement union is the decisive factor in stabilizing fragments after a tumor has been resected from the femoral shaft and the defect filled with cement. The defect filling after resection of a segment of the femur is only stable for a short time; later, there is loosening and the resultant fracture of the rod. Bone cement should be used to fill the defect in patients treated for metastases to bone, but not in patients with a primary bone tumor. Plates should not be used to join the fragment of the femur.*

STRESZCZENIE

Wstęp. *Zabiegi rekonstrukcyjne po wycięciu nowotworu trzonu kości udowej polegają na połączeniu niezmienionych odłamów i wypełnieniu ubytku cementem bądź przeszczepami.*

Materiał i metody. *W ostatnich 24 latach leczyliśmy 50 chorych z nowotworami trzonu kości udowej, w tym 35 kobiet i 15 mężczyzn, w wieku od 12 do 80 lat, średnia wieku 56 lat.*

Wyniki. *U 37 wycięto przerzut, u 11 nowotwór pierwotny, a u pojedynczych chorych ziarniniak kwasochłonny i torbiel samotną. Po resekcji odłamy zespalaliśmy u 17 płytą, u 31 różnego rodzaju prętami śródszpikowymi, a w zmianach łagodnych przeszczepem ze strzałki. Ubytek u 47 chorych wypełniliśmy cementem, a u 3 przeszczepami. We wczesnym okresie pooperacyjnym zmarła 1 osoba, a 5 nie podjęło chodzenia z powodu szybkiego rozsiewu nowotworu. U 4 chorych doszło do infekcji, u 5 nastąpiła wznowa nowotworu. W okresie od 2 do 30 miesięcy złamały się łączniki metalowe. Przyczyną złamań było obluzowanie cementu.*

Wnioski. *O stabilizacji odłamów po resekcji nowotworu trzonu kości udowej i uzupełnieniu ubytku cementem decyduje połączenie cement-kość. Wypełnianie ubytku po resekcji odcinka kości udowej tylko przez krótki czas jest stabilne, później dochodzi do obluzowania i w konsekwencji złamania pręta. Wypełnianie ubytku cementem kostnym powinno być stosowane u chorych leczonych z powodu przerzutów nowotworów do kości, a nie po leczeniu nowotworów pierwotnych. Płyty łączące odłamy kości udowej nie powinny być stosowane.*

WSTĘP

Wycięcie nowotworu lub zmiany nowotworopodobnej wraz z odcinkiem niezmienionej kości sprzyja trwałemu wyleczeniu, wymaga jednak odtworzenia ciągłości kończyny. Zabiegi rekonstrukcyjne w obrębie kości udowej polegają najczęściej na połączeniu zachowanych, niezmienionych odłamów łącznikami metalowymi z wypełnieniem ubytku poresekcyjnego metakrylanem lub przeszczepami [1,2,3].

Sposób wykonania rekonstrukcji uzależniony jest od wieku chorego, rodzaju i zaawansowania choroby nowotworowej, umiejscowienia i wielkości guza oraz przewidywanego stopnia aktywności i okresu przeżycia chorego [4,5].

W kości udowej lokalizują się często nowotwory pierwotne, przerzuty nowotworów i zmiany guzopodobne. Wszystkie one umiejscawiają się przede wszystkim w nasadach i przynasadach kości udowej, te części są bowiem najlepiej unaczynione. Protezoplastyka jest najczęściej stosowanym sposobem wypełniania ubytków kości po resekcji odcinkowej nasady i przynasady bliższej czy dalszej. W trzonie kości udowej znacznie rzadziej rozrastają się zarówno nowotwory pierwotne jak i przerzuty. Podstawą ich leczenia jest resekcja odcinkowa i połączenie odłamów zwykle prętem śródszpikowym. Powstały ubytek kości wypełniać można cementem kostnym bądź przeszczepami [1,2,3,4,5,6].

W pracy oceniliśmy: przywrócenie zdolności chodzenia oraz trwałość różnych sposobów rekonstrukcji wykonanych po wycięciu nowotworów i zmian nowotworopodobnych trzonu kości udowej, które stosowano w lubelskiej Katedrze i Klinice Ortopedii i Traumatologii.

MATERIAŁ I METODY

W latach 1980-2004 leczyliśmy 50 chorych, którym resekowano nowotwór z częścią trzonu kości udowej. W ocenianej grupie było 35 kobiet i 15 mężczyzn w wieku od 12 do 80 lat. Średnia wieku chorych wynosiła 56 lat. U 24 chorych wykonaliśmy rekonstrukcje po resekcji zmian umiejscowionych w bliższej części trzonu, u 17 w części środkowej, zaś u 9 w dalszej części trzonu kości udowej.

Najczęściej u 37 chorych rozpoznaliśmy przerzuty różnego rodzaju raków, u 11 pierwotny złośliwy nowotwór kości, a u pojedynczych chorych ziarniniaka kwasochłonnego i torbiel samoistną (Tab. 1).

Wskazaniem do leczenia operacyjnego u 27 chorych było złamanie patologiczne trzonu kości udowej przez przerzut oraz u jednego pacjenta złamanie w miejscu rozrostu kostniakomięsaka. Pozostałych 22 chorych operowano z powodu nowotworu pierwotnego kości bądź zagrożenia złamaniem patologicznym przez przerzut.

Rodzaj zmian nowotworowych w kości ilustruje Tabela 1.

Sposób rekonstrukcji zależał od umiejscowienia nowotworu. W części bliższej kości udowej u 12 pacjentów łączyliśmy trzon z nasadą bliższą płytą kątową z długim ramieniem udowym, u 10 stosowaliśmy zespolenie śródszpikowe wypełniając ubytek metakrylanem. Natomiast po wycięciu torbieli samoistnej i ziarniniaka kwasochłonnego nasadę z trzonem połączyliśmy przeszczepem ze strzałki wbitym śródszpikowo, a ubytek wypełnialiśmy przeszczepami gąbczastymi.

Wśród 16 chorych z guzem w części środkowej trzonu po resekcji odcinka kości z nowotworem odłamy stabilizowaliśmy różnego rodzaju prętami śródszpikowymi wypełniając ubytek metakrylanem, zaś

Tab. 1. Rodzaj nowotworu kości
Tab. 1. Types of bone neoplasm

Przerzut raka	Liczba	Nowotwory pierwotne	Liczba
piersi	11	kostniakomięsak	3
nerki	11	szpiczak	3
płuca	11	kostniakomięsak przykorowy	2
tarczycy	2	mięsak Ewinga	2
inne	2	fibrohistiocytoma malignum	1
razem	37		11

u jednego chorego z kostniakomięsakiem przykorowym przeszczepami ze strzałki i talerza biodrowego.

W części dalszej trzonu kości udowej resekowaliśmy guz i stabilizowaliśmy udo u 5 chorych płytą, a u pozostałych 4 stosowaliśmy zespolenie śródszpikowe wypełniając ubytek cementem (Tab. 2). U 3 osób wycięto przerzut bez przerwania ciągłości warstwy korowej kości po przyśrodkowej stronie. Ubytek wypełniono cementem a następnie wzmocniono płytą kątową z długim udowym ramieniem.

WYNIKI

W grupie 50 operowanych chorych jedna osoba zmarła po upływie 5 dni od operacji z powodu masywnych zatorów płucnych. Kolejnych 5 osób z zaawansowanym procesem nowotworowym nie podjęło chodzenia. Niemniej jednak mocna stabilizacja pozwoliła im na bezbolesne poruszanie się w łóżku.

Trwałość rekonstrukcji trzonu kości udowej oceniano u 44 chorych. Zmarło 19 chorych do roku po zabiegu, w okresie od roku do 2 lat zmarło kolejnych 19 chorych, a po 3 latach dalszych 6 operowanych. Żyją 4 chorzy. Dwoje z nich operowanych było z powodu kostniakomięsaka przykorowego i mięsaka Ewinga, pozostali zaś z powodu torbieli samoistnej i ziarniniaka kwasochłonnego.

Powikłania

We wczesnym okresie pooperacyjnym u 4 chorych doszło do zakażenia rany i głębokiej infekcji. Mimo czynnej przetoki chodzili oni z pomocą laski łokciowej. Jednemu z nich odjęliśmy kończynę w 1/3 bliższej z powodu dokuczliwych bólów.

Wznowa miejscowa wystąpiła u 5 chorych, w tym u 3 była to wznowa przerzutu zaś u pojedynczych chorych kostniakomięsaka i mięsaka fibrohistiocytarnego. Chorym operowanym z powodu nowotworu pierwotnego wyłuszczono kończynę w biodrze, ale mimo to zmarli między 16 a 18 miesiącem z powodu przerzutów do płuc. Natomiast pacjentów ze wznową przerzutu nie operowaliśmy gdyż nie pozwalał na to ich zły stan ogólny. Wznowy następowały w okresie od 2 do 19 miesięcy, średnio 9 miesięcy od zabiegu operacyjnego. Do czasu rozpoznania wznowy nowotworu chorzy chodzili sprawnie.

Złamania zmęczeniowe metalu obserwowaliśmy u 9 chorych, u 3 złamaniu uległa płyta kątowa założona w bliższej części kości udowej, u pozostałych 6 chorych różnego rodzaju pręty śródszpikowe (Tab. 3).

Tab. 2. Sposoby stabilizacji trzonu kości udowej
Tab. 2. Methods of reconstruction after femoral shaft tumor resections

Pręty blokowane	13
Płyta kątowa	16
Pręt śródszpikowy, płyta	11
Pręty Endera	2
Pręt śródszpikowy, przeszczepy	1
Przeszczep ze strzałki, przeszczepy gąbczaste	2
Pręt Küntschera	4
Płyta	1
Razem	50

Tab. 3. Złamania zmęczeniowe metalu
Tab. 3. Mechanical failures

Rodzaj zespolenia	Liczba wszystkich zespoleń	Liczba złamań metalu	Czas powstania złamania metalu (w miesiącach)
Płyta kątowa	16	4	3,5, 8, 10, 12
Pręty blokowane	13	2	30, 30
Pręt śródszpikowy, płyta	11	3	2,5 10 15
Pręty Endera	2	1	11

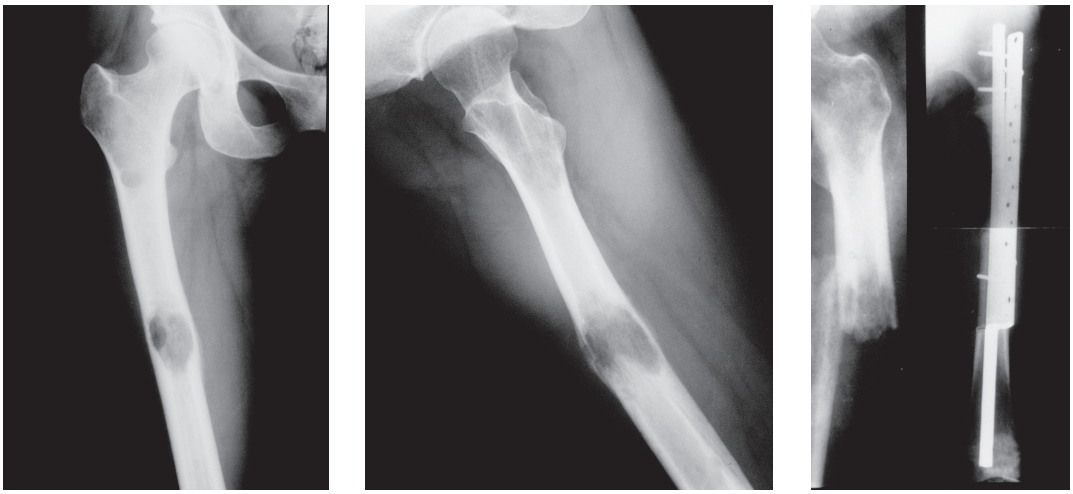

Ryc. 1. Chora lat 63. Złamanie patologiczne trzonu uda przez przerzut raka piersi. Resekcja przerzutu, zespolenie odłamów prętem Küntschera i płytą, wypełnienie ubytku cementem. Chora przeżyła 28 miesięcy
Fig. 1. Female patient, age 63. Femur shaft fracture due to breast cancer metastasis. Tumor resection, reconstruction with Küntscher nail, plate and metyl metacrylate. The patient lived for 28 months after surgery

Złamane płyty i pręty śródszpikowe usunęliśmy wraz z cementem u wszystkich chorych. Stabilizowaliśmy odłamy prętem śródszpikowym i płytą przyłożoną bądź prętami blokowanymi (Ryc. 1).

U 3 osób złamania płyty wystąpiły po stabilizacji w bliższej części trzonu, a u jednej na obwodzie.

Warto nadmienić, że spośród 12 chorych, którym stabilizowaliśmy bliższą część kości udowej płytą kątową więcej jak rok przeżyły jedynie 2 osoby.

O trwałości zespolenia decydowały wymienione powikłania. Zarówno zakażenia jak i wznowa powodowały bowiem obluzowania stabilizacji i w konsekwencji konieczna była wymiana łączników podobnie jak przy ich złamaniu, choć ze względu na zaawansowanie choroby nowotworowej nie zawsze powtórny zabieg był możliwy.

DYSKUSJA

Wznowa nowotworu i zakażenie są najgroźniejszymi powikłaniami. Przede wszystkim zagrażają bezpośrednio życiu chorego, ale również powoduj ą szybkie obluzowanie zespolenia. Yazawa stwierdził wznowę u 15% leczonych chorych z powodu przerzutów nowotworów do kości [6].

Resekcja odcinkowa trzonu kości udowej z powodu nowotworu sprowadza konieczność uzupełnienia ubytku i mocnego połączenia pozostałych odcinków kości. Najlepszym rozwiązaniem jest stabilizacja śródszpikowa. Można w tym celu wykorzystać pręty Endera, Küntschera czy blokowane [7,8,9]. Niezależnie od rodzaju użytego pręta powinien on spełniać podstawowy warunek jakim jest dobra, wyłączająca wszystkie ruchy stabilizacja. Liczba powikłań, w tym obluzowanie zespolenia, wzrasta gdyż wydłużył się czas przeżycia chorych na nowotwory pierwotne i cierpiących z powodu przerzutów do kości innych nowotworów. Yazawa przedstawił wyniki badania statystycznego obliczającego prawdopodobieństwo wystąpienia różnego rodzaju powikłań. Domniemana ich liczba wyniesie po 5 latach 44% przy operacjach przerzutu do kończyny dolnej [6]. W przypadku pojawienia się nawet minimalnego ruchu w obrębie zespolenia może dojść do złamania zmęczeniowego materiału. Natomiast po resekcji nowotworu ubytek trzonu wypełnialiśmy cementem. Zespolenie to musi służyć chorym, szczególnie z przerzutami, do końca ich życia. Minimalny ruch, który powstaje na połączeniu plomby cementowej z kością doprowadza do złamania metalu. Staramy się go wyłączyć wprowadzając cement do jamy szpikowej wraz z prętem. Sposób ten zalecają również Vandewayer i Gebhart [10]. Cement uszczelnia połączenie pręta z warstwą korową kości. Niestety, nie we wszystkich przypadkach udało się wprowadzić cement w odpowiedniej ilości, szczególnie do odłamu bliższego. W tym upatrujemy przyczynę złamań zmęczeniowych prętów. Dodatkowe wzmocnienie zespolenia płytą przyłożoną do boku kości ma przede wszystkim wyłączyć ruchy obrotowe odłamu dalszego i nie zawsze wzmacnia stabilizację. Przyczyną złamania zmęczeniowego metalu może być wczesne obluzowanie użytego łącznika jak i cementu. Dijstra już po 7 tygodniach od operacji opisał wczesne obluzowanie u 14 chorych [11]. Przy wierceniu otworów na śruby może dojść do uszkodzenia pręta wiertłem. Osłabienie pręta zagraża jego złamaniem. Niewątpliwie w nowotworach pierwotnych zamiast cementu lepiej stosować przeszczepy.

Ich przebudowa gwarantuje trwały wynik. W zmianach łagodnych, szczególnie bliższej części trzonu, dobrym sposobem stabilizacji okazał się długi przeszczep ze strzałki wbity śródszpikowo. Takie rozwiązanie wymaga jednak dodatkowego unieruchomienia gipsowego. Stosowane przez nas w odległych czasach płyty okazały się mało przydatne zarówno w stabilizacji bliższej, środkowej jak i obwodowej części trzonu. Król przedstawił złamania płyt u chorych, którym stabilizowano kość udową [12]. U wszystkich chorych, którzy przeżyli więcej niż rok doszło do ich złamania.

WNIOSKI

1. O stabilizacji odłamów po resekcji nowotworu trzonu kości udowej i uzupełnieniu ubytku cementem decyduje połączenie cement-kość.
2. Wypełnianie ubytku po resekcji odcinka kości udowej tylko przez krótki czas jest stabilne, później dochodzi do obluzowania i w konsekwencji złamania pręta.
3. Wypełnianie ubytku cementem kostnym powinno być stosowane u chorych leczonych z powodu przerzutów nowotworów do kości, a nie po leczeniu nowotworów pierwotnych.
4. Płyty łączące odłamy kości udowej nie powinny być stosowane.

PIŚMIENNICTWO

1. Bouma WH, Mulder HJ, Hop WCJ. The influence of intramedullary nailing upon the development of metastases in the treatment of an impending pathological fracture: an experimental study. Clin. Exper. Metastasis. 1983; 1: 205-212.
2. Giannoudis PV, Bastawrous SS, Bunola JA, Macdonald DA, Smith RM. Unreamed intramedullary nailing for pathological femoral fractures. Acta Orthop. Scand. 1999; 70: 29-32.
3. Karachalios T, Atkins RM, Sarangi PP, Crichlow TPKR, Solomon L. Reconstruction nailing for pathological subtrochanteric fractures with coexisting femoral shaft metastases J. Bone Joint Surg. 1993; 75B: 119-122.
4. Mazurkiewicz T, Warda E, Kopacz J. Zasady, sposoby i wyniki osteosyntezy trzonów kości długich zniszczonych przez nowotwory złośliwe. Chir. Narz. Ruchu Ortop. Pol. 1994; 59 Supl.
5. Ganz R, Isler B, Mast J. Internal fixation technique in pathological fractures of the extremites. Arch. Orthop. Trauma Surg. 1984: 103: 73-80.
6. Yazawa Y, Frassica FJ, Chao EYS, Pritchard DJ, Sim FH, Shives TC. Metastatic bone disease: A study of the surgical treatment of 166 pathologic humeral i femoral fractures. Clin. Orthop. 1990; 251: 213-219.
7. Paściak M, Doniec J, Wąsik R, Folta K. Osteosynteza w przerzutach nowotworów do kości długich. Chir. Narz. Ruchu Ortop. Pol. 1994: 59 Supl. 2: 123-124.
8. Skolarczyk A, Cnota H, Leń A. Możliwość operacyjnego leczenia patologicznych złamań w nowotworowych zmianach kości. Chir. Narz. Ruchu Ortop. Pol. 1996; 61 supl. 1: 283-286.
9. Spindel J, Wąsik R, Paściak M, Doniec J. Wyniki radykalnego i paliatywnego leczenia w przerzutach nowotworów do kości długich. Chir. Narz. Ruchu Ortop. Pol. 1996; 61 supl. 1: 280-282.
10. Vandeweyer E, Gebhart M. Treatment of humeral pathological fractures by internal fixation and methylmetacrylate injection. Eur. J. Surg. Oncol. 1997; 23: 238-242.
11. Dijstra S, Wiggers T, van Geel BN, Boxman H. Impending and actual pathological fractures in patients with bone metastases of the long bones. A retrospective study of 233 surgically treated fractures. Eur. J. Surg. 1994; 160: 535-542.
12. Król R, Waloszczyk P, Uciński R, Pankowski J. Morfologia litycznego ubytku oraz tkanek z sąsiedztwa przerzutu nowotworowego leczonego plombą cementową z dodatkiem metotreksatu. Chir. Narz. Ruchu Ortop. Pol. 2000; 65: 87-92.

Adres do korespondencji / Address for correspondence
Dr med. Jacek Kopacz
Katedra i Klinika Ortopedii i Traumatologii AM
20-954 Lublin, ul. Jaczewskiego 8

Otrzymano / Received *01.10.2005 r.*
Zaakceptowano / Accepted *29.11.2005 r.*