Ortopedia *Traumatologia* **Rehabilitacja**
Vol. 7, Nr 6, 2005, 639-645

Andrzej Pucher[1(A,B,D,E)], Roman Jankowski[2(A,B,D)], Andrzej Szulc[3(A,B,D)], Piotr Stryczyński[4(B,D)], Wojciech Strzyżewski[1(C,F)]

[1] *Katedra i Klinika Ortopedii i Traumatologii, Akademia Medyczna im. Karola Marcinkowskiego, Poznań*
[2] *Katedra i Klinika Neurochirurgii, Akademia Medyczna im. Karola Marcinkowskiego, Poznań*
[3] *Katedra i Klinika Ortopedii i Traumatologii Dziecięcej, Akademia Medyczna im. Karola Marcinkowskiego, Poznań*
[4] *Oddział Neurochirurgiczny, NZOZ Szpital, Puszczykowo*

Leczenie operacyjne kręgozmyków: dysplastycznego i cieśni

Surgical treatment of dysplastic and isthmic spondylolisthesis

Słowa kluczowe: *spondylodeza in situ, metoda Harringtona, spondylodeza tylno-boczna*
Key words: *spondylodesis – in situ fusion, Harrington method, posterolateral fusion*

SUMMARY

Background. *Dysplastic spondylolisthesis results from a congenital malformation of the vertebral processes, sometimes accompanied by spina bifida; its progression causes subluxation or dislocation in the intervertebral joints and an anterior repositioning of the entire vertebra. Isthmic spondylolisthesis, on the other hand, most often results from a spinal fissure. The body and part of the arch are dislocated, while the intervertebral joints are normal. Treatment is indicated when there is pain, neurological symptoms, or radiological signs of progression of the slippage.*

Material and methods. *Twenty-five patients with spondylolisthesis (14 with dysplastic and 11 with isthmic) were treated surgically using in situ fusion, the Harrington method with posterolateral fusion, or transpedicular instrumentation with posterolateral fusion. Grade III or IV spondylolisthesis was reduced with traction screws. Decompression of the spinal canal and intervertebral foramina was performed in patients with neurological deficits.*

Results. *Complete pain relief was achieved in 72% of the patients, partial in 24%, none in 4%. Neurological deficits subsided in the majority of patients. Complete recovery was achieved in 87.5% of the transpedicular patients, 72.7% of the in situ fusion patients, and 50% of the Harrington patients. Transient neurological complications occurred in 2 patients after complete reduction of the displacement, mechanical complications (hook dislocation, rod or screw failure) in 2 patients.*

Conclusions. *Complete reduction of the slippage proved to be a riskier procedure than partial reduction.*

STRESZCZENIE

Wstęp. *Kręgozmyk dysplastyczny (wrodzony) powstaje w wyniku wrodzonej dysplazji wyrostków stawowych, której czasami towarzyszy rozszczep łuków kręgów (spina bifida). Z powodu dysplazji dochodzi do podwichnięcia lub zwichnięcia w stawach międzykręgowych i przemieszczenia całego kręgu do przodu. Kręgozmyk cieśni jest najczęściej następstwem kręgoszczeliny. Ześlizgowi ulega trzon z częścią łuku kręgu; stawy międzykręgowe są prawidłowe. Problemy terapeutyczne powstają z powodu pojawienia się dolegliwości bólowych, objawów neurologicznych oraz obserwowanej radiologicznie progresji ześlizgu.*

Materiał i metody. *25 chorych z kręgozmykiem dysplastycznym (14 chorych) i cieśni (11 chorych) było leczonych operacyjnie trzema metodami: spondylodezą in situ, zestawem Harringtona z spondylodezą tylno-boczną oraz instrumentarium przeznasadowym, również z spondylodezą tylno-boczną. U chorych z kręgozmykiem III*

i IV stopnia wykonano repozycję kręgozmyku śrubami wyciągowymi. U chorych z objawami neurologicznymi wykonano uwolnienie (dekompresję) struktur nerwowych w kanale kręgowym i otworach międzykręgowych.

Wyniki. *Dolegliwości bólowe ustąpiły całkowicie u 72% chorych, częściowo u 24% chorych, utrzymały się nadal po operacji u 4% chorych. Objawy neurologiczne ustąpiły u większości chorych. Pełną poprawę uzyskano po zastosowaniu instrumentarium przeznasadowego u 87,5% chorych, spondylodezy in situ u 72,7% chorych i zestawu Harringtona u 50% chorych. Powikłania: neurologiczne – przemijające u 2 chorych po pełnej repozycji kręgozmyku, mechaniczne – u 4 chorych – dyslokacje haków, złamanie pręta, złamanie śruby.*

Wnioski. *Pełna repozycja kręgozmyku okazała się ryzykowna, natomiast częściowa repozycja kręgozmyku była bardziej bezpieczna.*

WSTĘP

Kręgozmyk dysplastyczny (wrodzony) powstaje w wyniku wrodzonej dysplazji wyrostków stawowych, której czasami towarzyszy rozszczep łuków kręgów (spina bifida). Z powodu dysplazji dochodzi do podwichnięcia lub zwichnięcia w stawach międzykręgowych i przemieszczenia całego kręgu do przodu względem niżej położonego kręgu lub kości krzyżowej.

Kręgozmyk cieśni jest najczęściej następstwem kręgoszczeliny, której powstanie tłumaczą dwie teorie: wrodzona i urazowa [1,2]. Ześlizgowi ulega trzon z częścią łuku kręgu. Pozostała część łuku kręgu z wyrostkiem kolczystym nie zmieniają swojego położenia. Stawy międzykręgowe są prawidłowe.

Kręgozmyk dysplastyczny i kręgozmyk cieśni występują u dzieci i młodzieży. U części z nich wymienione kręgozmyki przebiegają bezobjawowo, rzadziej objawy kliniczne pojawiają się dopiero w późniejszym wieku. Problemy terapeutyczne powstają z powodu pojawienia się dolegliwości bólowych, objawów neurologicznych oraz obserwowanej radiologicznie progresji ześlizgu. Progresja ześlizgu występuje u 4-5%, najczęściej u dziewcząt z kręgozmykiem dysplastycznym w okresie przyspieszonego wzrostu [1]. Większość autorów nie obserwowała progresji ześlizgu po zakończeniu wzrostu [1,3]. Duża progresja ześlizgu po zakończeniu wzrostu łączyła się najczęściej z urazem, natomiast niewielka progresja ześlizgu z postępującymi zmianami zwyrodnieniowymi krążka międzykręgowego.

MATERIAŁ I METODY

Materiał stanowiło 25 chorych leczonych operacyjnie z powodu kręgozmyku dysplastycznego (14 chorych) i kręgozmyku cieśni (11 chorych). Wiek chorych wahał się od 13 lat do 49 lat, średnia: 19 lat. Tylko 5 operowanych chorych przekroczyło 20 rok życia w czasie operacji.

Głównym problemem klinicznym były bóle kręgosłupa promieniujące do kończyn dolnych. Dolegliwości bólowe nie ustępowały pomimo wcześniejszego leczenia nieoperacyjnego, trwającego od kilku miesięcy do kilkunastu lat.

W badaniu klinicznym stwierdziliśmy ograniczenie ruchów w części lędźwiowej kręgosłupa. W kręgozmykach trzeciego i czwartego stopnia widoczna była deformacja tułowia spowodowana zwiększoną lordozą lędźwiową oraz odciążającą funkcjonalną skoliozą (Ryc. 2e).

Objawy neurologiczne występowały u 9 chorych, w tym u 5 chorych z kręgozmykiem dysplastycznym i u 4 chorych z kręgozmykiem cieśni. Wśród objawów neurologicznych stwierdziliśmy rwę kulszową (7 chorych), niedowłady stóp (2 chorych), brak odruchu ze ścięgna Achillesa (4 chorych), osłabienie lub zniesienie czucia powierzchniowego w zakresie podudzia i stopy (6 chorych).

W badaniu radiologicznym wykonywaliśmy zdjęcia w projekcjach: przednio-tylnej, bocznej, skośnych i czynnościowych. Kręgozmyk L_5-S_1 występował u 23 chorych, kręgozmyk L_4-L_5 u pozostałych 2 chorych.

Tab. 1. Rodzaj i stopień kręgozmyku
Tab. 1. Type and grades of spondylolisthesis

Rodzaj kręgozmyku Type of spondylolisthesis	Liczba chorych z kręgozmykiem Number of patients			
	I°	II°	III°	IV°
Dysplastyczny Dysplastic	1	6	4	3
Cieśni Isthmic	4	5	2	–
Razem Total	5	11	6	3

Tab. 2. Rodzaj leczenia operacyjnego u chorych z różnym stopniem kręgozmyku
Tab. 2. Surgical treatment methods used in patients with different grades of spondylolisthesis

Rodzaj leczenia operacyjnego Type of surgery	Liczba chorych z kręgozmykiem Number of patients			
	I°	II°	III°	IV°
Spondylodeza in situ Fusion in situ	3	7	1	–
Zestaw Harringtona – spondylodeza Harrington method – fusion	1	2	2	1
Instrumentarium przeznasadowe – spondylodeza Transpedicular instrumentation – fusion	1	2	3	2
Razem Total	5	11	6	3

spondylodeza = spondylodeza tylno-boczna
fusion = posterolateral arthrodesis

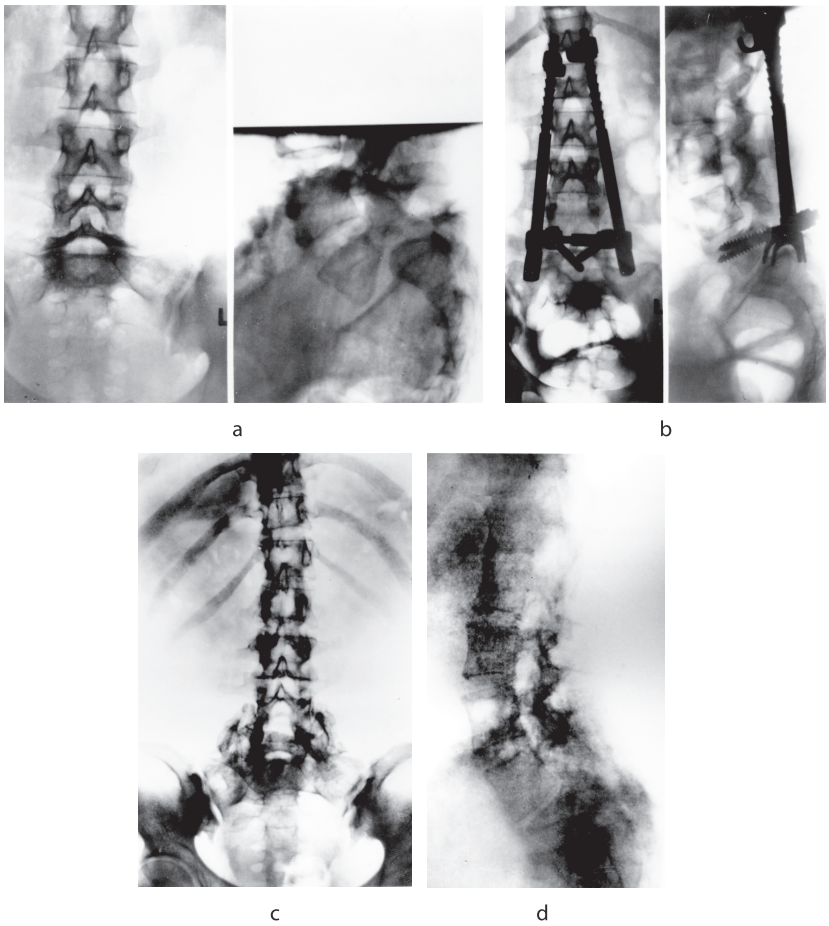

Ryc. 1. a: Radiogramy chorej lat 15 z kręgozmykiem dysplastycznym L_5-S_1 IV stopnia; b: po leczeniu operacyjnym – wykonano laminektomię, repozycję kręgozmyku zestawem Harringtona z spondylodezą tylno-boczną L_4-S_1; c, d: 8 lat po operacji (zestaw Harringtona usunięto po 3 latach).
Fig. 1. a: Radiograph of a 15-year-old girl with L_5-S_1 dysplastic spondylolisthesis, grade IV; b: immediate postoperatively (laminectomy, reduction by Harrington method and posterolateral fusion of L_4-S_1); c, d: 8 years after surgery (Harrington instrumentation was removed 3 years post surgery)

Stopień kręgozmyku (Tab. 1) określaliśmy według czterostopniowej skali podanej przez Meyerdinga [4].

U chorych z objawami neurologicznymi wykonaliśmy rezonans magnetyczny w celu dokładnej oceny stopnia zwężenia kanału kręgowego i przebiegu struktur nerwowych na poziomie kręgozmyku (Ryc. 2c, 2d).

Leczenie operacyjne

Celem leczenia operacyjnego było uzyskanie stabilizacji kręgosłupa. U chorych z objawami neurologicznymi dodatkowym celem było uwolnienie z ucisku struktur nerwowych w kanale kręgowym i otworach międzykręgowych (usunięcie krążka międzykręgowego, zrostów włóknistych, uciskających elementów kostnych). W zależności od rodzaju operacji i postępowania pooperacyjnego konieczny był podział chorych na trzy grupy (Tab. 2).

W pierwszej grupie znalazło się 11 chorych leczonych operacyjnie w latach 1970-1980. Stabilizacja kręgosłupa polegała na wykonaniu spondylodezy tylno-bocznej in situ L_4-S_1 (kręgozmyk L_5-S_1) i L_3-L_5 (kręgozmyk L_4-L_5) przeszczepami kostnymi z talerza biodrowego. Po operacji stosowano unieruchomienie w gorsecie gipsowym i ortopedycznym od 10 do 16 miesięcy, w zależności od oceny radiologicznej spondylodezy.

W drugiej grupie 6 chorych leczonych w latach 1971-1991 zastosowano zestaw Harringtona ze śrubami wyciągowymi w przypadkach repozycji kręgozmyku (Ryc. 1b). Spondylodeza była wykonana podobnie jak u chorych w pierwszej grupie. Po operacji stosowano gorset gipsowy i ortopedyczny od 8 do 12 miesięcy.

W trzeciej grupie 8 chorych leczonych w latach 1994-2001 do stabilizacji i repozycji kręgozmyku wprowadzono instrumentarium przeznasadowe. Spondylodeza tylno-boczna była wykonana podobnie jak w dwóch pierwszych grupach chorych. Po operacji stosowano unieruchomienie jedynie u chorych po repozycji kręgozmyku od 4 do 6 miesięcy.

Repozycję kręgozmyku III i IV stopnia (Ryc. 1, 2) wykonaliśmy u 9 chorych, w tym u 3 chorych zestawem Harringtona i pozostałych 6 instrumentarium przeznasadowym. Laminektomia i facetektomia po-

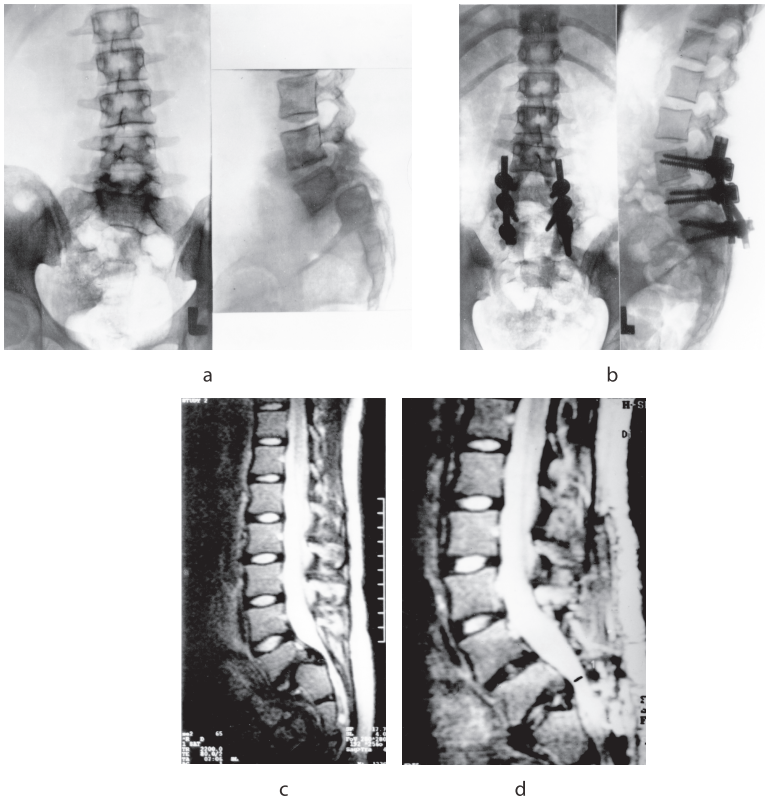

Ryc. 2. a: Radiogramy chorej lat 12 z kręgozmykiem dysplastycznym L_5-S_1 IV stopnia; b: radiogramy 4 lata po leczeniu operacyjnym – wykonano laminektomię, repozycję kręgozmyku instrumentarium przeznasadowym, spondylodezę tylno-boczną L_4-S_1; c: MR przed leczeniem operacyjnym – widoczne zwężenie kanału kręgowego i ucisk na struktury nerwowe na wysokości kręgozmyku; d: MR po operacyjnej dekompresji

Fig. 2. a: Radiographs of a 12-year-old girl with dysplastic spondylolisthesis L_5-S_1 grade IV; b: 4 years postoperatively (laminectomy, reduction by transpedicular instrumentation, posterolateral fusion of L_4-S_1); c: pre-operative MRI – narrowing spinal canal with compression of nervous; d: MRI after operative decompression

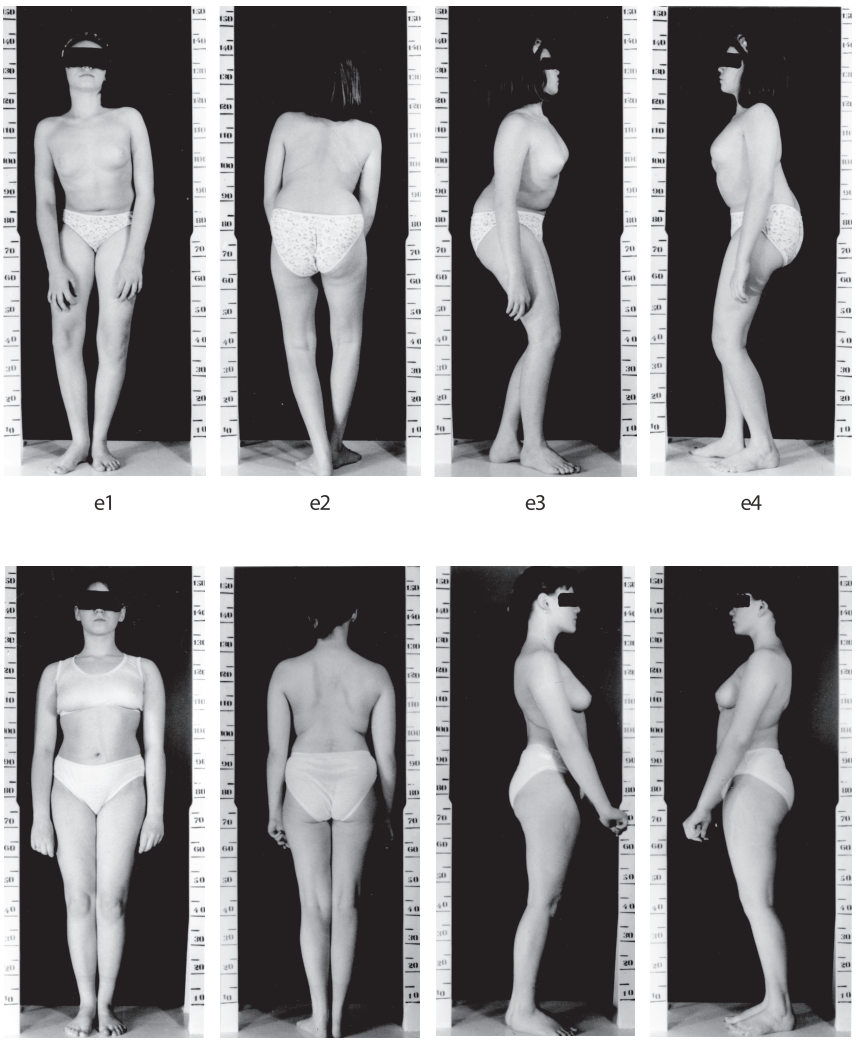

Ryc. 2. Chora – e: przed leczeniem operacyjnym; f: poprawa sylwetki – 4 lata po operacji
Fig. 2. Patient – e: before surgery; f: improvement 4 years after surgery

Tab. 3. Wynik leczenia w zależności od rodzaju leczenia
Tab. 3. Outcome according to surgical treatment method

Rodzaj leczenia operacyjnego Type of surgery	Wynik leczenia N(%) Result N (%)			Razem Total
	pełna poprawa full improvement	częściowa poprawa partial improvement	brak poprawy no improvement	
Spondylodeza in situ Fusion in situ	8 (72,7%)	3 (27,3%)	–	11 (100,0%)
Zestaw Harringtona – spondylodeza Harrington method – fusion	3 (50,0%)	2 (33,3%)	1 (16,7%)	6 (100,0%)
Instrumentarium przeznasadowe – spondylodeza Transpedicular instrumentation – fusion	7 (87,5%)	1 (12,5%)	–	8 (100,0%)
Ogółem Total	18 (72,0%)	6 (24,0%)	1 (4,0%)	25 (100,0%)

przedzająca repozycję kręgozmyku umożliwiała dokładne odbarczenie uciśniętych struktur nerwowych w kanale kręgowym i otworach międzykręgowych i ich kontrolę w czasie repozycji. Dla ułatwienia repozycji dokonano mobilizacji kręgosłupa w miejscu kręgozmyku poprzez usunięcie krążka międzykręgowego, przecięcie więzadła podłużnego tylnego oraz resekcji tylno-górnej części niższego kręgu lub pierwszego segmentu kości krzyżowej.

WYNIKI

Dolegliwości bólowe ustąpiły całkowicie u 18 (72%) chorych, w tym u 8 (73%) po spondylodezie in situ, u 3 (50%) po leczeniu zestawem Harringtona i u 7 (87%) po zastosowaniu stabilizacji przeznasadowej (Tab. 3). U 6 chorych występują okresowe dolegliwości bólowe na wysokości oraz powyżej spondylodezy. U 1 chorego leczonego w drugiej grupie chorych utrzymują się stałe dolegliwości bólowe kręgosłupa. W badaniu radiologicznym stwierdziliśmy staw rzekomy w miejscu spondylodezy (chory nie wyraża zgody na ponowne leczenie operacyjne).

Objawy neurologiczne: objawy rwy kulszowej ustąpiły u wszystkich chorych. Niedowład stóp cofnął się całkowicie u jednego chorego i częściowo u drugiego. Zaburzenia czucia ustąpiły całkowicie u 3 chorych i wyraźnie zmniejszyły się u 1 chorego.

Repozycja kręgozmyku. Pełną repozycję kręgozmyku wykonaliśmy u 2 chorych, częściową repozycję (50%-70%) u 5 chorych. U dwóch chorych repozycja kręgozmyku nie powiodła się. Nieudana repozycja kręgozmyku u pierwszego chorego była spowodowana wadliwym wprowadzeniem śrub wyciągowych, u drugiego chorego koniecznością usunięcia śrub wyciągowych z powodu konfliktu z korzeniem nerwowym jednej z śrub. Po repozycji kręgozmyku zestawem Harringtona obserwowaliśmy częściowy nawrót ześlizgu w pierwszych 2 latach od operacji. Natomiast u chorych po repozycji kręgozmyku instrumentarium przeznasadowym nawrotu ześlizgu nie obserwowaliśmy.

Powikłania

Powikłania neurologiczne wystąpiły u 2 chorych po pełnej repozycji kręgozmyku czwartego stopnia w postaci obustronnych niedowładów stóp z osłabieniem czucia. Niedowłady i zaburzenia czucia cofnęły się samoistnie w czasie 3 miesięcy po operacji.

Z powikłań mechanicznych wystąpiły dyslokacje haków (zestaw Harringtona) u 2 chorych i złamanie pręta Harringtona u jednej chorej oraz złamanie śruby przeznasadowej u 1 chorej. Uszkodzone implanty zostały usunięte. Po usunięciu implantów chorzy nie skarżą się na żadne dolegliwości bólowe.

DYSKUSJA

W leczeniu operacyjnym kręgozmyku spondylodeza przednia międzytrzonowa znajduje wielu zwolenników i jest coraz szerzej stosowana. Nadal popularna i konkurencyjna spondylodeza tylno-boczna została wnikliwie oceniona. Na przestrzeni lat zmieniały się sposoby unieruchomienia kręgosłupa, zestawy implantów służące uzyskaniu wstępnej stabilizacji i repozycji kręgozmyku. W przedstawionej pracy niezmieniona pozostała spondylodeza tylno-boczna odpowiedzialna za stabilizację kręgosłupa w długim okresie obserwacji.

Spondylodezą tylno-boczną in situ leczyliśmy przede wszystkim chorych z niewielkim stopniem ześlizgu. Uzyskaliśmy odległe, dobre wyniki leczenia podobnie jak inni autorzy [5,6,7,2]. Nie stwierdziliśmy stawów rzekomych, progresji ześlizgu, powikłań neurologicznych, obserwowanych przez wielu autorów po leczeniu spondylodezą in situ chorych głównie z dużym stopniem ześlizgu [8,9,10].

Gorsze wyniki uzyskaliśmy u chorych leczonych zestawem Harringtona z spondylodezą tylno-boczną. Zestaw kompresyjny Harringtona był zbyt słaby mechanicznie dla uzyskania wstępnej stabilizacji kręgosłupa [11]. Grube pręty Harringtona zajmowały wiele miejsca i utrudniały wykonanie solidnej spondylodezy. Dyslokacje haków były powodem wcześniejszego usunięcia zestawu niż planowano. Po repozycji kręgozmyku zestawem Harringtona obserwowaliśmy częściowy nawrót ześlizgu.

Najlepsze wyniki uzyskaliśmy po stabilizacji kręgosłupa instrumentarium przeznasadowym z spondylodezą tylno-boczną. U 87% leczonych tą metodą ustąpiły dolegliwości bólowe. Unieruchomienie zewnętrzne stosowaliśmy jedynie u chorych po repozycji kręgozmyku. Po repozycji kręgozmyku instrumentarium przeznasadowym nie obserwowaliśmy nawrotu ześlizgu.

U chorych z objawami neurologicznymi uwolniono z ucisku struktury nerwowe w kanale kręgowym. Podobną dekompresję u chorych z kręgozmykiem z towarzyszącymi objawami neurologicznymi wykonują również inni autorzy [12,13,10]. Natomiast nieliczni autorzy uważają, iż w kręgozmykach dysplastycznych dekompresja nie jest konieczna, ponieważ objawy neurologiczne ustępują samoistnie po dokonaniu się solidnej spondylodezy [7,3,14].

Ocena przedoperacyjna, obserwacja śródoperacyjna i remisja objawów neurologicznych w naszym materiale uzasadniają celowość dekompresji struktur nerwowych w kanale kręgowym w czasie leczenia operacyjnego chorych z kręgozmykiem dysplastycznym i cieśni.

Problemem dyskusyjnym w przedstawionym materiale oraz w piśmiennictwie jest repozycja krego-

zmyku. Repozycja kręgozmyku III i IV stopnia przywraca prawidłową anatomię kręgosłupa, poprawia sylwetkę i stwarza lepsze warunki dla spondylodezy [13,15,16,17]. Wielu autorów zwraca uwagę na trudności techniczne repozycji kręgozmyku, powikłania neurologiczne, nawroty ześlizgu, częste konieczne reoperacje [5,15,18,19,20]. Dlatego niektórzy autorzy uważają repozycję kręgozmyku za zbyt ryzykowną i nawet w dużych kręgozmykach polecają jedynie spondylodezę in situ [12,19,10]. Pełna repozycja kręgozmyku w przedstawionym materiale okazała się ryzykowna (przemijające powikłania neurologiczne). Natomiast częściowa repozycja kręgozmyku była bardziej bezpieczna.

WNIOSKI

1. Spondylodeza tylno-boczna jest dobrą metodą uzyskania stabilizacji kręgosłupa w leczeniu operacyjnym kręgozmyków: dysplastycznego i cieśni.
2. Najlepsze wyniki uzyskano spondylodezą tylnoboczną w połączeniu z instrumentarium przeznasadowym.
3. U chorych z kręgozmykiem i towarzyszącymi objawami neurologicznymi wskazane jest jednoczesne wykonanie dekompresji struktur nerwowych w kanale kręgowym.
4. Pełna operacyjna repozycja kręgozmyku III i IV stopnia była ryzykowna w porównaniu do częściowej repozycji, która była bardziej bezpieczna.

PIŚMIENNICTWO

1. Fredrickson BE, Baker D, McHolick WJ et al. The natural history of spondylolysis and spondylolisthesis. J Bone Joint Surg 1984;66-A:699-707.
2. Velikas EP, Blackburne JS. Surgical treatment of spondylolisthesis in children and adolescents. J Bone Joint Surg 1981;63-B:67-70.
3. Lonstein JE. Spondylolisthesis in children. Spine 1999; 24:2640-2648.
4. Moszko A. Radiologiczna ocena niestabilności połączenia lędźwiowo-krzyżowego u ludzi młodych. Rozprawa doktorska. AM Poznań 2000.
5. Dewald RL, Faut MM, Taddonio RF et al. Severe lumbosacral spondylolisthesis in adolescents and children. J Bone Joint Surg 1981;63-A:619-626.
6. Harris IE, Weinstein SL. Long-term follow-up of patients with grade III and IV spondylolisthesis. J Bone Joint Surg 1987;69-A:960-969.
7. Johnson JR, Kirwan EO. The long-term results of fusion in situ for severe spondylolisthesis. J Bone Joint Surg 1983;65-B:43-46.
8. Schoenecker PL, Cole HO, Herring JA et al. Cauda equina syndrome after in situ arthrodesis for severe spondylolisthesis at the lumbosacral junction. J Bone Joint Surg 1990;72-A:369-377.
9. Seitsalo S, Österman K, Hyvärinen H et al. Severe spondylolisthesis in children and adolescents. J Bone Joint Surg 1990;72-B:259-265.
10. Smith MD, Bohlman HH. Spondylolisthesis treated by a single-stage operation combining decompression with in situ posterolateral and anterior fusion. J Bone Joint Surg 1990;72-A:415-421.
11. Głowacki M, Szulc A, Nazar J et al. Błędne wskazania do zastosowania zestawów konstrukcyjnych oraz powikłania instrumentacji w leczeniu operacyjnym nieurazowych kręgozmyków. Chir Narz Ruchu Ortop Pol 1995; supl. 1: 71-74.
12. Blackburne JS, Velikas EP. Spondylolisthesis in children and adolescents. J Bone Joint Surg 1977;59-B:490-494.
13. Boos N, Marchesi D, Aebi M. Treatment of spondylolysis and spondylolisthesis with Corel-Dubousset instrumentation. J Spinal Disord 1991;4:472-479.
14. Wiltse LL, Jackson DW. Treatment of spondylolisthesis and spondylolysis in children. Clin Orthop 1976;117:92-100.
15. Harrington PR, Tullos HS. Spondylolisthesis in children. Clin Orthop 1971;79:75-84.
16. Pucher A, Siński A. Instrumentarium do repozycji kręgozmyku. In: Bącal K, ed. Biomechanika kręgosłupa. Zielona Góra: 1988. str. 109-111.
17. Steffee AD, Sitkowski DJ. Reduction and stabilization of grade IV spondylolisthesis. Clin Orthop 1988;227:82-89.
18. Matthiass HH, Heine J. The surgical reduction of spondylolisthesis. Clin Orthop 1986;203:34-44.
19. Poussa M, Schlenzka D, Seitsalo S et al. Surgical treatment of severe isthmic spondylolisthesis in adolescents. Reduction or fusion in situ. Spine 1993;18(7):894-901.
20. Smoczyński A, Kozakiewicz P, Smoczyński M. Nowe instrumentarium do nastawienia kręgozmyku. Chir Narz Ruchu Ortop Pol 1995; supl. 1: 75-80.

Adres do korespondencji / Address for correspondence
Prof. AM dr hab. Andrzej Pucher
Klinika Ortopedii AM
61-545 Poznań, ul. 28 Czerwca 1956 nr 135/147

Otrzymano / Received *20.04.2005 r.*
Zaakceptowano / Accepted *16.08.2005 r.*