Ortopedia *Traumatologia* **Rehabilitacja**
© MEDSPORTPRESS, 2006; 2(6); Vol. 8, 129-133

Zaangażowanie Autorów
A – Przygotowanie projektu badawczego
B – Zbieranie danych
C – Analiza statystyczna
D – Interpretacja danych
E – Przygotowanie manuskryptu
F – Opracowanie piśmiennictwa
G – Pozyskanie funduszy

Author's Contribution
A – Study Design
B – Data Collection
C – Statistical Analysis
D – Data Interpretation
E – Manuscript Preparation
F – Literature Search
G – Funds Collection

Bogusław Baczkowski(A,B,C,D), **Adam Lorczyński**(A,B,C,E), **Jarosław Kabuła**(C,E,F), **Rafał Camilleri**(E,F,G)
Klinika Chirurgii Ręki, Katedra Ortopedii i Traumatologii Narządu Ruchu, AM, Gdańsk

Naprawa więzadła łódeczkowato-księżycowatego z użyciem kotwic

Scapholunate ligament repair using suture anchors

Słowa kluczowe: *urazy nadgarstka, powikłania okołooperacyjne, druty Kirschnera*
Key words: *wrist injuries, surgical complications, Kirschner nail*

STRESZCZENIE

Wstęp. *W pracy przedstawiono technikę naprawy uszkodzeń urazowych więzadeł międzynadgarstkowych za pomocą kotwic Mitek.*

Materiał i metody. *Na podstawie materiału klinicznego naprawy więzadła S-L u 3 chorych w uszkodzeniach zastarzałych (od 8 tygodni do 5 miesięcy od urazu) wykazano, że zastosowanie kotwic upraszcza technikę operacyjną, eliminuje trudności techniczne w przeprowadzeniu ścięgna przez kanał kostny oraz zmniejsza możliwość powikłań spotykanych w klasycznych naprawach więzadłowych.*

Wyniki i Wnioski. *Technika operacyjna stosowana w Klinice Chirurgii Ręki AM w Gdańsku łączy nastawienie przemieszczenia kości łódeczkowatej z dojścia grzbietowego, czasową stabilizację międzynadgarstkową łódeczkowato-główkowatą (S-C) za pomocą drutów Kirschnera, mającą na celu zbliżenie uszkodzonego więzadła z kapsulodezą wykonaną z użyciem kotwic Mitek.*

SUMMARY

Background. *This article describes the surgical repair of scapholunate ligament injury using Mitek suture anchors.*

Material and methods. *3 patients with neglected injuries of the scapholunate ligament were operated from 8 weeks to 5 months after trauma. The authors found that using the Mitek anchor suture simplifies the operative technique, obviates the technical difficulties involved in guiding the tendon through the bone tunnel, and reduces the possibility of the complications seen in the standard ligament repair techniques.*

Results and Conclusions. *The operative technique used in the Clinic of Hand Surgery at the Medical University of Gdansk combines reduction of the displaced scaphoid bone from the dorsal approach and temporary scaphocapitate fixation with K wires, bringing the ruptured ligament closer with capsulodesis using Mitek suture anchors.*

Liczba słów/Word count: 1526 **Tabele/Tables:** 0 **Ryciny/Figures:** 5 **Piśmiennictwo/References:** 15

Adres do korespondencji / Address for correspondence
dr hab. med. Bogusław Baczkowski
80-298 Leźno, ul. Cicha 2A,
tel./fax: (0-58) 684-90-03, e-mail: bbhandsurg@net2u.pl

Otrzymano / Received *16.02.2006 r.*
Zaakceptowano / Accepted *21.04.2006 r.*

WSTĘP

Całkowite uszkodzenie więzadła łódeczkowato-księżycowatego (S-L) powoduje niestabilność nadgarstka, zespół bólowy w wyniku rozwoju wzorca niestabilności typu SLAC, narastające ograniczenie ruchomości, a w końcu powstanie zmian zwyrodnieniowych.

Wobec trudności technicznych napotykanych w klasycznych rekonstrukcjach więzadeł nadgarstka, podjęto próbę zastosowania mini-kotwic Mitek firmy Johnson and Johnson dla naprawy układu więzadłowego [1,2]. Mayfield opisał uszkodzenie więzadła S-L jako pierwszy stopień wzorca niestabilności okołoksiężycowatych nadgarstka [3].

Przywrócenie prawidłowych stosunków anatomicznych ma kluczowe znaczenie dla prawidłowej kinematyki nadgarstka. Naprawa bezpośrednio po urazie (zakładając szybkie i prawidłowe rozpoznanie) jest prosta – wymaga nastawienia, derotacji kości łódeczkowatej i przezskórnej stabilizacji S-C lub S-L (1), lub nastawienia sposobem otwartym (1) i kierunkowej naprawy więzadłowej [1,2,4,5].

Postępowanie w przypadkach zastarzałych jest trudne, powodowane brakiem możliwości nastawienia anatomicznego w wyniku nasilonego włóknienia i obkurczenia układu więzadłowego, nawet mimo braku zmian zwyrodnieniowych [1]. Trudności techniczne w dokonaniu nastawienia, derotacji i uzyskania kongruencji stawu S-L stwarzają konieczność podjęcia decyzji śródoperacyjnej co do wyboru sposobu częściowego usztywnienia nadgarstka. Należy rozważyć wykonanie usztywnienia łódeczkowato-czworobocznego (STT), łódeczkowato-księżycowatego (SL), łódeczkowato-główkowatego (SC) lub usztywnienia łódeczkowato-księżycowato-główkowatego (SLC) [6,7]. W rozważaniach tych pomijamy uszkodzenia zastarzałe, gdzie stan czynnościowy i zmiany widoczne na radiogramach a priori kwalifikują do wykonania częściowego usztywnienia nadgarstka lub resekcji wyrostka rylcowatego [1].

MATERIAŁ I METODY

Obejmuje 3 chorych w wieku od 21 do 48 lat, u których rozpoznano urazowe uszkodzenie więzadła łódeczkowato-księżycowatego. Czas od urazu do operacji wahał się od 8 tygodni do 5 miesięcy. U 2 chorych było to uszkodzenie izolowane, niestabilność I° wg Mayfielda i Garcia-Eliasa [1,3]. U jednego chorego niestabilność łódeczkowato-księżycowata była konsekwencją zwichnięcia okołoksiężycowatego grzbietowego II° [1,3]. Zwichnięcie nastawiono bezpośrednio po urazie. Chorego skierowano do Kliniki z powodu utrzymującej się niestabilności nadgarstka i utrzymującego się poszerzenia odległości SL, celem dokonania naprawy więzadła łódeczkowato-księżycowatego (Ryc. 1).

Technika operacyjna

Naprawa więzadła łódeczkowato-księżycowatego wykonywana jest z dostępu grzbietowego na granicy II-III przedziału prostowników. Otwarcie torebki jest wykonywane w rzucie więzadła SL, tak by wytworzyć 2 płaty – promieniowy i łokciowy do wykonania kapsulodezy.

W przypadku wypełnienia przestrzeni SL tkanką łączną włóknistą, usuwano ją do granicy uszkodzenia więzadła. W pozycji zerowej nadgarstka, przy zastosowaniu testu dystrakcyjnego, dokonywano derotacji kości łódeczkowatej tak, by nastawić staw międzynadgarstkowy SL [3]. Dokonywano stabilizacji ło-

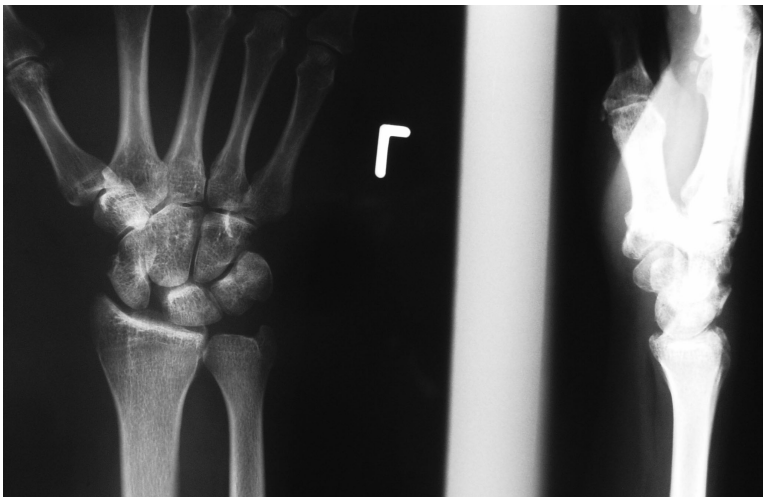

Ryc. 1. Zastarzałe uszkodzenie więzadła SL po zwichnięciu okołoksiężycowatym nadgarstka
Fig. 1. Inverterate lesion of SL ligament after perilunar dislocation

deczkowato-główkowatej (S-C) za pomocą 2 drutów Kirschnera dla zachowania repozycji, z powodu predylekcji do poziomego ustawienia kości łódeczkowatej. Nawiercano otwory w kości łódeczkowatej i księżycowatej około 3 mm od stawu SL, prostopadle i centralnie w osi kości, uważając by nie spowodować perforacji części korowej po stronie grzbietowej. W przygotowane otwory wprowadzano kotwice mini -Mitek o średnicy 3,5 mm, firmy Johnson-Johnson (Ryc. 2,3). Szew wyprowadzano przez torebkę ku stronie grzbietowej i wiązano nad torebką, dokonując kapsulodezy grzbietowej, dalej zamykano szczelnie torebkę i troczek prostowników, zakładano drenaż stawu i III przedziału prostowników. Wynik radiologiczny po operacji przedstawia Ryc. 4a, b. Kończynę unieruchamiano w podłużniku gipsowym na 6 tygodni. Następnie prowadzono leczenie usprawniające.

WYNIKI

Chorych po rekonstrukcji więzadła SL badano po 1 roku od operacji.

Dla oceny obiektywnej stosowano kartę badania uwzględniającą parametry obiektywne, jak zakres ruchu i siłę chwytu, parametry radiologiczne oraz parametry subiektywne: jak ocenę bólu, możliwości wykonywania pracy (Ryc. 5 a,b) [7,8].

Łączna skala punktowa wynosiła od 0-100 pkt.

Badanie obejmowało wykonanie radiogramów w pozycji zerowej nadgarstka, pomiar kątów SL i odległo-

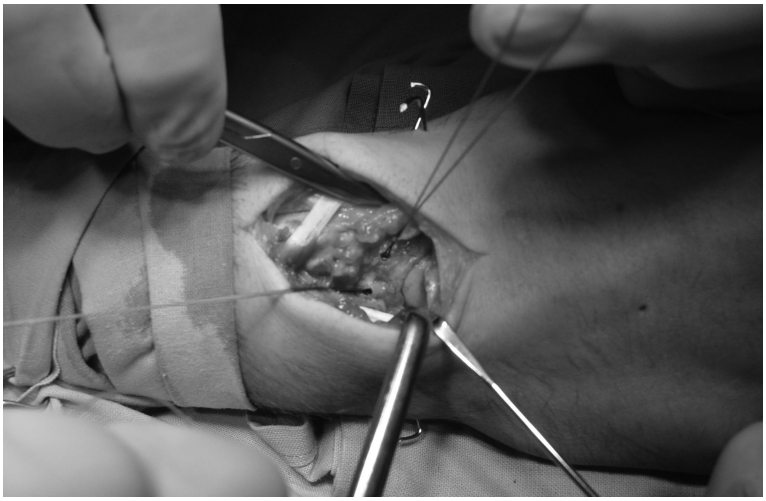

Ryc. 2. Nastawienia stawu międzynadgarstkowego SL, stabilizacja SC drutami Kirschnera, wprowadzenie kotwic do kości łódeczkowatej i księżycowatej
Fig. 2. Reduction of SL joint, K-wire stabilization, anchor placement In scaphoid and lunate

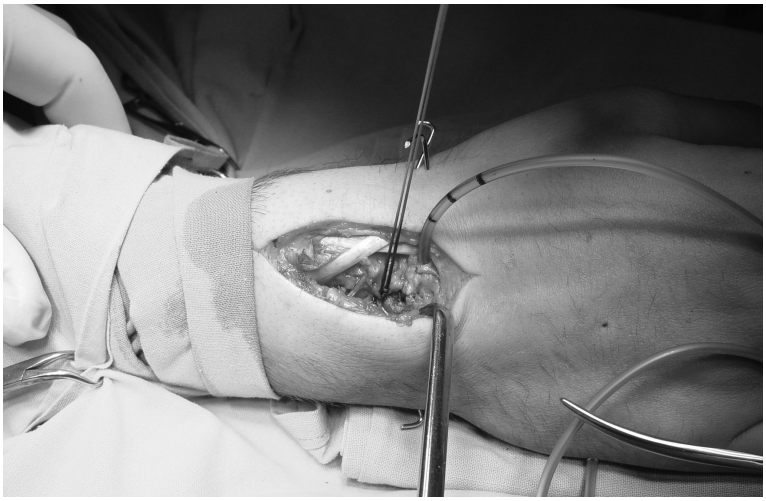

Ryc. 3. Kapsulodeza grzbietowa
Fig. 3. Dorsal capsulodesis

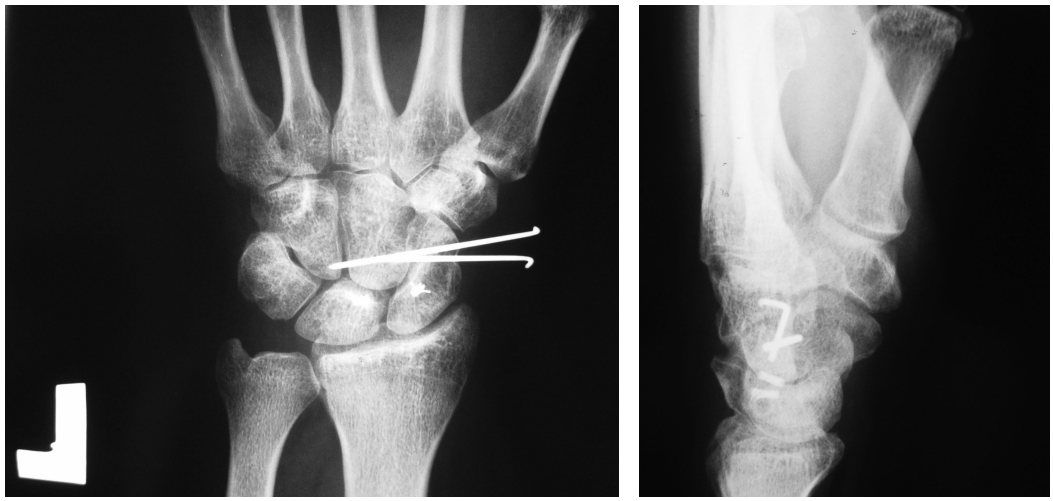

a b

Ryc. 4. Radiogramy po operacji. a. projekcja AP, b. projekcja boczna
Fig. 4. a. AP postop X-rays, b. Lateral postop X-rays

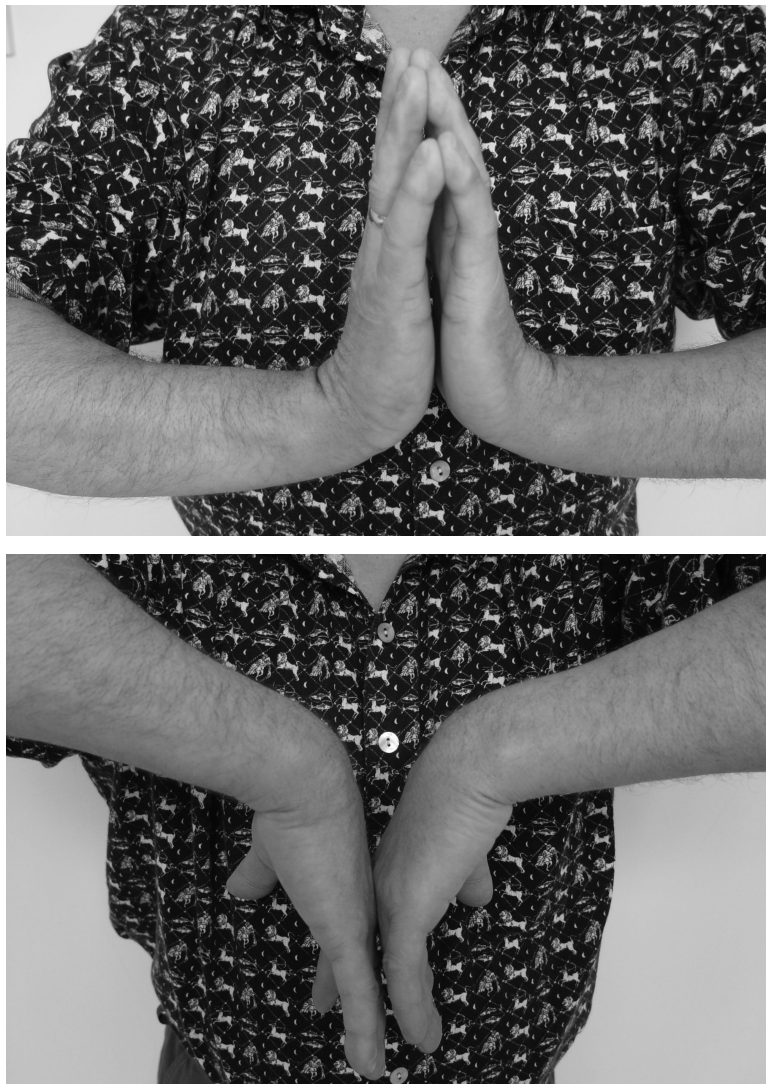

a

b

Ryc. 5. Wynik czynnościowy
Fig. 5. Functional outcome

ści SL. Porównano parametry kątowe i liniowe po operacji i w okresie 12 miesięcy obserwacji. Średni kąt SL przed operacją wynosił 88°, po operacji 49°, po roku obserwacji 51°. Odległość SL przed operacją 6mm, po operacji 2mm, po roku 2,5mm. Średni zakres ruchów nadgarstka wyniósł 76% zakresu ruchów ręki zdrowej. Uzyskany średni wynik, uwzględniający wszystkie oceniane składowe, wynosił 80 pkt, co oznaczało wynik dobry. Stosowano również poszerzoną skalę oceny subiektywnej DASH, według której średni wynik wynosił 23 punkty, co oznaczało niewielką nieprawidłowość [9]. Ocena subiektywna skali DASH korespondowała z subiektywną składową skali Jorgensena.

DYSKUSJA

Wczesne rozpoznanie uszkodzeń izolowanych lub występujących w kolejnych stopniach niestabilności nadgarstka jest podstawą do skutecznego postępowania [1,3]. Linscheid i Lavernia proponowali kierunkową naprawę więzadła z dojścia grzbietowego [2,8]. Fisk stosował dojście dłoniowe [11]. Większość autorów uważa, że więzadło SL grzbietowe ma większe znaczenie [1].

W 1975 r. Dobyns zaproponował wykonywanie tenodezy odcinkiem ścięgna po nawierceniu otworów w kości łódeczkowatej i księżycowatej dla naprawy wiązadła SL [1]. Inni autorzy proponowali techniki rekonstrukcji więzadła za pomocą odcinków ścięgien, najczęściej odcinkiem prostownika promieniowego krótkiego nadgarstka (ECRB) w różnych konfiguracjach przestrzennych [1]. Podstawową trudnością było nawiercenie kanałów w anatomicznie krótkich kościach nadgarstka i skuteczne przeprowadzenie ścięgna dla rekonstrukcji więzadłowej [1,2]. Ponadto występowało ryzyko mechanicznych uszkodzeń kości nadgarstka i zaburzeń ukrwienia. Stąd też idea stosowania przeszczepów autogennych lub allogenicznych typu kość-więzadło-kość lub błony międzykostnej [1]. Niepowodzenia w realizacji powyższych technik naprawy więzadła SL skłaniały do wykonywania częściowych usztywnień nadgarstka [1,6].

Zastosowanie kotwic, wprowadzanych do kości księżycowatej, łódeczkowatej lub obu równocześnie z jednoczesną kapsulodezą grzbietową, umożliwia przywrócenie prawidłowych stosunków anatomicznych i stabilność na poziomie stawu łódeczkowato-księżycowatego. Zastosowanie kotwic w naprawach więzadłowych nadgarstka upraszcza postępowanie chirurgiczne i zmniejsza ryzyko powikłań [4,12,1314,15].

WNIOSEK

Naprawa więzadła łódeczkowato-księżycowatego za pomocą mini-kotwic Mitek z kapsulodezą grzbietową umożliwia przywrócenie stabilności nadgarstka.

PIŚMIENNICTWO

1. Baczkowski B. Badania kliniczne I doświadczalne nad leczeniem zaburzeń zrostu kości łódeczkowatej.1999. Praca habilitacyjna. Akademia Medyczna w Gdańsku.
2. Bickert B, Sauerbier M, Germann G. Scapholunate ligament repair using the Mitek bone anchor. J Hand Surg 2001; 25B: 188-192.
3. Fisk GR. The wrist. J Bone Jt Surg 1984; 66B: 396-407.
4. Garcia-Elias M. Carpal instability and dislocations. W: Green DP, Hotchkiss RN, Pederson WC, editors. Green's operative surgery. New York: Churchill Livingstone; 1999, 929-985.
5. Hudak PL, Amadio PC, Bombadier C and the Upper Extremity Collaborative Group (UECG). Development of the an upper extremity outcome measure: The DASH (Disabilities of the Arm, Shoulder and the Hand).Am J Industrial Med 1996; 29: 602-608.
6. Jorgensen EC. Proximal row carpectomy (an end-result study of twenty-two cases). J Bone Jt Surg 1969; 51A:1104 -1111.
7. Lavernia CJ, Cohen MS, Taleisnik J. Treatment of scapholunate dissociation by ligamentous repair and capsulodeis. J Hand Surg 1992; 17A: 354-359.
8. Linscheid RL, Dobyns JH, Beabout JW, Bryan RS. Traumatic instability of the wrist: Diagnosis, classification and patchomechanics. J Bone Jt Surg 1972; 54A: 1612-1632.
9. Linscheid RL, Dobyns JH, Beckenbaugh RD, Cooney WP, Wood MB. Instability patterns of the wrist. J Hand Surg 1983; 8: 682-686.
10. Matsuhita K, Nagao Y, Beppu M, Yamaguchi, Aoki H. Application of carpal stretch and compression test for diagnosis of dynamic carpal instability. 6th Congress of IFSSH, Helsinki 1995, Monduzzi Editore, 43-47.
11. Mayfield JK. Mechanism of carpal injuries. Clin Orthop 1980; 145: 45-54.
12. Pilny J, Kubes J, Cizmar I, Visna P. Our experience with repair of the scapholunate ligament using the MITEK bone anchor. Acta Orthop Traumatol.Cechoslov 2005; 72: 381-386.
13. Rehak DC. The Mitek bone anchor: application to the hand, wrist and elbow. J Hand Surg 1994; 19A: 853-860.
14. Watson HK, Goodman ML, Johnson TR. Limited wrist arthrodesis. Part II. Intercarpal and radiocarpal combinations. J Hand Surg 1981; 6: 223-233.
15. Wilhelm K, Kettler M, Strassmair M. Reconstruction of the scapholunate ligament with Mitek-suture anchors. First clinical results. Unfallchirurg 2001; 104: 127-130.