Ortopedia *Traumatologia* **Rehabilitacja**
© MEDSPORTPRESS, 2006; 3(6); Vol. 8, 251-255

Zaangażowanie Autorów
A – Przygotowanie projektu badawczego
B – Zbieranie danych
C – Analiza statystyczna
D – Interpretacja danych
E – Przygotowanie manuskryptu
F – Opracowanie piśmiennictwa
G – Pozyskanie funduszy

Author's Contribution
A – Study Design
B – Data Collection
C – Statistical Analysis
D – Data Interpretation
E – Manuscript Preparation
F – Literature Search
G – Funds Collection

Przemysław Lubiatowski[A,B,C,D,E,F], Robert Spławski[B], Władysław Manikowski[B,D], Piotr Ogrodowicz[E,F], Paweł Surdziel[B]

Katedra Traumatologii, Ortopedii i Chirurgii Ręki AM, Poznań

Niestabilność stawu promieniowo-łokciowego dalszego – analiza problemu, i doświadczenia własne

Instability of the distal radioulnar joint (DRUJ): a description of the problem and own experience

Słowa kluczowe: *obrażenia nadgarstka, rekonstrukcja, chrząstka trójkątna*
Key words: *wrist injuries, reconstruction, TFCC*

STRESZCZENIE

Wstęp. *Staw promieniowo-łokciowy dalszy (DRUJ) uczestniczy w ruchach rotacyjnych przedramienia oraz stabilizacji łokciowej strony nadgarstka. Wszelkie uszkodzenia DRUJ mogą prowadzić do ograniczenia ruchu, zmniejszenia siły, dolegliwości bólowych oraz niestabilności. Poniższa praca dotyczy niestabilności DRUJ. Omawia metody oraz wyniki leczenia. Zmiany anatomiczne wpływające na stabilność DRUJ dotyczą układu kostnego, chrząstki trójkątnej, aparatu więzadłowego i otaczających tkanek miękkich. Niestabilność może być ostra lub przewlekła. W ostrych przypadkach najczęściej wskazane jest leczenie zachowawcze. Niestabilność przewlekła z objawami klinicznymi może wymagać leczenia operacyjnego.*

Materiał i metody. *Materiał obejmował 7 chorych z niestabilnością DRUJ w wieku od 23-55 lat leczonych w latach 2000-2004 w Klinice Chirurgii Ręki AM w Poznaniu. Chorzy zostali zakwalifikowani na podstawie badania klinicznego oraz badań obrazowych. Wszystkie uszkodzenia miały etiologię urazową, 3 z towarzyszącym złamaniem kości promieniowej. Ze względu na zróżnicowane objawy kliniczne zastosowano różne techniki operacyjne: plastyka pozastawowa z PL Bunnela-Boys'a (1), anatomiczna rekonstrukcja z PL met. Adamsa (2), restabilizacja TFCC (2), plastyka troczka (1), plastyka troczka i więzadeł DRUJ (1).*

Wyniki. *U wszystkich pacjentów uzyskano znaczne zmniejszenie dolegliwości bólowych. Zakres ruchu w badaniu pooperacyjnym nie różnił się istotnie od wartości przedoperacyjnych. W badaniu klinicznym uzyskano dobrą stabilność stawu DRUJ u wszystkich pacjentów.*

Wnioski. *Niestabilność stawu promieniowo-łokciowego dalszego może być przyczyną dolegliwości nadgarstka. W takiej sytuacji zastosowanie leczenia operacyjnego przywraca stabilność stawu i zmniejsza dolegliwości bólowe. Pozwala na powrót do wcześniej wykonywanych czynności.*

SUMMARY

Introduction. *The distal radioulnar joint (DRUJ) is important for rotation of the forearm and stability of the ulnar wrist. Any DRUJ injury can cause limitation of the range of motion, decreased strength, pain, and instability. This paper deals with DRUJ instability, and reviews treatment methods and outcome. Disturbances in DRUJ stability result from bone damage, TFCC and ligament injuries, and/or other soft tissue deficiencies (capsule, tendon). Instability due to injury may be acute or chronic in nature. Most acute cases are best treated conservatively. Chronic problems resulting in disability may require surgical treatment.*

Material and methods. *We studied 7 patients (age 23-55) with DRUJ instability, operated in our Department between 2000 and 2004. The patients were qualified for surgery based on a clinical examination supported by imaging techniques. All were traumatic cases, and three had a history of distal radius fracture. Different operative procedures were used due to the variety of clinical presentations: extraarticular ligament reconstruction acc. to Bunnel-Boys, anatomic ligament reconstruction with PL acc. to Adams, restabilization of TFCC, retinacular reconstruction, and capsular duplication.*

Results. *Pain was significantly decreased in all patients. The range of motion postoperatively did not differ compared to preoperative findings. DRUJ stability was restored in all cases.*

Conclusions. *DRUJ instability can result in significant disability. In such cases surgical treatment restores stability and decreases symptoms. Return to preinjury activities is possible following treatment.*

Liczba słów/Word count: 2336 **Tabele/Tables:** 1 **Ryciny/Figures:** 3 **Piśmiennictwo/References:** 14

Adres do korespondencji / Address for correspondence
Dr n. med. Przemysław Lubiatowski, e-mail: lubiat@post.pl
Katedra Traumatologii, Ortopedii i Chirurgii Ręki AM w Poznaniu, e-mail: lubiat@post.pl
61-545 Poznań, ul. 28 Czerwca 1956r 135/147, tel. (0-61) 831-03-46, fax (0-61) 831-01-63

Otrzymano / Received *02.02.2006 r.*
Zaakceptowano / Accepted *15.04.2006 r.*

WSTĘP

Niestabilność stawu promieniowo-łokciowego dalszego (DRUJ) jest uznawana jako jedna z 3 głównych przyczyn dolegliwości bólowych łokciowej strony nadgarstka (obok niezborności i konfliktu łokciowo-nadgarstkowego) [1]. Zwykle jest następstwem urazu. Może występować po izolowanym urazie bez towarzyszących złamań (zwichnięcie), najczęściej jako efekt nierozpoznania lub nieleczenia powstałego uszkodzenia. Częściej jednak niestabilność DRUJ towarzyszy lub jest wtórna do złamań dalszego końca kości promieniowej [2,3,4]. Zasadniczą rolę w stabilizacji DRUJ odgrywa kompleks chrząstki trójkątnej (TFCC), a zwłaszcza tworzące go więzadła promieniowo-łokciowe dłoniowe i grzbietowe [5,6,7]. Z biomechanicznego punktu widzenia więzadła te spełniają rolę dynamiczną w zależności od pozycji rotacji przedramienia. Więzadło dłoniowe napina się w maksymalnej supinacji przedramienia. Napięcie zmniejsza się w miarę przechodzenia do pronacji. W maksymalnej pronacji napięte jest więzadło promieniowo-łokciowe grzbietowe, będąc w tej pozycji istotnym stabilizatorem. Nie można zapominać o stabilizującej roli innych struktur okołonadgarstkowych: wcięcie łokciowe na k. promieniowej (sigmoid notch), więzadła łokciowo-nadgarstkowe (ulnolunate, ulnotriquetral), błona międzykostna, troczek prostowników, dynamiczne siły prostownika łokciowego nadgarstka (ECU) i nawrotnego czworobocznego oraz torebka DRUJ.

Stabilność stawu DRUJ może zostać zaburzona, jeżeli [6,7]:

a. zaburzona jest architektura kostna (deficyt kostny wcięcia łokciowego, zaburzenie wzajemnej długości kości łokciowej i promieniowej lub zaburzenia kątowe osi kości,
b. występuje uszkodzenie elementów więzadłowych.

Niestabilność stawu DRUJ rozpoznaje się przede wszystkim na podstawie badania klinicznego. W wywiadzie występuje uraz. W sytuacjach przewlekłych i długotrwałych obecność czynnika urazu może nie być zupełnie oczywista. W badaniu przedmiotowym decydującą rolę odgrywają testy prowokacyjne [6]. Badana jest bierna translacja głowy k. łokciowej w DRUJ. W pozycji neutralnej pewna niestabilność DRUJ jest normalna, więzadła w tej pozycji są równomiernie i umiarkowanie wiotkie. W pozycji maksymalnej pro- lub supinacji ewentualna translacja powinna być niewielka. Niestabilność w pozycji końcowej ruchu rotacyjnego wskazuje na patologię. Ruchom rotacyjnym może towarzyszyć przeskakiwanie i ból, zwłaszcza przy osiowym obciążeniu stawu. Techniki obrazowania mogą wspierać postawienie rozpoznania.

Postępowanie zależne jest m.in. od przyczyny niestabilności, rodzaju uszkodzenia oraz przewlekłości procesu [2,6,7]. Najlepszym rozwiązaniem jest rozpoznawanie i leczenie uszkodzenia DRUJ bezpośrednio po urazie. Większość uszkodzeń ma charakter prosty i kwalifikuje się do unieruchomienia nadgarstka obejmującego również ramię, przez okres 4-6 tygodni. Podobnie może dotyczyć to większości ostrych niestabilności towarzyszących złamaniom kości promieniowej. Uszkodzenia złożone mogą wymagać interwencji operacyjnej [2]. Należą do nich: uszkodzenia DRUJ niedające się nastawić lub niestabilne po repozycji.

W niektórych sytuacjach w wyniku ostrego uszkodzenia dochodzi do powstania przewlekłej niestabilności (brak rozpoznania lub niepodjęcie leczenia). Niestabilność przewlekła wymaga leczenia, jeżeli daje objawy kliniczne nietolerowane przez pacjenta [6]. Wybór metody leczenia operacyjnego zależy przede wszystkim od obecności deformacji kostnych oraz stanu TFCC, a także współistnienia zmian zwyrodnieniowych [6,7,8].

W przypadku zaburzeń kostnych jako następstw złamania kości promieniowej, leczenie powinno uwzględniać korekcję kostnego przemieszczenia w połączeniu z naprawą lub rekonstrukcją tkanek miękkich. Korekcja ta może dotyczyć pourazowego wariantu dodatniego kości łokciowej i zaburzeń kątowych kości promieniowej. W pierwszym przypadku skutecznym rozwiązaniem jest osteotomia skracająca kości łokciowej. W drugim przypadku należy rozważyć osteotomię korekcyjną kości promieniowej.

Niestabilność przewlekła przebiegająca bez deformacji kostnych wymaga zaopatrzenia na poziomie tkanek miękkich poprzez naprawę TFCC (najczęściej awulsja typu IB) (Ryc. 1) lub operację substytucyjną [6,7,8,9,10,11,12]. Leczenie uszkodzeń TFCC zostało omówione w osobnym artykule tego czasopisma. Operacje substytucyjne wskazane są w sytuacji, gdy naprawa TFCC nie jest możliwa lub jakość TFCC nie pozwala na restabilizację. Metody substytucyjne obejmują trzy główne kategorie rekonstrukcji:

– bezpośrednie połączenie promieniowo-łokciowe pozastawowe (np. metoda Bunnela-Boysa – przeszczep PL obejmujący szyjkę kości łokciowej z fiksacją do kości promieniowej)
– pośrednie połączenie promieniowo-łokciowe przez stabilizację łokciowo-nadgarstkową (np. tenodezę z użyciem 1 FCU)
– rekonstrukcje więzadeł promieniowo-łokciowych z użyciem przeszczepów ścięgna.

Spośród wielu technik na szczególną uwagę zasługują rekonstrukcje anatomiczne.

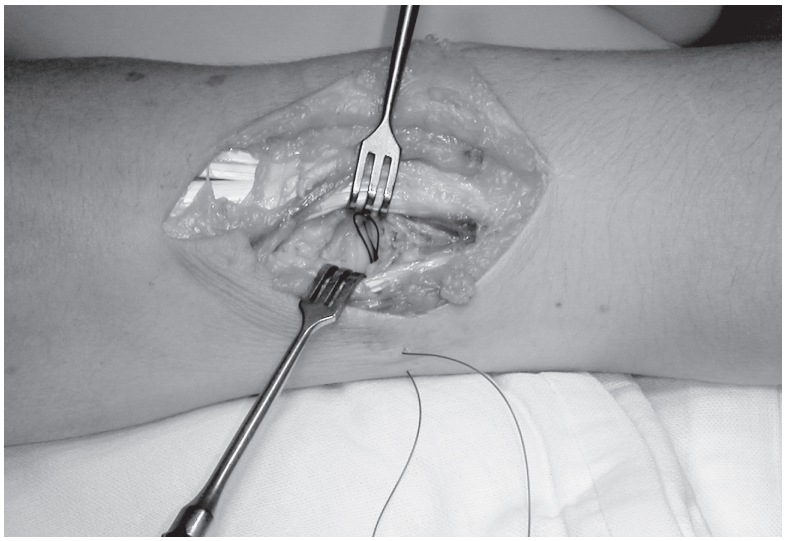

Ryc. 1. Stabilizacja stawu DRUJ przez refiksację łokciowego przyczepu TFCC
Fig. 1. DRUJ stabilization by refixation with an ulnar TFCC graft

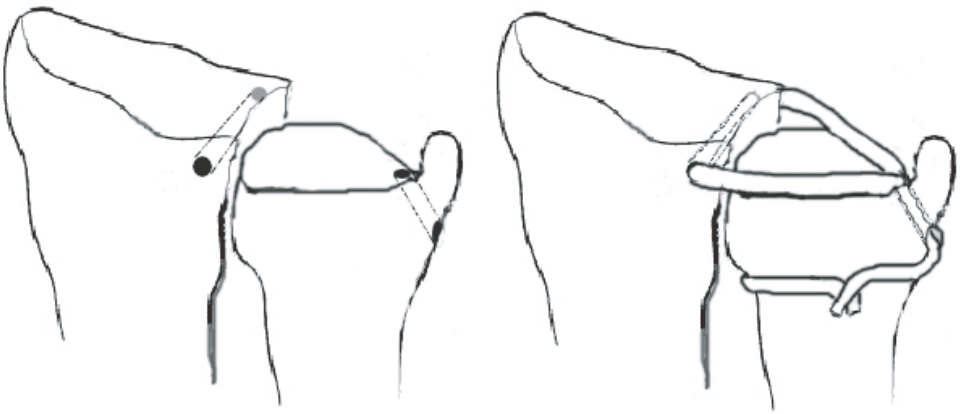

Ryc. 2. Schemat operacji rekonstrukcji anatomicznej DRUJ z użyciem przeszczepu ścięgna wg Adamsa
Fig. 2. Diagram of the anatomical reconstruction of the DRUJ using a tendon graft according to Adams

Zapewniać mają odtworzenie stabilizującej funkcji więzadeł. Przykładem są techniki opisane przez Adamsa i Martineau [11,12]. Przebieg przeszczepu ścięgna imitować ma przebieg więzadeł promieniowo-łokciowych, tzn. łączyć punkt przyczepu TFCC u podstawy wyrostka łokciowego do obu krawędzi wcięcia łokciowego kości promieniowej (Ryc. 2 i 3).

Jeżeli w przebiegu niestabilności wystąpią zmiany zwyrodnieniowe, przeciwwskazane są techniki stabilizacji jako izolowane metody. Wtedy zalecane są: częściowa resekcja głowy k. łokciowej z lub bez stabilizacji, całkowita resekcja głowy k. łokciowej lub operacja wg Sauve-Kapandji [6,7,13,14].

MATERIAŁ I METODY

W Klinice Chirurgii Ręki AM w Poznaniu operowano 7 chorych z przewlekłą niestabilnością stawu promieniowo-łokciowego dalszego, w latach 2000-2004. Średnia wieku pacjentów wynosiła 34,8 lat (min. 23, maks. 55). Kryterium rozpoznania były dolegliwości bólowe zlokalizowane w okolicy DRUJ, dodatnie testy translacji badane w różnych pozycjach rotacji przedramienia. U wszystkich pacjentów występowała etiologia urazowa, a niestabilność miała charakter przewlekły (powyżej 3 miesięcy od urazu). W 3 przypadkach niestabilność była wtórna do złamania dalszego końca kości promieniowej. W 3 przypadkach niestabilność wynikała z urazu nadgarstka o charakterze skrętnym. Ze względu na zróżnicowa-

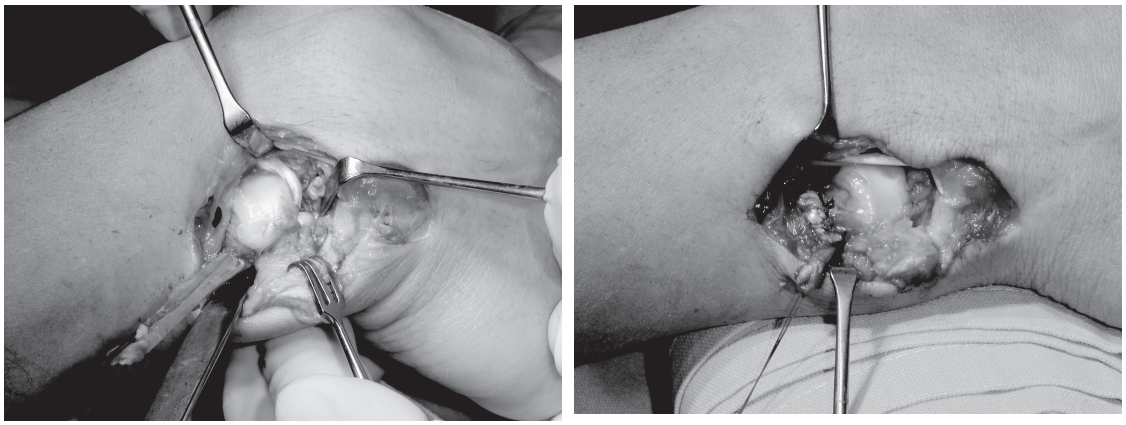

Ryc. 3. Zdjęcia śródoperacyjne rekonstrukcji anatomicznej DRUJ z użyciem przeszczepu ścięgna PL wg Adamsa; po stronie lewej ścięgno PL po przeprowadzeniu przez kość promieniową i głowę kości łokciowej; po stronie prawej – ścięgno PL owinięte wokół szyjki kości łokciowej i zeszyte

Fig. 3. Intrioperative photos of the anatomical reconstruction of the DRUJ using a PL tendon graft according to Adams; left – the PL tendon after being drawn through the radius and the head of the ulnus; right – the PL tendon wrapped around the neck of the ulnus and sutured

Tab. 1. Zestawienie chorych, etiologii i zastosowanych metod leczenia operacyjnego

Tab. 1. Listing of patients, etiologies, and surgical methods used

Chory	Płeć	Wiek	Etiologia	Technika operacyjna
1	mężczyzna	23	uszk. tk. miękkich	pozastawowa plastyka z PL
2	mężczyzna	25	złamanie k. prom.	anatomiczna rekonstrukcja z PL
3	mężczyzna	24	uszk. tk. miękkich	anatomiczna rekonstrukcja z PL
4	mężczyzna	45	złamanie k. prom.	restabilizacja TFCC
5	mężczyzna	35	uszk. tk. miękkich	restabilizacja TFCC
6	mężczyzna	37	złamanie k. prom.	plastyka troczkiem
7	kobieta	55	uszk. tk. miękkich	plastyka torebki i więz. DRUJ

nie objawów i stanu klinicznego pacjentów, wykorzystano różne techniki operacyjne (Tabela 1).

WYNIKI

U wszystkich pacjentów uzyskano znaczne zmniejszenie dolegliwości bólowych. Zakres ruchu w badaniu pooperacyjnym nie różnił się istotnie od wartości przedoperacyjnych. W badaniu klinicznym uzyskano dobrą stabilność stawu DRUJ u wszystkich pacjentów. Pacjent z pozastawową stabilizacją z użyciem przeszczepu ścięgna (PL) przed urazem uprawiał wyczynowo tenis. W okresie pooperacyjnym jego dolegliwości bólowe uległy znacznemu zmniejszeniu. Nie powrócił jednak do poziomu gry sprzed urazu. Pacjenci po rekonstrukcji anatomicznej za pomocą PL uzyskali znaczne zmniejszenie dolegliwości bólowych i dobrą stabilność, co umożliwiło im powrót do pracy i uprawiania sportu na poziomie amatorskim.

DYSKUSJA

Niestabilność stawu DRUJ nie jest częstym schorzeniem. Należy o nim pamiętać lecząc chorych z długotrwałymi dolegliwościami bólowymi po urazach nadgarstka, zwłaszcza ze złamaniem k. promieniowej. Najczęściej dotyczą ludzi młodych. Średnia wieku w naszym materiale wynosiła ok. 35 lat. U ludzi aktywnych niestabilność może przysporzyć znacznych dolegliwości i utrudniać pracę fizyczną lub uprawianie sportu. Najlepszym sposobem jest wykrycie uszkodzenia DRUJ i leczenie zanim dojdzie do powstania niestabilności. Niestabilność przewlekła, gdy sprawia problemy kliniczne, wymaga najczęściej leczenia operacyjnego. Opisywanych jest wiele technik leczenia operacyjnego. W naszym materiale w 2 przypadkach możliwe było przywrócenie stabilności DRUJ przez restabilizację TFCC do wyrostka rylcowatego (Ryc. 1). W 2 kolejnych niestabilność miała charak-

ter jednokierunkowy i zastosowano plastykę po stronie grzbietowej za pomocą troczka ECU lub duplikaturą torebki więzadła promieniowo-łokciowego grzbietowego. Dobre wyniki przy zastosowaniu podobnej techniki uzyskał Wong i wsp. u sześciu pacjentów z niestabilnością DRUJ [10]. U wszystkich uzyskano zmniejszenie dolegliwości bólowych, przywrócenie stabilności przy zachowaniu dobrego zakresu ruchów. W kolejnych 3 przypadkach w naszym materiale, niestabilność miała charakter wielokierunkowy. Zastosowano wtedy metody substytucyjne z rekonstrukcją połączenia promieniowo-łokciowego. W pierwszym przypadku wybrano tradycyjną technikę metodą Bunnela-Boysa – przeszczep PL obejmujący szyjkę kości łokciowej. Pozostałe 2 uszkodzenia zaopatrzono z wykorzystaniem techniki anatomicznej rekonstrukcji więzadeł promieniowo-łokciowych z użyciem PL wg Adamsa.

Rekonstrukcje pozastawowe mogą nie dawać fizjologicznej stabilizacji dynamicznej w całym zakresie ruchu DRUJ. Ze względu na nieanatomiczny charakter, często powodują ograniczenie ruchów rotacyjnych. W ostatnich latach uwagę przyciągają rekonstrukcje odtwarzające stabilizatory DRUJ w sposób zbliżony do anatomicznego. Rekonstrukcję taką zaproponował Adams (Ryc. 2 i 3) [11]. W zabiegu tym przeszczep ścięgna (np. PL) przeplatany jest przez poprzeczny otwór w kości promieniowej na wysokości wcięcia łokciowego k. promieniowej. Odnogi ścięgna po stronie dłoniowej i grzbietowej spotykają się i przechodzą przez otwór u podstawy wyrostka rylcowatego kości łokciowej. Napięcie przeszczepu uzyskiwane jest po owinięciu przeszczepu wokół szyjki kości łokciowej. Tego rodzaju technikę zastosowano w naszym materiale u 2 pacjentów z wielokierunkową niestabilnością DRUJ. Technika wymaga precyzyjnego planowania. Przy wykonywaniu otworów kostnych zalecana jest kontrola fluoroskopowa. Technika nie wymaga rozległego dostępu. Umożliwia precyzyjną stabilizację stawu. W materiale Adamsa u 12 pacjentów (na 15) uzyskano zniesienie lub zmniejszenie dolegliwości bólowych. W 12 przypadkach przywrócono stabilność stawu DRUJ. Pacjenci ci powrócili do wcześniej wykonywanych zajęć (praca fizyczna, sport). W badaniach biomechanicznych inny rodzaj anatomicznej rekonstrukcji zaproponował Martineau i wsp. [12]. W tej technice przeszczepu ścięgna nie owija się wokół szyjki kości łokciowej. Napięcie ścięgna uzyskuje się na kości promieniowej. Zaletą metody jest jeszcze mniejsza inwazyjność. Można ją wykonać ze wspomaganiem kontroli artroskopowej. Daje właściwą stabilizację w badaniach biomechanicznych. Wymaga jednak weryfikacji klinicznej.

WNIOSKI

1. Niestabilność stawu promieniowo-łokciowego dalszego może być przyczyną dolegliwości nadgarstka.
2. Zastosowanie leczenia operacyjnego przywraca stabilność stawu i zmniejsza dolegliwości bólowe.
3. Leczenie operacyjne pozwala na powrót do czynności wykonywanych przed urazem.
4. Szczególne nadzieje budzi zastosowanie technik rekonstrukcji anatomicznej.

PIŚMIENNICTWO

1. Geissler WB, Fernandez DL, Lamey DM. Distal radioulnar joint injuries associated with fractures of the distal radius. Clin Orthop Relat Res 1996;(327): 135-146.
2. Cheng SL, Axelrod TS. Management of complex dislocations of the distal radioulnar joint. Clin Orthop Relat Res 1997;(341): 183-191.
3. Lindau T, Adlercreutz C, Aspenberg P. Peripheral tears of the triangular fibrocartilage complex cause distal radioulnar joint instability after distal radial fractures. J Hand Surg [Am] 2000; 25 (3): 464-468.
4. Lindau T, Hagberg L, Adlercreutz C, Jonsson K, Aspenberg P. Distal radioulnar instability is an independent worsening factor in distal radial fractures. Clin Orthop Relat Res 2000;(376): 229-235.
5. Berger RA. The anatomy of the ligaments of the wrist and distal radioulnar joints. Clin Orthop Relat Res 2001; (383): 32-40.
6. Greenberg JA. Triangular Fibrocartilage and Ulnar Wrist Problems. In: Light TR, editor. and Surgery Update. osemont: merican Society for Surgery of the Hand, 1999: 87-96.
7. Bowers WH. The distal radioulnar joint. In: Green DP, Hotchkiss RN, Pederson WC, eds. Green's Operative hand surgery. Philadelphia: Churchill Livingstone; 1999. 986-1032.
8. Henry MH, Sotereanos DG, Masson MV. Reconstruction of distal radioulnar joint instability. J Am Soc Surg Hand 2004; 4(1): 35-41.
9. Teoh LC, Yam AK. Anatomic reconstruction of the distal radioulnar ligaments: long-term results. J Hand Surg [Br] 2005; 30 (2): 185-193.
10. Wong KH, Yip TH, Wu WC. Distal radioulnar joint dorsal instability treated with dorsal capsular reconstruction. Hand Surg 2004; 9 (1): 55-61.
11. Adams BD, Berger RA. An anatomic reconstruction of the distal radioulnar ligaments for posttraumatic distal radioulnar joint instability. J Hand Surg [Am] 2002; 27 (2): 243-251.
12. Martineau PA, Bergeron S, Beckman L, Steffen T, Harvey EJ. Reconstructive procedure for unstable radial-sided triangular fibrocartilage complex avulsions. J Hand Surg [Am] 2005; 30 (4): 727-732.
13. Sotereanos DG, Leit ME. A modified darrach procedure for treatment of the painful distal radioulnar joint. Clin Orthop Relat Res 1996;(325): 140-147.
14. George MS, Kiefhaber TR, Stern PJ. The Sauve-Kapandji procedure and the Darrach procedure for distal radio-ulnar joint dysfunction after Colles' fracture. J Hand Surg [Br] 2004; 29 (6): 608-613.