Ortopedia *Traumatologia* **Rehabilitacja**
© MEDSPORTPRESS, 2006; 3(6); Vol. 8, 350-355

Zaangażowanie Autorów
A – Przygotowanie projektu badawczego
B – Zbieranie danych
C – Analiza statystyczna
D – Interpretacja danych
E – Przygotowanie manuskryptu
F – Opracowanie piśmiennictwa
G – Pozyskanie funduszy

Author's Contribution
A – Study Design
B – Data Collection
C – Statistical Analysis
D – Data Interpretation
E – Manuscript Preparation
F – Literature Search
G – Funds Collection

Bogusław Baczkowski[1(A,E)], Joanna Dzwonkowska[1(B)], Adam Lorczyński[1(F)], Tomasz Klimek[2(D)]

[1] *Katedra Ortopedii i Traumatologii Narządu Ruchu, Klinika Chirurgii Ręki AM, Gdańsk*
[2] *Zakład Diagnostyki Obrazowej, Wojewódzki Szpital Specjalistyczny im. M. Kopernika, Gdańsk*

Neuropatia nerwu międzykostnego tylnego w złamaniach nasady dalszej kości promieniowej

Posterior interosseous nerve neuropathy in distal radius fracture

Słowa kluczowe: *przemieszczenie nerwu, usidlenie nerwu międzykostnego tylnego, osteotomia korekcyjna*
Key words: *nerve migration, nerve entrapment, corrective osteotomy*

STRESZCZENIE

Wstęp. *Budowa anatomiczna, tzn. bezpośrednie położenie nerwu międzykostnego tylnego na okostnej nasady dalszej kości promieniowej, jest czynnikiem powodującym potencjalne ryzyko przemieszczenia nerwu pomiędzy odłamy, zwłaszcza w wieloodłamowych złamaniach nasady dalszej kości promieniowej, gdy szczelina złamania przebiega w płaszczyźnie strzałkowej.*

Opis przypadków. *Na podstawie przypadków 2 chorych, którzy doznali złamania nasady dalszej kości promieniowej, leczonych operacyjnie bezpośrednio po urazie, oraz jednej osteotomii korekcyjnej wykazano usidlenie n. międzykostnego tylnego. Wszyscy chorzy wykazywali znaczne dolegliwości bólowe w rzucie IV przedziału prostowników. Własne obserwacje kliniczne poparto badaniami anatomicznymi oraz technikami obrazowania radiologicznego.*

Wyniki. *Uzyskano zdecydowaną poprawę po neurektomii lub uwolnieniu nerwu.*

SUMMARY

Background. *The anatomy of the posterior interosseous nerve, which lies directly on the periostium of the distal epiphysis of the radius, may predispose to nerve migration between fragments after a fracture. This is especially like to be the case in a comminuted fracture of the distal radius, when the runs in the sagittal plane.*

Case histories. *Based on 2 cases of patients treated for distal radius fracture immediately after trauma and 1 case of correction osteotomy, we describe entrapment of the articular branch of the posterior interosseous nerve was observed (DPIN). All these patients had pain syndrome in the narrow fourth compartment of the extensor, which included EIP and EDC. Our clinical observations are supported by cadaver studies and radiological imaging.*

Results. *Good results were obtained after DPIN neurectomy or neurolysis.*

Liczba słów/Word count: 2007 **Tabele/Tables:** 0 **Ryciny/Figures:** 5 **Piśmiennictwo/References:** 20

Adres do korespondencji / Address for correspondence
dr hab. med. Bogusław Baczkowski
80-298 Leźno, ul. Cicha 2A
tel./fax: (0-58) 684-90-03, e-mail: bbhandsurg@net2u.pl

Otrzymano / Received *11.04.2006 r.*
Zaakceptowano / Accepted *17.06.2006 r.*

ANATOMIA NERWU MIĘDZYKOSTNEGO TYLNEGO

Nerw międzykostny tylny, biegnący na przedramieniu na błonie międzykostnej wraz z tętnicą międzykostną tylną, na poziomie nasady dalszej kości promieniowej położony jest pod ścięgnami IV przedziału prostowników, bezpośrednio na okostnej [1]. Z punktu widzenia potencjalnego ryzyka uszkodzenia nerwu największe zagrożenie istnieje w złamaniach nasady dalszej kości promieniowej, w których szczelina złamania biegnie w płaszczyźnie strzałkowej, szczególnie w złamaniach wieloodłamowych stopnia IV A-C wg Cooneya oraz C1-C3 wg klasyfikacji AO/ASIF [2,3].

Złamania powodować mogą zjawisko przemieszczenia nerwu pomiędzy odłamy lub jego uciśnięcie. Samo złamanie, krwiak i obrzęk pourazowy tej okolicy mogą powodować ostry zespół IV przedziału prostowników lub w konsekwencji zespół przewlekły [4].

Powyższą nazwę zaproponował Hayashi i wsp. dla przewlekłych dolegliwości bólowych powodowanych przez węzlaki nadgarstka, zwłaszcza węzlaki tzw. ukryte, anomalie mięśniowe, zapalenia błony maziowej prostowników oraz nieprawidłowości kostne [4].

Diagnostyka obrazowa za pomocą rezonansu magnetycznego pokazuje położenie nerwu (Ryc. 1) i pozwala na określenie jego nieprawidłowości – poprzez określenie jego położenia i pomiary średnic w badaniu porównawczym.

Na podstawie badań prowadzonych na zwłokach (za zgodą terenowej Komisji Etyki) wykazano, że zakres średnicy nerwu międzykostnego waha się od 1-2,5 mm (pomiar dokonywany w odległości 20 mm od poziomu szpary stawu promieniowo-nadgarstkowego (Ryc. 2), a liczba głównych odgałęzień unerwiających torebkę stawu promieniowo-nadgarstkowego jest zmienna i waha się od 1 do 3 w badanym materiale. W badaniach doświadczalnych dla uwidocznienia drobnych gałęzi nerwu wykorzystywany jest błękit metylenowy [1].

Tak więc jest to dość znacznych wymiarów, zauważalna struktura anatomiczna.

Z racji budowy, nerw ten może być wykorzystywany do naprawy nerwów palcowych na drodze wolnego przeszczepu nerwu [5]. W Klinice Chirurgii Ręki AM w Gdańsku nerw międzykostny tylny stosowany do naprawy nerwów palcowych, zwłaszcza na poziomie paliczka obwodowego i opuszki palca oraz w rekonstrukcji uszkodzeń gałęzi dłoniowej nerwu pośrodkowego, powikłania występującego niekiedy przy uwalnianiu nerwu pośrodkowego w kanale nadgarstka.

MATERIAŁ I METODY

Obejmuje 3 chorych leczonych w Katedrze Ortopedii i Traumatologii Narządu Ruchu AM w Gdańsku i w Klinice Chirurgii Ręki z powodu złamań nasady dalszej kości promieniowej. U chorych wykazano ostry lub przewlekły zespół bólowy nadgarstka, który był podstawową przyczyną interwencji operacyjnej.

Chora lat 42 (nr hist. chor. 33887) przyjęta do Kliniki po 3 miesiącach od urazu kończyny górnej prawej z powodu wadliwego zrostu nasady dalszej kości

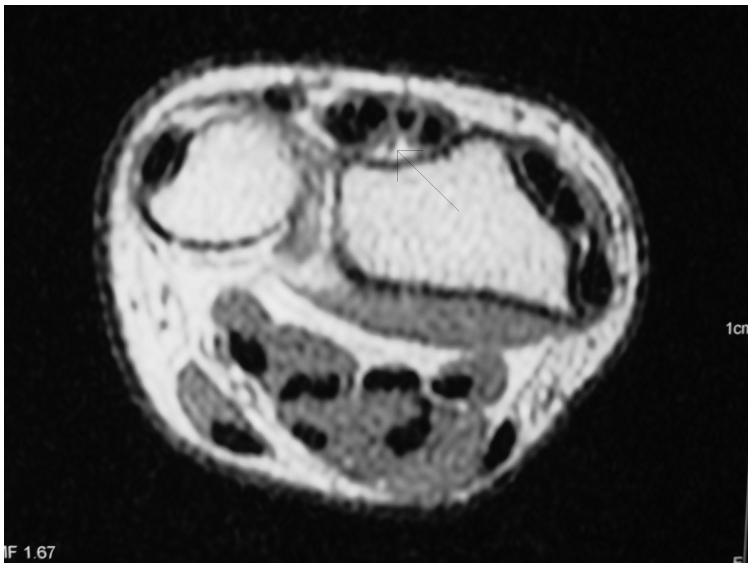

Ryc. 1. Przekrój poprzeczny MRI, około 1cm od stawu promieniowo-nadgarstkowego, strzałką zaznaczono położenie nerwu międzykostnego tylnego

Fig. 1. Transverse MRI cross section approx 1cm from the radiocarpal joint; arrow showing the location of the posterior interosseus nerve

Ryc. 2. Badania doświadczalne, wypreparowany pień nerwu międzykostnego tylnego, średnica ~2.5mm
Fig. 2. Experimental study, the trunk of the posterior interosseus nerve shown approx 2.5cm in diameter

promieniowej, ograniczenia ruchomości nadgarstka (prostowanie 0°, zgięcie 30°, śladowe rotacje) oraz zespołu bólowego. W znieczuleniu ogólnym wykonano osteotomię korekcyjną, anatomiczne odtworzenie kształtu nasady dalszej kości promieniowej i zespolenie A-O. Przy operacji wykazano przemieszczenie nerwu międzykostnego tylnego pomiędzy zrośnięte odłamy. Wykonano neurektomię, uzyskano ustąpienie dolegliwości bólowych i stopniową poprawę zakresu ruchomości. Materiał zespalający usunięto po 11 miesiącach. Odnotowano ograniczenie ruchów rotacyjnych po ok. 20°. Chora bez dolegliwości bólowych.

Chora 62 letnia (nr hist. chor. 51414) przyjęta do Kliniki w trybie pilnym z powodu wieloodłamowego złamania nasady dalszej kości promieniowej kończyny górnej lewej, niezadowalającego nastawienia odłamów i zespołu bólowego. Operowana w 4 dobie od urazu. Dokonano operacyjnego nastawienia złamania, wykazano znaczny obrzęk nerwu międzykostnego (ok. 3,5 mm średnicy), dokonano neurektomii i zespolenia złamania za pomocą płytki A-O. W przebiegu leczenia uzyskano wygojenie anatomiczne złamania, chora bez dolegliwości.

Chora 54 letnia (nr hist. chor. 1419) leczona operacyjnie po 12 dniach od złamania nasady dalszej ko-

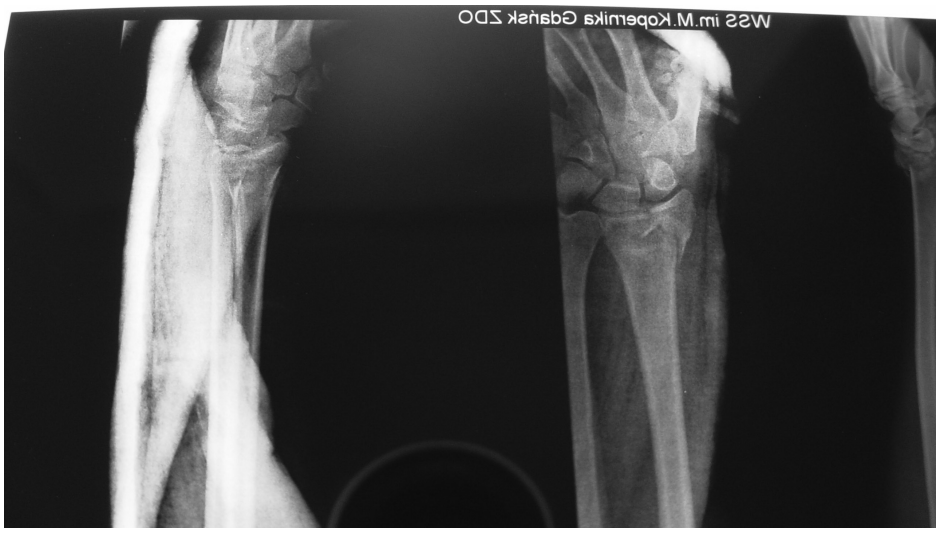

Ryc. 3. Radiogramy po nastawieniu złamania – ustawienie zadowalające, centralnie, w rzucie IV-go przedziału widoczny ustawiony w płaszczyźnie strzałkowej odłam nasady
Fig. 3. X-ray after fracture reduction – satisfactory placement, in the projection of the 4 compartment a fragment of the epiphysis placed in the sagittal plane is shown

Ryc. 4. Nerw międzykostny tylny uciśnięty, położony na ostrej krawędzi odłamu nasady dalszej kości promieniowej
Fig. 4. Entrapment of the posterior interosseus nerve, placed on the sharp fragment of the distal radial epiphysis

Ryc. 5. Uwolnienie nerwu międzykostnego
Fig. 5. Release of the posterior interosseus nerve

ści promieniowej. Po urazie dokonano nastawienia w miejscowym znieczuleniu i założono podłużnik gipsowy na przedramię i nadgarstek. Ustawienie odłamów zadowalające (Ryc. 3). W przebiegu leczenia odnotowano bardzo duży obrzęk ręki i przedramienia pomimo prawidłowego unieruchomienia i stosowania leków przeciwobrzękowych. Wobec stwierdzania ostrego zespołu IV przedziału prostowników otwarto przedział, dokonano rewizji nerwu międzykostnego, stwierdzono jego usidlenie na krawędzi odłamu nasady kości promieniowej. Dokonano uwolnienia z pozostawieniem pnia nerwu (Ryc. 4-5). Odłamy ustabilizowano przezskórnie 2 drutami Kirschnera. Po zabiegu z powodu utrzymującego się obrzęku wykonano badanie USG – nie stwierdzono zmian zakrzepowych. Stosowano leczenie przeciwobrzękowe i profilaktykę przeciwzakrzepową. Wygojenie złamania nastąpiło w czasie 6 tygodni od operacji. Odnotowano łagodnie przebiegającą, odruchową dystrofię wegetatywną.

Po 4 miesiącach od operacji uzyskano dobry wynik czynnościowy.

OMÓWIENIE

Większość prac poświęconych leczeniu złamania nasady dalszej kości promieniowej w występujących zaburzeniach neurologicznych wymienia uszkodzenia nerwu pośrodkowego w postaci zespołu kanału nadgarstka ostrego lub przewlekłego – w wyniku za-

burzenia anatomicznego kanału dla nerwu pośrodkowego [3,6].

Uszkodzenia nerwu łokciowego z reguły związane są z nieanatomicznym wygojeniem złamania jako tzw. zespół głowy kości łokciowej [3].

Uszkodzenia nerwu promieniowego najczęściej dotyczą gałęzi powierzchownej nerwu promieniowego i są związane z wprowadzeniem grotów stabilizatora zewnętrznego do kości promieniowej [3,6].

Znaczenie diagnostyczne dla wykazania ostrego lub przewlekłego zespołu IV przedziału prostowników (neuropatii nerwu międzykostnego) towarzyszącemu złamaniu nasady dalszej kości promieniowej może mieć test lidokainowy lub z podaniem Bupivacainy, zaproponowany przez Nyakasa w 1958 r. [7,8].

Nagy poleca wykonywanie bloku nerwu jako testu w kwalifikacji do częściowego odnerwienia nadgarstka lub przy braku reakcji – do usztywnienia nadgarstka po złamaniach nasady dalszej kości promieniowej [9].

Z własnych obserwacji wynika, że chorzy wykazujący utrzymujące się dłużej niż przez kilka dni po złamaniu dolegliwości bólowe, często nieadekwatne do położenia odłamów po nastawieniu złamania i stosowanej stabilizacji opatrunkiem gipsowym lub stabilizacji chirurgicznej, powinni być oceniani pod kątem ostrego zespołu IV przedziału prostowników lub usidlenia nerwu międzykostnego.

W naszym przekonaniu istnieje pełne wskazanie do dekompresji IV przedziału prostowników, rewizji nerwu międzykostnego, jego uwolnienia (analogicznie do dekompresji ostrego zespołu kanału nadgarstka) lub neurektomii w uszkodzeniu ciągłości pnia nerwu oraz wykonania stabilizacji złamania.

Ryzyko uszkodzenia gałęzi n. międzykostnego tylnego występuje również przy wykonywaniu artroskopii nadgarstka, zwłaszcza przy wprowadzeniu artroskopu przez porta 3-4 oraz w leczeniu operacyjnym złamań nasady dalszej kości promieniowej i osteotomiach korekcyjnych, w których to położenie płytki zespalającej może powodować uszkodzenie nerwu [3,10]. Z tej racji nerw powinien być wyizolowany przy operacjach w tej okolicy lub należy wykonać jego neurektomię.

Opisano również zespoły bólowe powodowane uciśnięciem nerwu w wyniku forsownego prostowania nadgarstka u paraplegików stosujących przyrządy ortopedyczne [11]. Dodatnimi testami wskazującymi na usidlenie nerwu jest nasilenie dolegliwości w pozycjach maksymalnego prostowania lub zgięcia nadgarstka w przewlekłych zespołach bólowych nadgarstka, określanych jako zespół bólowy grzbietowej strony nadgarstka (DWS) [12,13].

W piśmiennictwie opisano również zespół bólowy towarzyszący węźlakom nadgarstka, wyjaśniono jego pochodzenie bezpośrednim drażnieniem nerwu międzykostnego [14,15,16,17]. Niektórzy autorzy proponują rozpoczęcie operacji usunięcia węźlaków strony grzbietowej nadgarstka od wyizolowania nerwu międzykostnego [16,18].

Zagadnieniem wymagającym dalszych badań jest powiązanie zespołów uciskowych nerwów po złamaniach z pojawieniem się dystrofii wegetatywnej.

Opisano cofanie się odruchowej dystrofii wegetatywnej (RDS) po dekompresji nerwu pośrodkowego [19]. Uwagę zwraca bardzo duża częstość występowania RDS w następstwie złamań nasady dalszej kości promieniowej, oceniana od 0,1% do 26% [20]. Próba powiązania uwolnienia nerwu międzykostnego tylnego z ustąpieniem dolegliwości bólowych i łagodnym przebiegiem odruchowej dystrofii wegetatywnej jest w trakcie badań klinicznych.

W przekonaniu autorów częstość występowania uszkodzenia nerwu międzykostnego tylnego jako uszkodzenia towarzyszącego złamaniom nasady dalszej kości promieniowej i zespołom bólowym ostrym lub przewlekłym po złamaniu nasady dalszej kości promieniowej jest znacznie większa niż się dokumentuje.

WNIOSEK

Anatomiczna lokalizacja gałęzi nerwu międzykostnego tylnego predysponuje do powstania ostrego lub przewlekłego zespołu IV przedziału prostowników lub uszkodzenia nerwu w urazach i leczeniu chirurgicznym.

PIŚMIENNICTWO

1. Atkins RM, Duckworth T, Kanis JA. Algodystrophy following Colles' fracture. J Hand Surg 1989; 14B: 161-164.
2. Carr D, Davis P. Distal posterior interosseus nerve syndrom. J Hand Surg 1985; 10A: 873-878.
3. Belsole RJ, Hess AV. Concomitant skeletal and soft tissue injuries. Orthop Clin N Am1993; 24 (2): 327-331.
4. Cooney WP. Fracture of the distal radius. Orthop Clin N Am 1993; 24 (2): 211-216.
5. Dellon AL, Seif SS. Anatomic dissections relating the posterior interosseous nerve to the carpus, and the etiology of dorsal wrist ganglion pain. J Hand Surg 1978; 3A: 326-332.
6. Dellon AL. Partial dorsal wrist denervation: resection of the distal posterior interosseous nerve. J Hand Surg 1985; 10A: 527-533.
7. Field J, Warwick D, Bannister GC. Features of algodystrophy ten years after Colles' fracture. J Hand Surg 1992; 17B: 318-320.

8. Fernandez DL. Palmer AK. Fractures of distal radius. [W:] Green's operative surgery. Red. Green D. P, Hotchkiss R. N., Pederson W. C., Churchill Livingstone, New York 1999, 929-985.
9. Ferreres A, Suso S, Foucher G, Ordi J, Llusa M, Ruano D. Wrist denervation. Surgical consideration. J Hand Surg 1995; 20B: 769-772.
10. Hara Y. Dorsal wrist pain in tetraplegic patients during and after rehabilitation. J Rehabil Med 2003; 35: 57-61.
11. Hayashi H, Kojima T, Fukumoto K. The fourth-compartment syndrome: its anatomical basis and clinical cases. Handchirurgie, Mikrochirurgie, Plastische Chirurgie 1999; 31: 61-65.
12. Grutter PW, DeSilva GL, Meehan RE, DeSilva SP. The accuracy of distal posterior interosseous and anterior interosseous nerve injection. J Hand Surg 2004; 29A: 865-870.
13. Loh, YC, Stanley JK, Jari S, Trail I. A. Neuroma of distal posterior interosseous nerve. J Bone Jt Surg 1998; 80B: 629-630.
14. Meier U. Dorsal ganglion of the wrist joint: a trivial, minor surgery intervention? Helvetica Chir Acta 1989; 56: 73-77.
15. Nagy L. Salvage of post-traumatic arthritis following distal radius fracture. Hand Clinics 2005; 21: 489-498.
16. Pinal F, Herrero F, Cruz-Camara A, San Jose J. Complete avulsion of distal posterior interosseous nerve during wrist arthroscopy: A possible cause of persistent pain after artropscopy. J Hand Surg 1999; 24A: 240-242.
17. Steinberg BD, Kleinman WB. Occult scapholunate ganglion: A cause of dorsal radial wrist pain. J Hand Surg 1999; 24A: 225-231.
18. Wada T, Ogino T, Usui M, Ishii S. Distal posterior interosseous nerve syndrome. Handchirurgie, Mikrochirurgie, Plastische Chirurgie 1997; 29: 129-132.
19. Waters PM, Schwartz JT. Posterior interosseous nerve: an anatomic study of potential nerve grafts. J Hand Surg 1993; 18A: 743-745.
20. Yasuda M, Masada K, Takeuchi E. Dorsal wrist syndrome repair. Hand Surg 2004; 9: 45-48.