Ortopedia Traumatologia Rehabilitacja
© MEDSPORTPRESS, 2007; 1(6); Vol. 9, 15-24

Zaangażowanie Autorów
A – Przygotowanie projektu badawczego
B – Zbieranie danych
C – Analiza statystyczna
D – Interpretacja danych
E – Przygotowanie manuskryptu
F – Opracowanie piśmiennictwa
G – Pozyskanie funduszy

Author's Contribution
A – Study Design
B – Data Collection
C – Statistical Analysis
D – Data Interpretation
E – Manuscript Preparation
F – Literature Search
G – Funds Collection

Maciej Uchowicz(A,B,C,D,E,F), **Andrzej Górecki**(A,B,C,D,E,F), **Karol Purski**(A,B,C,D,E,F), **Tomasz Jabłoński**(A,B,C,D,E,F)

Katedra i Klinika Ortopedii i Traumatologii Narządu Ruchu Akademii Medycznej, Warszawa
Department of Orthopaedics and Traumatology of the Organs of Locomotion, Medical University, Warsaw, Poland

Alloplastyka całkowita stawu biodrowego techniką małoinwazyjną – własne doświadczenia kliniczne

Minimally invasive total hip replacement – our clinical experience

Słowa kluczowe: *MIS, staw biodrowy, leczenie operacyjne*
Key words: *MIS, hip, operative treatment*

STRESZCZENIE

W artykule przedstawiono ogólną koncepcję zabiegu małoinwazyjnego z omówieniem teoretycznych korzyści i ryzyka z nim związanego. Podano wskazania, przeciwwskazania, wymogi techniczne i środki ostrożności. Dokonano przeglądu różnych dostępów operacyjnych oraz szczegółowo opisano technikę małoinwazyjnej bezcementowej endoprotezoplastyki całkowitej stawu biodrowego wykonywanej w Katedrze i Klinice Ortopedii i Traumatologii Narządu Ruchu Akademii Medycznej w Warszawie. Przedstawiono wykorzystywane w praktyce klinicznej sposoby zwiększenia precyzji osadzenia elementów endoprotezy oraz kontroli wyrównania długości kończyn dolnych.

SUMMARY

The article presents the general concept of minimally invasive surgery, including theoretical benefits and risks. The indications, contraindications, technical requirements and necessary precautions are discussed. An overview of different surgical approaches is presented together with a detailed description of the surgical technique of minimally invasive cementless total hip replacement that is used at the Department of Orthopedics and Traumatology of Locomotor System, Medical University of Warsaw. Techniques for enhancing the precision of placement of prosthetic elements and leg length equalization used in clinical practice are also presented.

Liczba słów/Word count: 4943 **Tabele/Tables:** 0 **Ryciny/Figures:** 7 **Piśmiennictwo/References:** 27

Adres do korespondencji / Address for correspondence
dr Maciej Uchowicz
Katedra i Klinika Ortopedii i Traumatologii Narządu Ruchu AM
02-005 Warszawa, ul. Lindleya 4, tel./fax: (0-22) 502-01-09, e-mail: ferrata@tlen.pl

Otrzymano / Received 17.09.2006 r.
Zaakceptowano / Accepted 06.12.2006 r.

Małoinwazyjna endoprotezoplastyka stawu biodrowego od kilku lat wzbudza żywe zainteresowanie wśród chirurgów – ortopedów, stając się coraz częstszym tematem publikacji, sesji, kongresów czy sympozjów. W związku z szybkim rozwojem technik małoinwazyjnych oraz nieporozumieniami narosłymi wokół samej idei zabiegu małoinwazyjnego istnieje potrzeba uporządkowania wiedzy oraz wyjaśnienia punktów spornych i niejasności, narosłych wokół tego zagadnienia.

Dostęp małoinwazyjny z reguły wykorzystuje jeden z klasycznych dostępów do stawu biodrowego, z krótszym cięciem skórnym, któremu towarzyszy ograniczenie i modyfikacja działań w zakresie tkanki mięśniowej, powięziowej, torebkowej oraz kostnej. Długość rany skórnej nie powinna przekraczać 10 cm [1,2]. W części ośrodków za graniczną długość rany skórnej przyjmuje się 8 cm lub równą długości średnicy ostatecznej implantowanej panewki plus 2 centymetry. Stanowi ona wyłącznie zewnętrzną cechę zabiegu małoinwazyjnego i przyjmuje się, że jeśli zmiana polega wyłącznie na jej skróceniu, bez modyfikacji działań w tkankach podskórnych, należy mówić o zabiegu przeprowadzonym z małego cięcia, a nie małoinwazyjnym.

Zasadnicze znaczenie dla szybkiego powrotu siły mięśniowej po zabiegu operacyjnym jest ograniczenie resekcji w zakresie mięśni odwodzących. Powrót pełnego ruchu po operacji ułatwia również zmniejszenie uszkodzeń tylnej części torebki stawowej i krótkich rotatorów zewnętrznych [3,4]. Tylne zwichnięcie głowy kości udowej wiąże się z częściowym rozerwaniem tych struktur, nawet jeśli nie są one wycinane chirurgicznie. Oznacza to konieczność usunięcia głowy bez jej zwichnięcia lub ze zwichnięciem przednim. W związku z tym, zaleca się wycięcie plastra kostnego z szyjki kości udowej umożliwiające usunięcie głowy kości udowej in situ.

Hipotetyczne korzyści jakie przypisuje się endoprotezoplastyce małoinwazyjnej może odnieść zarówno pacjent, chirurg (szpital), jak i płatnik finansujący zabieg. Pacjent odczuwa mniejszy ból pooperacyjny, szybciej powraca do pełnej sprawności i osiąga funkcjonalny staw, u kobiet dodatkowym czynnikiem korzystnym jest obecność bardziej kosmetycznej blizny. Następuje skrócenie czasu operacyjnego, mniejsze krwawienie śródoperacyjne (mniejsze zapotrzebowanie na preparaty krwiotwórcze) oraz niższe ryzyko infekcji. Wielu autorów podkreśla znamiennie skrócenie czasu pobytu w szpitalu.

Ryzyko, jakie wiąże się specyficznie z techniką małoinwazyjną to częstsze uszkodzenia skóry i zaburzenia w gojeniu rany pooperacyjnej, nieprawidłowe osadzenie elementów endoprotezy, złamania wybuchowe trzonu kości udowej. Duża grupa autorów podaje brak spodziewanych wyników korzystnych, w tym szybszego postępu rehabilitacji, mniejszych dolegliwości bólowych po zabiegu, obniżenia zapotrzebowania na krew czy skrócenia czasu pobytu w szpitalu.

Nie każdy chirurg może wykonywać zabieg małoinwazyjny. Powinien posiadać wysokie umiejętności manualne oraz duże doświadczenie w zabiegach wykonywanych sposobami klasycznymi, aby w razie potrzeby mógł wykonać rozszerzenie dostępu do odpowiedniego zakresu. Nie-

Minimally invasive total hip replacement has been a matter of lively interest to orthopedic surgeons over the last few years and the topic of a growing number of publications, sessions, congresses and symposiums. Due to the rapid development of minimally invasive techniques, as well as the misunderstandings that have arisen around the very idea of minimally invasive surgery, there is a need to organize the knowledge and clear up all controversies or unclear points.

The minimally invasive technique usually involves one of the traditional approaches to the hip joint with a smaller skin incision, and a reduction and modification of surgical manipulation of muscles, fasciae, capsule and bone. The scar length should not exceed 10 cm [1,2]. A number of centers have adopted a maximum incision size of 8 cm or equal to the diameter of the final acetabulum implant plus 2 cm. The smaller incision is only an external characteristic of the minimally invasive procedure. Therefore, if there is no modification with respect to surgical manipulation of the subcutaneous tissues, the reduction of the scar size being the only change, it is assumed that the procedure should be termed a minimal-incision one rather than minimally invasive. Reduced abductor resection is essential for rapid post-operative restoration of muscle strength. Post-operative recovery of the full range of motion is also facilitated if there is reduced injury to the posterior joint capsule, as well as short external rotators [3,4]. A posterior dislocation of the femoral head is related to a partial laceration of those structures even if they are not surgically excised. Therefore, it is advisable to excise a fragment of the femoral neck in order to remove the femoral head in situ.

The hypothetical benefits ascribed to minimally invasive total hip replacement may be conferred not only on the patient or surgeon (hospital), but also on the payer. Post-operative pain is less severe, normal function and full joint motion are restored faster, and the cosmetic benefit is an additional advantage for women. The operative time is reduced, intra-operative blood loss decreased (reduced demand for hematopoetic drugs) and risk of infection lowered. Many authors emphasize the significant reduction of hospital stay.

The specific risks related to the minimally invasive technique include more frequent skin damage and impaired healing of the post-operative wound, errors in post-operative joint geometry, and explosive fractures of the femoral shaft. A number of authors report lack of the expected positive outcomes, including faster rehabilitation, reduced post-operative pain, lower blood demand or reduced hospital stay.

Not every surgeon may perform the minimally invasive procedure, since it requires excellent manual skills, as well as experience in performing conventional hip joint surgery so that the operator can appropriately widen the approach if need be. Efficient co-operation and experience of the entire operating team, including the assistants and adjunct personnel, are also of great importance [5].

Indications for using the minimally invasive technique comprise moderate degenerative changes in the hip joint of

bagatelną rolę odgrywa również zgranie i doświadczenie całego zespołu operacyjnego – asysty i personelu dodatkowego [5].

Za wskazania do techniki małoinwazyjnej przyjmuje się miernie nasilone zmiany zwyrodnieniowe stawu biodrowego o różnej etiologii, kwalifikujące się do endoprotezoplastyki stawu. Do zabiegu należy kwalifikować pacjentów szczupłych, z BMI < 30 (poniżej I stopnia otyłości), z miernie rozwiniętą tkanką podskórną i muskulaturą w okolicy stawu.

Nie każdy pacjent może być operowany tymi metodami; oprócz przeciwwskazań ogólnych i miejscowych do alloplastyki stawu, technika nie powinna być stosowana w przypadku znacznej deformacji (np. resztkowa dysplazja elementów tworzących staw, zmiany zaawansowane), ograniczającej dodatkowo przestrzeń dostępu do loży panewki i kości udowej, ubytki kostne wymagające pierwotnego uzupełnienia, BMI > 30 (otyłość powyżej I stopnia), obfita tkanka podskórna w okolicy krętarza. Przeciwwskazanie stanowi również brak odpowiedniego instrumentarium.

Dostępy małoinwazyjne, wykorzystujące zmodyfikowane klasyczne dostępy operacyjne, można podzielić na zabiegi wykonywane z kilku cięć (trzy lub dwa) lub jednego cięcia.

Zabieg z trzech cięć stosowany był eksperymentalnie w klinice Mayo (Floryda, USA). Jedno cięcie służyło do resekcji głowy, drugie do opracowania i implantacji panewki, trzecie do opracowania trzonu kości udowej i wszczepienia trzpienia. Wykorzystywano zmodyfikowany dostęp przedni i boczny.

Dostęp z dwóch cięć to zmodyfikowany dostęp przedni i przednio-boczny. Szkolenia w zakresie tej techniki prowadzi firma Zimmer, która opracowała odpowiednie instrumentarium do tego dostępu.

Dostępy z jednego cięcia wykorzystują bezpośrednie dostępy przednie, boczne, tylne oraz ich kombinacje (przednio-boczne, tylno-boczne). W literaturze opisano kilka jednocięciowych dostępów małoinwazyjnych, a najczęściej stosowane to zmodyfikowany dostęp przednio-boczny, boczny i tylno-boczny [4,5,6,7].

Różne dostępy wymagają odmiennego ułożenia pacjenta na stole operacyjnym. Dostępy przednie – ułożenie na plecach. Dostępy boczne i tylne – na boku. W ułożeniu na boku zwraca uwagę stabilne unieruchomienie miednicy pacjenta. Operator zazwyczaj przyjmuje pozycję od strony pleców, ale przy niektórych dostępach może również stać od przodu pacjenta [9].

Wykonanie zabiegu małoinwazyjnego wymaga zastosowania odpowiedniego instrumentarium, do którego należą m.in. haki automatyczne, profilowane podważki ze źródłem światła, frezy panewkowe wygięte pod kątem 45 stopni. Głowica frezy może posiadać kształt niskoprofilowy i asymetryczny. Trzon pobijaka panewkowego jest wygięty na kształt litery Z. Raszple służące do opracowania kanału w kości udowej są mniejsze, wygięte łukowato w wymiarze bocznym oraz posiadają spłaszczony korpus (dostosowanie do krzywizny krętarza) w wymiarze przednio-tylnym.

various etiologies requiring total hip replacement. Only slim patients with a BMI under 30 (below degree I obesity) with moderately developed subcutaneous tissue and muscles around the joint may undergo the procedure.

Not every patient may undergo the minimally invasive technique. Apart from systemic and local contraindications, the procedure should not be applied if there is a significant deformity (e.g. residual dysplasia of the joint components, advanced changes), which additionally limits access to the acetabular and femoral site, as well as in the presence of bone defect requiring reconstruction in the first place, a BMI above 30 (obesity over degree I) and abundant subcutaneous tissue in the trochanter area. The lack of appropriate instrumentation is also considered a contraindication.

Minimally invasive techniques performed via modified conventional operative approaches can be divided into multi-incision approaches (requiring two or three incisions) and single-incision approaches.

The three-incision approach has been experimentally employed in Mayo Clinic (Florida, USA), with one incision used for resecting the femoral head, the second for preparing and implanting the acetabulum and the third for preparing the femoral shaft and implantation of a stem. Modified lateral and anterior approaches were used.

The two-incision approach is a modified anterior and antero-lateral approach. Training in this technique is offered by the Zimmer Institute, which has also designed specialized instrumentation for this approach.

Single-incision procedures are carried out utilizing direct anterior, lateral or posterior approaches or their combinations (antero-lateral, postero-lateral). The literature describes a few minimally invasive single-incision approaches, the modified antero-lateral, lateral and postero-lateral approaches being the most common [4,5,6,7].

Various approaches require different patient positioning, i.e. a supine position for the anterior approach, and a lateral position for the lateral and posterior approaches. In the lateral position, stable immobilization of the patient's pelvis must be ensured. The surgeon usually faces the patient's back, however, in some approaches a front position may also possible [9].

A minimally invasive procedure requires specialized instrumentation, such as: automatic hooks, specially designed illuminated retractors, or 45 degree acetabular reamers. The head of the reamer may be low-profile and asymmetrical. The acetabular impactor has a z-shaped shaft. The rasps used for preparing the femoral canal are smaller, curved laterally and have an antero-posteriorly flattened shaft to match the curvature of the trochanter.

The minimally invasive approach allows for implanting standard prostheses, both cemented and uncemented. Many producers also offer specially designed implants for minimally invasive techniques, such as implants reconstructing the articular surface and modified stems e.g. Metha (Aesculap, Germany).

In the Department of Orthopedics in Warsaw the minimally invasive total hip replacement is performed through a modified postero-lateral approach [10] with the patient in

Dostępy małoinwazyjne umożliwiają wszczepianie standardowych endoprotez zarówno bezcementowych, jak i cementowych. Wielu producentów oferuje także wszczepy specjalne zaprojektowane do technik małoinwazyjnych, do których należą wszczepy odtwarzające powierzchnię stawową i zmodyfikowane trzpienie, np. Metha (Aesculap, Niemcy).

W Warszawskiej Klinice Ortopedycznej małoinwazyjna alloplastyka stawu biodrowego jest wykonywana ze zmodyfikowanego dostępu tylno-bocznego [10]. Pacjent jest układany w pozycji bocznej. Ogromne znaczenie ma prawidłowa, obustronna stabilizacja miednicy. Cięcie skórne długości 6-10 cm jest prowadzone w odległości 4 cm do tyłu od szczytu krętarza, proksymalnie w kierunku kolca biodrowego tylnego górnego (Ryc. 1). U otyłych pa-

the lateral position. Proper bilateral pelvis stabilization is of great significance. The skin incision extends over 6-10 cm beginning 4 cm behind the tip of the trochanter and continuing proximally towards the anterior superior iliac spine (Fig. 1). The incision may be longer in obese patients. The gluteus medius fibers are bluntly split from the bursa overlying the gluteus medius. The posterior border of the gluteus medius is released anteriorly, exposing the piriformis tendon (Fig. 2). Anterior exposure of the piriformis requires separating the anterior border of the gluteus minimus tendon. The insertion of the piriformis can be released as necessary and then repaired after the implantation has been completed. A blunt Hohmann retractor is inserted between the short external rotators and the posterior capsule. Once the posterior border of the gluteus

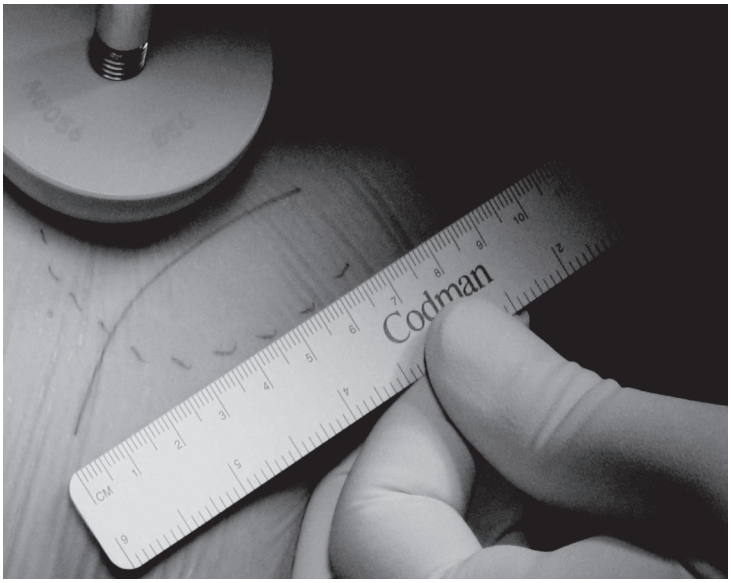

Ryc. 1. Długość i przebieg cięcia skórnego w alloplastyce małoinwazyjnej stawu biodrowego z dostępu tylnego
Fig. 1. The length and direction of the skin incision in minimally invasive total hip replacement through the posterior approach

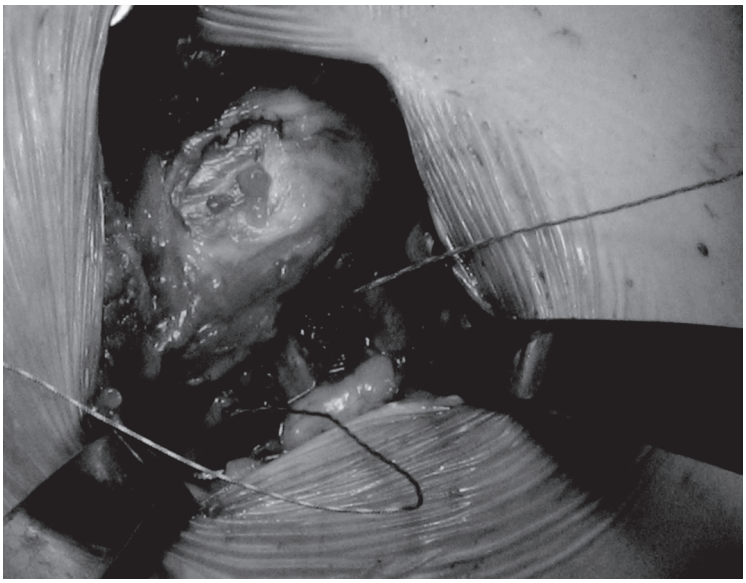

Ryc. 2. Ekspozycja szyjki kości udowej
Fig. 2. Exposure of the femoral neck

cjentów cięcie może być dłuższe. Włókna mięśnia pośladkowego średniego są na tępo oddzielane do kaletki leżącej na mięśniu pośladkowym średnim. Tylny brzeg mięśnia pośladkowego średniego jest uwalniany od przodu, co powoduje uwidocznienie ścięgna mięśnia gruszkowatego (Ryc. 2). Uwidocznienie ścięgna mięśnia gruszkowatego od przodu wymaga oddzielenia przedniego brzegu ścięgna mięśnia pośladkowego małego. W razie potrzeby, przyczep mięśnia gruszkowatego jest odcinany, a następnie przyszywany po zakończeniu implantacji. Pomiędzy krótkimi rotatorami zewnętrznymi i tylną torebką umieszczana jest tępa podważka Hohmanna. Po uwolnieniu tylnego brzegu mięśnia pośladkowego mniejszego następuje rozdzielenie przedziału między przyczepem ścięgna tego mięśnia i przednią częścią torebki stawowej. Za szyjkę kości udowej oraz między mięśniem pośladkowym małym i torebką jest umieszczana druga tępa podważka Hohmanna.

Na przedniej powierzchni kości biodrowej umieszcza się ostrą podważkę Hohmanna chroniącą mięsień pośladkowy pośredni i mniejszy. Druga ostra podważka Hohmanna (lub wkręcany grot Steinmanna) jest umieszczana na tylnej/górnej powierzchni kości biodrowej. Tak osadzone podważki umożliwiają pełny wgląd w górną część torebki stawowej, po rozchyleniu tworząc prostokątne pole. Zwalnianie nacisku wywieranego na poszczególne podważki pozwala na odpowiednie przesunięcie tkanek miękkich nad tkanką kostną (koncepcja tzw. „ruchomego okna") (Ryc. 3). Od dołu krętarzowego do krawędzi panewki wykonywane jest pionowe nacięcie torebki. Drugie cięcie, prowadzone prostopadle i wzdłuż krawędzi panewki, prowadzi do wytworzenia 2 płatów torebki. Następnie, dwie tępe podważki są przekładane z pozycji pozatorebkowej na wewnątrztorebkową, od przodu i tyłu szyjki kości udowej.

Osteotomia szyjki kości udowej jest wykonywana pod kątem 90 stopni w stosunku do jej osi długiej. Drugie cięcie kostne jest wykonywane w odległości około 1 centymetra, co umożliwia wyjęcie plastra kostnego. Po resekcji

minimus has been released, the interval between the minimus tendon insertion and the anterior capsule is developed. Another blunt Hohmann retractor is placed around the femoral neck in between the minimus and the capsule.

A spiked Hohmann retractor is placed into the anterior ilium to protect the gluteus medius and minimus. A second spiked Hohmann retractor (or a threaded Steinmann pin) is placed into the posterior/superior ilium. Such placement of the retractors allows complete exposure of the superior capsule, forming four corners of a rectangle when levered. With the release of the pressure put on each retractor it is possible to appropriately move the soft tissues above the bone tissue (the concept of the so called "movable window") (Fig. 3). A vertical capsulotomy is performed from the trochanteric fossa to the acetabular rim. A second incision is made perpendicularly and along the acetabular rim to form two flaps of the capsule. Subsequently, two blunt retractors are switched from the extracapsular position into the intracapsular position, anteriorly and posteriorly around the femoral neck.

In order to elevate a bone fragment a femoral neck osteotomy is performed at a 90 degree angle, with a second incision being made at a distance of 1 cm. Following the resection a corkscrew (?) is screwed into the femoral head (which is not dislocated), with the head extracted entirely through the cutaneous wound (Fig. 4). The acetabular site is reamed to the right size and depth using appropriate reamers, care being taken to protect the surrounding tissues. The implantation of the metal component, as well as the acetabular prosthesis, both the trial and final ones, is performed conventionally, but with the use of the profile impactor described above (Fig. 5).

The implantation of the acetabular component is followed by increasing the rotation, adduction and knee flexion of the limb to expose the femoral neck stump.

One longitudinal curved retractor is placed behind the greater trochanter, another one behind the lesser tro-

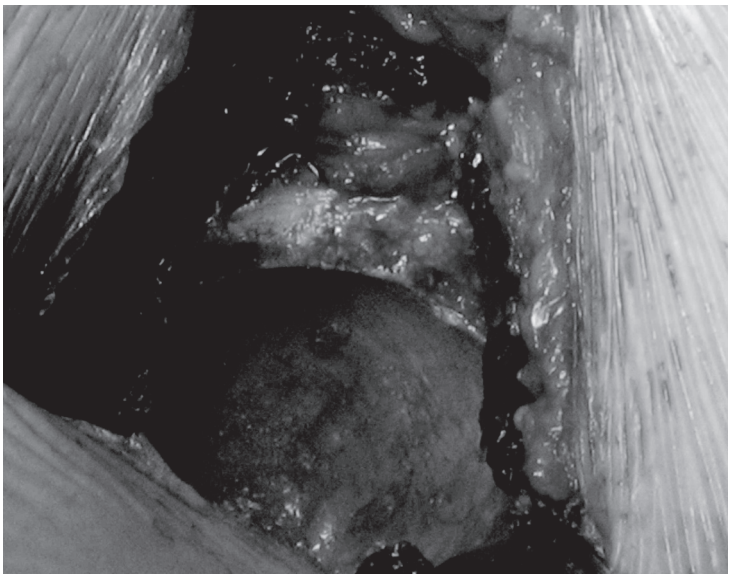

Ryc. 3. Przesuwanie tkanek miękkich nad panewką kostną umożliwia sekwencyjną ocenę loży panewki
Fig. 3. Moving the soft tissues over the bony acetabulum allows for sequential evaluation of the acetabulum site

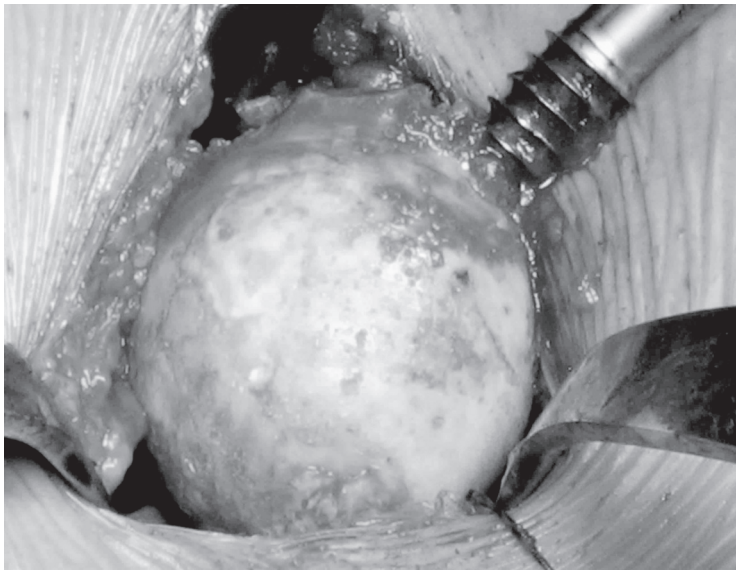

Ryc. 4. Usunięcie głowy kości udowej przez ranę skórną
Fig. 4. Removal of the femoral head through the skin wound

Ryc. 5. Panewka i wkładka ostateczna endoprotezy po osadzeniu
Fig. 5. The acetabulum and the final implant of the prosthesis after placement

następuje wkręcenie korkociągu w głowę kości udowej (bez jej zwichnięcia) oraz jej wytoczenie w całości przez ranę skórną (Ryc. 4). Frezowanie loży panewkowej do odpowiedniego rozmiaru i głębokości za pomocą właściwych frez przebiega ze staranną ochroną otaczających tkanek miękkich. Implantacja części metalowej i wkładu panewkowego zarówno próbnych, jak i ostatecznych odbywa się w klasyczny sposób, ale z użyciem wspomnianego już profilowanego pobijaka (Ryc. 5).

Po wszczepieniu elementu panewkowego następuje zwiększenie rotacji, przywiedzenia i zgięcia kończyny w kolanie, umożliwiające uwidocznienie kikuta szyjki kości udowej.

Podłużna, wygięta podważka jest wprowadzana za krętarz większy, a kolejna za krętarz mniejszy.

chanter. The femoral canal is opened and prepared for the prosthesis stem as in the conventional procedure, however, with emphasis placed on protection of the superior part of the operative wound. Specialized instrumentation is also used. The implantation of the stem is performed conventionally (Fig. 6). Repositioning, limb length control and assessment of joint stability do not differ from the standard procedure. The joint capsule, the piriformis tendon, as well as the gluteus minimus and medius muscles require careful reconstruction to reduce the risk of dislocation [10]. One suction drain is inserted in the joint. Suturing of the subcutaneous tissue and skin followed by the application of a sterile dressing completes the procedure.

Currently, the follow-up and rehabilitation of patients who have undergone the minimally invasive procedure

Otwarcie kanału w jamie kości udowej i przygotowanie kanału dla trzpienia endoprotezy przebiega w sposób nie odbiegający od klasycznego, ale ze szczególną ochroną górnego bieguna rany operacyjnej i z użyciem specjalnego instrumentarium. Implantacja trzpienia przebiega w sposób standardowy (Ryc. 6). Repozycja, kontrola długości kończyny i ocena stabilności stawu nie odbiegają od standardowego schematu postępowania. Torebka stawowa, ścięgno mięśnia gruszkowatego oraz mięsień pośladkowy mały i średni wymagają starannej rekonstrukcji, ponieważ zmniejsza to ryzyko zwichnięcia [10]. Do stawu zakładany jest jeden dren ssący. Szycie tkanki podskórnej, skóry i założenie opatrunku jałowego kończy zabieg.

W chwili obecnej, w stosunku do pacjentów operowanych z dostępu małoinwazyjnego stosujemy taki sam sposób postępowania pooperacyjnego i rehabilitacji, jak w odniesieniu do grupy chorych operowanych z dostępów klasycznych. Z naszych obserwacji wynika, że chorzy odczuwają mniejsze dolegliwości bólowe wymagają mniejszej liczby przetoczeń preparatów krwi, szybciej się rehabilitują i odzyskują sprawność stawu. Stwierdzenia te wymagają jednak potwierdzenia w retrospektywnym badaniu klinicznym.

Zwiększenie precyzji osadzenia wszczepu w zabiegu małoinwazyjnym przy ograniczonym wglądzie w pole operacyjne jest możliwe dzięki zastosowaniu różnych technik, w tym fluoroskopii śródoperacyjnej, nawigacji mechanicznej czy komputerowej [11,12,13,14,15,16]. Coraz nowocześniejsza i doskonalsza nawigacja komputerowa umożliwia wykonywanie zabiegu „poza polem operacyjnym", odwzorowując w czasie rzeczywistym działania podejmowane przez chirurga.

W implantacji panewki posługujemy się systemem nawigacji komputerowej Orthopilot (Aesculap, Niemcy). Elementy instrumentarium wykorzystywane do akwizycji danych i kontrolowanego opracowania części kostnych posiadają odpowiedni kształt, dostosowany do dostępu małoinwazyjnego. Sam przebieg operacji i kolejne etapy nawigacji nie odbiegają od standardowego protokołu operacyjnego.

does not differ from post-operative management after the conventional procedure. Our experience shows that patients following minimally invasive surgery feel less post-operative pain, require less blood transfusion, rehabilitate faster with restoration of joint function. However, these conclusions need to be confirmed in a retrospective clinical study.

Ensuring more precise implant alignment with the minimally invasive procedure despite limited visibility of the operative site is possible thanks to various techniques, such as intra-operative fluoroscopy and mechanical or computer-assisted navigation [11,12,13,14,15,16]. The constantly developing technology of computer-assisted navigation allows performing the procedure "outside the operative site", reflecting the surgeon's actions in the real time.

We use the Orthopilot navigation system (Aesculap, Germany) for implanting the acetabulum. The instruments used for data acquisition and bone preparation monitored have been specially shaped for the minimally invasive approach. The operation itself, as well as the consecutive phases of navigation follow the standard procedure.

We also use medi CAD II, a unique software package, for pre-operative planning. The program precisely projects the measurements from digital radiographs and compares them with digitized designs of hip joint prostheses. This involves scanning a properly calibrated digital image and enables specification of the size, placement and dislocation of the prosthesis components, as well as determination of the neck length of the not implanted head, which rules out the risk of choosing an implant of inappropriate size. The pre-operative planning takes place at a special workstation in the operating room and the data so obtained can be used during the procedure and included in the patient's case history (Figs. 7).

This computer-assisted pre-operative planning together with the modern technology of navigation allow for a safe and spatially precise placement of the prosthesis even with maximally minimized operative approaches.

Ryc. 6. Implantacja trzpienia endoprotezy z podważką osłaniajacą tkanki miękkie
Fig. 6. Implantation of the prosthesis stem with a retractor protecting the surrounding soft tissues

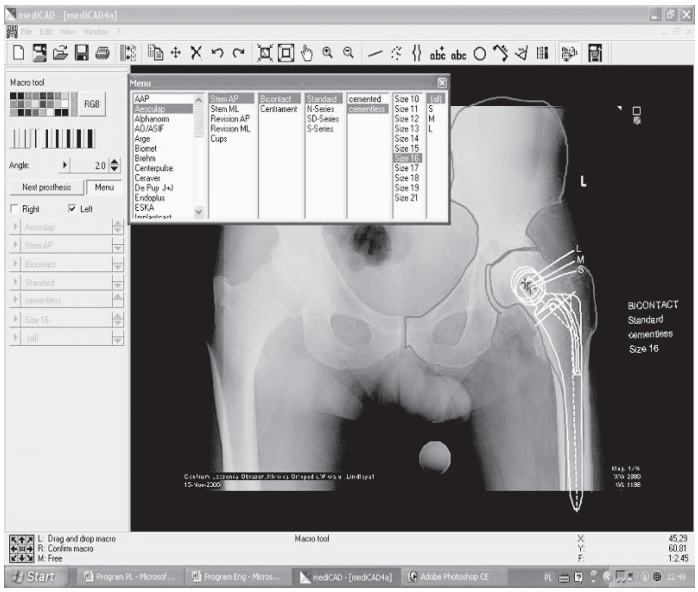

Ryc. 7. Obraz programu medi CAD II stosowany w planowaniu przedoperacyjnym zwiększa precyzję osadzenia wszczepów
Fig. 7. A Medi CAD II image. MedicCad II is used in pre-operative planning to enhance the precision of implant placement

W planowaniu przedoperacyjnym posługujemy się również unikatowym programem komputerowym medi CAD II, pozwalającym na dokładne odwzorowanie pomiarów wykonanych na cyfrowych radiogramach i porównanie ich z komputerowymi szablonami endoprotez stosowanych obecnie w chirurgii biodra. Wymaga on wczytania odpowiednio skalibrowanego zdjęcia cyfrowego i umożliwia określenie rozmiarów, ułożenia i przesunięcia elementów protezy, określenie długości szyjki nieimplantowanej głowy, co eliminuje ryzyko błędów związanych z niewłaściwym doborem rozmiarów endoprotez. Etap planowania przedoperacyjnego odbywa się na specjalnym stanowisku roboczym, znajdującym się na bloku operacyjnym, a uzyskane dane mogą być wykorzystane w trakcie zabiegu operacyjnego i wprowadzone do historii choroby pacjenta (Ryc. 7).

Zastosowanie powyżej opisanego komputerowego planowania przedoperacyjnego oraz nowoczesnej nawigacji pozwala na przestrzenne perfekcyjne i pewne osadzenie elementów endoprotezy przy jak najmniej rozległym dojściu operacyjnym.

W literaturze pojawiają się doniesienia sprzeczne na temat korzyści i powikłań po zabiegu operacyjnym wykonanym z ograniczonego dostępu. Publikowane są zarówno artykuły wskazujące na dobre rezultaty i korzyści w postaci skrócenia czasu zabiegu operacyjnego, mniejszej liczby powikłań, szybszej rehabilitacji, mniejszego zapotrzebowania na preparaty krwi [17,18,19,20], jak i doniesienia wskazujące na wyniki takie same lub gorsze w porównaniu z zabiegiem wykonanym techniką klasyczną oraz wskazujące na wyższe trudności techniczne w przeprowadzeniu zabiegu [21,22,23]. Ostrzeżeniem są doniesienia o katastrofalnych powikłaniach alloplastyk małoniwazyjnych, w których podkreśla się zarówno ciężkość pojawiających się uszkodzeń, jak i trudności wiążące się z ich zaopatrywaniem [24,25]. Zauważa się również przewagę doniesień zjazdowych nad publikacjami w czasopismach o ustalonej

A review of the literature reports contradictory information concerning the benefits and complications of the minimally invasive technique. There are articles indicating positive outcomes and benefits, such as shorter operative time, lower complication rates, faster rehabilitation, or a reduced need of blood transfusion [17,18,19,20], as well as papers reporting outcomes similar to comparing unfavorably with those obtained using the traditional procedure, and pointing to greater technical difficulties in performing the minimally invasive procedure [21,22,23]. The warning reports of disastrous complications of minimally invasive total hip replacement emphasize the gravity of the associated injuries, as well as the difficulties in managing the complications [24,25]. Moreover, there is a noticeable predominance of conference presentations over papers published in renowned EBM journals [26].

A common reason for failure of minimally invasive procedures is the lack of experience of surgeons who have not been trained in using such techniques and do not have the necessary background or instrumentation. They frequently undertake minimally invasive procedures under pressure from patients, who often uncritically believe what they have found on the Internet or the information they have been provided by the manufacturers of the operative instrumentation [27].

The usefulness and relevance of minimally invasive procedures need to be evaluated in new multicenter PROBE-compliant clinical trials, including particularly thorough patient enrolment and randomization procedures and based on large groups of patients, since the trials carried out to date have mostly been conducted at individual centers and included small groups of patients [27].

The lack of long-term outcome data encourages conducting long-term observational studies to verify the actual clinical utility of minimally invasive techniques in total hip replacement surgery.

renomie i stosujących zasady medycyny opartej na faktach naukowych [26].

Niejednokrotnie przyczyną problemów jest wykonywanie zabiegów przez mało doświadczonych operatorów, nie wyszkolonych w wykonywaniu zabiegów małoinwazyjnych, bez odpowiedniego zaplecza i instrumentarium, podejmujących się wykonania operacji pod wpływem nacisków wywieranych przez pacjentów często bezkrytycznie traktujących informacje podawane w internecie czy firmy produkujące odpowiednie instrumentarium [27].

Określenie użyteczności i zasadności stosowania zabiegów małoinwazyjnych wymaga kolejnych wieloośrodkowych prób klinicznych prowadzonych zgodnie z zasadami PROBE, ze szczególnie staranną kwalifikacją i randomizacją, w oparciu o duże grupy pacjentów, ponieważ dotychczasowe próby mają w większości charakter jednoośrodkowy i z reguły dotyczą małych grup pacjentów [27].

Brak wyników odległych skłania do prowadzenia obserwacji długoterminowych, weryfikujących rzeczywistą przydatność kliniczną technik małoinwazyjnych w endoprotezoplastyce stawu biodrowego.

PIŚMIENNICTWO / REFERENCES

1. Woolson ST. Primary total hip arthroplasty using an incision <12 cm in length. The Hip Society. Washington, D.C., September 11th, 2003
2. Wright J, Crockett H, Sculco T. Mini-incision for total hip arthroplasty. Orthop Special Ed 2001, 7(2): 18-20
3. T.P Sculco i L.C. Jordan Miniincision Total Hip Arthroplasty w: MIS of the Hip and Knee, 32-47, Springer-Verlag, 2004
4. Jerosch J, Theising C, Fadel ME. Antero-lateral minimal invasive (ALMI) approach for total hip arthroplasty technique and early results. Arch Orthop Trauma Surg. 2006 Apr;126(3):164-7
5. Gore D, Murray P, Sepic S, Gardner G. Anterolateral compared to posterior approach in total hip arthroplasty: difference in component positioning, hip strength, and hip motion. Clin Orthop 1982, 165: 180
6. Kennon RE, Keggi JM,Wetmore RS, Zatorski LE, Huo MH, Keggi KJ. Total hip arthroplasty through a minimally invasive anterior surgical approach. J Bone Joint Surg 85-A [Suppl 49: 39-48
7. Light TR, Keggi KJ. Anterior approach to hip arthroplasty. Clin Orthop 1980, 152: 255-260
8. What MIS hip technique should we use. Two year follow up of 350 two-incision minimally invasive total hip replacement. I. Udvarhelyi, L. Hangody. 6th CEOC Congress in Graz.
9. Matta JM, Shahrdar C, Ferguson T. Single-incision anterior approach for total hip arthroplasty on an orthopaedic table. Clin Orthop Relat Res. 2005 Dec;441:115-24.
10. Bottner F, Delgado S, Sculco TP Minimally invasive total hip replacement: the posterolateral approach. Am J Orthop. 2006 May;35(5):218-24.
11. DiGioia AM, Plakseychuk AY, Levisoin TJ, Jaramaz B. Mini-incision technique for total hip arthroplasty with navigation. J Arthroplasty 2003, 18(2): 123-128
12. DiGioia AM, Jaramaz B, Blackwell M et al. Image guided navigation system to measure intraoperative acetabular implant alignment. Clin Orthop 1998, 355: 8
13. Sherry E, Egan M, Warnke PH, Henderson A, Eslick GD Minimal invasive surgery for hip replacement: a new technique using the NILNAV hip system
14. Jaramaz B, DiGioia AM, Blackwell M, Nikou C. Computer assisted measurement of cup placement in total hip replacement. Clin Orthop 1998, 354: 70
15. Murphy SB, Deshmukh R. Clinical results of computer-assisted total hip arthroplasty. W: Langlotz F, Davies B, and Bauer A (eds) Computer-assisted orthopedic surgery. Steinkopff-Verlag, Darmstadt. 2003, pp 250-25, 254-2551
16. Murphy SB. Minimally-invasive THR using image-guided surgical navigation. The Hip Society,Washington,D.C., 2003
17. Waldman BJ. Minimally invasive total hip replacement and perioperative management: early experience. J South Orthop Assoc 2002, 11: 213-217
18. Wenz JF,Gurkan I, Jibodh SR.Mini-incision total hip arthroplasty: a comparative assessment of perioperative outcomes. Orthopedics 2002, 25: 1031-104.
19. Chimento GF, Pavone V, Sharrock N, Kahn B, Cahill J, Sculco TP. Minimally invasive total hip arthroplasty: a prospective randomized study. J Arthroplasty. 2005 Feb;20(2):139-44
20. Berry DJ, Berger RA, Callaghan JJ,Dorr LD, Duwelius PJ, Hartzband MA, Lieberman JR, Mears DC. Minimally invasive total hip arthroplasty. Development, early results, and a critical analysis- J Bone Joint Surg Am 2003, 85-A(11):
21. Woolson ST, Mow CS, Syquia J, FLannin JV, Schurman DJ. Comparison of primary total hip replacements performed with a standard incision or a mini-incision. J Bone Joint Surg Am. 2004 Jul;86-A(7):1353-8.

22. Ogonda L, Wilson R, Archbold P, Lawlor M, Humphreys P, O'Brien S, Beverland D.A minimal-incision technique in total hip arthroplasty does not improve early postoperative outcomes. A prospective, randomized, controlled trial. J Bone Joint Surg Am. 2005 Apr;87(4):701-10.
23. Wright JM, Crockett HC, Delgado S, Lyman S, Madsen M, Sculco TP. Mini-incision for total hip arthroplasty: a prospective, controlled investigation with 5-year follow-up evaluation. J Arthroplasty. 2004 Aug;19(5):538-45.
24. Fehring TK, Mason JB. Catastrophic complications of minimally invasive hip surgery. A series of three cases. J Bone Joint Surg Am. 2005 Apr;87(4):711-4.
25. Bal BS, Haltom D, Aleto T, Barrett M. Early complications of primary total hip replacement performed with a two-incision minimally invasive technique. J Bone Joint Surg Am. 2005 Nov;87(11):2432-8.
26. Hansen E Bozic KJ, Labovitch RS. An evaluation of information available on the internet regarding minimally invasive hip arthroplasty ,J Arthroplasty. 2006 Jan;21(1):1-5.
27. Thaler CW, Labek G, Krismer M, Bohler N. Minimal invasive surgery – Arthroplasty register datasets and scientific evidence. 6th CEOC Congress in Graz, http://www.medacad.org/ceoc/download/ceoc_abstracts.pdf.