

Zaangażowanie Autorów

- A – Przygotowanie projektu badawczego
B – Zbieranie danych
C – Analiza statystyczna
D – Interpretacja danych
E – Przygotowanie manuskryptu
F – Opracowanie piśmiennictwa
G – Pozyskanie funduszy

Author's Contribution

- A – Study Design
B – Data Collection
C – Statistical Analysis
D – Data Interpretation
E – Manuscript Preparation
F – Literature Search
G – Funds Collection

**Piotr Wojciechowski^(A,B,D,F), Damian Kusz^(A,B,D,F),
Konrad Kopec^(B,D,F), Marcin Borowski^(B,E,F)**

Katedra i Klinika Ortopedii i Traumatologii Narządów Ruchu Śląskiej Akademii Medycznej, Katowice
Department of Orthopaedics and Traumatology of the Organs of Locomotion, Medical University of Silesia, Katowice, Poland

**Małoinwazyjne dostępy operacyjne
w endoprotezoplastyce stawu biodrowego**
*Minimally invasive approaches in total hip
arthroplasty*

Słowa kluczowe: MIS, przedni dostęp, endoprotezoplastyka stawu biodrowego
Key words: MIS, anterior approach, hip arthroplasty

STRESZCZENIE

Sukces operacji zależy od szybkiego powrotu funkcji kończyny. Każde uszkodzenie mięśnia i jego przyczepu wiąże się z osłabieniem jego siły, uszkadza jego prioreceptory, co opóźnia przywrócenie sprawności kończyny.

Małoinwazyjne dostępy operacyjne (MIS) definiujemy jako brak uszkodzenia mięśni i ścięgien połączony z krótkim cięciem skórnym. Zaletą MIS podczas implantacji endoprotezy stawu biodrowego (THA) w porównaniu do tradycyjnej techniki operacyjnej jest szybszy powrót do zdrowia, skrócenie usprawniania ruchowego, krótszy pobyt w szpitalu, mniejsza utrata krwi, zmniejszenie bólu oraz krótszą bliznę.

Dostęp przedni do stawu biodrowego spełnia założenia MIS. Po raz pierwszy opisał go Robert Judet w 1947 roku jako modyfikację dostępu Smith-Petersena. Inne dostępy do stawu biodrowego definiowane jako małoinwazyjne – takie jak boczny, tylny oraz z dwóch dojsć, z dwóch cięć wiążą się z uszkodzeniem mięśni i/lub ścięgien. Dlatego powinny być określane jako mniej inwazyjne dostępy operacyjne (LIS).

Najczęściej powikłania towarzyszące THA z dostępu MIS spotykamy u kobiet z osteoporozą, powyżej 65 r. życia, z wagą ciała większą niż 32 indeksu masy ciała. Prawdopodobieństwo wystąpienia powikłania jest dwukrotnie wyższe u chirurgów wykonujących mniej niż 50 THA w ciągu roku. Odpowiednie instrumentarium ułatwia implantację endoprotezy i, co ważniejsze, zmniejsza ryzyko powikłań.

Dostęp przedni umożliwia implantację endoprotezy stawu biodrowego bez uszkodzenia mięśni i ich przyczepów, minimalizuje uraz tkanek i zmniejsza nasilenie bólu pooperacyjnego. Jego zaletą w przypadku powikłań, w porównaniu do innych dostępów MIS, jest możliwość łatwego odsłonięcia bliższej części kości udowej przez przedłużenie go jak w dostępie Smith-Petersena. Trudności techniczne związane z MIS oraz ryzyko powikłań skłaniają jednak do ostrożności.

SUMMARY

The success of operative treatment depends on a quick recovery of limb function. Every injury to a muscle or its attachment is associated with decreased muscle strength and disturbed proprioception, which impedes functional recovery.

Minimally Invasive Surgery (MIS) is defined as a surgical technique performed through a short skin incision to avoid injury to muscles and tendons. The advantages of MIS over the classic technique in Total Hip Arthroplasty include: faster recovery, shorter rehabilitation and hospital stay, decreased blood loss, less pain and a shorter scar.

The anterior approach to the hip, first described by Robert Judet in 1947 as a modified Smith-Petersen approach, follows the principles of MIS. Other approaches advertised as minimally invasive (posterior, lateral, or double incision approach) are associated with muscle and/or tendon injury. Therefore, they should be referred to as Less Invasive Surgery (LIS).

Complications of THA performed with the MIS technique occur most often in women with osteoporosis, above 65 years of age, or with a BMI of more than 32. The rate of complications doubles with surgeons performing less than 50 THAs per year. A special set of instruments facilitates implantation of the endoprosthesis and reduces the number of complications.

The anterior approach allows for implantation of an endoprosthesis without damage to muscles and their insertions, reduces tissue damage and, more importantly, decreases the intensity of postoperative pain. Should complications occur, the anterior approach has the advantage of allowing simple access to the proximal femur by extending the approach distally, as in the Smith-Petersen technique. However, the technical challenges of MIS and the risk of complications warrant caution.

Liczba słów/Word count: 4974

Tabele/Tables: 0

Ryciny/Figures: 2

Piśmiennictwo/References: 41

Adres do korespondencji / Address for correspondence

dr n. med. Piotr Wojciechowski, e-mail: piotr.wojciechowski@pharmanet.com.pl
Katedra i Klinika Ortopedii i Traumatologii Narządów Ruchu Śląskiej Akademii Medycznej
40-635 Katowice, ul. Ziołowa 45, tel./fax: (0-32) 202-99-32

Otrzymano / Received 03.09.2006 r.
Zaakceptowano / Accepted 17.12.2006 r.

Ortopedzi od ponad 40 lat z powodzeniem implantują endoprotezy stawu biodrowego (Total Hip Arthroplasty – THA). W tym czasie stałej ewolucji ulegała technika operacyjna, a czas powrotu do zdrowia po operacji stawał się coraz krótszy. W dalszym ciągu sukces operacji zależy od szybkiego powrotu funkcji kończyny, bezpieczeństwa i powtarzalności operacji oraz zmniejszenia bólu. W tradycyjnej THA typowe cięcie skórne miało długość co najmniej 15 cm w zależności od chorego. Teraz przedmiotem intensywnej dyskusji w literaturze jest THA z użyciem jak najkrótszego cicia skórno.

Ideę małoinwazyjnych dostępow operacyjnych (Minimally Invasive Surgery – MIS) wprowadził do ortopedii w latach 1970 japoński chirurg Watanabe podczas artroskopii. Założył, że mniejszy uraz tkanek powoduje mniejszą reakcję komórkową i ogólnoustrojową, w rezultacie chory odczuwa mniejszy ból i szybciej następuje powrót funkcji kończyny, w porównaniu z operacją wykonaną tradycyjną techniką.

Koncepcja małoinwazyjnej chirurgii ma sens, jeśli jest częścią działań prowadzących do zmniejszenia urazu pooperacyjnego i obniżenia śmiertelności okołoperacyjnej. Dostęp MIS definiujemy jako brak uszkodzenia mięśni i/lub kości połączonej z krótkim cięciem skórno. Małoinwazyjny nie oznacza krótkiej blizny, ale jak najmniejsze uszkodzenie tkanek miękkich, szczególnie mięśni i ich przyczepów. Każde uszkodzenie mięśnia i jego przyczepu wiąże się z osłabieniem jego siły oraz uszkadza jego prioreceptory. Ochrona mięśni przyspiesza usprawnianie ruchowe, pozwalając na wypisanie chorego z oddziału chirurgicznego na usprawnianie ruchowe w 3 dni po operacji [1,2,3,4,5,6]. Nacisk położony jest na jak najmniejszy uraz, nawet jeśli odbywa się to kosztem większego ryzyka uszkodzenia naczyń, nerwów i trudności w ocenie właściwego położenia implantów [7,8]. Użycie rentgenotelewizji nie jest konieczne, wydłuża i komplikuje zabieg, może zmniejszyć ryzyko nieprawidłowej implantacji endoprotezy (szczególnie trzpienia), ułatwia wyrównanie długości kończyn [9,10].

Dzisiaj nie budzi wątpliwości, czy koncepcję MIS należy zastosować do implantacji endoprotez stawu biodrowego, ale w jaki sposób należy to zrobić, aby zmniejszyć pooperacyjną śmiertelność i nie zwiększyć ryzyka nieprawidłowej implantacji endoprotezy.

Opisywane są następujące dostępy do stawu biodrowego określane jako MIS: przedni w ułożeniu na boku lub plecach [2,3,6,11,12], boczny w ułożeniu na boku lub plecach [1,13], tylny w ułożeniu na boku [14,15,16,17] oraz z dwóch cięć (łączy dostęp tylny do nasady bliższej kości udowej z dostępem przednim do panewki) [18,19,20].

Zaletą dostępu przedniego jest zachowanie nieuszkodzonych mięśni i ich przyczepów do miednicy i uda. Pozwala to na powrót ich prawidłowego napięcia bezpośrednio po zakończeniu operacji [2,3,6,11,12]. Brak uszkodzenia mięśni i ich przyczepów zwiększa dynamiczną, mięśniową stabilizację operowanego stawu biodrowego [21]. Bardzo ważną zaletą tego dostępu w przypadku powikłań, np. złamań bliższego końca kości udowej, jest możliwość łatwego odsłonięcia bliższej części kości udowej przez

Implantations of hip joint endoprostheses (Total Hip Arthroplasty – THA) have been successfully performed by orthopedists for more than 40 years now. In this period, surgical techniques have continuously evolved and the postoperative recovery period has been gradually reduced. The success of operative treatment still depends on a quick recovery of limb function, safety and reproducibility of the procedure as well as alleviation of associated pain. Traditional THA was characterized by a standard incision with a minimum length of 15 cm, depending on the patient. Currently, THA performed through the shortest possible skin incision is being widely discussed.

The concept of Minimally Invasive Surgery (MIS) was introduced to orthopedics in the 1970s by Watanabe, a Japanese surgeon, in association with arthroscopy. Watanabe assumed that reduced tissue damage provoked an attenuated cellular and systemic response, thus helping to alleviate pain and accelerate the recovery of limb function when compared with traditional surgical techniques.

MIS can only be regarded as useful if it is a part of a management plan leading to decreased postoperative trauma and reduced perioperative mortality. A MIS approach is defined as a surgical technique performed through a short skin incision to avoid injury to muscles and/or bones. Minimally invasive does not stand for a short scar, but refers to minimum damage to soft tissues, particularly muscles and their insertions. Every injury to a muscle or its attachment is associated with decreased muscle strength and impaired prioreception. Muscle protection translates into accelerated rehabilitation, which, in turn, enables the patient to be discharged from the surgical ward and start rehabilitation on the third postoperative day [1,2,3,4,5,6]. The emphasis is on minimizing operative injury, even if this goal is achieved at the cost of an increased risk of vascular and nerve injury or difficulty assessing implant placement [7,8]. X-ray TV imaging is not necessary, as it may prolong operative time and complicate the procedure. However, it may also reduce the risk of misaligned implantation of the endoprosthesis (the stem in particular) and facilitate limb length equalization [9,10].

Nowadays, it is universally acknowledged that the MIS technique should be used in THA. The question arises, though, of how to perform the procedure in order to reduce postoperative mortality without increasing the risk of misaligned placement of the endoprosthesis.

The following minimally invasive surgical approaches to the hip joint in have been described: anterior in the lateral or supine position [2,3,6,11,12], lateral in the lateral or supine position [1,13], posterior in the lateral position [14,15,16,17] and a double-incision approach (which combines a posterior approach to the proximal femoral shaft with an anterior approach to the acetabulum) [18,19,20].

The anterior approach has the advantage of preventing injury to muscles and their attachments to the pelvis and femur, which helps to restore their normal tension immediately on completion of the surgery [2,3,6,11,12]. Uninjured muscles and muscle attachments significantly improve the dynamic muscular stabilization of the hip

przedłużenie go jak w dostępie Smith-Petersena. Dostęp jest trudny, wymaga bardzo dobrej znajomości anatomii stawu biodrowego i związany jest z ryzykiem uszkodzenia nerwu skórno-bocznego uda oraz (rzadko) udowego [3,6,11,12].

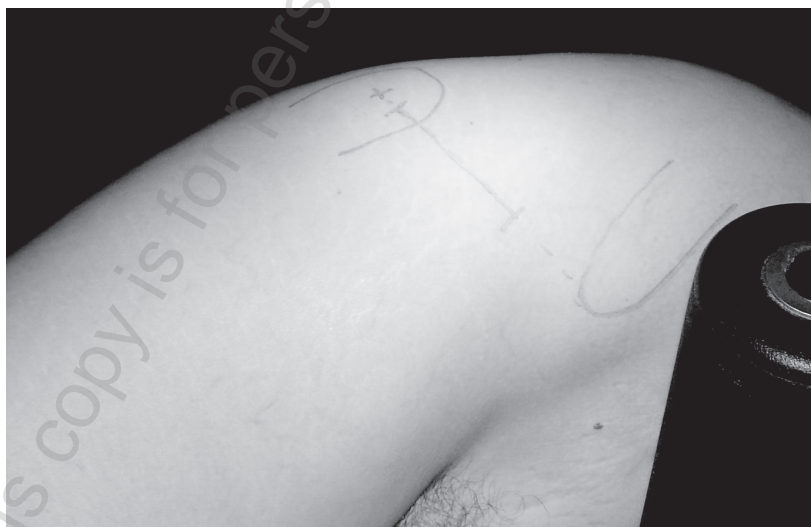Wadą dostępu tylnego jest konieczność odcięcia rotatorów zewnętrznych stawu i przecięcia tylnej torebki stawu biodrowego (może to wywołać tylne zwicnięcie) [15]. Dostęp ten często powikłany jest uszkodzeniem nerwu pośladkowego dolnego, objawiającym się utykaniem w wyniku osłabienia odwodzicieli. Z kolei wadą dostępu bocznego jest odcięcie przyczepów mięśnia pośladkowego średniego i mniejszego od nasady bliższej kości udowej, może być powikłany uszkodzeniem nerwu pośladkowego górnego, powodującym utykanie w wyniku osłabienia odwodzicieli [13]. Technika dwóch cięć łączy wady i zalety dostępu przedniego i tylnego [1,14,17,18,19,22]. Pozwala na szybkie wypisanie chorego z szpitala, ale towarzyszyć jej powinno użycie rentgenotelewizji [19].

Spośród wymienionych dojść do stawu biodrowego, dostęp przedni spełnia najlepiej założenie MIS, pozwalając implantować endoprotezę stawu biodrowego bez uszkodzenia mięśni czy ich przyczepów. Po raz pierwszy opisał go Robert Judet w 1947 roku jako modyfikację dostępu Smith-Petersena. W czasie operacji używał stołu ortopedycznego, z wyciągiem pośrednim założonym za obie stopy, wyciąg za kończyny dolne w połączeniu z wyciągiem i jednoczesną rotacją zewnętrzną i przeprostem w stawie biodrowym operowanej kończyny ułatwia zwicnięcie stawu biodrowego [2]. Współczesne modyfikacje tej techniki pozwoliły na rezygnację z stołu ortopedycznego oraz wyciągu za kończyny dolne i operowanie na płaskim stole. Nasada bliższa kości udowej przykryta jest od tyłu i boku przez mięsień pośladkowy wielki i średni i ich przyczep, krętarz wielki. Staw w tym dostępie leży najbliżej skóry, a tkanka tłuszczowa nad nim jest najcieńsza. Do torebki stawu biodrowego dochodzimy w przegrodzie między m. napinaczem powięzi i m. pośladkowym średnim a głową prostą m. czworogłowego (Ryc. 1). Dojście od

joint [21]. An important advantage of this approach in case complications of e.g. proximal femur fractures is easy access to and exposure of the proximal femur by extending the incision distally, as in the Smith-Peterson technique. The anterior approach is regarded as difficult, requiring extensive knowledge of hip joint anatomy, and involves the risk of damaging the lateral femoral cutaneous nerve or, rarely, the femoral nerve [3,6,11,12].

A major disadvantage of the posterior approach is the necessity of cutting off the external rotators of the joint as well as cutting through the posterior capsule of the hip joint (which may result in a posterior dislocation) [15]. A frequent complication associated with this approach is damage to the inferior gluteal nerve, presenting as a limping gait due to impaired abduction [13]. The lateral approach, in turn, involves detaching the insertions of the gluteus medius and minimus muscles from the proximal femoral epiphysis, the ensuing damage to the superior gluteal nerve causing a limping gait due to impaired abduction. The double-incision technique combines the advantages and disadvantages of the anterior and posterior approaches. [1,14,17,18,19,22]. While it enables early discharge, x-ray TV imaging should always be employed with this technique [19].

It is the anterior approach that follows the principles of MIS best as it makes possible implantation of a hip joint endoprosthesis without damage to muscles or their insertions. This approach was first described by Robert Judet in 1947 as a modification of the Smith-Peterson approach. Judet used an orthopedic table with indirect traction applied to both feet, as traction applied to the lower limbs combined with traction and simultaneous external rotation and overextension in the hip joint of the treated limb facilitates hip joint dislocation [2]. Current modifications of the technique do not require an orthopedic table and traction to the lower limbs. The procedure can now be performed on a flat-top table. The proximal femoral shaft is covered posteriorly and laterally with the gluteus maximus muscle and the gluteus medius muscle as well as their insertion site,



Ryc. 1. Umieszczenie cięcia skórno-pomiędzy szczytem krętarza większego a kolcem biodrowym górnym przednim
Fig. 1. The cutaneous incision line is placed between the tip of the greater trochanter and the anterior superior iliac spine

strony przedniej nie wymaga odcięcia żadnych przyczepów mięśniowych czy rozwarstwienia mięśni [2,3,6,11,12].

Inne dostępy do stawu biodrowego definiowane jako małoinwazyjne takie jak boczny, tylny oraz z dwóch cięć wiążą się z uszkodzeniem mięśni i/lub ścięgien. Dlatego powinny być określane jako mniejinwazyjne dostępy operacyjne (Less Invasive Surgery – LIS) [14].

Odpowiednie instrumentarium ułatwia implantację endoprotezy i co ważniejsze zmniejsza ryzyko powikłań [8, 14]. Przeprowadzenie operacji bardzo ułatwia światłowodowe źródło światła dołączane do podważek oraz haki automatyczne pozwalające na przesuwanie „okna skórniego” (Ryc. 2).

Wiele nowych publikacji prezentuje entuzjastyczny stosunek do MIS. Jednak niewiele spośród nich podaje rzetelny obraz bezpieczeństwa, powikłań oraz powtarzalności wyników związanych z stosowaniem tej procedury. Podkreślić należy większe ryzyko operacji związane z MIS [1,3,11,12,18,27]. Dodatkowo tzw. krzywa uczenia się związana z wprowadzeniem MIS jest trudna i czasami niekończąca się [18,19,23].

Informacje na temat MIS stosowanego podczas THA pochodzą ze źródeł o różnym stopniu wiarygodności. Autoryzowanych przez szpitale publiczne było 45%, przez szpitale prywatne 25%, prasowe agencje informacyjne 24% a producentów endoprotez 6% [24,25,26,27].

Klasyczne zasady chirurgii wymagają, aby dostęp operacyjny umożliwiał dobry wgląd w ranę operacyjną chroniąc nerwy i naczynia przed uszkodzeniem. Szerokie odsłonięcie pola operacyjnego ułatwia anatomiczne umiejscowienie endoprotezy, zmniejszając ryzyko jej zwichnięcia i zwiększając jej przeżywalność. Dodatkowo, zmniejsza ryzyko infekcji czy zakrzepowego zapalenia żył. Dobry wgląd w pole operacyjne był ważniejszy niż ochrona mięśni i ich przyczepów czy krótkie cięcia skórne [28].

the greater trochanter. With this approach, the joint is located closest to the skin and the overlying fat tissue is thinnest. Access to the joint capsule is achieved through the septum between the tensor fasciae latae and gluteus medius and the rectus femoris of the quadriceps femoris muscle (Fig. 1). The anterior approach does not require any detachments of muscle insertions or muscle dissection [2,3,6,11,12].


Other hip joint approaches defined as minimally invasive, such as lateral, posterior and double-incision approaches, are always associated with damage to muscles and/or tendons. Therefore, they ought to be referred to as Less Invasive Surgery (LIS) [14].

Appropriate instruments significantly facilitate endoprosthesis implantation and, more importantly, reduce the risk of complications [8,14]. The procedure is also facilitated thanks to the use of a fiber optic light source attached to retractors, and automatic hooks enabling the movement of the "skin window" (Fig. 2).

A number of recent studies have expressed a favorable attitude towards MIS. Unfortunately, though, few have provided comprehensive and reliable data concerning safety, complications and reproducibility of results achieved with this technique. The increased operative risk in MIS procedures also needs to be underlined [1,3,11,12,18,27]. In addition, the learning curve connected with MIS is steep and mastering the skill is frequently an on-going process [18,19,23].

Information concerning MIS-based THA originates from sources of various credibility: the proportion of data authorized by public hospitals amounts to 45%, private hospitals have supplied another 25%, press reports stand for 24% and endoprosthesis manufacturers for 6%. [24,25,26,27].

Traditional surgery standards require that the operative approach enable good visibility of the operative wound at the same time protecting the nerves and vessels against



Ryc. 2. Instrumentarium do MałoInwazyjnej Chirurgii Stawu Biodrowego: a) kątowny uchwyt do frezów panewkowych, b) wygięty pobijak do panewki i wkładów, c) podważki udowe, d) podważki panewkowe, e) haki pozwalające na przesuwanie „okna skórniego”
Fig. 2. Minimally Invasive Hip Surgery instruments: a) angular handle for acetabular reamers, b) curved impactor for acetabulum and inlays, c) femoral retractors, d) acetabular retractors, e) hooks enabling movement of „skin window”

Jako zalety przy stosowaniu MIS podczas THA w porównaniu do tradycyjnej techniki operacyjnej podkreśla się szybszy powrót do zdrowia i krócej trwające usprawnianie ruchowe, skrócenie czasu pobytu w szpitalu, mniejszą utratę krwi, zmniejsza nasilenie bólu i ograniczenie zużycia środków przeciwbólowych oraz krótszą bliznę [3,4,8,11,14,16,17,21,23,29,30,31,32,33,34]. Zmniejszenie bólu pooperacyjnego powoduje zmniejszenie urazu psychicznego, który zawsze wiąże się z operacją [23,30]. Kwestionowana jest mniejsza utrata krwi czy mniejsze odczuwanie bólu po zastosowaniu MIS [1,35,36,37,38].

Najczęściej powikłania towarzyszące THA z dostępu MIS spotykamy u kobiet z osteoporozą, powyżej 65 r. życia, z wagą ciała większą niż 32 indeksu masy ciała (BMI). Prawdopodobieństwo ich wystąpienia jest dwukrotnie wyższe u chirurgów wykonujących mniej niż 50 THA w ciągu roku. Do najczęstszych błędów założenia endoprotezy z dostępu MIS należy pionowe ustawienie panewki z niecentrycznym jej rozwierceniem, szpotawe osadzenie trzonu endoprotezy oraz więcej wczesnych i późnych zwichnięć endoprotezy. Złamania uda, głównie okolicy łuku Adama oraz krętarza większego, złamania skrętne trzonu kości udowej oraz jej kłykci związane są z trudnościami w zwichnięciu głowy kości udowej i nadmierną siłą użytą do tego. Możemy spotkać również uszkodzenie nerwu kulszowego i/lub udowego. Do mniej istotnych zagrożeń należy rozerwanie skóry związane z jej nadmiernym napięciem hakami oraz problemy z gojeniem rany pooperacyjnej [37]. Spotykamy również więcej krwawiaków oraz infekcji powierzchownych i głębokich [7,8,12,17,18,34]. Kwestionowane jest większe zagrożenie zwichnięciem wczesnym czy późnym endoprotezy stawu biodrowego wykonanej z dostępu MIS [6].

Duże prawdopodobieństwo wystąpienia powikłania w czasie MIS może wynikać z faktu, że tylko jedna osoba z zespołu operacyjnego ma dobry wgląd w pole operacyjne, co zmniejsza możliwości współpracy asysty. Utrudnia to również przekazywanie doświadczeń innym chirurgom. Bardzo ważne jest prawidłowe, zgodne z położeniem przegród mięśniowych umiejscowienie cięcia skórniego [8,37]. Wdrażając tę procedurę szczególnie wyraźnie widać efekt tzw. „krzywej uczenia się” [19,20]. Wraz z nabywaniem doświadczenia maleje liczba powikłań, zwłaszcza złamań uda, głównie okolicy łuku Adama czy krętarza większego. Maleje również liczba wczesnych rewizji z różnych przyczyn [8,18]. Należy jednak podkreślić, że dostępy małoinwazyjne wymagają doświadczonego zespołu operacyjnego i nie będzie możliwe zastosowanie ich u wszystkich operowanych chorych, ponieważ implantowanie endoprotezy przy ich użyciu przypomina „budowanie statku w butelce” [36,39].

Trudności techniczne związane z MIS oraz ryzyko powikłań skłaniają do ostrożności [7,8,18,24,36,37,38,40]. Należy pamiętać, że firmy sprzętowe, namawiające do stosowania MIS podczas THA, nie zawsze mogą dotrzymać publicznie składanych obietnic, co do bezpieczeństwa tej procedury [24,25,26,27].

Dzisiaj nikt nie kwestionuje potrzeby stosowania techniki MIS, chociaż dobór techniki operacyjnej uzależniony

injury. Wide exposure of the operative field facilitates anatomical placement of the endoprosthesis, reducing the risk of dislocation and increasing implant survival. The risk of infection or thrombophlebitis is also reduced. Proper monitoring of the operating field was more important than protection of muscles and insertions or a short skin incision [28].

The advantages of using MIS over the traditional technique in THA include: faster recovery and shorter rehabilitation and hospital stay, decreased blood loss and pain intensity as well as reduced analgesics dosage and a shorter scar [3,4,8,11,14,16,17,21,23,29,30,31,32,33,34]. Relief in postoperative pain leads to a less severe mental trauma, which surgical procedures are always associated with [23,30]. A decrease in blood loss and reduction of pain with MIS is still being questioned. [1,35,36,37,38].

Complications of THA performed with the MIS technique occur most frequently in women with osteoporosis, above 65 years of age and with a BMI exceeding 32. The rate of complications doubles with surgeons performing less than 50 THAs per year. The most frequent errors during endoprosthesis implantation performed with the MIS technique include: a vertical position of the acetabulum subject to non-centric drilling, varus placement of the endoprosthesis stem and a higher incidence of early or late dislocations. Femoral fractures, particularly in the area of Adam's arch and the greater trochanter, torsion fractures of the femoral shaft and its condyles are associated with problems concerning femoral head dislocation and excessive force used for this purpose. Damage to the sciatic and/or femoral nerve may also occur. Less significant risks include skin rupture caused by excessive tension from the hooks and impaired postoperative wound healing [37]. The incidence of hematomas as well as superficial and deep infections is also higher [7,8,12,17,18,34]. Increased probability of early or late dislocation of the hip joint endoprosthesis following MIS-based THA is being questioned [6].

A high probability of complications of surgery performed with the MIS technique may result from the fact that only one surgery team member has good access to the treated area, which limits assistants' support. It also impedes the transfer of experience among surgeons. The importance of appropriate positioning of the cutaneous incision compatible with the location of muscle septa is crucial [8,37]. The implementation of the procedure offers a good example of the effect of the so-called learning curve [19,20]. Growing experience is reflected in a decreasing incidence of complications, particularly femoral fractures in the region of Adam's arch and the greater trochanter. The number of early revisions of various types also decreases [8,18]. Nevertheless, it has to be stressed that the MIS technique requires an experienced surgery team and cannot be used in all patients qualified for operative treatment, as MIS-based implantation of a hip joint endoprosthesis could be compared to building a ship in a bottle. [36,39]

Both technical problems associated with MIS and the risk of postoperative complications warrant caution [7,8,18,24,36,37,38,40]. It ought to be borne in mind, that equipment manufacturers encouraging surgeons to use the MIS

jest od przyzwyczajenia i umiejętności chirurga. Do implantacji endoprotezy stawu biodrowego musimy stosować dojścia niewymagające odcinania mięśni oraz minimalizujące uraz tkanek. Sama długość rany pooperacyjnej jest bez znaczenia [1,12,41]. Panuje natomiast dość duże zamieszanie, który dostęp operacyjny spełnia założenie techniki MIS a który nie, nawet jeśli pozwala operować przy użyciu krótkiego dostępu. MIS to taki dostęp, który nie wymaga odcięcia i/lub przecięcia mięśni, w przeciwnym razie to LIS.

Wydaje się, że założenia te spośród dostępów małoinwazyjnych spełnia dostęp przedni wg Judeta.

technique for THA are often unable to fulfill their public declarations concerning the safety of MIS [24,25,26,27].

While the usefulness of MIS is not questioned any more nowadays, the choice of operative approach depends on the surgeon's preferences and skills. THA requires approaches in which muscles do not need to be detached and tissues are maximally protected. The length of the postoperative scar is of no importance [1,12,41]. At present, there is considerable confusion over which approach actually follows the principles of MIS as the use of a mini-incision is not the only characteristic. MIS applies to techniques which do not require detaching and/or cutting through muscles; otherwise it is LIS.

Among the minimally invasive approaches, it is Judet's anterior approach that appears to meet these criteria best.

PODSUMOWANIE

Dostęp przedni jest godny polecenia, umożliwia implantację endoprotezy stawu biodrowego bez uszkodzenia mięśni i ich przyczepów, co jest zgodnie z założeniami MIS. Jego ważną zaletą w przypadku powikłań, np. złamań bliższego końca kości udowej w porównaniu do innych dostępów MIS, jest możliwość łatwego odsłonięcia bliższej części kości udowej przez przedłużenie go jak w dostępie Smith-Petersena.

SUMMARY

The anterior approach is worth recommending as it enables hip joint endoprosthesis implantation without damage to muscles and their insertions, in accordance with MIS principles. An important advantage of this approach in case of e.g. proximal femur fractures is easy access and exposure of the proximal femur by extending the incision distally, as in the Smith-Peterson technique.

PIŚMIENICTWO / REFERENCES

1. de Beer J, Petruccioli D, Zalzal P, Winemaker MJ.: Single-incision, minimally invasive total hip arthroplasty: length doesn't matter., *J Arthroplasty*. 2004 Dec; 19(8): 945-50.
2. Judet R, Judet J: Technique and results with the acrylic femoral head prosthesis., *J. Bone Joint Surg. Br.*, 1952; 34: 173-80.
3. Kennon RE, Keggi JM, Wetmore RS, Zatorski LE, Huo MH, Keggi KJ: Total Hip Arthroplasty Through a Minimally Invasive Anterior Surgical Approach., *J. Bone Joint Surg. Am.*, Nov 2003; 85: 39-48.
4. Lawlor M, Humphreys P, Morrow E, Ogonda L, Bennett D, Elliott D, Beverland D: Comparison of early postoperative functional levels following total hip replacement using minimally invasive versus standard incisions. A prospective randomized blinded trial., *Clin Rehabil*. 2005 Aug; 19(5): 465-74.
5. Murphy SB, Tannast M: Conventional vs minimally invasive total hip arthroplasty. A prospective study of rehabilitation and complications., *Orthopade*. 2006 Jul; 35(7): 761-4, 766-8.
6. Siguier T, Siguier M, Brumpt B.: Mini-incision anterior approach does not increase dislocation rate: a study of 1037 total hip replacements., *Clin Orthop Relat Res*. 2004 Sep; (426): 164-73.
7. Hart R, Stipcak V, Janecek M, Visna P: Component position following total hip arthroplasty through a mini invasive posterolateral approach., *Acta Orthop Belg*. 2005 Feb; 71(1): 60-4.
8. Hartzband MA.: Posterolateral minimal incision for total hip replacement: technique and early results., *Orthop Clin North Am*. 2004 Apr; 35(2): 119-29.
9. Irving JF: Direct two-incision total hip replacement without fluoroscopy., *Orthop Clin North Am*. 2004 Apr; 35(2): 173-81.
10. Kanlic EM, Delarosa F, Pirela-Cruz M.: Computer assisted orthopaedic surgery-CAOS., *Bosn J Basic Med Sci*. 2006 Feb; 6(1): 7-13.
11. Light TR, Keggi KJ.: Anterior approach to hip arthroplasty., *Clin Orthop Relat Res*. 1980 Oct; (152): 255-60.
12. Wohlrab D, Hagel A, Hein W.: Advantages of minimal invasive total hip replacement in the early phase of rehabilitation., *Z Orthop Ihre Grenzgeb*. 2004 Nov-Dec; 142(6): 685-90.
13. Bertin KC, Rottinger H: Anterolateral mini-incision hip replacement surgery: a modified Watson-Jones approach., *Clin Orthop Relat Res*. 2004 Dec; (429): 248-55.
14. Berger RA.: Mini-incision total hip replacement using an anterolateral approach: technique and results., *Orthop Clin North Am*. 2004 Apr; 35(2): 143-51.
15. Bottner F, Delgado S, Sculco TP: Minimally invasive total hip replacement: the posterolateral approach., *Am J Orthop*. 2006 May; 35(5): 218-24.
16. Gerlinger TL, Ghate RS, Paprosky WG: Posterior approach: back door in., *Orthopedics*. 2005 Sep; 28(9): 931-3.
17. Sculco TP, Jordan LC, Walter WL.: Minimally invasive total hip arthroplasty: the Hospital for Special Surgery experience., *Orthop Clin North Am*. 2004 Apr; 35(2): 137-42.

18. Archibeck MJ, White RE Jr.: Learning curve for the two-incision total hip replacement., *Clin Orthop Relat Res.* 2004 Dec; (429): 232-8.
19. Bal BS, Haltom D, Aleto T, Barrett M: Early complications of primary total hip replacement performed with a two-incision minimally invasive technique., *J Bone Joint Surg Am.* 2005 Nov; 87(11): 2432-8.
20. Rosenberg AG: A two-incision approach: promises and pitfalls., *Orthopedics.* 2005 Sep; 28(9): 935-6.
21. Berger RA, Jacobs JJ, Meneghini RM, Della Valle C, Paprosky W, Rosenberg AG: Rapid rehabilitation and recovery with minimally invasive total hip arthroplasty., *Clin Orthop Relat Res.* 2004 Dec; (429): 239-47.
22. Pagnano MW, Leone J, Lewallen DG, Hanssen AD: Two-incision THA had modest outcomes and some substantial complications., *Clin Orthop Relat Res.* 2005 Dec; 441: 86-90.
23. McMinn DJ, Daniel J, Pynsent PB, Pradhan C. Mini-incision resurfacing arthroplasty of hip through the posterior approach., *Clin Orthop Relat Res.* 2005 Dec; 441: 91-8.
24. Hungerford DS.: Minimally invasive total hip arthroplasty: in opposition., *J Arthroplasty.* 2004 Jun; 19(4) Suppl 1: 81-2.
25. Klein GR, Parvizi J, Sharkey PF, Rothman RH, Hozack WJ: Minimally invasive total hip arthroplasty: internet claims made by members of the Hip Society., *Clin Orthop Relat Res.* 2005 Dec; 441: 68-70.
26. Labovitch RS, Bozic K: The quality of information on the Internet regarding minimally invasive hip replacement., *72nd Annual Meeting American Academy of Orthopaedic Surgeons, Washington, 22-27 Feb 2005:* 136.
27. Parvizi J, Sharkey PF, Pour AE, Rapuri V, Hozack WJ, Rothman RH: Hip arthroplasty with minimally invasive surgery: a survey comparing the opinion of highly qualified experts vs patients., *J Arthroplasty.* 2006 Sep; 21(6 Suppl 2): 38-46.
28. Nork SE, Schar M, Pfander G, Beck M, Djonov V, Ganz R, Leunig M: Anatomic considerations for the choice of surgical approach for hip resurfacing arthroplasty., *Orthop Clin North Am.* 2005 Apr; 36(2): 163-70.
29. Chimento GF, Pavone V, Sharrock N, Kahn B, Cahill J, Sculco TP: Minimally invasive total hip arthroplasty: a prospective randomized study., *J Arthroplasty.* 2005 Feb; 20(2): 139-44.
30. Inaba Y, Dorr LD, Wan Z, Sirianni L, Boutary M: Operative and patient care techniques for posterior mini-incision total hip arthroplasty. *Clin Orthop Relat Res.* 2005 Dec; 441: 104-14.
31. Jerosch J, Theising C, Fadel ME.: Antero-lateral minimal invasive (ALMI) approach for total hip arthroplasty technique and early results., *Arch Orthop Trauma Surg.* 2006 Apr; 126(3): 164-73.
32. Rittmeister M, Peters A: Comparison of total hip arthroplasty via a posterior mini-incision versus a classic anterolateral approach, *Orthopade.* 2006 Jul; 35(7): 716, 718-22.
33. Rottinger H: The MIS anterolateral approach for THA., *Orthopade.* 2006 Jul; 35(7): 708, 710-15.
34. Waldman BJ.: Advancements in minimally invasive total hip arthroplasty, *Orthopedics.* 2003 Aug; 26(8) Suppl: 833-6.
35. Howell JR, Masri BA, Duncan CP: Minimally invasive versus standard incision anterolateral hip replacement: a comparative study., *Orthop Clin North Am.* 2004 Apr; 35(2): 153-62.
36. Ogonda L, Wilson R, Archbold P, Lawlor M, Humphreys P, O'Brien S, Beverland D: A minimal-incision technique in total hip arthroplasty does not improve early postoperative outcomes. A prospective, randomized, controlled trial., *J Bone Joint Surg Am.* 2005 Apr; 87(4): 701-10.
37. Woolson ST, Mow CS, Syquia JF, Lannin JV, Schurman DJ: Comparison of primary total hip replacements performed with a standard incision or a mini-incision., *J Bone Joint Surg Am.* 2004 Jul; 86-A(7): 1353-8.
38. Wright JM, Crockett HC, Delgado S, Lyman S, Madsen M, Sculco TP: Mini-incision for total hip arthroplasty: a prospective, controlled investigation with 5-year follow-up evaluation., *J Arthroplasty.* 2004 Aug; 19(5): 538-45.
39. Sculco TP: Minimally invasive total hip arthroplasty: in the affirmative., *J Arthroplasty.* 2004 Jun; 19(4 Suppl 1): 78-80.
40. Goldstein WM, Branson JJ: Posterior-lateral approach to minimal incision total hip arthroplasty., *Orthop Clin North Am.* 2004 Apr; 35(2): 131-6.
41. Mow CS, Woolson ST, Ngarmukos SG, Park EH, Lorenz HP.: Comparison of scars from total hip replacements done with a standard or a mini-incision., *Clin Orthop Relat Res.* 2005 Dec; 441: 80-5.