Ortopedia Traumatologia Rehabilitacja
© MEDSPORTPRESS, 2007; 1(6); Vol. 9, 89-97

Zaangażowanie Autorów
A – Przygotowanie projektu badawczego
B – Zbieranie danych
C – Analiza statystyczna
D – Interpretacja danych
E – Przygotowanie manuskryptu
F – Opracowanie piśmiennictwa
G – Pozyskanie funduszy

Author's Contribution
A – Study Design
B – Data Collection
C – Statistical Analysis
D – Data Interpretation
E – Manuscript Preparation
F – Literature Search
G – Funds Collection

Paweł Grala[(A)], Zofia Machyńska-Bućko[(B)], Grzegorz Kierzynka[(C)]

Klinika Chirurgii Urazowej, Leczenia Oparzeń i Chirurgii Plastycznej, Akademia Medyczna, Poznań
Department of Traumatic Surgery, Burn Treatment, and Plastic Surgery, Poznań Medical University, Poznań, Poland

Operacyjne leczenie stawowych złamań kości piętowej

Surgical treatment of articular calcaneal fractures

Słowa kluczowe: *kość piętowa, klasyfikacja Sandersa, rekonstrukcja anatomiczna, wyniki leczenia*
Key words: *calcaneal, Sanders classification, anatomic reconstruction, results of treatment*

STRESZCZENIE

Wstęp. *Poważnie przemieszczone złamania kości piętowej były leczone operacyjnie płytą i śrubami już na początku XX wieku przez Lerichea (lata 20-te) i Judeta (lata 50-te), jednak dopiero w latach 80-tych upowszechniło się otwarte nastawienie i stabilna osteosynteza wewnętrzna tych złamań. Jest to związane z szerokim zastosowaniem tomografii komputerowej w diagnostyce i od lat 90-tych delikatnych, anatomicznie ukształtowanych płyt rekonstrukcyjnych w terapii. Celem pracy jest ocena własnych wyników leczenia otwartą rekonstrukcją złamanej kości piętowej metodą stosowaną w Polsce sporadycznie.*

Materiał i metody. *W okresie 3 lat (2002-2005) autorzy leczyli operacyjnie 23 chorych (19 mężczyzn i 4 kobiety, w wieku 19 do 57 lat) z przemieszczonymi przezstawowymi złamaniami kości piętowych (Sanders II i III wg badania w tomografii komputerowej) metodą otwartego nastawienia z rozszerzonego dostępu bocznego i osteosyntezy płytą rekonstrukcyjną i śrubami ciągnącymi. Ocenie poddano wyniki anatomiczne (ocena powierzchni stawowej tylnej kości piętowej i kąta Bohlera) oraz czynnościowe stosując skalę Creighton-Nebraska.*

Wyniki. *W grupie tej ocenianej prospektywnie uzyskano dobre (12) i bardzo dobre (11) wyniki anatomiczne oraz dostateczne (2), dobre (16) i bardzo dobre (5) wyniki czynnościowe, po co najmniej roku od zabiegu operacyjnego. Powikłania infekcyjne zanotowano u 3 chorych.*

Wnioski. *Opisana opcja terapeutyczna wymaga dokładnej oceny przedoperacyjnej kości piętowej oraz chorego, dużego doświadczenia ortopedycznego i umożliwia uzyskiwanie akceptowalnych średniookresowo (1 do 3 lat) wyników leczenia. Wynik anatomiczny w zakresie dobry i bardzo dobry nie zawsze ściśle odpowiada wynikowi czynnościowemu.*

SUMMARY

Background. *Although Leriche (in 1921) and Judet (in 1954) introduced screw or plate fixation of the broken calcaneus, surgical treatment using open anatomical reduction and stable internal osteosynthesis only appeared in the early 1980s. This was made possible by the introduction of imaging methods such as CT, which allowed for better detection of the fracture pathology and provided the basis for new surgical strategies, e.g. anatomically-shaped calcaneal plates, available since the early 1990s.*

Material and methods. *During a 3-year period (2002-2005) the authors operated 23 dislocated calcaneal fractures (19 men, 4 women, 19-57 years of age) involving the posterior calcaneo-talar joint (Sanders II and III according to CT-based classification). Treatment involved open reduction and internal fixation of the calcaneus through an extended lateral approach. Fixation was performed using lag screws and a reconstruction plate. We describe both the anatomic results (evaluation of the posterior articular surface of the calcaneus and the Bohler angle) and the functional outcome, using the Creighton-Nebraska system.*

Results. *In this prospectively evaluated group we achieved 12 good and 11 very good anatomical results, and 2 fair, 16 good and 5 very good functional outcomes at follow-up (at least one year after surgery). Infections occurred in 3 cases.*

Conclusions. *The treatment option described here requires careful preoperative planning, with evaluation of the fracture pattern and patient condition, and good surgical expertise, but it provides good medium-term (1-3 years) outcome. The presence of a good or very good reduction does not always correlate with the functional outcome.*

Liczba słów/Word count: 4809 **Tabele/Tables:** 2 **Ryciny/Figures:** 3 **Piśmiennictwo/References:** 22

Adres do korespondencji / Address for correspondence
Paweł Grala dr n. med.
61-059 Poznań, ul. Arkońska 40, tel/fax:. (0-61) 876-85-89,
e-mail: pawel.grala@aoalumni.org

Otrzymano / Received *24.03.2006 r.*
Zaakceptowano / Accepted *12.10.2006 r.*

WSTĘP

Wieloodłamowe przezstawowe złamania kości piętowej (KP) są jednymi z najtrudniejszych terapeutycznie obrażeń w ortopedii. Powodów takiego stanu jest kilka: skomplikowana budowa anatomiczna, ograniczona osłona tkankami miękkimi, delikatne ukrwienie, wysoka energia kinetyczna urazu oraz duże siły obciążające. W ujęciu historycznym leczenie ewoluowało pomiędzy operacyjnym i nieoperacyjnym [1,2,3]. Co ciekawe, złamanie KP jest często traktowane przez chirurgów inaczej niż złamania pozostałych kości kończyny dolnej. W wielu przypadkach nie stosuje się do niego zasad przyjętych bez zastrzeżeń w leczeniu innych złamań: odtworzenie kształtu anatomicznego (długości, szerokości i osi) z rekonstrukcją wszystkich powierzchni stawowych oraz wczesne podjęcie funkcji dzięki pierwotnej, stabilnej osteosyntezie. Wynika to między innymi z niejednoznacznych wyników badań naukowych, a efektem takiego postępowania jest często poważne i trwałe okaleczenie [4,5,6]. Niezborność stawu skokowo-piętowego, wynikająca z istniejącego w 80% przypadków złamań KP uszkodzenia powierzchni stawowej tylnej (PST), powoduje zwyrodnienie stawu z bólowym ograniczeniem ruchomości i nietolerancją nierównych nawierzchni. „Pozioma" kość skokowa w wyniku spłaszczenia KP (widoczne na zdjęciu rtg w projekcji bocznej jako zmniejszenie kąta Bohlera) jest przyczyną przedniego zakleszczenia stawu skokowo-goleniowego i następczego zwyrodnienia piszczelowo-skokowego. Narastające utrudnienia w zginaniu grzbietowym stopy zmieniają chód, powodując utykanie. Obniżenie wysokości guza piętowego powoduje zakleszczenie kostek na podeszwie obuwia oraz zaburzenia czynności ścięgna Achillesa, a ucisk na ścięgna mięśni strzałkowych prowadzi do tenopatii. Poszerzenie guza dodatkowo nasila ucisk ścięgien strzałkowych i trudności w doborze standardowego obuwia [4,5,6,7,8].

BACKGROUND

Comminuted intraarticular fractures of the calcaneus are among the most difficult orthopedic injuries to manage for a number of reasons, including a complicated anatomy, poor soft tissue envelope with delicate vascular supply, high energy of the impact and significant loading. Historically, the recommended treatment has been evolving between operative and nonoperative [1,2,3]. Interestingly, the fracture of the os calcis is often dealt with differently than fractures of other bones of the lower extremity. The obvious standards followed without reservation in the treatment of other fractures: restoration of anatomy (length, width and axis) with reconstruction of all articular surfaces and early mobilization due to primary, stable osteosynthesis are neglected in too many cases of calcaneal fractures. This is, to some extent, the result of conflicting reports in medical literature, but often leads to serious and permanent disability [4,5,6].

Over 80% of calcaneal fractures involve the posterior articular surface (PAS) of the bone resulting in incongruence of the talo-calcaneal joint. This leads to arthritis of the joint with painful limitation of motion and intolerance of uneven surfaces. A "horizontal" talus as a consequence of flattening of the os calcis (visible on lateral x-rays as a decreased Bohler angle) is further causative of anterior impingement of the tibio-talar joint and its degeneration. Increasing difficulty in dorsiflexion of the foot impedes gait, leading to a limp. Reduction of the height of the calcaneal tuberosity leads to impingement of malleoli on the shoe sole and disorders of Achilles tendon mechanics, while compression of the peroneal tendons causes tenopathy. Widening of the flattened heel increases the compression and makes fitting standard shoes even more difficult [4,5,6,7,8].

MATERIAŁ I METODA

Pacjenci z grupy, której dotyczy praca, doznali złamania KP z przemieszczeniem PST – uskok powierzchni stawowej w badaniu KT ponad 1 mm (klasyfikacja na podstawie badania KT wg Sandersa – typ II i III; wykorzystywano przekrój poprzeczny przez staw skokowo-piętowy tylny w jego najszerszym miejscu). Do leczenia operacyjnego kwalifikowaliśmy osoby w wieku 18 do 60 lat, dotychczas sprawne, niepalące, bez cukrzycy i objawów choroby niedokrwiennej kończyn dolnych [4]. Wykluczyliśmy osoby ze złamaniami otwartymi (2 przypadki). W okresie 3 lat (2002-2005) w Klinice Chirurgii Urazowej leczono operacyjnie 23 chorych odpowiadających powyższym kryteriom (19 mężczyzn i 4 kobiety) metodą otwartego nastawienia z rozszerzonego dostępu bocznego i osteosyntezy płytą rekonstrukcyjną (Synthes) i śrubami ciągnącymi stabilizującymi nastawioną PST. Ocena przedoperacyjna KP opierała się standardowo na radiogramie bocznym i w razie stwierdzenia przemieszczeń – badaniu kości w tomografii komputerowej według Sandersa. Operację wykony-

MATERIAL AND METHODS

The patients included into the study had sustained a fracture of the calcaneus with dislocation of the PAS exceeding 1 mm on CT (Sanders types II and III; the coronal cut through the widest part of posterior talo-calcaneal joint was used). Only patients aged 18-60, previously healthy, non-smoking, without diabetes or any form of vascular insufficiency of the lower extremities, were qualified for operative treatment [4]. We disqualified patients with open fractures (2 cases). During the 3-year period (2002-2005) in the Department of Trauma of Poznań University of Medical Sciences 23 patients (19 males and 4 females) meeting the criteria listed above were treated operatively with open reduction and osteosynthesis using a reconstructive plate (Synthes) and lag screws to stabilize the previously reduced PAS. Preoperative evaluation was based on standard lateral radiograms and if a dislocated fracture of the calcaneus was diagnosed, computed tomography according to Sanders was carried out. Operation was performed on post-injury days 6-18 during the period of

wano w okresie ustępowania obrzęku – marszczenie się skóry i podgojenia pęcherzy naskórkowych (6-18 dzień od urazu). Zabieg operacyjny przeprowadzano w niedokrwieniu kończyny i osłonie antybiotykowej (jednorazowa dawka cefalosporyny II generacji), bez użycia śródoperacyjnej fluoroskopii, nie stosując przeszczepów kości gąbczastej do uzupełnienia ubytków trzonu kości piętowej (Ryc. 1a, b). W okresie pooperacyjnym nie stosowaliśmy drenażu ssącego ani też unieruchomienia zewnętrznego. Pacjentom zalecano wczesny ruch w maksymalnym zakresie tolerowanego bólu, pionizowano jak najwcześniej (w 6 przypadkach opóźnienie wyniosło 4-16 dni z uwagi na współistniejące obrażenia) z jednoczesnym zakazem obciążania kończyny przez 6 tygodni. Pierwsze kontrolne radiogramy po zwolnieniu pacjenta ze szpitala wykonywano w 6 tygo-

recession of edema (skin wrinkling) and healing of epidermal blisters. The procedure was carried out through an extended lateral approach on an exsanguinated extremity, with wide spectrum antibiotic coverage (single dose II generation cephalosporin), without intra-operative fluoroscopy or bone grafting for defects of the calcaneal body (Fig. 1a, b). In the post-operative period we did not use suction drainage or external immobilization. Patients were encouraged to begin early motion in the painless range, and started walking without weight bearing (for 6 weeks) as early as possible (there was a 4-16 day delay in 6 cases due to associated injuries). First follow-up radiograms were performed 6 weeks after discharge from the hospital and were decisive as regards allowing partial loading of the foot. The results were evaluated prospectively. The quali-

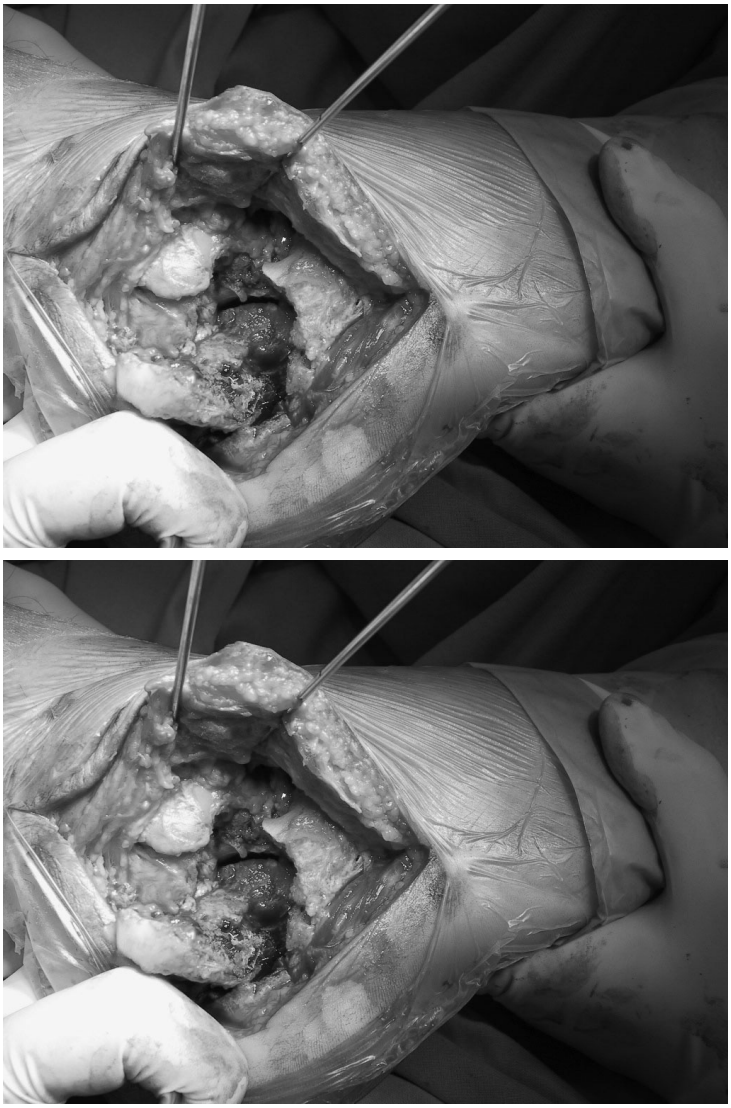

Ryc. 1a. Śródoperacyjny widok złamanej kości piętowej z bocznym fragmentem powierzchni stawowej tylnej odchylonym na palec operatora, w głębi widoczny fragment przyśrodkowy (typ II wg. Sandersa) i szczelina stawu skokowo-piętowego tylnego, b. Przekrój poprzeczny przez powierzchnię stawową tylną w badaniu KT (dla porównania wraz z drugą piętą)

Fig. 1a. Intraoperative view of broken calcaneus with the lateral fragment of the PAS out over the operator's finger; the medial fragment (Sanders type II) and the articular space of the posterior talo-calcaneal joint are visible in the background. b. Transverse CT section through the PAS (the contralateral calcaneus is shown for comparison)

Tab. 1. Skala Creighton-Nebraska dla oceny klinicznej wyników leczenia złamań kości piętowej
Tab. 1. The Creighton-Nebraska scale for evaluation of clinical treatment outcome in calcaneal fractures

Oceniany element / Factor evaluated	Punktacja / Points
Ból (30 pkt.) / Pain (30 pts.)	
Podczas aktywności: / During activity:	
- bez bólu przy chodzeniu / - no pain at walking	15
- nieznaczny ból przy chodzeniu / - moderate pain at walking	10
- ból przy obciążaniu kończyny / - pain at weight bearing	5
- ból znacznie ograniczający aktywność / - pain significantly limiting activity	0
Podczas spoczynku: / During rest:	
- bez bólu / - no pain	15
- ból umiarkowany / - moderate pain	10
- ból wymagający nieznacznych dawek NLPZ / - pain requiring NSAIDs	5
- silny ból nieustępujący po NLPZ / - intense pain not relieved with NSAIDs	0
Aktywność (20 pkt.) / Activity (20 pts.)	
- nieograniczona aktywność / - unlimited	20
- może przejść bez bólu około 1 km, lub stać przez ponad ½ godziny / - walking 1 km or standing over ½ hr is painless	15
- może przejść bez bólu poniżej 1 km, lub stać przez mniej niż ½ godziny / - walking below 1 km or standing below ½ hr is painless	10
- porusza się tylko w obrębie pomieszczeń/ - walks only indoors	5
- nie może chodzić / - cannot walk	0
Zakres ruchów (20 pkt.) Range of motion (20 pts.)	
25°-30° = 80-100%	20
20°-25° = 60-80%	15
15°-20° = 40-60%	10
10°-15° = 20-40%	5
ślad ruchu / negligible	0
Powrót do pracy (20 pkt.) / Return to work (20 pts.)	
- w pełnym wymiarze, poprzednie stanowisko / - full-time, previous position	20
- w pełnym wymiarze z ograniczeniami / - full-time with restrictions	15
- w pełnym wymiarze, zmiana pracy / - full-time, change of position	10
- w ograniczonym wymiarze czasu / - limited-time	5
- nie może podjąć pracy / - cannot work	0
Zmiana rozmiaru obuwia (5 pkt.) / Change in shoe size (5 pts.)	
- bez zmian / - no change	5
- zmiana / - change	0
Obrzęk (5 pkt.) / Edema (5 pts.)	
- bez obrzęku / - no edema	5
- nieznaczny / - discrete	3
- umiarkowany / - moderate	2
- znaczny / - significant	0
Zsumowana liczba punktów / Total	Maks./ Max. 100

90-100 pkt. – wynik bardzo dobry / very good
80-89 pkt. – wynik dobry / good
65-79 pkt. – wynik zadowalający / fair
< 65 pkt. – wynik zły / poor

dniu decydując zwykle o rozpoczęciu częściowego obciążania operowanej kończyny. Wyniki leczenia ocenialiśmy w sposób prospektywny. Analizując rezultat anatomiczny dokonano oceny PST KP (zdjęcie rtg w projekcji Brodena): rezultat bardzo dobry – powierzchnia gładka, dobry – uskok 1-2 mm, zły uskok > 2 mm oraz kąta Bohlera w projekcji bocznej – jako prawidłowy (wynik bardzo dobry) uznano kąt porównywalny ze stroną przeciwną w zakresie ± 10° (lub przy przemieszczeniu drugostronnej KP kąt w zakresie 25°-35°), jako dobry odchylenie do ±20° (lub analogicznie kąt w zakresie 15°-25° i 35°-45°), pozostałe określano jako złe. Rezultat czynnościowy określono na podstawie systemu Creighton-Nebraska po roku od operacji (Tab. 1).

ty of reduction was analyzed with evaluation of calcaneal PAS (Broden radiographic view): very good result – smooth surface, good – 1-2 mm step off, poor – >2 mm step off, and of Bohlers angle (lateral radiographic view): normal (very good results) if the angle was comparable to the contralateral side with the range of difference ± 10° (or in case of a dislocated calcaneal fracture in the other foot - angle within 25°-35°), good if the difference was ±20° (or similarly angle ranging 15°-25° and 35°-45°), all other findings were considered poor. The functional outcome was evaluated a year after the operation according to the Creighton-Nebraska system (Table 1).

WYNIKI

Rezultat leczenia przedstawiono w Tabeli 2 oraz na Ryc. 2, 3. Powikłania infekcyjne zanotowano u 3 (13%) chorych: w 2 przypadkach uzyskano wyleczenie stosując miejscową pielęgnację rany, w 1 (4%) przypadku, pomimo usunięcia implantu (po 3 miesiącach) utrzymuje się ubytek skóry (śr. ok. 1 cm^2), umiarkowanie wydzielający treść surowiczą (posiew: Staphylococcus aureus). Nie stwierdzono zaburzeń zrostu oraz utraty nastawienia odłamów. Najczęstszym powikłaniem (6 przypadków) wpływającym negatywnie na odległe wyniki leczenia był przykurcz palców stopy z nadmiernym jej wydrążeniem (w porównaniu ze stroną przeciwną) połączony zwykle z różnie nasilonymi dolegliwościami bólowymi zwłaszcza po długotrwałym przebywaniu w pozycji stojącej lub chodzeniu.

RESULTS

The results of treatment are presented in Table 2 (Figs. 2, 3). Infectious complications occurred in 3 (13%) patients: in 2 cases they healed with local wound care, in 1 (4%), despite removal of the implant (after 3 months) the patient still has ulceration (about 1cm^2) with minimal drainage of a serous exudate (culture: Staphylococcus aureus). No problems with bone union or redislocation were noted. The most common complication adversely affecting the final outcome was contracture of the toes with excessive excavation of the foot, which was possibly a consequence of ischemia of the short muscles of the foot (6 cases). It was usually associated with variable pain especially after long periods of weight bearing (standing, walking).

Tab. 2. Wyniki leczenia operacyjnego chorych
Tab. 2. Results of surgical treatment

Płeć, wiek / Sex, age	Typ wg. Sandersa / Type acc. To Sanders	Rezultat anatomiczny / Anatomic result	Rezultat czynnościowy / Functional result	Powikłania: przykurcz palców (p), infekcja (i) / Complications: toe contrature (p), infection (i)
M 46	II	Dobry / Good	Dobry / Good	
M 26	II	Dobry / Good	Dostateczny / Fair	P
M 57	II	Bardzo dobry / Very good	Dobry / Good	P
K 59	II	Dobry / Good	Dobry / Good	
K 19	III	Dobry / Good	Dobry / Good	P
M 33	II	Bardzo dobry / Very good	Bardzo dobry/ Very good	
M 48	III	Bardzo dobry / Very good	Dobry / Good	
K 32	II	Bardzo dobry / Very good	Dobry / Good	
M 44	II	Bardzo dobry / Very good	Bardzo dobry / Very good	
M 25	III	Dobry / Good	Dobry / Good	P
M 22	II	Bardzo dobry / Very good	Dobry / Good	
M 52	III	Bardzo dobry / Very good	Bardzo dobry / Very good	
M 34	III	Dobry / Good	Bardzo dobry / Very good	
M 29	III	Dobry / Good	Dobry / Good	
M 57	III	Dobry / Good	Dostateczny / Fair	P, I
M 48	II	Bardzo dobry / Very good	Dobry / Good	
M 39	II	Bardzo dobry / Very good	Bardzo dobry / Very good	
M 33	II	Dobry / Good	Dobry / Good	
K 37	III	Bardzo dobry / Very good	Dobry / Good	P
M 50	II	Bardzo dobry / Very good	Dobry / Good	P
M 31	III	Dobry / Good	Dobry / Good	
M 50	III	Dobry / Good	Dobry / Good	
M 26	III	Dobry / Good	Dobry / Good	

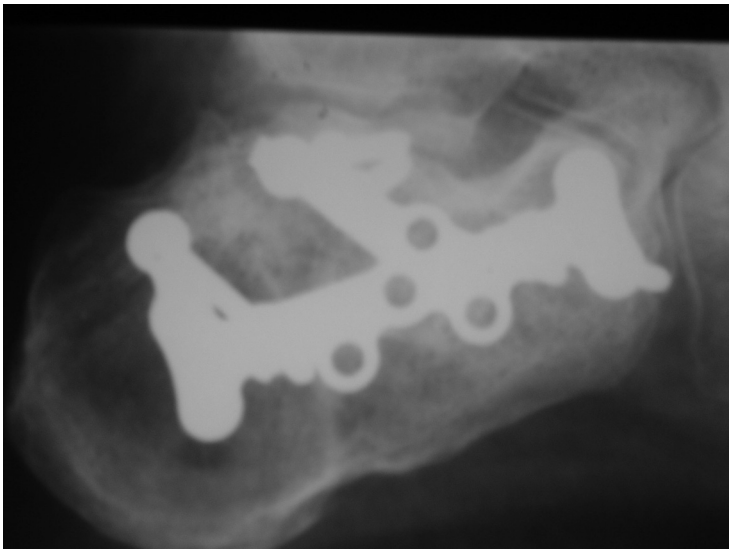

Ryc. 2. Radiogram w pozycji bocznej wykazujący zrost odłamów z zachowanymi kątami Bohlera i Gissana
Fig. 2. Lateral x-ray showing bone union with restoration of Bohler and Gissane angles

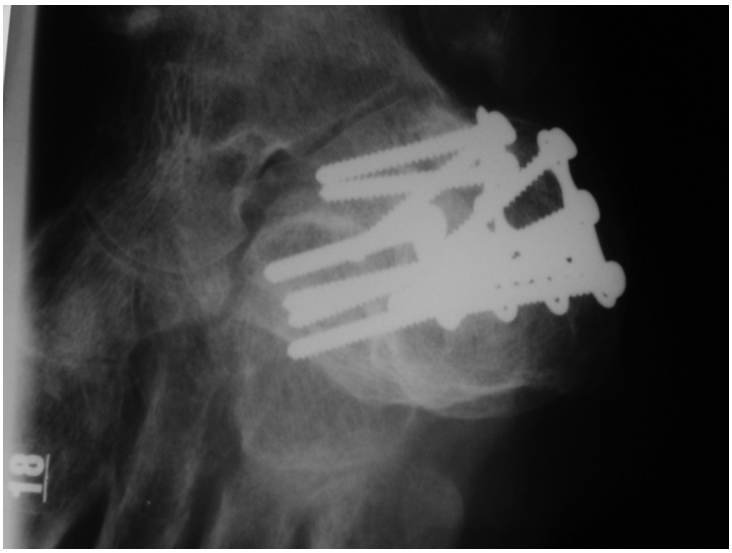

Ryc. 3. Radiogram w projekcji Brodena wykazujący zrost odłamów powierzchni stawowej tylnej w anatomicznym ustawieniu
Fig. 3. Broden view showing anatomic bone union of the PAS

DYSKUSJA

Według zgodnej opinii większości ortopedów dobry wynik leczenia złamania kości kończyn dolnych u osoby dorosłej (jak wspomniano na wstępie nie dotyczy to KP) uzyskać można dzięki odtworzeniu prawidłowych warunków anatomii pozastawowej (oś, długość i rotacja) i wewnątrzstawowej (uskok powierzchni stawowej poniżej 1 mm) złamanej kości, a także wczesnemu podjęciu ruchu i ewentualnie obciążania dzięki stabilnej osteosyntezie.

Zgodnie z tym dobrze udokumentowanym przekonaniem w przypadku przemieszczonych złamań KP warunki te spełnia jedynie leczenie operacyjne z repozycją odłamów (przezskórną lub „na otwarto"), co odtwarza wysokość, długość i szerokość kości oraz kształt powierzchni stawo-

DISCUSSION

In the unanimous opinion of most orthopedists, in the management of fractures in the lower extremity in adult population, a good result can be anticipated if anatomic conditions are restored both extra-articularly (axis, length and rotation) and intra-articularly (step off of the articular surface below 1 mm). Additionally early motion and weight bearing owing to stable osteosynthesis are similarly important. In accordance with this well substantiated belief, in cases of dislocated fractures of the calcaneus, such conditions may be met only with anatomic reduction (open or percutaneous) and stable fixation, which enables early function.

wej i stabilną osteosyntezą umożliwiającą wczesne podjęcie funkcji.

Uzyskano dobre i bardzo dobre wyniki anatomiczne pomimo, często poważnych, przedoperacyjnych deformacji KP w tym jej tylnej powierzchni stawowej (Ryc. 2). Większość autorów stosuje śródoperacyjny podgląd rentgenowski, co jednak naszym zdaniem nie jest konieczne, gdyż przy odpowiedniej ekspozycji istnieje możliwość wzrokowej kontroli jakości nastawienia powierzchni stawowej [4,5,9,10]. Niektórzy autorzy stosują otwarty podgląd artroskopowy powierzchni stawu skokowego dolnego [5].

Charakterystycznym jest, że dobry wynik anatomiczny nie zawsze był zbieżny z wynikiem czynnościowym, gdyż te były wyraźnie gorsze. Fakt ten wiążemy z uszkodzeniem otaczających tkanek miękkich oraz zmianami degeneracyjnymi chrząstek stawowych. Objawy radiologiczne tego typu zmian powinny pojawić się w stosunkowo krótkim czasie i stanowić będą kolejny etap badania (wraz z proponowaną artrodezą stawu skokowego dolnego). Wielu autorów wskazuje na znaczenie oceny wartości kąta Bohlera, gdyż jego zmniejszenie (spłaszczenie) prowadzi do bardziej poziomego ustawienia kości skokowej na KP i w rezultacie zaburza mechanikę stawu skokowego górnego i skokowo-łódkowatego [3,10]. W wielu pracach podnosi się także znaczenie odtworzenia zbornej powierzchni stawowej tylnej KP jako czynnika ograniczającego ryzyko rozwoju zmian zwyrodnieniowych i bólu [2,3,4,6,9]. Uzyskane przez nas wyniki są spójne z wynikami uzyskanymi w porównywalnych grupach chorych przez innych autorów. Stosując odmienny od naszego system oceny Zwipp donosi o 46% bardzo dobrych, 42% dobrych, 11% zadowalających i 1% złych wyników w grupie 194 chorych [5]. Wśród autorów stosujących system Creighton-Nebraska: Crosby uzyskał 50% bardzo dobrych i 30% dobrych wyników, a Monsey 30% bardzo dobrych, 0 dobrych i 44% złych i umiarkowanych w stosunkowo jednorodnej grupie pacjentów ze złamaniem typu Sanders II. W grupie ze złamaniem Sanders III Monsey donosi o 22% bardzo dobrych, 22% dobrych, 22% umiarkowanych i 30% złych wynikach [11,12]. W przedstawionym materiale różnice takie są również zauważalne (Tab. 2) i wskazują na istotny walor rokowniczy zastosowanej klasyfikacji [1,4,10,11, 12]. Zastosowana przez nas metoda oceny jest szeroko stosowana w świecie i opiera się na ocenie podobnych parametrów jak inne systemy np. Maryland [2,3,4,9,11,12,13]. Co ciekawe, Buckley uznaje rodzaj pracy i ubezpieczenia pacjenta za bardzo istotny element wpływający na jego deklarowane zadowolenie z leczenia. Spostrzegł on (po badaniu grupy ponad 400 chorych), że niezależnie od stosowanej metody leczenia (operacyjne czy nieoperacyjne) osoby wykonujące pracę fizyczną, zwłaszcza mężczyźni po 50 roku życia, otrzymujący rentę wypadkową, byli w większości niezadowoleni z wyniku leczenia i nie wracały do pracy. Osoby takie leczy on obecnie nieoperacyjnie [3]. Z racji porównywalnie niewielkiej liczby chorych w naszym materiale nie możemy się ustosunkować do takich wniosków.

Próby stosowania drenażu ssącego powodowały wiele problemów z zamknięciem rany, a mała grubość płata tka-

Good and very good anatomic outcomes were achieved in our patients despite sometimes significant preoperative deformation of the os calcis including its PAS (Fig. 2). Most authors use intraoperative fluoroscopy, which is not necessary in our opinion. With good exposure there is sufficient visual control of the quality of reduction of the articular surface [4,5,9,10]. Some surgeons use open arthroscopic control of surfaces of the talo-calcaneal joint [5]. Interestingly, good anatomic results were not always convergent with clinical outcomes, the latter being visibly worse. We attribute such divergence to injuries of the adjacent soft tissues and degenerative changes of the articular cartilage. We will seek radiographic and clinical proof of this theory (with proposed subtalar arthrodesis) during the next stage of our current study.

Many researchers indicate the significance of Bohlers angle restoration (used in our study as an important factor in anatomic evaluation), its decrease (flattening) leading to relative dorsiflexion of the talus ("horizontal talus") with disturbance of normal ankle joint and talo-navicular joint mechanics [3,10].

Restoration of congruent PAS of the calcaneus is a key to reduce the risk of arthritic changes with pain [2,3,4,6,9]. Our results are consistent with those presented by other authors on comparable groups of patients. Using a different grading system, Zwipp reported 46% very good, 42% good, 11% fair and 1% poor results in a population of 195 patients [5]. Among authors using the Creighton-Nebraska clinical evaluation system, Crosby reported 50% very good and 30% good, while Monsey reported 30% very good, 0% good and 44% poor and fair results in a largely homogenous group of patients with Sanders II calcaneal fractures. In cases with Sanders III injury Monsey had 22% very good, 22% good, 22% fair and 30% poor results [11,12]. In our material such differences are also noticeable (Tab. 2) and indicate an important prognostic value of the Sanders classification system [1,4,10,11,12]. The Creighton-Nebraska system used for clinical evaluation is also commonly used worldwide and is based on examination of similar parameters to other systems used ex. Maryland [2,3,4,9,11,12,13]. Interestingly, Buckley recognizes the type of employment and insurance as important factors influencing self-reported treatment satisfaction. He noticed (after evaluating a group of 400 patients) that irrespective of the management used (operation of conservative) people performing manual labor, especially men over 50 years old, receiving worker compensation, were most often unsatisfied with the result of treatment and did not return to work. This population is now treated non-operatively in his institution [3]. Due to significantly smaller sample size we cannot address such conclusions.

Attempts to drain wounds postoperatively caused problems with wound closure, while relative thinness of soft tissues covering the lateral surface of the calcaneus made possible unrestrained spontaneous evacuation of blood and exudates into the dressing. Therefore we abandoned this practice.

A bony defect in the central part of the body of the calcaneus, always present after elevation and disimpaction of

nek miękkich pokrywających boczną powierzchnię KP, przy nie całkiem szczelnym ich zszyciu, umożliwia drenaż wysięku i krwiaka do opatrunku, dlatego zaniechaliśmy jego stosowania.

Pomimo pozostawienia ubytku w centralnej (względnie mało obciążany trójkąt neutralny) części KP – nie stosujemy przeszczepu kostnego; na radiogramach kontrolnych nie zaobserwowaliśmy pogorszenia jakości nastawienia (w piśmiennictwie brak jednoznacznej opinii). Niektórzy podobnie do nas nie uzupełniają powstałych po nastawieniu odłamów ubytków, jednakże wielu autorów stosuje przeszczepy kości gąbczastej, płyty blokowane (LCP) lub nawet cement kostny biowchłanialny [5,9,10].

Liczba powikłań infekcyjnych odpowiada danym z piśmiennictwa. Zwipp donosi o infekcjach powierzchownych u 6,7% chorych (z 453) i zapaleniu kości u 2,2% [5]. Buckely w wieloośrodkowym badaniu na ponad 400 pacjentach stwierdził 5% głębokich infekcji [3]. Jedyny przypadek zapalenia kości dotyczy najstarszego pacjenta z badanej grupy.

Zniszczony staw nie jest przeciwwskazaniem do leczenia chirurgicznego, ważnym jest odtworzenie pozastawowej anatomii umożliwiając noszenie normalnego obuwia, ograniczając możliwość zakleszczenie ścięgien mięśni strzałkowych oraz ułatwiając ewentualną późniejszą artrodezę [7,13,14].

Znaczny obrzęk stopy, z często współistniejącymi zmianami skórnymi (wybroczyny, pęcherze), skłania do rozważenia konieczności fascjotomii. U wszystkich chorych z badanej grupy wykonywaliśmy bezpośrednie pomiary ciśnienia w 3 przedziałach powięziowych tyłostopia. Pomimo znaczącego podwyższenia ciśnienia w każdym przypadku, nie znajdowaliśmy wszystkich klinicznych cech typowych dla zespołu, stąd zaniechanie wykonania nacięć. Wyniki badań pod tym kątem przedstawiliśmy w osobnej pracy. W materiale innych autorów fascjotomie wykonywane są z różną częstością od 0% do 20% przypadków zdiagnozowanego zespołu ciasnoty [15,16]. Uznaje się, że ciasnota dotyczy około 10% chorych ze złamaniem KP, przy czym połowa z nich doznaje zwłóknienia tkanek miękkich stopy z ich deformacją i przykurczem palców [16]. W naszym materiale problem dotyczył 6 chorych i żaden z nich nie został zaliczony do grupy z bardzo dobrym wynikiem czynnościowym.

Istotną wadą powyższej pracy jest brak grupy porównawczej z podobnymi złamaniami i stanem biologicznym, jednakże leczonych nieoperacyjnie. Pomimo możliwości dotarcia do takiej grupy pacjentów (np. z innych ośrodków), nie nadają się oni do uwzględnienia w charakterze grupy kontrolnej z uwagi na niepełną diagnostykę – nie są badani w tomografii komputerowej, a tym samym nie ma możliwości sklasyfikowania złamań wg Sandersa. Nie ma też możliwości porównania uzyskanych rezultatów z wynikami leczenia w innych ośrodkach w kraju. Poza Rąpałą, nie stosuje się otwartej repozycji, zarówno części stawowej jak i pozastawowej KP, a dodatkowo żaden z autorów nie stosuje uznanych, wartościowych rokowniczo klasyfikacji złamań i systemów oceny wyników leczenia. Stosowana zwykle klasyfikacja Essex-Lopresti jest mało

the lateral articular fragment, does not require bone grafting. We have never seen deterioration of the quality of reduction on follow-up radiographs. In orthopedic literature, there are different attitudes to this issue. Some, like us, do not fill the defects visible after reduction of calcaneal fragments, while others use cancellous bone grafting, locked plating or absorbable bone cement [5,9,10].

The incidence of infectious complications in our study corresponds with data from the literature. Zwipp reports a superficial infection rate of 6.7% (of 453 patients) and osteomyelitis of 2,2% [5]. in a study of over 400 patients Buckley reported a 5% deep infection rate [3]. The only case of osteomyelitis complicated healing in the oldest patient in our group. A severely destroyed joint is not a contraindication for surgery (Sanders IV), but major effort must be applied to restoration of the extra-articular anatomy, decreasing the risk of peroneal tendon impingement and making the subsequent arthrodesis easier [7,13,14].

Significant edema of the foot, often with associated skin changes (hematomas, blisters) makes fasciotomy an option to consider. All our patients had direct measurements of intracompartmental pressures in 3 fascial compartments of the rear foot. The pressure was elevated in all cases, yet as we could not demonstrate all the clinical symptoms of a compartment syndrome, we decided not to perform the incisions. A separate study of this issue is presented elsewhere. Other authors use fasciotomy in 0-20% of diagnosed cases of compartment syndrome [15,16]. It is believed that this syndrome is present in about 10% of calcaneal fractures and half of these patients experience fibrosis of soft tissues of the foot with its deformity and clawing of the toes [16]. That problem was noted in 6 of our patients and none of them could be rated very good in terms of clinical outcome.

An important shortcoming of this study is the lack of a control group of patients with similar fractures and biologic status, but treated non-operatively. Even though such a group was available (from other institutions), they could not serve as controls due to insufficient diagnostic workup – institutions that do not operate on calcaneal fractures do not use CT for examination of the fracture and this rules out the use of the Sanders classification. Similarly we could not compare our results with those from other hospitals throughout Poland. Except Rąpała, open reduction and internal fixation, a valuable classification of calcaneal fractures and systems of outcome measurement are not used. The most commonly used Essex-Lopresti classification is of limited value for assessment of injuries to the articular surface and similarly methods of treatment based on this system (closed "reduction" and percutaneous fixation with Kirschner wires, Westhues metod, DERO or Ilizarov external fixation) do not allow restoration of optimal anatomic conditions in almost 80% of these fractures [17,18,19, 20,21,22].

przydatna w ocenie uszkodzeń powierzchni stawowej, stąd metody terapeutyczne stosowane w oparciu o nią (zamknięte „nastawienie" i stabilizacja przezskórna wiązką drutów Kirschnera, metoda Westhuesa, stabilizacja DERO lub Ilizarowa) nie są metodami mogącymi przywrócić optymalne warunki anatomiczne w niemal 80% przypadków opisywanych złamań [17,18,19,20,21,22].

WNIOSKI

1. Opisana opcja terapeutyczna wymaga dokładnej oceny przedoperacyjnej kości piętowej oraz chorego (z uwzględnieniem tomografii komputerowej), dużego doświadczenia ortopedycznego i umożliwia uzyskiwanie akceptowalnych średniookresowo (1 do 3 lat) wyników leczenia.
2. Wynik anatomiczny w zakresie dobry i bardzo dobry nie zawsze ściśle odpowiada wynikowi czynnościowemu, natomiast złe nastawienie jest zawsze związane ze złym lub jedynie zadowalającym wynikiem czynnościowym.
3. Dołączające się powikłania urazu i leczenia pogarszają wynik czynnościowy terapii.

CONCLUSIONS

1. This therapeutic option requires careful preoperative evaluation of the calcaneus and the patient (with the use of computed tomography), and good orthopedic expertise, and produces acceptable medium term (1-3 years) results.
2. Good and very good anatomic outcomes do not always match functional outcomes, but a reduction failure is always associated with a poor or only fair clinical outcome.
3. Complications of the initial injury and treatment worsen the functional result of the therapy.

PIŚMIENNICTWO / REFERENCES

1. Juliano P, Ngujen H. Fractures of the calcaneus. Orthop Clin North Am 2001; 32 (1): 35-51.
2. Buckley R, Meek R. Comparison of open versus closed reduction of intraarticular calcaneal fractures: a matched cohort in workman. J Orthop Trauma 1992; 6 (2): 216-22.
3. Buckley R, Tough S, McCormack R. Operative compared with nonoperative treatment of displaced intra-articular calcaneal fractures. J Bone Joint Surg Am 2002; 84 (10): 1733-44.
4. Sanders R. Intra-articular fractures of the calcaneus: present state of the art. J Orthop Trauma 1992; 6: 252-65.
5. Zwipp H, Tscherne H, Thermann H, Weber T. Osteosynthesis of displaced intraarticular fractures of the calcaneus. Clin Orthop 1993; 290: 76-86.
6. Letournel E. Open treatment of acute calcaneal fractures. Clin Orthop 1993; 290: 60-67.
7. Levine DS, Helfet DL. An introduction to the minimally invasive osteosynthesis of intra-articular calcaneal fractures. Injury 2001; 32: 51-54.
8. Mittlmeier T, Morlock MM, Hertlein H, Fassler M, Mutschler W, Bauer G i wsp. Analysis of morphology and gait function after intraarticular calcaneal fracture. J Orthop Trauma 1993; 7 (4): 303-310.
9. Song KS, Kang CH, Min BW. Preoperative and postoperative evaluation of intra-articular fractures of the calcaneus based on computed tomography scanning. J Orthop Trauma 1997; 11: 435-40.
10. Barei DP, Bellabarba C, Sangeorzan BJ, Benischke SK. Fractures of the calcaneus. Orthop Clin North Am 2002; 33 (1): 263-85.
11. Crosby LA, Fitzgibbons TC. Open reduction and internal fixation of type II intra-articular calcaneus fractures. Foot Ankle Int 1996; 17 (5): 253-8.
12. Monsey RD, Levine BP, Trevino SG, Kristiansen TK. Operative treatment of acute displaced intraarticular calcaneus fractures. Foot Ankle Int 1995; 16 (2): 57-63.
13. Hutchinson F, Huebner MK. Treatment of os calcis fractures by open reduction and internal fixation. Foot Ankle Int. 1994; 15 (5): 225-9.
14. Lowery RBW, Calhoun J. Fractures of the calcaneus. Part I: anatomy, injury mechanism and classification. Foot Ankle Int 1996; 17 (4): 230-5.
15. Mittlmeier T, Machler G, Lob G, Mutschler W, Bauer G, Vogl T. Compartment syndrome of the foot after intraarticular calcaneal fracture. Clin Orthop 1991; 269: 241-8.
16. Myerson M, Manoli A. Compartment syndromes of the foot after calcaneal fractures. Clin Othrop 1993; 290: 142-50.
17. Rąpała K. 30 lat doświadczeń dotyczących leczenia 150 stawowych złamań kości piętowych. Chir Narz Ruchu Ortop Pol 1998; LXIII (5): 407-12.
18. Rąpała K. Bezgipsowe leczenie stawowych złamań kości piętowej zespolonej wiązką drutów Kirschnera. Wiad Lek 1992; XLV, 21-22: 832-834.
19. Rąpała K, Remiszewski A. Stabilne zespolenie stawowych złamań kości piętowych. Chir Narz Ruchu Ortop Pol 1994; LIX, supl. 3: 481-4.
20. Król R. Wczesne wyniki leczenia wieloodłamowych przezstawowych złamań kości piętowej z zastosowaniem stabilizatora „DERO". Chir Narz Ruchu Ortop Pol 1996; LXI, 5: 479-85.
21. Niedźwiedzki T, Mierniczek W, Szeliga P. Leczenie zmiażdżeniowych złamań kości piętowej trójpłaszczyznową korekcją w aparacie Ilizarowa – doniesienie wstępne. Now Lek 2004, 73, 3: 206-8.
22. Ciesielczyk B, Kolenda M, Nowik M. Problemy leczenia złamań kości piętowych. Now Lek 2004; 73, 1: 7-10.